Über dieses Buch

Dies ist ein digitales Exemplar eines Buches, das seit Generationen in den Regalen der Bibliotheken aufbewahrt wurde, bevor es von Google im Rahmen eines Projekts, mit dem die Bücher dieser Welt online verfügbar gemacht werden sollen, sorgfältig gescannt wurde.

Das Buch hat das Urheberrecht überdauert und kann nun öffentlich zugänglich gemacht werden. Ein öffentlich zugängliches Buch ist ein Buch, das niemals Urheberrechten unterlag oder bei dem die Schutzfrist des Urheberrechts abgelaufen ist. Ob ein Buch öffentlich zugänglich ist, kann von Land zu Land unterschiedlich sein. Öffentlich zugängliche Bücher sind unser Tor zur Vergangenheit und stellen ein geschichtliches, kulturelles und wissenschaftliches Vermögen dar, das häufig nur schwierig zu entdecken ist.

Gebrauchsspuren, Anmerkungen und andere Randbemerkungen, die im Originalband enthalten sind, finden sich auch in dieser Datei – eine Erinnerung an die lange Reise, die das Buch vom Verleger zu einer Bibliothek und weiter zu Ihnen hinter sich gebracht hat.

Nutzungsrichtlinien

Google ist stolz, mit Bibliotheken in partnerschaftlicher Zusammenarbeit öffentlich zugängliches Material zu digitalisieren und einer breiten Masse zugänglich zu machen. Öffentlich zugängliche Bücher gehören der Öffentlichkeit, und wir sind nur ihre Hüter. Nichtsdestotrotz ist diese Arbeit kostspielig. Um diese Ressource weiterhin zur Verfügung stellen zu können, haben wir Schritte unternommen, um den Missbrauch durch kommerzielle Parteien zu verhindern. Dazu gehören technische Einschränkungen für automatisierte Abfragen.

Wir bitten Sie um Einhaltung folgender Richtlinien:

+ *Nutzung der Dateien zu nichtkommerziellen Zwecken* Wir haben Google Buchsuche für Endanwender konzipiert und möchten, dass Sie diese Dateien nur für persönliche, nichtkommerzielle Zwecke verwenden.

+ *Keine automatisierten Abfragen* Senden Sie keine automatisierten Abfragen irgendwelcher Art an das Google-System. Wenn Sie Recherchen über maschinelle Übersetzung, optische Zeichenerkennung oder andere Bereiche durchführen, in denen der Zugang zu Text in großen Mengen nützlich ist, wenden Sie sich bitte an uns. Wir fördern die Nutzung des öffentlich zugänglichen Materials für diese Zwecke und können Ihnen unter Umständen helfen.

+ *Beibehaltung von Google-Markenelementen* Das "Wasserzeichen" von Google, das Sie in jeder Datei finden, ist wichtig zur Information über dieses Projekt und hilft den Anwendern weiteres Material über Google Buchsuche zu finden. Bitte entfernen Sie das Wasserzeichen nicht.

+ *Bewegen Sie sich innerhalb der Legalität* Unabhängig von Ihrem Verwendungszweck müssen Sie sich Ihrer Verantwortung bewusst sein, sicherzustellen, dass Ihre Nutzung legal ist. Gehen Sie nicht davon aus, dass ein Buch, das nach unserem Dafürhalten für Nutzer in den USA öffentlich zugänglich ist, auch für Nutzer in anderen Ländern öffentlich zugänglich ist. Ob ein Buch noch dem Urheberrecht unterliegt, ist von Land zu Land verschieden. Wir können keine Beratung leisten, ob eine bestimmte Nutzung eines bestimmten Buches gesetzlich zulässig ist. Gehen Sie nicht davon aus, dass das Erscheinen eines Buchs in Google Buchsuche bedeutet, dass es in jeder Form und überall auf der Welt verwendet werden kann. Eine Urheberrechtsverletzung kann schwerwiegende Folgen haben.

Über Google Buchsuche

Das Ziel von Google besteht darin, die weltweiten Informationen zu organisieren und allgemein nutzbar und zugänglich zu machen. Google Buchsuche hilft Lesern dabei, die Bücher dieser Welt zu entdecken, und unterstützt Autoren und Verleger dabei, neue Zielgruppen zu erreichen. Den gesamten Buchtext können Sie im Internet unter `http://books.google.com` durchsuchen.

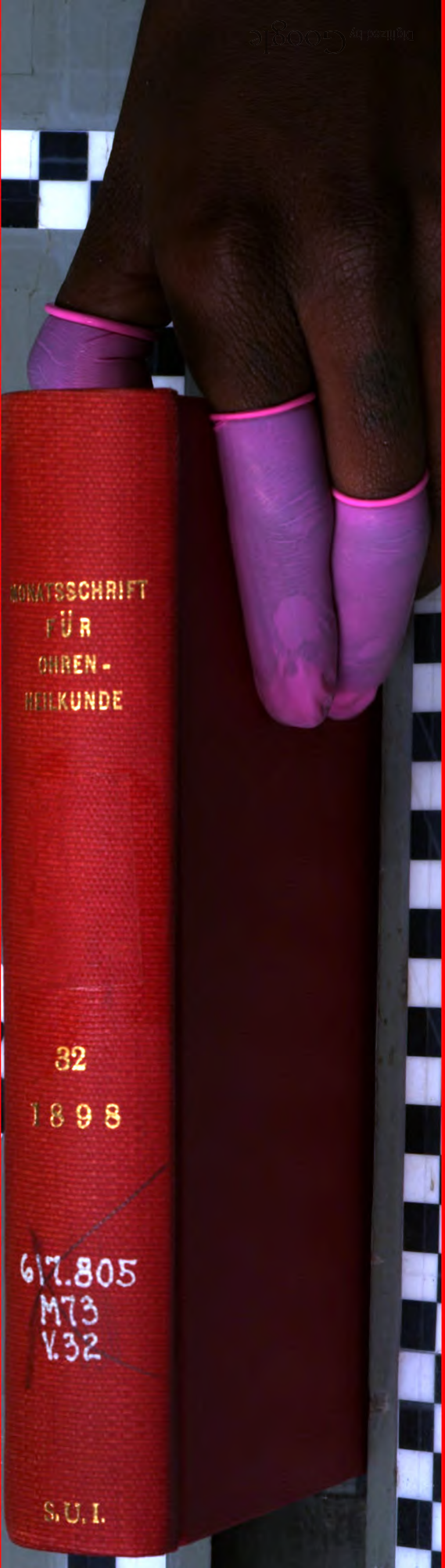
MONATSSCHRIFT
FÜR
OHREN-
HEILKUNDE
32
1898
617.805
M73
V.32
S.U.I.

MEDICAL

Class....617.805....

Book.....M73
V. 32

Acc....614441....

Digitized by Google

UNIVERSITY OF IOWA
3 1858 021 573 781

Digitized by Google

Digitized by Google

Digitized by Google

Digitized by Google

Monatsschrift für Ohrenheilkunde

sowie für

Kehlkopf-, Nasen-, Rachen-Krankheiten.

Organ der Oesterr. Otologischen Gesellschaft.

(Neue Folge.)

Mitbegründet von weil. Prof. Dr. N. Rüdinger, Prof. Dr. R. Voltolini und weil. Prof. Dr. Fr. E. Weber-Liel

und unter Mitwirkung der Herren

Docent Dr. **E. Baumgarten** (Budapest), Hofrath Dr. **Bescherner** (Dresden), Prof. Dr. **Ganghofner** (Prag), Docent Dr. **Gomperz** (Wien), Dr. **Heinze** (Leipzig), Dr. **Hopmann** (Cöln), Prof. Dr. **Jurasz** (Heidelberg), Dr. **Keller** (Cöln), Prof. Dr. **Kiesselbach** (Erlangen), Prof. Dr. **Kirchner** (Würzburg), Dr. **Koch** (Luxemburg), Dr. **Law** (London), Docent Dr. **Lichtenberg** (Budapest), Dr. **Lublinski** (Berlin), Dr. **Michel** (Cöln), Docent Dr. **Moldenhauer** (Leipzig), Prof. Dr. **Onodi** (Budapest), Docent Dr. **Paulsen** (Kiel), Dr. **A. Schapringer** (New-York), Dr. **Schäffer** (Bremen), Dr. **E. Stepanow** (Moskau), Prof. Dr. **Störck** (Wien), Prof. Dr. **Strübing** (Greifswald), Dr. **Weil** (Stuttgart), Dr. **Ziem** (Danzig)

Herausgegeben von

Prof. Dr. JOS. GRUBER
Wien.

Prof. Dr. v. SCHRÖTTER
Wien.

Prof. Dr. PH. SCHECH
München.

Prof. Dr. E. ZUCKERKANDL
Wien.

Zweiunddreissigster Jahrgang.

Berlin 1898.
Verlag von Oscar Coblentz.

Digitized by Google

Digitized by Google

617.805
M73
v.32

I. Sach-Register.

A.

Abductorenparese bei Tabes 445.
Abscesse: der Epiglottis 532; chronische des Gaumensegels 41; otogene des Kleinhirns 377; der Mandeln 437, 480, 576; der Nasenscheidewand 478, 556; der Orbita und das Siebbeinzellenempyem 183; retropharyngeale 290, 570; retropharyngeale als Ursache von Asphyxie 194; subdurale 426; subphrenische 487; kalte, pulsirende am Thorax 238; um Trachea und Larynx 570; der vorderen Zungenhälfte 494.
Accessorius Willisii, dessen Trauma als Ursache von Kehlkopflähmung 242.
Achselhöhle, Blutcyste der 442.
Acusticus, Trigeminus und Facialis, gleichzeitige Erkrankung der 270.
Adenocarcinom der Nase 192, 564.
Adenoide Vegetationen: bei Erwachsenen 236; Gesichtsausdruck bei denselben 495; im ersten Lebensjahre 236; und Myxödem 435; im Nasenrachenraum als Ursache von Mastdarmvorfall 283; operative Behandlung der 236, 282; Tod nach deren Exstirpation 571.
Adenom: des weichen Gaumens 42; einen Polypen vortäuschend 283.
Aetzmittelträger für den Kehlkopf 576.
Aiodin 444.
Albuminurie und Diphtherieheilserum 489.
Alcoholinjection bei Carcinom des Nasenrachenraumes 382, 476.
Alcoholmissbrauch als Ursache von Stimmbandlähmung 92.
Allgemeininfectionen und otitische und rhinitische Sinuserkrankungen 474.
Amygdalitis: Friedländer'scher Bacillus bei 566; follicularis durch Milch 440; mit tödtlicher Pyämie 391; microbische als Todesursache 286.
Anästhetica durch die Trachealwunde 397, 536.
Anatomisches Präparat 492.
Angina: mit spindelförmigen Bacillen 384; membranacea 392; Natr. salicyl. bei 431; in Combination mit Perityphlitis 490; pseudodiphtherica 528; pseudomembranacea contagiosa 572; und Rheumatismus 142; Salol bei 289; bedingt durch Soor 436.
Anginafieber, seltene Complication desselben 526.
Anonyma, deren Arrosion als Verblutungsursache nach Tracheotomie 398.
Anthrax: der Oberlippe 490; der Unterlippe 41.
Antrum Highmori: Fremdkörper im 287; pathologische Histologie des 568.
Antrumempyem und Cyste 88.
Aortenaneurysmen: Kehlkopf-Untersuchung und Radiographie bei 444; thoracische 240, 570.

614441
Digitized by Google

Aphasie, zweite Erziehung d. Sprache bei 494; der rechten Hand bei einem Taubstummen 492; sensorielle nach Worttaubheit 294.
Aphonie: functionelle 484; spastische 392; geheilt mit Hilfe von Stimmgabeln 291, 524; toxische 45; 22jähr. bei subglottischem Tumor 446.
Aphthöses Fieber 396.
Apparat: zum Aufschreiben d. Stimmgabelschwingungen 519; zur Vibrationsmassage des Trommelfells 362.
Aristol in der Ohrenheilkunde 537.
Arsen: bei bösartigen Geschwülsten des Larynx, der Zunge und der Nase 575; bei Sarcom 430.
Arteria pharyngea ascendens, abnorme 416.
Aseptische Galvanocauter 489.
Asphyxie in Folge eines retropharyngealen Abscesses 194.
Athmung, Verschiebung der Leber bei 448.
Attic: der Trommelhöhle 540; Untersuchung am äusseren 276.
Autophonie 195.
Autoscop von Kirstein 44.
Autoscopie 46, 90.

B.

Bacteriologie: der Diphtherie 46, 239, 437, 443, 447; der serofibrinösen Pleuritis 488.
Basedow'sche Krankheit, deren Behandlung durch Sympathicus-Resection 245, 296, 530, 572.
Berufsschnupfen 283, 428.
Besserhören im Lärm 506.
Bewegungsaphasie mit Erhaltung der Stimme 94.
Bleilähmung der Kehlkopfmuskeln 87.
Blutcyste des Halses und der Achselhöhle 442.
Bronchialcyste, mediane, schleimige 239.
Bronchialdrüsen, Erkrankung der 197.
Bronchopneumonische Complication bei Sinusitis 389.
Bronchus, Fremdkörper im linken 284, 389.
Brust- und Falsettregister, Stellungen der Stimmlippen im 93.
Bulbärparalyse 277.

C.

Carbolinjectionen bei Tonsillitis 284.
Carcinom: der Epiglottis 400; des Kehlkopfes 414, 432, 447, 481; des Nasenrachenraumes, geheilt durch Alcoholinjection 382, 476; des Oesophagus, Pupillendifferenz bei 241; des Ohres 186, 280; pharyngolaryngeales 196; als Veranlassung zur Kehlkopfexstirpation 242; des Warzenfortsatzes und der Ohrmuschel nach chronischer Mittelohr-Eiterung 375.
Caries: der Gehörknöchelchen 520; Ohrpolypen bei 380; des Zungenbeins 441.
Carotis interna, Anomalie der 486.
Cancroid und chemisches Brennen 394.
Canülen für die Kieferhöhle 419.
Cauterisation, submucöse bei Rhinitis hypertrophicans 178.
Cerebrospinalflüssigkeit, deren Abfluss durch die Nase und Opticusatrophie 522.
Cerumen, Analyse des 82.
Chemisches Brennen und Cancroid 394.
Chirurgische Wunden, inficirt durch Diphtheriebacillen 525.
Choane: Polyp der 411; knöcherner Verschluss der 404.
Cholesteatom im Schläfebein 112, 327.
Cholesteatombildung, Körner'sches Verfahren bei 507.
Chorditis vocalis inf. hypertr., Aetiologie der 287, 337.
Chorea laryngis 391.
Chromsäure und Nasensynechien 522.
Classificirung der Stimme 487.
Climacterisches Kehlkopfödem 534.
Colorirter Geschmack 489.
Colorirtes Hören 536.
Condylome des Ohres 189.
Congresse: internationaler medicinischer 352; internat. otolgischer 496.
Corticales Hörcentrum, dessen Pathologie 1.
Creosotöl bei Trachealobstruction 441.
Cricoarytenoidei postici, Lähmung der 88.
Croup: Laryngitis acuta unt. dem Bilde von 440; Pfeifen bei 290.
Cyste: und Antrumempyem 88; seröse der Nasenscheidewand 478.

Digitized by Google

D.

Dermoidcyste des Mundhöhlenbodens 91.
Deviation und Spina der Nasenscheidewand 182.
Differenztöne, Theorie der 375.
Diphtherie: Bacteriologie der 46, 239, 437, 443, 447; der Erwachsenen 40; im Hôpital des enfants malades in Paris 48; im Hôpital Trousseau 45, 429; Immunitätsdauer gegen 144; des Kehlkopfs 443; des Kehlkopfs ohne Membranen 292, 446; der Menschen und Vögel 397; im Pavillon Davaine 1897 396; Zunahme in London 573.
Diphtheriebacillen, Infection von chir. Wunden durch 525.
Diphtherieheilserum: und Albuminurie 489; Erhitzen desselben 399; Notwendigkeit einer Einheitlichkeit desselben 399; als Ursache von rheumatoiden Zuständen 233.
Dissertationen, rhinologische und otiatrische des acad. Jahres 1896—97 222.
Doppelcurette für die Epiglottis 488.
Doppelhören 379.
Dyspnoe durch Trendelenburg'sche Tamponcanüle 566.
Dysphonischer nervöser Husten 512.

E.

Einzeltöne, Intensität der 375.
Electrolyse bei Ozäna 85, 235, 413.
Electromedicinische Anschlussapparate an Gleichstromstationen 238.
Elephantiasis der Zunge 533.
Empyem: des Antrums und Cyste 88; der Kieferhöhlen, Operation desselben 42; des Oberkiefers 22; des Sinus maxillaris, operirt nach Luc 438; der Stirnhöhlen 473; der Stirnhöhlen, Behandlung nach Ogston-Luc 86.
Endonasale Eingriffe 478.
Epiglottis: Abscess der 532; Carcinom der 400; Doppelcurette für die 488; Polyp der 242, 529; Tuberculose der 555.
Epileptiker, Pharynxreflex bei denselben 526.
Epistaxis 383.
Epitheliom: des Halses und der Nebenschilddrüsen 244; des Kehlkopfes 532; der linken Mandel, geheilt durch Pharyngotomie und Unterkieferresection 286, 288.
Erbrechen als Ursache von Oesophagus-Zerreissung 437.
Eucain bei Nasen-, Ohren- und Halsleiden 40, 488.
Eunuchoide Stimme 95, 141, 479.
Eustachische Ohrtrompete, Erweiterung und Stenose der 378.

F.

Fibrinoidbildung im Mittelohr 81.
Fibrom des Kehlkopfes 285, 393.
Fieber, aphthöses 396.
Fischgräte, seltene Localisation einer 486.
Fremdkörper: im Antrum Highmori 287; im linken Bronchus 284, 389; im Kehlkopf 290, 529, 568; in den oberen Luftwegen 287, 386, 391, 441, 491, 493, 494, 534 567; deren Absorption durch die Mandeln 488; in der Nase 478; im Ohr 55; im Oesophagus 238, 439, 491, 566, 567, 568; in der Trachea 221.
Friedländer'scher Bacillus 566.

G.

Gähnen, therapeutisches Bild desselben 528.
Gallinaceen, deren Immunität gegen Tuberculose 44.
Galvanocauter, aseptischer 489.
Ganglion Gasseri, primäres Sarcom des 78.
Gaumen: Adenom des weichen 42; Geschwüre am harten 278; Herpes zoster am harten 285.
Gaumenbildung, Methode zur 439.
Gaumenmandeln: Operation der bei acuten Mittelohrentzündungen 49; Untersuchungen über 245.
Gaumensegel: chronische Abscesse desselben 41; dessen Bewegungen beim Sprechen 551; rhythmische Constructionen desselben 529; Papillom desselben 244.
Gaumensegellähmung, Nervus facialis bei 530.

Digitized by Google

Gaumensegelparese: bei Neurasthenie 95; traumatische 96.
Gaumentosillen, Resorptionsvermögen der 196.
Gedächtnissschwäche in Folge eines Mittelohrcatarrhs 68.
Gehirncomplicationen bei Otitis media 475.
Gehirnpräparat eines phonirenden perforirten Neugeborenen 335.
Gehirnleiden, ein häufiges Symptom bei 87.
Gehörsempfindungen, Theorie der 375.
Gehörgang: Function desselben 375; Plastik desselben bei Knorpelresection 509; Papillom des äusseren 326; doppelseitiger Verschluss des äusseren 110.
Gehörknöchelchen, Caries der 520.
Gehörorgan: Pigment am membranösen 107; Topographie desselben 470.
Gehörstörungen bei hereditärer Spätsyphilis 380.
Gelenkrheumatismus, Halsentzündg. bei 396.
Gerber'scher rhino-laryngologischer und otologischer Bericht 249, 297.
Gerüche als Ursache von Nasenbluten 39.
Gesang, therapeut. Bild desselben 528.
Gesangunterricht der taubstummen Kinder 531.
Geschmack, colorirter 489.
Geschwätzigkeit, therapeutisches Bild der 528.
Gesellschaft der ungar. Ohren- und Kehlkopfärzte 28, 72, 182, 277, 335.
Gesicht, Lupus am 74.
Glottis, Schliessen der beim Schlucken 391, 533.
Grossmann und die Frage der Posticuslähmung 91, 246.
Gumma: der Mandel 385; als Ursache von subglottischer Stenose 295.

H.

Hämatome der Nasenscheidewand 478.
Hämophilie, Wasserstoffsuperoxyd bei 382.
Hals: Blutcyste am 442; bei Scharlach 383.
Halsaffection bei Typhus 444.
Halscysten, multiloculäre 295.
Halsentzündungen bei Gelenkrheumatismus 396.
Halsepitheliom, bronchiales 244.
Halsganglien, Tuberculose der 492.
Halsleiden, deren Behandlung durch Sprechübungen 530.
I. Halswirbel, übermässige Vorwölbung desselben als Ursache von ungenügender Nasendurchgängigkeit 427.
Halswunden, rationelle Behandlung der 535.
Hammerambosgelenk, dessen Subluxation mit abnormer Verwachsung der Gelenksenden 272.
Harnanalyse, deren Wichtigkeit für Halsspecialisten 42.
Heiserkeit, geheilt durch Sprechübungen 412.
Herpes zoster palati duplex 285.
Herzbewegungen: bei Reizung der Nasenschleimhaut 381; Studium der mittelst Radiographie 385, 532.
Hippocrates und das Gesicht eines mit adenoiden Vegetationen behafteten Patienten 495.
Hörcentrum, Pathologie d. corticalen 1.
Hören, farbiges 536.
Hörübungen bei Taubstummen 373.
Hörvermögen, dessen Besserung durch zufällige Entfernung d. Steigbügels 67.
Husten: dysphonischer nervöser 512; nächtlicher der Kinder 288.
Hydrorrhoe, nasale 234, 553.
Hysterie: nasale Reflexaphonie bei 282; Tonsilloglossitis acuta unter dem Bilde von 289.

I.

Ichthyol bei Laryngitis 431.
Ictus laryngeus 96.
Infection: als Ursache von Kropf 485; einer Zahnoperationswunde 492.
Infectionskrankheiten, Isolirung bei 243.
Influenza: u. Lungentuberculose 482; Laryngitis subglottica bei 527, 564; Taubheit nach 276.
Infractionsdeviation der Nasenscheidewand 72.
XIII. Internationaler medicinischer Congress 352.
Intracranieller druck- und schallempfindender Apparat 97.

Digitized by Google

Intubation in der Kinderheilkunde 87, 573.
Isthmia als Bezeichnung für die oberen Luftwege 90.

J.

Jacobson'sches Organ 83.
Jahresbericht über rhinologische und otiatrische Dissertationen pro 1896 bis 1897 222.
Jodkalium als Ursache von Kehlkopfödem 47.

K.

Kayser'sche Privatpoliklinik, Bericht für 1895, 96 145.
Kehlkopf: Aetzmittelträger für den 576; dessen Betheiligung bei Bildung von Mitlauten 142; Carcinom desselben 414, 432, 481; Chorea desselben 391; Diphtherie desselben 443; Entzündung des submucösen Gewebes desselben 194; Epitheliom des 532; dessen Erkrankung bei Lungentuberculose 436; Exstirpation desselben wegen Carcinoms 242; Fibrom des 285, 393; Fractur desselben 143; Fremdkörper im 290, 529; Lähmung desselben nach Tracheotomie 569; Massage desselben 390; Nadel im 199; Nervenbündel des 435; Pachydermie desselben 267; Papillom desselben 247; Pemphigus desselben 28; Polyp desselben 182, 237; respiratorische und phonator. Nervenbündel desselben 289, 336; Sarcom desselben 389; Spasmus desselben 400; dessen Stellung beim Singen 570; Syphilis desselben 342; Tubage desselben 486; Tuberculose desselben 484, 529; dessen Untersuchung bei Aortenaneurysmen 444.
Kehlkopfadductoren, deren Lähmung auf luetischer Basis 286.
Kehlkopfasynergie, vorübergehende 386.
Kehlkopfcarcinom, dessen endolaryngeale Behandlung 447.
Kehlkopf-Diphtherie: langdauernde 192; ohne Membranen 292, 446.
Kehlkopffremdkörper, deren Entfernung mittelst Kirstein'schen Autoscops 44.
Kehlkopfgeschwülste, Uebergang gutartiger in bösartige 284, 574.
Kehlkopfinnervation: motorische 90; vasomotorische 199.
Kehlkopfknorpel, Vergrösserung desselben 446.
Kehlkopf-Lähmung: in Folge von Trauma des Accessorius Willisii 242; durch chirurgische Eingriffe 46; mit besonderer Tonstörung 533; toxische 43; bei Typhus 200.
Kehlkopflupus: chirurgische Behandlung des 92; primärer 195.
Kehlkopfnecrosen bei Typhus 482.
Kehlkopf-Neubildung, maligne bei einem Tuberculösen 247.
Kehlkopfneubildungen, Radical-Operation bösartiger 43, 493.
Kehlkopfmuskeln: deren Atrophie bei Lähmungen 288; Bleilähmung der 87; innere 43; und das Semon'sche Gesetz 484; deren Lähmung bei Typhus 483.
Kehlkopfödem: climacterisches 534; durch Jodkalium 47.
Kehlkopfpapillome: deren Behandl. mit Phenolum sulforicinicum 493; der Kinder 444, 485, 487.
Kehlkopfschwindel 194.
Kehlkopfsyphilis, frühzeitiges Oedem bei secundärer 243.
Kehlkopfspiegel, Bewahren vor Anlaufen 141.
Kehlkopfstenose: angeborene 419; Intubation bei syphilit. 291; acute bei Kindern 292; durch Recurrenslähmung 41.
Kehlkopftuberculose: chirurgische Behandlung der 90, 95, 143; Diagnose der 90; sängerknötchenartige 92.
Kehlkopftumor, bösartiger 533.
Kehlkopfuntersuchungen bei Paralysis glosso-labialis 40.
Kehlkopfverletzungen, Tubage bei 296.
Keuchhusten: Compression des Vagus und Laryngeus sup. bei 247; Phenocoll bei 141, 443.
Kieferhöhle: Canülen für die 419; Operation des Empyems der 42.
Kieferhöhlenöffnungen, Abschluss u. Offenhalten der 25.
Kinderheilkunde, Intubation in der 87.
Kirschkerne als Ursache von Nasensteinen 140, 427.
Kirstein'sches Autoscop 44.

Digitized by Google

Kleinhirn, otogene Abscesse desselben 377, 511.
Knorpelresection und Gehörgangsplastik 509.
Körner'sches Verfahren bei Cholesteatombildung 507.
Kropf: dessen Behandlung mit Schilddrüsenpräparaten 192; durch Infection 485; bei einem Säugling, geheilt d. Schilddrüsenernährung der Amme 430; der Zungenwurzel 387, 416.
Kropfexstirpation als Ursache von Stimmbandlähmung 340.
Kugeln, deren Extraction aus dem Kopfinnern mit Hilfe der X-Strahlen 232.

L.

Labyrinthcapsel, Spongiosificirung d. 508.
Labyrinthnecrose 471.
Lachen, therapeutisches Bild desselben 528.
Lämoscopie 90.
Lärm, Besserhören im 506.
Laryngitis: acuta: acuten Croup vortäuschend 440, rheumatica 526; fibrinosa 185; Ichthyol bei 431; bei Influenza 574; mit polypähnlichen Granulationen 293; subglottica bei Influenza 527.
Laryngo- und Otologie, Eucain in der 488.
Laryngostroboscop, neues 197.
Laryngeus sup., dessen Compression bei Keuchhusten 247.
Laryngocele: interna 397; ventricularis 439.
Laryngologische Mittheil. (Schrötter) 457.
Laryngotracheale: Ozäna 45; Pulsationen 528.
Laryngotracheobronchiale Diphtherie 386.
Larynx s. Kehlkopf.
Larynxendoscop, neues 400.
Leber, Verschiebung der bei der Athmung 448.
Leptothricosis der Mandeln 448.
Lesen durch dichte Körper 495.
Lippen: Anthrax der 41, 490; Schanker der 436.
Londoner Laryngolog. Gesellschaft 366, 421.
Luc'sche Methode der Empyembehandlung 438.
Luftcyste, intralaryngeale 416.
Luftwege: Fremdkörper in denselben 391, 441, 491, 493, 494, 534; oberste: 9 Jahre einen Fremdkörper beherbergend 287, Aushustung eines Fremdkörpers aus denselben nach Injection von kaltem Wasser in die Trachea 386, fibrinöse Entzündung derselben 390, Wunden derselben 285.
Lugoljodkalium-Lösung bei serumschleimiger Cyste des Halses 239.
Lungen, Spasmus glottidis von denselben herrührend 388.
Lungenhydatidencysten, Heil. durch Einschnitt 243.
Lungentuberculose: und Influenza 482; Kehlkopferkrankung bei 436.
Lupus: Behandlung des 435; am Gesicht und an der Nasenschleimhaut 74; des Kehlkopfes 92, 143, 195.
Lymphosarcom des Naso-pharynx 521.
Lymphdrüsen, Behandlung scrophulöser 295.

M.

Mandel bezw. Mandeln: Abscesse der 437, 480 576; deren Bedeutung im Organismus 164; Carcinom der 388; Epitheliom der 286, 288; Exstirpation der 534; Absorption von Fremdkörpern durch die 488; Gumma der 385; als Eingangspforte für Infectionen 573; Leptothricosis der 448; Meyer'sche 43; Molluscum pendulum der 89; Sarcom der 483; Schanker der 438; Steine der 142, 486; Tuberculose der 530.
Mandelbucht, Untersuchungen über 245.
Mandelcarcinom, operative Behandlung desselben 388.
Mandelentzündungen: in Folge von Infection mittelst Milch 286; Nierenentzündungen nach 483; mit tötlicher Pyämie 531.
Macroglossitis 527.
Masern: Recurrenslähmung nach 440; Schleimhautexanthem bei 434.
Massage des Kehlkopfes 390.
Mastdarmvorfall, geschwunden nach Entfernung von adenoiden Vegetationen d. Nasenrachenraumes 283.

Digitized by Google

Mastoiditis, Behandlung der latenten 281.
Mastoidoperation, zwei Fälle von radicaler 412.
Maulsperrer, neuer 296.
Medullares Phonationscentrum 200.
Meisselsonde für's Ohr 365.
Ménière'sche Krankheit 417.
Meningitis cerebrospinalis epidemica mit doppelseitiger Otitis 476.
Meyer'sche Mandeln 43.
Milch als Infectionsquelle 286, 440.
Mitlauter, deren Bildung unter Betheiligung des Kehlkopfes 142.
Mittelohr: Fibrinoidbildung im 81; Tuberculose des 81.
Mittelohrcatarrh als Ursache von Gedächtnissschwäche 68.
Mittelohreiterung: chronische als Ursache von Carcinom des Warzenfortsatzes und der Ohrmuschel 375; Radicaloperation chronischer 401.
Mittelohrentzündung: chron. eitrige als Todesursache 68; eitrige 34; Operation der Rachen- und der Gaumenmandeln bei acuter 49.
Mittelohrerkrankungen, Thyroidin bei 377.
Mittelohr-Schleimhaut, polypoide Wucherung der 71.
Miscellanea rhinologica 216, Antwort von Schech darauf 220.
Molluscum pendulum der rechten Mandel 89.
Morgagni'scher Ventrikel, Vorfall des 75, 572.
Mundhöhlenboden, Dermoidcyste desselben 91.
Münzen im Oesophagus 238.
Muskelatrophie bei Lähmungen der Kehlkopfmuskeln 288.
Muschel, Turbinotomie an der unteren 366.
Muschelhypertrophien, Behandlung der 295.
Myxödem: und adenoide Vegetationen 435; nach Entfernung eines Nebenkropfes der Zungenwurzel 284, 431.

N.

Nadel im Kehlkopf 199.
Nasalasthma 40.
Nasale Hydrorrhoe 234; Reflexaphonie 282; Reflexneurosen 235, 406.
Nase: Adenocarcinom der 192, 564; Fremdkörper in der 478; maligne Neubildungen der 343; Osteoplastik der 73; bösartige Polypen der 564; bei Scharlach 383; Schleimpolypen der 233; Syphilis der 234; Syphilom der 234; Tuberculose der 283, 467; Tupfer für 517; invertirter Zahn in der 411, 466.
Nasenbluten: durch Gerüche 39; bei Kindern 477.
Nasendouche, Gefahren der 384.
Nasendurchgängigkeit, ungenügende in Folge übermässiger Vorwölbung des I. Halswirbels 427.
Nasenerkrankungen, Orthoform bei 381.
Nasen-, Rachen-, Kehlkopf- und Luftröhrenerkrankungen (Störk) 31.
Nasenfremdkörper, Radiographie bei 478.
Nasengang, 42 Jahre einen Fremdkörper beherbergend 428.
Nasen-, Ohren- u. Halsleiden: Eucain bei 40; Radiographie bei 478.
Nasenmuschel, Resection der 508.
Nasennebenhöhlen: Chirurgie der oberen 87; Verschleimung u. Eiterung derselben 552.
Nasenplastik, knöcherne 186.
Nasenpolypen, papilläre, ödematöse 141.
Nasenscheere, neue 281.
Nasenrachenraum: Carcinom desselb. 382, 476; Tuberculose desselb. 283.
Nasenrachenspiegel, neuer 427.
Nasenscheidewand: Abscesse der 478, 556; seröse Cysten der 478; Deviationen der ohne Perforation 522; Deviation und Spina der 182; Hämatome der 478; Infractionsdeviation der 72; blutender Polyp der 345; Resection der 184; Ulcus perforans der 77.
Nasenschleimhaut: und Herz-Bewegungen 381; Lupus der 74; Vibrations-Massage der 362.
Nasenspeculum, neues 27.
Nasenstein: seltener Fall von 384; durch Kirschkerne 140, 427.
Nasensynechien und Chromsäure 522.
Nasentamponade 282.
Nasopharynx, Lymphosarcom des 521.
Natr. salicylicum bei Anginen 431.
Nebenschilddrüsen: Exstirpation der 241; Function der 93.

Digitized by Google

Nervenbündel des Larynx 435.
Nervus facialis bei Gaumensegellähmung 530.
Neurasthenie, Gaumensegelparese bei 95.
Niederländische Gesellschaft f. Hals-, Nasen- und Ohrenheilkunde 406.
Nierenentzündungen nach Mandelentzündungen 483.
Nystagmus bei einem Operirten 274.

O.

Oberkiefer: Empyem des 22; Osteomyelitis des 290.
Oedema: laryngis climactericum 534; bei secundärer Kehlkopfsyphilis 243.
Oesophagotomia externa bei Fremdkörpern 195.
Oesophagotrachealfisteln 442.
Oesophagus: Fremdkörper im 439, 491, 566, 567, 568; Münzen im 238; Perforation des 196; Pupillendifferenz bei Carcinom des 241; Verbrennung des durch Ammoniak 237; dessen Zerreissung durch einen Brechact 437.
Oesterreichische otologische Gesellschaft 65, 96, 105, 270, 326, 539.
Oesterreichischer Otologentag in Wien 48.
Ogston-Luc'sche Methode zur Radical-Heilung d. Stirnhöhlenempyems 86.
Ohr: Carcinom des 186; Condylome des 189; Fremdkörperextraction aus dem als Todesursache 55; histologisches Carcinom-Präparat vom 280; Missbildung des äusseren Theils desselben 65; Schmeissfliegen im 512; Verletzung desselben durch geschmolzenes Eisen 273.
Ohrenheilkunde: Aristol in der 537; Lehrbuch der (Jacobson) 30.
Ohrmeisselsonde 365.
Ohrmuschel: Carcinom derselben nach chronischer Mittelohreiterung 375; Perichondritis serosa der 69.
Ohroperation: radicale 505; 9 Fälle von radicaler 411.
Ohrpolypen bei Caries 380.
Ohrpolypzange, schneidende 469.
Onodi'sches Phonationscentrum 44.
Opticusatrophie und Abfluss von Cerebrospinalflüssigkeit durch die Nase 522.
Orbital-Abscess bei Siebbeinzellenempyem 183.
Orthoform bei catarrhalischen Nasenerkrankungen 381.
Osteoma frontis 28.
Osteomyelitis des Oberkiefers 290.
Osteo-Periostitis maxillaris et orbitalis bei einem Neugeborenen 387.
Osteoplastik der Nase 78.
Otitis: doppelseit. bei Mening. cerebrospinalis epidem. 476; mastoidea sine otitide 344; media, Complicationen bei 475.
Otitische Kleinhirnabscesse 511.
Otogener Abscess des Kleinhirns 377.
Otologischer Congress, internationaler 496.
Otologische Gesellschaft: deutsche 144; österreichische 65, 96, 105, 270, 326, 539.
Ozäna: deren Behandlung mittelst Electrolyse 85, 413; Existenzfrage der trachealen 525; Frage der 427; Behandlung der genuinen 477; interstitielle kupferelectrolytische Behandlung der 191, 235; primäre laryngotracheale 45; Serotherapie bei 477.

P.

Pachydermia laryngis 267.
Pachymeningitis bei Erkrankung des Warzenfortsatzes 521.
Papillome: deren Entfernung durch Laryngofission 185; des Gaumensegels 244; des äusseren Gehörganges 326; des Kehlkopfes 247; des Kehlkopfes der Kinder 444, 485, 487; fünf Mal recidivirte 340; der Tonsille 411.
Paracentesennadeln, Behälter für 67.
Paralysis glosso-labialis, Kehlkopfuntersuchungen bei 40.
Parosmie 565.
Parotisfistel 419.
Paukenfenster, deren Starrheit als Ursache von Schwerhörigkeit 423.
Pemphigus laryngis 28.
Perichondritis: serosa der Ohrmuschel 69; Tracheotomie bei tuberculöser 341.
Périer'sche Methode der Tracheotomie 532.
Perityphlitis in Combination mit Angina 490.

Digitized by Google

Pfeifen bei Croup 290.
Pharyngitis: Friedländer'scher Bacillus bei 566; sicca 398.
Pharyngolaryngeales Carcinom 196.
Pharyngonasale Stimmstörungen 239.
Pharyngotomia: subhyoidea 198; transhyoidea bei Pharynxverengerungen 289.
Pharynx: Pseudocroup u. Diphtherie des 387; Tuberculose des 394.
Pharynxhyperästhesie 388.
Pharynxreflex bei Epileptikern 526.
Pharynx- und Stimmreflexe bei Erkrankung der rechten Hirnhemisphäre 287.
Pharynxschleimhaut als Infectionsausgangspunkt 197.
Pharynxverengerungen, Pharyngotomia transhyoidea bei 289.
Phenocoll bei Keuchhusten 141, 443.
Phenolum sulforicinicum bei Kehlkopf-Papillomen 493.
Phlebitis, eitrige des Sinus lateralis 233.
Phlegmone glosso-epiglottica 573.
Phonation 525.
Phonationscentrum: medullares 200; Onodi'sches 45; Pathologie des 10.
Phonetik, experimentelle 408.
Photographische manometr. Flammen zum Studium der Vocale 394.
Platinbrenner, neuer aseptischer 178, 563.
Pleuritis. Bacteriologie der serofibrinösen 488.
Pleuritische Exsudate, diagnostischer Irrthum bei grossen 435.
Plica: ary-epiglottica, Sarcom der 411; vestibuli und Ansaugen der Nasenflügel 418.
Pneumatocele der Stirnhöhle 420, 467.
Polyp: Adenom des Septum unter dem Bilde von 283; der Choane 411; der Epiglottis 242, 529; des Kehlkopfes 182, 237; blutender der Nasenscheidewand 345; bösartiger der Nase 564; ödematöser der Nase 141; des Ohres bei Caries 380.
Polypähnliche Granulationen b. Laryngitis 293.
Polyphonie 448.
Polypöse Rhinitis, Behandlung der 382.
Polypoide Wucherung der Mittelohrschleimhaut 71.
Posticuslähmung 91, 246, 492.
Pseudocroup: und Diphtherie des Pharynx 387; Klinik des schweren 388.
Pulsationen, laryngotracheale 528.
Pupillendifferenz bei Oesophagus-Carcinom 241.
Pyämie: Frage der 83; tödtliche: bei Amygdalitis 391, bei Mandelentzündung 521.

R.

Rachenmandel: Anatomie der 245; Operation der bei acuten Mittelohrentzündungen 49.
Rachenmandelhyperplasie, deren Beziehung zu Schädelform u. Gaumenwölbung 89.
Radiographie: bei Aortenaneurysmen 444; zur Extraction von Kugeln aus dem Kopfinnern 232; bei Nasenfremdkörpern 478; bei Nasen- und Halsleiden 478; in der Physiologie der Sprache und Stimme 193, 409; in der Rhinologie und Laryngologie 382; Studium der Herzbewegungen 385, 532; des Thorax 248, 292, 441, 445; Vervollkommnung der 433.
Recurrensfasern, Vulnerabilität der 92.
Recurrenslähmung: beiderseitige 395; als Ursache von Kehlkopfstenose 41; linksseitige 481; Muskelveränderung bei 294; unheilbare nach Masern 410.
Reflexaphonie, nasalen Ursprungs bei einer Hysterischen 282.
Reflexneurosen, nasale 235, 406.
Retroauriculäre Knochenlücke, operativer Verschluss der 271.
Rheumatische acute Laryngitis 526.
Rheumatismus und Angina 142.
Rheumatoide Zustände in Folge von Diphtherieheilserum-Injection bei Ozäna 233.
Rhinitis: caseosa: Casuistik 234, Fremdkörper vortäuschend 427; hypertrophicans, submucöse Cauterisation bei 178, 405; polyposa, Behandl. der 382; pseudodiphtherica 528; pseudomembranacea contagiosa 572.
Rhinologische und otiatrische Dissertationen des acad. Jahres 1896/97 222.
Rhinoplastik bei Sclerom 72.

Digitized by Google

S.

Sängerknötchenartige Kehlkopftuberculose 92.
Salol bei Angina 289.
Sarcom: Arsen bei 430; des Ganglion Gasseri 78; des Kehlkopfes 389; der Mandel 483; der Plica aryepiglottica 411; der Zunge 398.
Schädelform, Gaumenwölbung und Hyperplasie der Rachenmandel 89.
Schallempfindender Apparat und intracranieller Druck 97.
Schallrichtung, Wahrnehmung der 472.
Schanker: der Mandeln 438; der Unterlippe 436.
Scharlach, Nase und Hals bei 383.
Scharlachdiphtheroid 293.
Schilddrüse: der Amme verabreicht beim Kropf ihres Säuglings 430; Congestionen der 293; Geschwulste der 574.
Schilddrüsenpräparate bei Kropf 192.
Schläfebein: chirurgische Anatomie des 140; Cholesteatom im 112, 326; mit starker Vorwölbung des Sinus sigmoideus 277.
Schleimfärbung 233.
Schleimpolypen der Nase 233.
Schlucken bei Syphilis 575.
Schmeissfliegen in den Ohren 512.
Schreien, therapeutisches Bild desselben 528.
Schusswunden am Thorax, offene Behandlung der 242.
Schutzbrille 412.
Schwerhörige, Hörübungen bei denselben 373.
Schwerhörigkeit: im Lichte der Neuron-Lehre 506; durch Starrheit der Paukenfenster 423; Thyreoidin bei 473.
Sclerom, Rhinoplastik bei 72.
Scrophulöse Lymphdrüsen, Behandlung der 295.
Semon'sches Gesetz und Kehlkopfmuskeln 484.
Septicämiebacillus der Schweine als Ursache von Angina und Rhinitis pseudomembranacea contagiosa 572.
Serotherapie bei Ozäna 477.
Serumschleimige Cyste, geheilt durch Lugoljodkaliumlösung 239.
Siebbeinzellenempyem mit Orbitalabscess 183.
Silicate in den Lungen und Bronchialdrüsen 568.
Sinus: lateralis, eitrige Phlebitis des 233; maxillaris, Luc'sche Behandlung d. Empyem des 438; Morgagni, Vorfall des 572; sphenoidalis, Chirurgie des 191; transversus, inspiratorisches Zusammenklappen des blossgelegten 83.
Sinus-Erkrankungen, otitische und rhinitische u. Allgemeininfectionen 474.
Sinusitis: und bronchopneumonische Complicationen 389; maxillaris 527.
Sondirung der Stirnhöhle 383.
Soor als Ursache von Angina 436.
Spasmus glottidis, von den Lungen herrührend 388.
Spastische Aphonie 392.
Spiegelsprache 495.
Spiegelung, griechische Bezeichnung für 293, 494.
Spongiosificirung der Labyrinthcapsel 508.
Sprache, deren zweite Erziehung bei Aphasie 494.
Sprachstörungen, deren Heredität 571.
Sprechübungen bei Behandlung der durch fehlerhaftes Sprechen entstandenen Halsleiden 530.
Steigbügel, dessen zufällige Entfernung als Ursache von Besserung des Gehörvermögens 67.
Stapesankylose, doppelseitige 521.
Stativlampe f. laryngo-rhinoscopische Zwecke 557.
Stecknadelverzehrer 429.
Steine der Mandeln 486.
Stetter'scher Jahresbericht 201.
Stimme: Fall vom Erhalten der bei Bewegungsaphasie 94; Classificirung der 487; eunuchoide 95, 141.
Stimmband: Existenzfrage von Drüsen im 294; dessen Medianstellung 198.
Stimmbänder: umschlossen v. cystenförmig degenerirten Neubildungen 61; -Tensoren, deren Parese bei Tabes 445.
Stimmbandlähmung: alcoholisch. Ursprungs 92; Infectiösen Ursprungs 532; und Kropfexstirpation 340.
Stimmgabeln, Heilung von Aphonie mit 291, 524.
Stimmgabelschwingungen, Apparat zum Aufschreiben der 519.

Digitized by Google

Stimmlippen: deren Stellung im Brust- und Falsettregister 93; gutartige Neubildungen der 247, 523.
Stimmritzenkrampf 480.
Stimmstörungen: Behandlung der 240; pharyngonasalen Ursprungs 239.
Stirn, Osteom der 28.
Stirnhöhle: Anatomie der 550; Aufmeisselung der 508; Empyem der 86, 473; Pneumatocele der 420, 467; Sondirung der 383.
Stöhnen, therapeutisches Bild desselben 528.
Stottern, Ursachen desselben 569.
Stridor: fortdauernder bei Laryngitis stridulosa 393; typischer der Säuglinge 570.
Struma accessoria linguae, deren Entfernung als Ursache von Myxödem 284.
Subdurale Abscesse 426.
Subglottische Stenose durch Gumma 295.
Subglottischer Tumor: mit 22jähriger Aphonie 446; mit Dyspnoe 194.
Sublimatvergiftung 433.
Subphrenische Abscesse 487.
Supraamygdaläre Vertiefung, Erkrankungen 438.
Sympathicus, dessen Resection bei Basedow'scher Krankheit 245, 296, 530.
Syphilis: Gehörstörungen bei 380; hereditaria tarda 390; des Kehlkopfes 243, 342; der Nase 234; Schlucken bei 575.
Syphilitische: Kehlkopfverengerungen 291; Vomernecrose 345.
Syphilom der Nase 234.

T.

Tabes, Parese der Abductoren und Stimmbändertensoren bei 445.
Tabische Taubheit 449.
Tachycardie: durch Fremdkörper im Oesophagus 568; bei Tuberculösen 527.
Tauber Soldat, präsent dienender 276.
Taubheit: centralen Ursprungs 474; Feststellung einseitiger 471; nach Influenza 276; tabische 449.
Taubheitsimulation, Nachweis von 426.
Taubstumme: Aphasie der rechten Hand bei denselben 492; Gesangunterricht derselben 531; Hörübungen bei denselben 373.
Tensorreflex 133.
Tensor tympani, dessen Reflexerregbarkeit durch Schallwellen 379.
Thorax: kalte pulsirende Abscesse am 238; Radiographie des 248, 292, 441, 445.
Thoraxschusswunden, offene Behandlung der 242.
Thymustod durch Thymusvergrösserung 482.
Thymusvergrösserung als Ursache von Thymustod 482.
Thyroidalepitheliom, accessorisches 244.
Thyreoidin: b. Mittelohrerkrankungen 377; bei Schwerhörigkeit 473.
Todesgefahr durch Verschlucken eines Knochenstückes 237.
Tonsille, pathologische Anatomie der 571; Papillom der 411.
Tonsillitis: follicularis der Neugeborenen 385; parenchymatöse Carbolinjectionen bei 284.
Tonsillo-glossitis acuta, Hysterie simulirend 289.
Tonstörung, eigenthümliche bei Kehlkopflähmung 533.
Toxin der Tuberculose 399.
Trachea: Fremdkörper in der 221, 525, 526; Ruptur der 535; Stenose der 525, 535; Stichverletzung der Portio thoracica der 396; Tumoren der 566.
Trachealcanüle, leicht zu improvisirende 529.
Trachealfremdkörper, deren Entfernung durch Tubage 447.
Trachealobstruction, Creosotöl bei 441.
Trachealozäna, Existenzfrage der 525.
Trachealwunde zur Aufnahme von Anästheticis 397, 536.
Tracheobronchitis pseudomembranacea diphtherica 198.
Tracheocele, Behandlung der 143.
Tracheotomie: bei nur localer Anästhesie 430; Arrosion der Anonyma als Verblutungsursache nach 398; Blutung nach 144; zur Entfernung von Fremdkörpern aus den Luftwegen 493; Larynxlähmung nach 569; bei tuberculöser Perichondritis 341; nach Périer'scher Methode 532; prophylactische 574.

Digitized by Google

Trendelenburg'sche Tamponcanüle als Ursache von Dyspnoe 566.
Trichloressigsäure bei Trommelfelldefect 346.
Trommelfell: Perforation desselben 232; Vibrationsmassage desselben 362.
Trommelfelldefect, Verschliess. durch Trichloressigsäure 346.
Trommelfellücken, persistente 117.
Trommelfellöffnungen, Verschl. überhäuteter 119.
Trommelfellrupturen, doppelseitige 353.
Truncus anonymus, Erosion des als Ursache von Blutung bei Tracheotomie 144.
Tubage: zur Entfernung von Trachealfremdkörpern 417; des Kehlkopfes 296, 486.
Tuberkelbacillen, Virulenz d. menschlichen 384.
Tuberculöse: Perichondritis, Tracheotomie bei 341; Personen: Erbrechen bei denselben 388, Tachycardie bei denselben 527.
Tuberculose: d. Epiglottis 555; Immunität der Gallinaceen gegen 47; der Halsganglien 492; des Kehlkopfes 90, 484, 529; der Lungen mit Erhalten des Körpergewichtes 47; der Mandeln 530; des Mittelohrs 81; der Nase 407; der Nase und Nasenrachenraumes 283; des Pharynx 394; Prophylaxe der 433; Toxin der 399; der Vögel und der Säugethiere 447.
Tupfer für Nase und Rachen 517.
Turbinotomie an der unteren Muschel 366.
Tympanitis, Anatomie der acuten 129.
Typhus: Halsaffectionen bei 444; Kehlkopflähmung bei 200, 483; Kehlkopfnecrose bei 482.

U.

Ulcus perforans des Septum 77.
Uvula: Anomalien der 318; deren Verlängerung als Respirations-Hinderniss 399.

V.

Vagus, Compression des bei Keuchhusten 247.
Vagus- und Recurrensveränderungen bei Chorea laryngis 391.
Ventrikellaryngocele 94.
70. Versammlung deutscher Naturforscher und Aerzte 350, 505, 550.
Vibrationsmassage des Trommelfells 362.
Vocale, Studium der 394, 571.
Vomernecrose, syphilitische 345.

W.

Warzenfortsatz: Aufmeisselung desselben 280; Carcinom desselben nach chronischer Mittelohreiterung 375; Pachymeningitis bei Erkrankungen desselben 521.
Wasserstoffsuperoxyd bei Hämophilie 382.
Weissheitszahn, Lageanomalie desselben 389.
Wilhelm Meyer-Monument 497.
Worttaubheit, in sensorielle Aphasie ausgehend 294.

X.

Xeroform 565.

Z.

Zahn, invertirter in der Nase 411, 466.
Zahnoperationswunde, Infection einer 492.
Zeitschrift für Electrotherapie und medicinische Electrotechnik 576.
Zunge: Abscesse der vorderen Hälfte der 494; ausserordentliche Beweglichkeit der 46, 536; Elephantiasis der 533; Sarcom der 398.
Zungenbasis, Kropf der 387, 410.
Zungenbein, dess. Exstirpation wegen Caries 441.
Zungenmandel: Entzündung der 143, 442; enorme Hypertrophie der 481.
Zungentonsille, chronische Hypertrophie der 94.

Digitized by Google

II. Namen-Register.

Abbé 38.
Ach 226.
Achard 47.
Adams 281.
Alcock 385, 535.
Alexander, A. 247, 523.
Alexander, Gustav 107.
Alt 1, 71, 97, 129, 131, 271, 273, 326, 540, 541.
Amberg 27.
Annandale 429, 536.
Anrooy 411, 526.
Apolant 490, 492.
d'Arcy Magée 486.
Arslan 528, 572.
Asch 222.
Auclair 384.
Audians 197.
Audion 386.
Auliffe 281, 378.
Aunaudale 397.
Avellis 482, 570.
Ayar 422.

Baber 368, 421, 423.
Bachmann 229.
Bacon 34, 39.
Badt 223.
Baduel 483.
Bar 143, 247.
Barbier 447.
Barth 284, 574.
Bastanier 224.
Baudouin 495.
Baumgarten 29, 73, 75, 78, 182, 183, 188, 277, 278, 280, 338, 350, 404, 444, 485.
Baurowicz 287, 574.
Bayer 223.
Bayet 436.
Bayeux 197, 296, 386.
Beckmann 229.
Behring 399.
Benjamin 223.
Bennet 423.
Berger 244.
Berneick 223.
Bernhard 529.
Bernheim 94.
Bernoud 88, 200.
Berthier 388.
Besold 436.
Bezold 471, 519.
Biehl 119, 276, 542.
Bing 116, 334.
Bloebaum 178, 563.
Blume 226.
Bobone 40.
Boehncke 224.
Boichon 396.
Bókay 87.
Bolt 419.
Bonain 236.
Bond 392, 421.
Bonge 229.
Bonin 573.
Bonnes 141, 479.
Bonnier 525.
Booth 39.
Bossler 229.
Botey 95.
Bottermund 240.
Bouchard 385.
Boucheron 570.
Boulay 527.
Bourdette 46.
Bousquet 91.
Braat 407, 408, 413.
Brault 527.
Breitung 379, 478, 506, 511, 517.
Bride 195.
Brindel 85, 389.
Bruck 473, 477.
Brühl 55, 470.
Brunner 195.
Buck 37.
Bunch 287.
Burger 409, 412.

von Camisso de Boucourt 387.
Capart 284, 389, 492.
de la Carrière 289.
Carstairs 399.
Cartaz 41.
Casadesus, Roquez 143.
Castex 92.
Cathala 430.

Digitized by Google

Câwl 296.
Caz 573.
du Cazal 47.
Chambellan 427.
Chauffard 47.
Chauveau 481.
Chiari 194, 242, 395, 432.
Chicolot 532.
Cholewa 427.
Cieglewicz 431.
Ciriaci 230.
Claisse 239.
Clark 383.
Clauditz 230.
Cohaus 230.
Collet 40.
Combemale 530.
Concetti 192, 443.
Cordes 427.
Costet 486.
Costiniu 575.
Courtade 239.
Crouzillac 282, 442.
Cuvillier 236.
Czwiklitzer 227.

Le Damany 488.
Damieno 295.
Debove 47.
Déjérine 294.
Delbastaille 490.
Delcarde 486.
Delpeuch 495.
Dench 38, 280.
Dionisio 41, 282.
Disbury 94.
Douclan 446.
Downie 199.
Doyen 245.
Dreyfuss 222.
Duckworth, Dyce 87.
Duffey 482.
Dundas-Grant 92.
Dutertre 396.

Eberron 489.
Edelmann 519.
Edwards 286.
Egger 472.
Egidi 570.
Eichler 294, 283.
Ellenbeck 227.
Elman 285.
Erlanger, A. 230.
Eröss 385.
Escat 42, 522.
Essaulow 196.
Eulenstein 83.
Ewart 441.

Fackeldey 411.
Faisans 527.
Farlow 194.
Faure 245.
Feige 566.
Fein 281.
Féré 397, 494, 526.
Ferreri 291, 536.
Fervaert 525.
Fethke 224, 384.
Finder 571.
Fink 535.
Fisher 38.
Flatow 87.
Fleming 533.
Fontognont 196.
Fränkel 90, 94, 236, 246, 388, 430, 488.
Frank 230.
Frarier 289.
Friedheim 225.
Friedrich 288, 294.
Fruitnight 477.
Fulton 494.
Furet 89.

Gage 382.
Garel 95, 140, 478, 575.
Garnault 233.
Garrigou 248.
Gaston 288.
Gebauer 227.
Gerber 249, 297, 437.
Géronzi 290.
Gibb 488.
Gilbert 237.
Glaser 230.
Gleitsmann 570.
Gley 93, 241.
Goad 244.
Goadale 196, 488.
Goede 230.
Goetz 230.
Gomperz 116, 128.
Goris 90.
Gorodecki 221.
Gouguenheim 40, 92, 143, 396.
Goure 43.
Grabower 45, 198, 200.
Grahl 232.
Grancher 433, 437.
Grant 366, 421, 422, 445, 485.
Grasset 492, 495.
Gratia 443.
Grazzi 568.
Grey-Edwards 440.
Grenet 237.
Grossmann 90, 246, 568.
Gruber, Josef 1, 50, 65, 67, 97, 102, 110, 112, 116, 271, 272, 274, 276, 326, 331, 335, 373, 539.
Grüning 39.
Guder 381.
Guéniot 485.
Guichard 433.
Guinard 143.
Gutzmann 551, 571.
Guye 418, 419.

Haas 230.
Hache 198.
Halipré 293.
Hall 230.
Hamm 405.
Hammerschlag 69, 72, 131, 133, 270, 277, 295, 326, 545, 549.
Hansberg 511, 512.
Hanszel 389, 565.
Harmer 400.
Harry 528.
Hartmann 511, 521, 550.
Hecht 295, 477.
Hecker 144, 398.
Hédou 199.
Heermann 488.
van der Heide 407, 415.
Heile 223.
Heindl 283, 287.
Heinze 229.
Hellat 570.
Hendelsohn 231.
Henke 318, 557.
Hepp 440.
Heresco 239.
Hertoghe 435.
Heryng 493.
Herzfeld 25.
Hessler 49.
Heymann 43, 231, 430.

Digitized by Google

Hill 372, 422, 423.
Hinsdale 568.
Hirschberg 293, 494.
Hirschfeld 232.
Hirschwald 293.
Hitzig 241.
Hochenegg 237.
Höchtlen 227.
Hofmann 529.
Hollick 289.
Hoopmann 223.
Hopkins 192.
Huber 290.
Hubert 441.
Hufer 284.
Hugues 191, 480.
Hültl 73, 186.
Huysman 408.

Irsai 28, 29.

Jacobson 30.
Jacquet 389.
Jacquin 233.
Jankelevitch 234.
Janowsky 399.
Jessen 573.
Joal 39, 487.
Jonesko 532, 572.
Jürgens 505, 508.
Juschzenkoff 61.

Kahn 236.
Kaminski 229.
Karo 231.
Kattwinkel 287.
Katzenstein 491.
Kaufmann 270.
Kayser 95, 145, 512.
Keimer 509, 511.
Kelsch 292.
Kenefic 571.
Mc Kernon 377.
Ketterl 223.
Kiär 365.
Killian 245.
King 567.
Kirstein 46, 236, 481.
Knapp 37.
Knight 571.
Köbel 426.
Koch 231.
Koerner 83, 520, 522.
Kohlenberger 442.
Koschier 566, 572.
Krasnobajew 448.
Krebs 398, 401.
Krepuska 78, 188, 230, 344, 347, 349, 350.
Kunert 88.
Kunik 229.
Kut 382.
Kuttner 234.

Laborde 448.
Lacroix 243.
Lake 287, 423, 567.
Lannelongue 47.
Lannois 82.
Lanz 444.
Lapersonne 525.
Lask 368.
Lauffs 283.
Laurens 423.
Lavrand 394, 522.
Law 422.
Leech 529.
Lehmann 568.
Lejars 242.
Lemaistre 435.
Leopold 227.
Lermoyez 440, 530.
Lerner 449.
Levachev 240.
Levy 225.
Lewerer 223.
Lexer 197.
van Leyden 415.
Lichtwitz 239, 290, 381, 384, 398.
Liénaux 443.
Lippert 223.
Loeffler 396.
Löhnberg 362, 518.
Lombard 477, 493.
Lublinski 493.
Luc 42, 86, 283, 438.

Macintyre 478.
Mackenzie 247, 564.
Magnan 235.
Maljutin 291, 524.
Marage 394, 571.
Maragliano 445.
Le Marc'Ladour 484.
Marchadour 532.
Marchal 533.
Marie 287.
Marsh 238.
Martin 40.
Martz 82.
Massei 90, 292.
Massini 569.
de la Mata 491.
Mayer 195.
Meltzer 533.
Mendel 293, 427.
Mermod 400.
Metzler 391.
Meyer 43, 375, 431.
Meyjes 22, 406, 407, 411, 413, 416, 418, 420, 441, 466, 467, 530.
Michaux 487.
Michels 385.
von Mieczkowski 225.
Mihalkovics 83.
Milbradt 231.
Minich 280.
de Miranda 247.
Moll 96, 407, 408, 412, 414, 416, 418.
Molinié 242.
Monori 380, 438.
Morel-Lavallée 438.
Morelli 339, 340, 344.
Morisot 494.
Morpurgo 377.
Morris 535.
Morton 288.
Mossé 430.
Moty 41.
Mounier 428, 436, 479.
Mulford 42.
Musehold 93.
Mygind 569.
Myles 482.

Navratil 28, 72, 73, 75, 77, 182, 183, 184, 185. 186, 279, 337, 340, 341, 350.
Neipert 292, 446.
Némai 73, 75, 185, 279, 339, 349.
Netter 243.
Newman 286.
Nikitin 553.
Noguès 400.
Noltenius 447, 534.
Noquet 565.

Digitized by Google

Okada 233.
Onodi 10, 200, 289, 335, 336, 435.
Ostmann 379.
Otto 231.
Ottuszewsky 392.

Pakes 566.
Panse 423.
Pantini 447.
Panzer 129, 330.
Passini 144.
Paunz 183.
Péan 232, 439.
Pel 407, 410, 418, 419, 526.
Peltesohn 143.
Peplau 227.
Peters 228.
Petit 482, 492.
Peyrissac 386.
Peyrot 238.
Phocas 534.
Pierre 521.
Platt 285.
Plicque 394.
Pluder 161.
Poliewktow 141, 443.
Politzer 67, 71, 117, 131, 276, 330, 331, 540.
Pollak 67, 129, 270.
Polyák 74, 75, 76, 183, 184, 279, 338, 339, 341, 342, 343, 344, 345.
Porquet 142.
Potherat 243.
Preiss 391.
Preysing 474.
Prota 283, 428, 533.
Przedborski 483.

Queyrath 47.

Radiguet 433.
Radzichewsky 391.
Rahn 229.
Railton 487.
Ramon du Fougeray 531.
Raoult 427, 535.
Raugé 46, 94, 96.
Reichel 228.
Reinhard 508.
Reintjes 410.
Rethi 382.
Retzlaff 574.
Richardière 429, 433.
Robinson 421.
Roeder 224.
Röpke 552.
Rosapelly 142.
Rose 228.
Rose-Peterson 438.
Rosenbach 92.
Rosenberg 267, 441.
Roure 387.
Rousseau 241.
Rueda 529.
Rüdinger 231.
Ruh 476.

Saint-Clair Thompson 445.
Sapeschkó 435, 439.
Sargnou 576.
Sarremone 529.
Sasse 408.
Scafi 393.
Schech 220.
Scheibe 81.
Scheier 193, 382, 383, 446.
Scherliess 225, 390.
Schmalöwski 225.
Schmidt, H. 231.
Schmidt, O. 231.
Schmitt 481.
Schnucklake 225.
Schnurr 229.
Schöngarth 231.
Schroeder 232.
v. Schrötter 397, 457.
Schulz 226.
Schwartz 89.
Secchieri 528.
Seldowitsch 284, 431.
van Selms 410.
Semon 43, 91, 370, 423.
Sendziak 282, 390, 444.
Serapin 192.
Sérieux 294.
Severn 286.
Sevestre 46, 48, 447.
Sharman 422.
Shield 143.
Siebenmann 507, 508.
Siegele 228.
Siethoff 410, 415, 417, 418.
Sila-Novitzki 194.
Simanowsky 386.
Simon, Hugo 228.
Simon, Max 226.
Singer 126, 332, 273, 274, 542.
Sirol 400.
Slawyk 434.
Smidt 232.
Soca 393.
Soldin 232.
Spencer 421, 423.
Speth 224.
Spicer 370.
Spiegel 232.
Spiess 191, 197, 235.
Spira 116.
Spronck 239, 399, 488.
Stankowsky 47, 353.
Starr 36.
Stein 61, 224, 476.
Steinlechner 484.
Stender 228.
Stern 512.
Stetter 201.
Stiel 232.
Störk 31.
Strauss 226.
Stuffer 228.
Stutter 45.
Swiezyński 237.
Sydow 229.
Symonds 422.
Szenes 185, 188, 346, 348, 349, 350.

Taptas 234.
Tartakowsky 382.
Tervaert 408, 412, 415, 416, 439.
Texier 525, 535.
Teyler 421.
Thomas 494.
Thompson 573.
Thomson 372.
Thorne 422.
Thorner 44, 564.
Tichout-Kine 286.
Tiemann 226.
Tilley 369, 422.
Tissier 527, 574.
Tomka 349.
Tompson, J. 486.
Trautmann 140.
Treitel 373.
Tresilian 444.
Trofimow 198.
Tschuprina 426.

Digitized by Google

Uchermann 286, 480, 526, 534, 566.
Ullmann 395, 441.
Urbantschitsch 66, 67, 68, 116, 132, 334, 335, 539.

Vachez 141.
Vaco 422.
Váli 186, 189, 280.
Vanverts 396.
Variot 45, 290, 387, 388, 491.
Vescovi 536.
Vignard 296.
Vincent 384.
Vulpius 45.

Wagner 229, 238.
Wainwright 391, 531.
Waldin 285.
Waldvogel 475.
Walsham 530.
Walther 295.
Waterman 383.
Wattendorf 229.
Weber 232.
Weigel 229.
Weill 532.
Weir 37.
Wenzel 232.
Wertheim 478.
West 437.
Wey 414.
Whiting 375, 380.
Wiegner 224.
Williams 371.
Winckler 87.
Winkler 390.
Wladislawlew 195.
Wolff 576.
Wolkowitsch 242.
Woskressensky 568.
Wrede 232.
Wright 141.
Wroblewsky 234.

Zaalberg 412, 469, 537.
Zapparoli 427.
Zarniko 216, 525.
Zilgien 526.
Zwaardemaker 407, 408, 410, 413.
Zwillinger 29, 73, 75, 77, 183, 279, 338, 345.

Druck von Carl Marschner, Berlin SW.

Digitized by Google

Digitized by Google

Monatsschrift für Ohrenheilkunde

sowie für

Kehlkopf-, Nasen-, Rachen-Krankheiten.

Organ der Oesterr. Otologischen Gesellschaft.

(Neue Folge.)

Mitbegründet von weil. Prof. Dr. N. Rüdinger, Prof. Dr. R. Voltolini und weil. Prof. Dr. Fr. E. Weber-Liel

und unter Mitwirkung der Herren

Docent Dr. **E. Baumgarten** (Budapest), Hofrath Dr. **Beschorner** (Dresden), Prof. Dr. **Ganghofner** (Prag), Docent Dr. **Gomperz** (Wien), Dr. **Heinze** (Leipzig), Dr. **Hopmann** (Cöln), Prof. Dr. **Jurasz** (Heidelberg), Dr. **Keller** (Cöln), Prof. Dr. **Kiesselbach** (Erlangen), Prof. Dr. **Kirchner** (Würzburg), Dr. **Koch** (Luxemburg), Dr. **Law** (London), Docent Dr. **Lichtenberg** (Budapest), Dr. **Lublinski** (Berlin), Dr. **Michel** (Cöln), Docent Dr. **Moldenhauer** (Leipzig), Prof. Dr. **Onodi** (Budapest), Docent Dr. **Paulsen** (Kiel), Dr. **A. Schapringer** (New-York), Dr. **Schäffer** (Bremen), Dr. **E. Stepanow** (Moskau), Prof. Dr. **Störck** (Wien), Prof. Dr. **Strübing** (Greifswald), Dr. **Weil** (Stuttgart), Dr. **Ziem** (Danzig)

Herausgegeben von

Prof. Dr. JOS. GRUBER Wien. **Prof. Dr. v. SCHRÖTTER** Wien. **Prof. Dr. PH. SCHECH** München.

Prof. Dr. E. ZUCKERKANDL Wien.

Dieses Organ erscheint monatlich in der Stärke von 3 bis 3½ Bogen. Man abonnirt auf dasselbe bei allen Buchhandlungen und Postanstalten des In- und Auslandes.
Der Preis für die Monatsschrift beträgt 12 R.-M. jährlich; wenn die Monatsschrift zusammen mit der Allgemeinen medicinischen Central-Zeitung bestellt wird, nur 8 R.-M.

Jahrg. XXXII. Berlin, Januar 1898. No. 1.

I. Originalien.

Aus der k. k. Universitätsklinik für Ohrenkranke des Prof. Josef Gruber.

Ein Beitrag zur Pathologie des corticalen Hörcentrums.

Von

Dr. **Ferdinand Alt**, Assistent an der Klinik.

Die Lehre vom corticalen Hörcentrum kann nur durch klinische Beobachtungen und pathologisch-anatomische Befunde eine feste Stütze und weitere Ausbildung erfahren, zumal die Ergebnisse der exactesten Thierversuche nicht einwandsfrei zu deuten und nicht ohne Weiteres auf den Menschen zu übertragen sind. Als unumstössliche Thatsache ergaben die Versuche von Munk, Ferrier, Luciani, Sepilli, Schäfer, Horsley und Anderen, dass die centrale Endausbreitung des Acusticus in die Rinde des Schläfenlappens zu verlegen sei.

Digitized by Google

Ich will auf diese Thierversuche hier nicht des Näheren eingehen und vielmehr durch Zusammenstellung und Besprechung aller mir in der Literatur zugänglichen klinischen Beobachtungen und der pathologisch-anatomischen Befunde über Läsionen des corticalen Hörcentrums den gegenwärtigen Stand der Frage beleuchten und selbst eine interessante Beobachtung über gekreuzte corticale Taubheit, welche mir die Anregung zu vorliegender Arbeit bot, anreihen.

Die Zahl der Beobachtungen von Rindentaubheit ist eine spärliche und es erscheint mir vom Standpunkte des Otiaters als eine dankbare Aufgabe, diese Fälle einer kritischen Besprechung zu unterziehen.

Zunächst möchte ich darauf hinweisen, dass bei der weitaus überwiegenden Zahl der in der Literatur vorliegenden Fälle eine genaue Untersuchung des Gehörorgans nicht vorgenommen wurde, dass namentlich bei einseitiger Taubheit die Untersuchungsmethoden unzureichende waren und physiologische Thatsachen, wie die Herabsetzung des Hörvermögens im hohen Alter, auf anatomisch nachgewiesene Läsionen der Hirnrinde bezogen wurden. So citirt Wernicke einen angeblichen Fall von gekreuzter Taubheit von Hutin, der einen 76jährigen Mann betraf, welcher die Uhr rechts auf 25 cm, links kaum dicht am Ohre hörte und bei dessen Autopsie eine rothe Oberflächenerweichung des unteren Scheitelläppchens und der angrenzenden Theile des Occipital- und Schläfenlappens als Ursache der linksseitigen Schwerhörigkeit aufgefasst wurde.

Bei Beobachtungen, wo eine Untersuchung des Gehörorgans vorliegt, ist die Functionsprüfung desselben sehr unvollkommen. Wenn die Neuropathologen mit den geringfügigsten Störungen der Augenmuskelinnervation gut vertraut sind und vortrefflich mit dem Augenspiegel umzugehen verstehen, sollten sie doch wohl auch auf verlässliche Prüfungen des Gehörorgans Wert legen.

Es fehlt nicht an Mittheilungen, wo das Hörcentrum entsprechend pathologisch-anatomischen Befunden in andere Rindenbezirke verlegt wird, als in den Schläfenlappen, so von Luys, der bei einem Falle von Taubheit nach doppelseitiger Otitis purulenta, bei fast vollständigem Schwunde beider Nervi acustici einen fast vollständigen Schwund des Cuneus und der benachbarten Windung des Hinterhauptlappens beiderseits, rechts auch auf den Präcuneus übergreifend beobachtete und die Gehörsphäre entsprechend diesem Befunde localisirte.

Ebenso fasste Strümpell entsprechend einer anatomischen Beobachtung die Läsion des Parietallappens als Ursache andauernder einseitiger Taubheit und der Unfähigkeit, die Gehörswahrnehmung im Raume zu localisiren, auf.

Auf Grund einer grossen Reihe von Thatsachen, die ich nun des Näheren ausführen will, wird nunmehr von den meisten Autoren der hinterste Theil der ersten Schläfenwindung als Hörsphäre bezeichnet.

In einem von Gowers beobachteten Falle von ausgedehntem Tumor des Schläfenlappens, dessen älteste Partie gerade unter dieser Windung lag, traten als eines der ersten Symptome Convulsionen auf, die mit einer Gehörsaura begannen, welche in dem Ohre der entgegengesetzten Seite angegeben wurde. In einem zweiten Falle von Gowers verursachte ein Tumor dieser Gegend einseitige Convulsionen, denen

Digitized by Google

ein lautes, maschinenartiges Geräusch vorherging. Westphal beobachtete bei einem Kranken mit einem Tumor des linken Schläfenlappens Anfälle, die sich mit Ohrensausen einleiteten. Aehnliche Mittheilungen liegen von Bennet, Ormerod und Charter Gray vor.

Wilson berichtet über einen Kranken, bei dem vier Monate vor dem Tode plötzlich eine eigenthümliche, starke Gehörsempfindung auftrat, an die sich Bewusstlosigkeit und Convulsionen anschlossen. Später wiederholten sich derartige Anfälle. Bei der Section fand sich eine Geschwulst in der ersten Windung des rechten Schläfenlappens.

Ich lasse nun die Mittheilungen über corticale Taubheit, welche auf diese Hörsphäre bezogen wird, folgen.

Der Fall Wernicke-Friedländer betraf eine luetische, complet taube Patientin, welche an epileptischen Anfällen litt und nach einem apoplectischen Insult mit rechtsseitiger Lähmung und Aphasie in das Krankenhaus gebracht wurde. Bei der Entlassung war eine Parese des rechten Armes noch ausgesprochen. Man konnte die Patientin nicht verstehen und diese verstand nicht, was man ihr sagte. Nach einigen Monaten erfolgte neuerliche Aufnahme in's Krankenhaus mit einer leichten Parese des linken Armes. Von der rechtsseitigen Lähmung wurde nichts bemerkt. Vollständig taub. Bei der Section fand man Leucämie, Lebergummata, ferner eine Neubildung, die den Stabkranz beider Schläfenlappen durchbrach und ausserdem im linken Schläfenlappen die Rinde der ersten und zweiten Windung in ihrem oberen und hinteren Abschnitte betraf; im rechten Schläfenlappen war der oberste, zugleich hinterste an den Scheitellappen angrenzende Bezirk ergriffen. Die Felsenbeine wurden von Lucae untersucht und ausser geringen Altersveränderungen nichts Abnormes nachgewiesen.

Im Falle Kussmaul-Kaufmann bestand nach einem apoplectischen Insult linksseitige Hemiplegie, complete Lähmung des unteren Facialisastes, mit leichter Betheiligung des Stirnastes. Leichte Dysarthrie, keine Aphasie, Deviation conjugée nach rechts, leichte Contracturen und complete Taubheit des linken Ohres. Rechts Uhr auf 20 cm; soll früher vollkommen gut gehört haben. Bei der Autopsie fand man eine verstopfende Masse im Ramus posterior arteriae fossae sylvii, die Bezirke des rechten Grosshirns, welche durch den necrotischen Process ausser Function gesetzt wurden, waren das vordere Drittel der inneren Kapsel, Corpus striatum, die Stabkranzfaserung in weiter Ausdehnung, besonders in ihren hinteren Partien, fast der ganze Schläfenlappen, der Parietallappen in seiner unteren Hälfte und die Anfänge des Occipitallappens.

Eine Beobachtung von Mills betraf eine 64jährige, luetische Frau, welche 13 Jahre vorher einen apoplectischen Insult mit rechtsseitiger Lähmung und Worttaubheit erlitt. Patientin verstand nicht, was gesprochen wurde, konnte aber lesen und schreiben. Das Verständniss für Musik blieb erhalten. Vor neun Jahren ein zweiter Insult mit bleibender Lähmung des linken Armes. Nach diesem Anfalle wurde ihre Taubheit, sowohl für Worte als auch für Laute, immer stärker, bis sie schliesslich vollständig wurde. Bei der Section fand man Atrophie der linken ersten und zweiten Temporalwindung im hinteren Drittel, der hinteren Inselwindung und des hintersten Drittels der dritten (unteren) Frontalwindung. Rechts ein apoplectischer Herd, der

Digitized by Google

fast genau, nur in etwas grösserem Umfange, dieselbe Stelle des Temporallappens zerstört hatte. Die angrenzenden Theile der motorischen Sphäre waren atrophisch, ebenso der Nervus acusticus auf beiden Seiten. Die Striae acusticae waren nicht sichtbar.

Renvers beobachtete einen 55jährigen Arbeiter, bei welchem nach einem apoplectiformen Insulte vollständige Lähmung der linken Gliedmaassen und der linken Gesichtshälfte auftrat. Der Patient wurde auf dem früher nur schwerhörigen linken Ohre taub. Die Gehörsuntersuchung ergab eine linksseitige Taubheit für Schall und Knochenleitung, sowie eine Herabsetzung des Gehörs auf dem rechten Ohre. Rechts hörte der Patient den Schlag einer Taschenuhr noch in 10 cm Entfernung. Knochenleitung rechts erhalten. Beide Trommelfelle zeigten fleckenweise Verkalkung und narbige Veränderungen. Auf dem linken, tauben Ohre war das Trommelfell ausserdem eingezogen. Bei der Section fand sich eine ausgedehnte gelbe Erweichung der rechten Gehirnrinde, wobei auch der mittlere Gyrus des Schläfenlappens befallen war.

Sehr interessant und von grösster Wichtigkeit sind folgende zwei Beobachtungen von Pick.

Ein 62jähriger Dienstmann erlitt im Januar 1894 einen apoplectischen Insult, nach welchem er die Sprache und das Gehör verlor. Gleichzeitig bestand Lähmung des rechten Armes und Beines, und das Gesicht erschien nach links verzogen. Die damals gestellte Diagnose lautete: „Arteriosclerosis universalis, Thrombosis arteriae fossae Sylvii, Aphasia, Parese der rechten Gesichtshälfte, Patient spricht nichts und hört nichts“. Im December 1894 bei einer neuerlichen Aufnahme in das Krankenhaus bemerkt man sofort, dass man vom Kranken nicht verstanden wird. Er bringt mit gewöhnlicher Stimme allerlei unarticulirte Laute hervor, zwischen denen zeitweilig ein Wort halb verständlich ist. Facialisparalyse rechts. Sensibilität intact, Parese des rechten Armes und Beines, ophthalmoscopisch keine Veränderung. Ohrbefund: beiderseits diffuse Trübung des Trommelfells. Auf überlautes Hineinrufen von Vocalen nickt Patient mit dem Kopf, ebenso beim Vorhalten einer Stimmgabel; doch ist das nicht Reaction in Folge Hörens, sondern deutlich psychisch bedingt. Auf die auf den Scheitel oder Processus mastoideus aufgesetzte Stimmgabel reagirt er in keiner Weise; vielfältig variirte Versuche erweisen, dass Patient absolut nicht hört. Die Sprache bietet folgende Veränderungen dar: spontane Sprache-Paraphasie, spontane Schrift-Paragraphie, Verständniss der Sprache fehlt, Verständniss der Schrift fehlt, Copiren intact, Nachsprechen fehlt, Lautlesen intact, Dictatschreiben fehlt.

Eine 58jährige Tagelöhnerin erlitt im August 1892 einen Schlaganfall mit linksseitiger Facialisparese und nicht näher präcisirter Sprachstörung, der sich im Februar 1893 wiederholte. Die Patientin, die bisher gut gehört hatte, verstand nichts, sprach auch schlecht und war am ganzen Körper gelähmt. Bei der Aufnahme im Krankenhause bot sie Facialisparalyse links. Patientin reagirt selbst auf starke Geräusche, stärkstes Klatschen mit den Händen nicht. Das linke Trommelfell in seiner hinteren Hälfte getrübt, der kurze Fortsatz und der Hammergriff stark hervorragend. Rechts Trommelfell eingezogen. Parese der

Digitized by Google

linken oberen und der linken unteren Extremität. Reste von Worttaubheit. Es wurde angenommen: Der erste Schlaganfall hatte einen Herd in der rechten Hemisphäre gesetzt, der als Fernwirkung die vorübergehende linksseitige Parese und die Sprachbehinderung gesetzt hatte. Der zweite Schlaganfall bewirkte einen Herd in der linken Hemisphäre, der Aphasie und wahrscheinlich auch die Worttaubheit nach sich gezogen hatte. Das Ausbleiben einer Rückbildung der letzteren liess das Vorhandensein eines entsprechenden Herdes in der rechten Hemisphäre annehmen, der schon im ersten Anfall gesetzt worden, aber damals an und für sich keine directe Störung verursacht hatte. Bei der Autopsie fand man linkerseits eine Erweichung der Insula Reilii, des Gyrus temporalis I, des Gyrus supramarginalis und angularis. Rechts betrifft die Erweichung nebst der Rindensubstanz der Insula Reilii noch die weisse Substanz im Bereich der Gyri centrales anterior und posterior, ferner das Claustrum und den Nucleus caudatus, die Hirnsubstanz an dieser Stelle zu einem weichen Brei umgewandelt.

Eine ganz ähnliche, in ihren Details mir leider nicht zugängliche Beobachtung stammt von Banks, wo gleichfalls nach zwei in einem Zeitraum von vier Jahren aufeinanderfolgenden Schlaganfällen complete Taubheit auftrat. Es lag eine Läsion des rechten Schläfenlappens vor, die durch Hinzutreten einer solchen des linken erst als Grundlage der Taubheit in die Erscheinung trat.

Ueber Combination von Worttaubheit mit Tontaubheit berichten Edgreen und Serieux.

Der Kranke im Falle Edgreen's, welcher 18 Tage vorher eine Schädelverletzung erlitten hatte, kam eines Abends nach Hause und erzählte, dass er Orchestermusik nicht mehr wie früher auffassen könne. Bald darauf verstand er aber auch nicht, was seine Frau zu ihm sprach, auch zeigte er leichte Paraphasie (bis auf einzelne Schreibformeln und den Namen, die correct waren), das Verständniss der Sprache fehlte wegen Taubheit, ebenso das Nachsprechen, das Lesen war paraphasisch, das Verständniss der Schrift fehlte nahezu ganz. Nach einem Monat bildete sich die aphasische Störung zurück, während die Tontaubheit beinahe drei Jahre, d. h. bis zu seinem Tode angeblich ziemlich isolirt anhielt. Die Fähigkeit, zu singen, verminderte sich. Das Gehör war im Allgemeinen ebenfalls ein wenig herabgesetzt; die Tontaubheit war so ausgesprochen, dass Orchesterspiel vom Patienten nur als Geräusch aufgefasst wurde. Bei diesem Kranken fand sich bei der Section in der linken Hemisphäre ein ziemlich beträchtlicher Defect am vorderen Abschnitt der I. und III. Temporalwindung und in der rechten Hemisphäre am hinteren Theil der Fossa Sylvii eine Erweichung, welche sich auf die erste Temporalwindung und einen Theil des angrenzenden Parietallappens bezog.

Im Falle Serieux hielt die Kranke den Gesang der Vögel für Frauengesang und dergl. mehr. Die Kranke, die Gelesenes nicht verstand, konnte anfänglich gar nicht lesen, später nur einzelne Wörter, die sie aber paraphasisch liest; die centrale Taubheit war keine dauernde.

Fletcher Beach und Andere haben die I. Schläfenwindung bei angeborener Taubheit atrophisch gefunden.

Digitized by Google

Auf Grund dieser klinischen Beobachtungen und pathologisch-anatomischen Befunde wird von den Autoren die centrale Endausbreitung des Acusticus in die Rinde des Schläfenlappens und zwar in den hinteren Bezirk der I. oder nach Anderen in die hinteren $^2/_3$ der I. und II. Schläfenwindung verlegt. Flechsig bezeichnet kurzweg den hintersten Theil der I. Schläfenwindung als Hörsphäre.

Die experimentellen Untersuchungen an Thieren, die Beobachtungen über Temporallappentumoren von Gowers, Westphal, Bennet, Ormerod, Charter Grey und Anderen, bei welchen Convulsionen bestanden, die mit einer Gehörsaura in dem Ohr der entgegengesetzten Seite begannen, sowie die citirten Fälle von corticaler, gekreuzter Taubheit berechtigen zur Annahme, dass die I. Schläfenlappenwindung einer jeden Seite zu dem Gehörorgan der anderen Seite in Beziehung steht.

Andererseits weist die wiederholt constatirte Thatsache, dass bei einseitiger Affection die gekreuzte Taubheit keine dauernde ist, vielmehr nach verschieden langer Zeit eine Restitution des Hörvermögens eintritt, darauf hin, dass jeder Gehörnerv mit beiden Schläfenlappen in Verbindung steht.

Hierdurch ist es zu erklären, dass in einer Reihe von Fällen — so von Oppenheim, Conolly Normann, Prowbridge, Goodhardt, Ball — zur Zeit der Untersuchung keine Taubheit bestand, obgleich man bei der Autopsie die dem Hörcentrum entsprechende Windung zerstört fand.

Es wäre eigentlich bei einseitiger Läsion eine Herabsetzung des Gehörs beider Gehörorgane zu erwarten, doch ist hierüber nichts Näheres aus den bisherigen Befunden zu ersehen; Gowers nimmt an, dass nur die Verbindung mit der Hemisphäre der entgegengesetzten Seite gewöhnlich functionell in Thätigkeit tritt.

Während uns für die Localisation eines Herdes im linken Schläfenlappen eine Reihe diagnostischer Hilfsmittel zur Verfügung steht, stösst die Diagnose einer Affection des rechten Schläfenlappens auf solche Schwierigkeiten, dass Oppenheim, einer der hervorragendsten Diagnostiker der Hirnerkrankungen, erklärt: Wir haben niemals das Recht, die Localdiagnose Tumor des rechten Schläfenlappens zu stellen.

Wir wollen nun zur Besprechung der Umstände schreiten, welche eine Diagnose Krankheitsherd des linken Schläfenlappens ermöglichen.

Für die Localisation eines Tumors in den linken Schläfenlappen gilt als das wichtigste Symptom die sensorische Aphasie, als Ausdruck einer Läsion des sensorischen Sprachcentrums, das in den hinteren Bereich der ersten (und wohl auch noch der zweiten) Schläfenwindung der linken Seite verlegt wird. (Wernicke.)

Als Symptome dieser Erkrankung gelten: Worttaubheit, jenes eigenthümliche Krankheitsbild, bei dem die Patienten das Gesprochene wohl hören, nicht aber verstehen, und dadurch bedingt Paraphasie, Apraphie, Alexie (das Lesen wegen Ausfalls der Wortklangcomponente erheblich gestört, das Schreiben nach Dictat gestört, verschiedene Störungen des Copirens und des Verständnisses der Schrift nach Monakow).

Dieses Krankheitsbild kann nun durch die gleichzeitig bestehende centrale Taubheit noch wesentlich complicirt werden. Es fehlt dann

Digitized by Google

noch wegen der Taubheit das Nachsprechen und das Schreiben nach Dictat, ebenso ist das Verständniss der Sprache vollständig aufgehoben.

Betreffs der anderen in Betracht kommenden Symptome folge ich den Ausführungen Oppenheim's. Für die Localisation von Geschwülsten im Schläfenlappen ist die topische Beziehung derselben zu den motorischen und sensiblen Centren und Bahnen, sowie zur optischen Leitungsbahn von Belang. So können Neubildungen des Schläfenlappens, wenn sie gegen die Centralwindung vordringen, zunächst die am Fuss derselben gelegenen motorischen Centren tangiren oder durch Druck schädigen; die im Mark sitzenden oder markwärts in die Tiefe vordringenden können die optische, sensible und motorische Leitungsbahn treffen. Schliesslich enthält der Stabkranz des linken Schläfenlappens Associationsbahnen, welche das Sprachcentrum mit den optischen Centren verbinden. Eine wesentliche Beeinflussung wird das psychische Verhalten der Kranken bei linksseitigem Herde erfahren, mit Rücksicht auf das wichtige Symptom der sensorischen Aphasie.

Ueber Tontaubheit berichtet Monakow: Bei Erkrankungen des linken Temporallappens sieht man häufig Tontaubheit die Worttaubheit begleiten. Es kann aber die Tontaubheit auch ohne die Worttaubheit bestehen oder wenigstens gegenüber letzterer stärker in den Hintergrund treten. Mit Rücksicht auf den Fall Edgreen vermuthet Monakow, dass für das Zustandekommen der Tontaubheit eine doppelseitige Erkrankung in der ersten Temporalwindung von großer Wichtigkeit zu sein scheine. Er glaubt ferner, dass die rechte Hörsphäre vorwiegend mit der eigentlichen Perception der Klänge, die linke dagegen mit der Analyse der Wortklänge zu thun habe und beruft sich hierbei auf die Analogie, dass bei Herden in der dritten linken Stirnwindung motorische Aphasie, bei Läsionen derselben Windung auf der rechten Seite Dysarthrie auftrete.

Ich will an dieser Stelle darauf hinweisen, dass Munk durch seine experimentellen Untersuchungen an Thieren zur Anschauung gelangte, daß der vordere Abschnitt der Hörsphäre zur Wahrnehmung hoher, der hintere zur Perception tiefer Töne zu dienen scheine. Bei dauernder doppelseitiger Taubheit wird man nur dann auf Herde in beiden Schläfenlappen schliessen dürfen, wenn man einerseits durch die geschilderten Symptome auf eine Läsion des Temporallappens verwiesen wird und andererseits ein anderer Sitz der Taubheit ausgeschlossen werden kann. Es würde den Rahmen dieses Aufsatzes weit überschreiten, wollte ich hier des Näheren auf die in Betracht kommenden differential-diagnostischen Momente eingehen, zumal gerade dieses Thema zufolge eines mir gewordenen Auftrages Gegenstand einer folgenden Arbeit sein wird.

Der von mir an der Klinik des Herrn Hofrathes von Schrötter beobachtete Fall, dessen Krankengeschichte ich kurz mittheile, war folgender. Vorher erlaube ich mir an dieser Stelle dem Herrn Professor von Schrötter, sowie seinem Assistenten Herrn Dr. Mager für die liebenswürdige Ueberlassung des Falles verbindlichsten Dank zu sagen.

P. J., 33 Jahre alt, Cafékoch, hereditär nicht belastet, erwachte eines Tages, ungefähr vor drei Jahren, nachdem er sich am vorhergegangenen Tage vollständig gesund zu Bett gelegt hatte, mit einer rechtsseitigen Körperlähmung; er hatte die Sprache verloren, war auf

Digitized by Google

dem rechten Ohre taub und empfand Schwindel und Sausen im rechten Ohre. Die Erinnerung an alles, was Patient früher erlebt hatte, die Erinnerung an seine Jugend und die Ereignisse der jüngsten Vergangenheit war vollkommen entschwunden. Es stellte sich allmählich eine mässige Gebrauchsfähigkeit der unteren und dann der oberen rechten Extremität wieder ein, ebenso kehrte auch die Sprache wieder zurück, nachdem er durch längere Zeit nur gelallt hatte. Sechs Jahre vor dem Anfalle hatte Patient ein Ulcus durum an der Corona glandis, dem keine antiluetische Behandlung folgte. Potus wird in hohem Grade zugegeben.

Status praesens: Patient mittelgross, kräftig gebaut, Befund der inneren Organe vollständig normal. — Das psychische Verhalten ist insofern alterirt, als der Kranke, sobald man sich nur irgendwie mit ihm beschäftigt, in sehr heitere Stimmung geräth und auf alle Fragen unter Lachen antwortet. — Bezüglich der Sprache ist zu bemerken, dass sich Patient in seinem Dialect, sowohl deutsch, als auch böhmisch, gut auszudrücken vermag.

Ebenso geht das Nachsprechen von Worten und Sätzen glatt vor sich.

Vorgehaltene Gegenstände, selbst diejenigen, welche er fortwährend im Gebrauche hat, erkennt er sofort, indem er sich ihrer richtig bedient, vermag jedoch deren Bezeichnung nicht zu nennen. Hierbei geräth er in starke Aufregung, kratzt sich am Kopfe, schlägt sich auf die Brust, um in einzelnen Fällen plötzlich, unter lautem Lachen den Namen des Gegenstandes zu nennen; manchmal gelingt ihm das nicht, er erinnert sich dann aber sofort, dass die Bezeichnung, die man dem Gegenstande giebt, die richtige sei.

So sagt er bei einem vorgehaltenen Löffel: Jesus Maria, Jesus Maria, ich weiss, aber ich kann nicht sagen. Zeigt man ihm einen Silbergulden und fragt, was das sei, antwortet er: 10, 20, 30, 40, 50, 60, 70, 80, 90, 100 Kreuzer.

Nach dem Datum seines Namenstages (19. März) gefragt, zählt er zuerst die Monate auf und bleibt beim März stehen, zählt sodann die Tage vom ersten an auf, um dann den 19. unter jubelndem Lachen als seinen Namenstag zu bezeichnen.

Das Vaterunser, sowie das Alphabet vermag er herzusagen, ebenso die Tage der Woche und die Monate des Jahres.

Beim Versuch zu lesen erkennt er einzelne Buchstaben sofort, bei anderen muss er das Alphabet vom Anfang an hersagen, um bei dem betreffenden Buchstaben zu bleiben. Zusammenhängende Wörter vermag er nicht zu lesen, weil er die ersten Buchstaben schon vergessen, bevor er die letzten des Wortes ausgesprochen hat.

Die Prüfung auf die Fähigkeit des Schreibens ist nicht ausführbar, da mit Rücksicht auf die Lähmung seiner rechten oberen Extremität jeder Versuch unmöglich ist.

Die weitere Untersuchung ergiebt:

I. Der Geruchsinn intact.

II. Sehschärfe, Gesichtsfeld normal, ebenso der Augenhintergrund.

III. IV. VI. Pupillen beiderseits gleich weit, reagiren prompt auf Licht und Accomodation, Augenbewegungen nach allen Richtungen hin frei.

Digitized by Google

V. Der motorische Ast vollkommen frei, die sensibeln Aeste, sowie Corneal-, Gaumen- und Nasenreflex normal.

VII. Stirnfacialis frei; der untere Ast des Facialis ist paretisch und insbesondere ist beim Zukneifen der Augenlider der rechte Orbicularis schlechter innervirt als links.

VIII. Ohrbefund: Gehörgang beiderseits mittelweit, trocken. Trommelfell beiderseits in Farbe, Glanz und Wölbung normal. Uhr links annähernd normal (3 m). Rechts wird dieselbe weder vor der Ohrmuschel, noch vom Warzenfortsatze aus gehört.

Flüstersprache links durch das ganze Zimmer (circa 10 m), rechts wird Flüstersprache nicht gehört.

Laute Sprache wird rechts nur in einer Entfernung, in welcher das linke Ohr nicht ausgeschlossen werden kann, percipirt.

Die auf den Scheitel aufgesetzte schwingende C_2-Stimmgabel wird an der Ansatzstelle percipirt, ebenso wird sie beim Ansetzen an verschiedenen Stellen im ganzen Kopfe gehört. Rinne links positiv mit normal langer Kopfknochenleitung. Vor dem rechten Ohre wird die grosse C_2-Stimmgabel nicht gehört, die Kopfknochenleitung rechts ist angeblich um 9 Secunden gegenüber der linkerseits verkürzt.

Links werden sowohl hohe als tiefe Töne gut gehört, rechts gar nicht. Zur Prüfung wurden C-, C_1-, C_2-, C_3- und C_4-Stimmgabeln verwendet.

IX. X. XI. XII. intact.

Die rechte obere und die rechte untere Extremität spastisch-paretisch, keine Atrophie, keine Krämpfe, Muskelsinn erhalten.

Sehnenreflexe (Triceps-, Patellar-, Achilles-Sehnenreflex) gesteigert.

Die Sensibilitätsprüfung zeigt auf der ganzen rechten Körperhälfte eine geringe Herabsetzung für tactile Sensibilität. Schmerzempfindung und Temperatursinn normal.

Die Functionen von Blase und Mastdarm zeigen keine Störung.

Eine Durchbrechung der Stabkranzfaserung des linken Schläfenlappens durch einen Krankheitsherd, der einerseits gegen die Rinde, andererseits markwärts in die Tiefe vordringt, kann uns vollständig das Zusammentreffen von amnestischer Aphasie, rechtsseitiger Hemiplegie und gekreuzter Taubheit erklären, während eine andere Localisation eine Coincidenz dieser Symptome nicht ergeben dürfte.

Was die Natur der Läsion betrifft, ist es am wahrscheinlichsten, dass es sich um eine in Folge luetischer Entarteritis bedingte Erweichung handelt, eine Annahme, die durch das immerhin plötzliche, nicht stürmische Einsetzen gegenüber einem langsam wachsenden Tumor gestützt wird.

Literatur.

Wernicke, Lehrbuch der Gehirnkrankheiten. Berlin 1883.
Wernicke und Friedländer, Fortschritte der Medicin 1883, No. 6.
Nothnagel, Topische Diagnostik der Gehirnkrankheiten. Berlin 1879.
Hutin, De la température dans l'hémorrhagie cérébrale et le ramollissement Th. de Paris 1877, citirt nach Wernicke.
Luys, L'Encéphale 1881, No. 4, citirt nach Wernicke.
Strümpell, Ein Fall von Gehirntumor mit centraler einseitiger Taubheit. Neurologisches Centralblatt 1882, No. 16.

Digitized by Google

Westphal, Ueber einen Fall von Zerstörung des linken Schläfenlappens durch Geschwulstbildung ohne aphasische Störung. Berliner klin. Wochenschrift 1884, No. 49.
Munk, Sitzungsberichte der königl. preuss. Academie der Wissenschaften 1882, citirt nach Gowers.
Ferrier, Philos. Transact., Mai 1875, citirt nach Gowers.
Ferrier, Lancet 1890, citirt nach Gowers.
Ferrier, Croonian lectures 1890, citirt nach Gowers.
Gowers, Handbuch der Nervenkrankheiten. Bonn 1892.
Bennet, Wilson, Ormerod, citirt nach Oppenheim.
Charter Grey, citirt nach Gradenigo.
Kussmaul-Kaufmann, Ein Fall von gekreuzter centraler Taubheit. Berl. klin. Wochenschrift 1886, No. 10.
Mills, Brain 1891, citirt nach Gradenigo.
Gradenigo, Krankheiten des Labyrinths und des Nervus acusticus, Handbuch der Ohrenheilkunde von Schwartze, II. Bd., Leipzig 1893.
Renvers, Zur Gehirnlocalisation. Deutsche medic. Wochenschrift 1888.
Pick, Neue Beiträge zur Pathologie der Sprache. Archiv für Psychiatrie und Nervenkrankheiten, Berlin 1896.
Banks, Dublin Quarterly Journ. of med. Sc., Febr. 1865, citirt nach Pick.
Monakow, Gehirnpathologie. Specielle Pathologie u. Therapie von Nothnagel, IX. Band.
Serieux, citirt nach Pick.
Edgreen, citirt nach Monakow.
Oppenheim, Die Geschwülste des Gehirns. Specielle Pathologie u. Therapie von Nothnagel, IX. Band.
Frankl-Hochwart, Der Ménière'sche Symptomencomplex; die Erkrankungen des inneren Ohres. Specielle Pathologie u. Therapie von Nothnagel, XI. Band.
Flechsig, Ueber ein neues Eintheilungsprincip der Grosshirnoberfläche. Neurol. Centralblatt 1894, No. 19.
Fletcher Beach, citirt nach Gowers.

Zur Pathologie der Phonationscentren [1]).

Von

Prof. Dr. **A. Onodi** in Budapest.

Meine begonnenen physiologischen und pathologischen Untersuchungen hatte meine lange Krankheit unterbrochen und so kann ich bei dieser Gelegenheit auf Grund meiner bisherigen Untersuchungen einige Fragen der Pathologie der Phonationscentren besprechen.

Erst gruppiren wir unsere physiologischen Kenntnisse. Krause [2]) hat beim Hunde im Gyrus praefrontalis den Sitz des Phonationscentrums genau festgestellt, dessen electrische Reizung den Schluss der Glottis resultirt. Semon und Horsley [3]) haben diese Thatsache bestätigt. Auf Reizung eines Centrums nähern sich beide Stimmbänder, die Exstirpation eines Centrums ruft keine Veränderung hervor. Bei Entfernung der einen Hemisphäre machen die Stimmbänder Abductions-

[1]) Vortrag, gehalten am 16. Oct. 1897 in der ung. Academie d. Wissensch.
[2]) Archiv für Anatomie und Physiologie 1884.
[3]) Deutsche medicinische Wochenschrift 1890.

Digitized by Google

bewegungen, und auf Reizung des intact gebliebenen Centrums nähern sich beide Stimmbänder. Es besteht ein bilateraler Effect. Die Existenz dieses Centrums ist von Masini[4]), Onodi[5]), Broeckaert[6]) und Klemperer[7]) bekräftigt worden. Ausser dieser anerkannten Thatsache sind die weiteren Beobachtungen von Widersprüchen nicht frei geblieben. Masini[8]) behauptet, dass auf schwacher electrischer Reizung des einen Centrums das entgegengesetzte Stimmband sich nähert. Der scharfe Gegensatz führte zu Controlversuchen, es musste festgestellt werden, ob neben der allgemein angenommenen bilateralen Wirkung jedes einzelnen Centrums, eine einseitige gekreuzte Wirkung existirt. Die Untersuchungen Semon-Horsley[9]), Onodi[10]), und Klemperer's[11]) konnten Masini's Angabe nicht bestätigen. Die Exstirpation der Centren hat ebenfalls zu verschiedenen Ergebnissen geführt. Nach Krause[12]) haben die Exstirpationen beider Centren den partiellen oder totalen Verlust der Stimme zur Folge. Bei acht Hunden war fünf Monate lang bei beiderseitiger Exstirpation Stimmlosigkeit vorhanden. Masini[13]) fand nach einseitiger Exstirpation nur partielle Lähmung, dasselbe Resultat hat die beiderseitige Exstirpation, ohne dass es zu einer totalen Lähmung käme.

Unsere Untersuchungen[14]) haben gezeigt, dass weder die einseitige noch die beiderseitige Exstirpation in der Stimmbildung und in den Bewegungen der Stimmbänder eine Veränderung verursacht. Broeckaert[15]) zeigte, dass die Exstirpationen keine bleibende Veränderung nach sich ziehen, die Muskeln und Nerven der Stimmbänder bleiben intact und die Stimmbildung kehrt nach einigen Wochen wieder zurück. Aronsohn[16]) erzielte dasselbe Resultat; nämlich es trat nach beiderseitiger Exstirpation die vollkommene Stimmbildung schon am 13. Tage wieder ein. Klemperer[17]) führte eine einseitige und eine beiderseitige Exstirpation aus, ohne die geringste Veränderung beobachten zu können. Ausserdem hat er bei vier Hunden experimentell in den Centren Abscess- und Tuberkelbildung hervorgerufen, ohne nachweisbare Veränderung in der Stimmbildung zu erzielen. Die Mehrzahl der Beobachtungen zeigt, dass die Exstirpation der phonatorischen Centren auf die Stimmbildung keinen Einfluss hat. Die abweichenden Resultate haben zu verschiedenen Schlüssen geführt. Krause bekräftigt damit das von ihm entdeckte Centrum. Masini folgert aus der eintretenden partiellen

---

[4]) Archivi italiani di laryngologia 1888.
[5]) Innervation des Kehlkopfes, Wien 1895.
[6]) Revue de laryngologie 1895.
[7]) Archiv f. Laryngologie 1895.
[8]) l. c.
[9]) l. c.
[10]) l. c.
[11]) l. c.
[12]) l. c.
[13]) Bolletino delle malattie dell'orecchio etc. 1893.
[14]) l. c.
[15]) l. c.
[16]) Deutsche med. Wochenschrift 1888.
[17]) l. c.

Digitized by Google

Lähmung, dass diese Rindencentren noch mit anderen motorischen Centren im Zusammenhange stehen. Klemperer dagegen schliesst jede pathologische Bedeutung dieser Centren aus. Bei den von Goltz[18]) enthirnten und 12—16 Monate lang am Leben erhaltenen Hunden war die Stimmbildung vorhanden. Wir haben ferner die von diesen Centren zu den Grosshirnganglien ziehenden Faserbündel, d. h. das Gebiet der Corona radiata zerstört, ohne eine Veränderung in der Stimmbildung beobachten zu können. Dasselbe Resultat hatte die Zerstörung der Hirnganglien zur Folge. Wir haben das ganze Gehirn an der Grenze des hinteren Vierhügels abgetrennt und die Stimmbildung blieb erhalten. Von der Querfurche zwischen dem vorderen und hinteren Vierhügel distalwärts 8—12 mm geführter totaler Querschnitt der Medulla oblongata vernichtet die Stimmbildung, nur die Respiration bleibt intact und grössere Auswärtsbewegungen der Stimmbänder sind zu beobachten. Prof. Bechterew[19]) hat entsprechende Resultate erzielt. Die Zerstörung der hinteren Vierhügel, wie die Durchtrennung des benachbarten Medullatheiles resultirte bei Hunden den Verlust der Stimme. Klemperer[20]) hat auf Grund eines Experimentes einen Einwand erhoben gegen meine Resultate. In meinen diesbezüglichen Bemerkungen[21]) habe ich gezeigt, dass dieser Einwand nicht beweisfähig ist, da Klemperer selbst angiebt, dass er das von mir angegebene Gebiet nur zum Theil ausgeschaltet hat. Ebenso sind die Experimente Grabower's[22]) auch nicht einwandsfrei. Er hat quere Einschnitte am Boden des vierten Ventrikels ausgeführt und legt das Phonationsgebiet vom hinteren Vierhügel distalwärts 14—16 mm. Der Einschnitt dieses Gebietes erzielt den Verlust der Stimme und nur die respiratorischen Auswärtsbewegungen der Stimmbänder bleiben erhalten. Dieses Gebiet entspricht der Grenze zwischen dem vorderen und mittleren Drittel der Ala cinerea. Bis ich selbst in der Lage sein werde, diese Beobachtungen zu controliren, muss ich die Einwendung machen, dass Grabower nur Einschnitte machte, während sich meine sämmtlichen Beobachtungen auf die totale Durchtrennung der Medulla oblongata beziehen. Da uns der centrale Verlauf und die Lage der phonatorischen Faserbündel noch vollkommen unbekannt sind, ferner das Verhältniss zwischen den Phonationscentren in der Rinde und den subcerebralen Centren, so können Experimente, die die höher gelegenen Centren nicht anschliessen, als einwandsfreie Resultate nicht betrachtet werden und zu Schlussfolgerungen nicht berechtigt sein. Dies giebt die Erklärung zu dem aufgetauchten Widerspruch. In unseren Experimenten war die Medulla vollkommen durchschnitten und so war der Einfluss der höher gelegenen Centren eliminirt, der Verlust der Phonation und der Adductionsbewegungen der Stimmbänder ist bei solchen Experimenten eingetreten, wo die totale Durchschneidung der Medulla in einer Höhe ausgeführt wurde, wo nicht die geringste Spur, weder makroskopisch noch mikro-

---

[18]) Pflüger's Archiv 1892.
[19]) Neurolog. Centralblatt 1895.
[20]) l. c.
[21]) Archiv f. Laryngologie 1895.
[22]) Archiv f. Laryngologie 1897.

Digitized by Google

skopisch, von der Ala cinerea oder vom Vagusgebiet vorhanden ist. Dem gegenüber fand Grabower den Verlust der Stimme bei solchen Experimenten, wo die Einschnitte das Vagusgebiet direct lädirten.

Auf Grund unserer zahlreichen und präcis ausgeführten Experimente halten wir vollkommen aufrecht unsere Resultate gegenüber diesem Widerspruch, in Betracht gezogen auch die wesentlich bestärkenden Resultate Bechterew's. Unsere Controlversuche sollen demnächst Grabower's Resultate beleuchten. Semon und Horsley[23]) beobachteten auf directe Reizung des oberen Randes der Ala cinerea und Calamus scriptorius Glottisschluss, auf Reizung des Corpus restiforme und dessen inneren Randes die Adduction des entsprechenden Stimmbandes. Sie konnten jedoch nicht entscheiden, ob dieser Effect auf Rechnung der Reizung eines kleinen Centrums oder der Reizung der centrifugalen Fasern zu schreiben ist, welche hier zu den Vaguswurzeln verlaufen.

Wir haben gesehen, dass bei den verschiedenen Ausschaltungsversuchen eine wesentliche Thatsache in den Vordergrund rückt, nämlich das Erhaltenbleiben der Phonation. Mit dieser Thatsache steht im engen Zusammenhange die Annahme eines subcerebralen Phonationscentrums, welche von den oben detaillirt angeführten Experimenten unterstützt wird.

Wir haben gesehen, wie lückenhaft unsere Kenntnisse über die centrale Innervation sind, welche auf Ergänzung und Klärung harren. Unbekannt ist das Verhältniss zwischen den Rindencentren und subcerebralen Centren und dem Vagusgebiet, unbekannt ist die centrale Lage und Verlauf der die erwähnten Centren verbindenden Nervenbahnen. Nur die Lösung dieser Fragen kann die Physiologie der centralen Kehlkopfinnervation beleuchten und zu Schlussfolgerungen geeignet machen.

Betrachten wir nach den Beiträgen, ob und wie die klinischen Erfahrungen mit den experimentellen Resultaten in Einklang zu bringen sind. Die klinischen Beobachtungen sind sehr lückenhaft, solche Beobachtungen besitzen wir nicht, welche frei von jedem Einwand zu pathologischen Schlüssen geeignet wären. Die Zahl der klinischen Beobachtungen, welche mit necroscopischen Untersuchungen ergänzt sind, ist leider sehr gering und theilweise lückenhaft. Eine klinische Beobachtung kann neben dem laryngoscopischen Befund nur dann auf Werth und Verwendbarkeit rechnen, wenn bei der Necroscopie nicht nur das Gehirn und Medulla oblongata, sondern auch die Nervenstämme, die Kehlkopfmuskeln und deren einzelne Nerven sowohl anatomisch wie microscopisch untersucht worden sind. Dieser Bedingung hat leider keine einzige Beobachtung entsprochen. Daraus folgt, dass die experimentellen Resultate mit den klinischen nicht in Einklang gebracht und pathologische Gesetze zur Zeit nicht formulirt werden können.

Wir besitzen klinische Erfahrungen, welche sich nur auf den laryngoscopischen Befund beziehen ohne anatomische Untersuchung, andere Beobachtungen entbehren wieder der laryngoscopischen Untersuchung. Die dritte Gruppe vereinbart beide Untersuchungen und können allein bei den pathologischen Erörterungen in Betracht gezogen werden.

[23]) L. c.

Digitized by Google

Laryngoscopischer Befund ohne Necroscopie.

Gib[24]) fand bei apoplectischen Hemiplegien einseitige Stimmbandlähmung, ebenso in einzelnen Fällen Löri[25]). Hingegen konnte Semon[26]) nie die geringste Veränderung in den Bewegungen der Stimmbänder beobachten, bei frischen Fällen von completer Rindenaphasie. Lermoyez[27]) konnte ebenfalls in den von ihm untersuchten Fällen von Hemiplegien keine Veränderung constatiren. Lewin[28]) fand in einem Falle das linke Stimmband in der Medianlinie gelähmt. Gerhardt[29]) beobachtete bei chronischen Erkrankungen des Gehirns einseitige Stimmbandlähmungen. Ziemssen[30]) sah in einem Falle von Hemiplegie einseitige Parese. Cartaz[31]) beobachtete bei rechtsseitiger Hemiplegie Stimmbandlähmung in der Cadaverstellung. Garel[32]) sah in zwei Fällen von Hemiplegie Stimmbandlähmung auf derselben Seite. Schrötter[33]) fand auch Stimmbandlähmung.

Necroscopische Angaben ohne laryngoscopischen Befund.

Duval[34]) fand in einem Fall von Aphasie und Aphonie in dem vorderen Theil des linken Stirnlappens einen apoplectischen Herd. Foville[35]) fand auf der rechten Seite die Centralwindungen verändert. In Luys[36]) Fall waren neben den Gehirnganglien auch in den Muskeln und Nerven Veränderungen vorhanden. Livio Ronci[37]) fand bei nach einem apoplectischen Anfall auftretender Aphonie in den Stirnwindungen Erweichungsherde. Seguin[38]) fand bei linksseitiger Hemiplegie und Stimmstörungen in der rechten dritten Stirnwindung Veränderungen. Fuller und Browning[39]) fanden in den Linsenkernen Veränderungen. Beurmann[40]) sah in der rechten äusseren Kapsel und in der weissen Substanz des linken Parietallappens Veränderungen. Die erwähnten Fälle können zu pathologischen Schlussfolgerungen nicht verwendet werden. In den Fällen, wo die pathologische Untersuchung fehlt, zeigte die Laryngoscopie einerseits Lähmung des Stimmbandes, andererseits gar keine Veränderung. Das gelähmte Stimmband war in der Medianlinie oder in der Cadaverstellung fixirt.

Bevor wir die Fälle der dritten Gruppe erörtern, wollen wir den Fall von Bryson Delavan[41]) erwähnen, bei welchem die Necroscopie

---

[24]) Ziemssen's Handbuch, Bd. IV.
[25]) A gege ei lejesc elváltozásni etc. 1885.
[26]) I. m.
[27]) Bulletins et mémoires de la société française d'otol. etc. 1897.
[28]) Berliner klin. Wochenschrift 1874.
[29]) Archiv für pathol. Anatomie, Bd. XXVII.
[30]) I. m.
[31]) France med. 1895.
[32]) Annales des mal. de l'orreille etc. 1886.
[33]) Allgem. Wien. med. Zeitung 1882.
[34]) Bulletin de la société de chirurgie 1864.
[35]) Gazette hebd. 1863.
[36]) Annales des mal. de l'oreille etc. 1875.
[37]) Lermoyez l. c.
[38]) Transact. of the neurol. Assoc. 1877.
[39]) The med. Record 1884.
[40]) Archives générales de médecine 1876.
[41]) The med. Record 1885.

Digitized by Google

den diagnostischen Irrthum erwies. Es wurde die Lähmung des linken Stimmbandes in der Medianstellung durch Läsionen im Gehirn erklärt, als sich bei der Necroscopie erwiesen hat, dass der linke Vaguskern in der Medulla destruirt war und den wirklichen Grund der Stimmbandlähmung demonstrirte. In Wallenberg's[42]) Fall bestand neben der Lähmung des Gesichtes, der Zunge und des Rachens auf der rechten Seite eine linksseitige totale Stimmbandlähmung. Bei der Section war eine Erweichung der weissen Substanz in der rechten Stirnlappe vorhanden, ausserdem waren die Vaguswurzeln in einem meningitischen Exsudat eingebettet. Daher zur Verwerthung ungeeignet. Rossbach[43]) bespricht ausführlich seinen Fall, in welchem das linke Stimmband, die linke Gesichtshälfte und die Zunge gelähmt waren. Bei der Section erscheint die rechte Insel degenerirt, ebenso der Uebergangstheil der Centralwindungen und der untere Theil der zweiten Parietalwindung. Es zeigte sich der Hypoglossuskern verändert. Rossbach betrachtet die Insel als den Sitz der willkürlichen phonetischen Stimmbandbewegungen und hebt das nahe Verhältniss zu den Centren der Sprache und des Gehörs hervor. Die gekreuzte einseitige Stimmbandlähmung erklärt er folgendermaassen: „Die beiden Stimmbänder führen normaler Weise stets zusammen die gleichen Bewegungen aus und können weder willkürlich noch unwillkürlich einseitig in Thätigkeit gesetzt werden. Dass diese Thatsache ähnlich wie bei den Stirnmuskeln nur auf eine innige Verknüpfung der von den beiden Rindencentren herunterlaufenden Bahnen an einem tiefer gelegenen Punkt, etwa in der Medulla, und nicht auf eine doppelseitige Innervation eines jeden Stimmbandes von dem rechten und dem linken Rindencentrum her zurückgeführt werden muss, dafür spricht die einseitige Stimmband- und Stirnmuskellähmung bei Krankheitsherden auf der entgegengesetzten Gehirnhälfte.“ Rebillard[44]) sah das rechte Stimmband in Cadaverstellung. Bei der Section war links in der dritten Stirnwindung ein Bluterguss, rechts in der zweiten und dritten Stirnwindung ein Tumor. In der Medulla wurden das Vagusgebiet und die Kehlkopfnerven nicht untersucht. Garel[45]) fand das linke Stimmband gelähmt in Cadaverstellung bei rechtsseitiger Hemiplegie, Gesichtslähmung und Aphasie. Die Section zeigt in der linken Hemisphäre mehrere erweichte Rindenherde, in der rechten eine rothe Erweichung in der dritten Stirnwindung. Die Untersuchung der Medulla oblongata und der Kehlkopfnerven fehlt. Garel und Dor[46]) fanden in einem Falle das linke Stimmband in der Cadaverstellung fixirt. Die Section zeigte einen kleinen rothen Erweichungsherd in der rechten Linse, welcher sich 2 mm in den äusseren Theil der Capsula interna erstreckte. Die linke Hemisphäre, das Kleinhirn, die Medulla oblongata, die Kehlkopfnerven waren intact. Münzer[47]) fand in einem Falle von linksseitiger Hemi-

---

[42]) Int. Centr. f. Laryngol.
[43]) Deutsches Archiv f. klin. Medicin 1890.
[44]) Lermoyez l. c.
[45]) Annales des mal. de l'oreille etc. 1886.
[46]) Annales des mal. de l'oreille etc. 1890.
[47]) Prager med. Wochenschrift 1890.

Digitized by Google

plegie beide Stimmbänder gelähmt in der Cadaverstellung, Schluckbeschwerden und Sprachstörungen. Die Section zeigt rechts an der Spitze der oberen Stirnwindung an dem Zusammenfluss der Centralwindungen je ein erbsengrosses gelbgrünliches Infiltrat; ferner rechts in der Linse, links im Kopfe des Corpus striatum Erweichungsherde. In der Medulla war nur im Hypoglossuskern Atrophie nachzuweisen. Ausserdem eine hirsekorngrosse Sclerose entsprechend dem hintersten Theil der Vierhügel und dem obersten Theil der Brücke. Déjerine[48]) fand bei Aphasie und rechtsseitiger Hemiplegie das rechte Stimmband in der Cadaverstellung fixirt. Die Section zeigt mehrere Erweichungsherde in der weissen Substanz. Medulla oblongata und Vaguswurzeln intact. In einem zweiten Falle von Aphasie und Hemiplegie war das rechte Stimmband in der Cadaverstellung gelähmt. Die Section zeigt links einen Erweichungsherd in der weissen Substanz unter der dritten Stirnwindung. Medulla und Vaguswurzeln intact. Eisenlohr[49]) fand in einem Falle bei Aphonie motorische Störungen der unteren Extremitäten, beim Intoniren vollkommene Unbeweglichkeit des linken und geringe Beweglichkeit des rechten Stimmbandes. Die Section ergab: Zerstörung des hinteren Drittels beider Thalami, partielle Degeneration in den hinteren Abschnitten beider inneren Kapselgebiete, ferner kleine Erweichungsherde rechts im vorderen Theil des Stirnlappens, links im vorderen Schenkel der Capsula interna. In Pitt's[50]) Fall traten nach apoplectischen Anfällen neben Tonlosigkeit erst rechtsseitige, dann linksseitige Hemiplegie auf. In diesem Stadium fehlt der laryngoscopische Befund. Später kehrte die Stimmbildung zurück und die laryngoscopische Untersuchung fand nichts Abnormales. Bei der Section fanden sich beiderseits in der Linse und in dem hinteren Theil der Capsula interna Erweichungsherde. Pons und Medulla oblongata intact.

Die erwähnten Fälle einzeln und zusammen können nicht zu endgiltigen pathologischen Schlüssen führen. In einzelnen Fällen ist der Sectionsbefund lückenhaft, in anderen Fällen haben die gefundenen Veränderungen keinen entscheidenden Werth. Dazu kommen noch die zwischen den klinischen und experimentellen Beobachtungen vorhandenen scharfen Gegensätze. Die necroscopischen Befunde beziehen sich auf verschiedene Theile des Gehirns, auf Veränderungen der Insel, dritter Stirnwindung, Linse, innere Capsel und Sehhügel. In der Mehrzahl der Fälle war eine einseitige, gekreuzte Stimmbandlähmung beobachtet worden. In dem Fall von Münzer waren beide Stimmbänder in der Cadaverstellung gelähmt. Eisenlohr sah die beiderseitige Lähmung beim Intoniren, sonst war das einseitig gelähmte Stimmband auch in der Cadaverstellung fixirt.

Die physiologischen Resultate wurden zu pathologischen Folgerungen verwerthet. Semon und Horsley[51]) haben folgende Sätze aufgestellt: „Einseitige Reizung producirt doppelseitige Wirkung. Klinisch kann daher bei einer irritativen, einseitigen Affection dieses Gebietes

---

[48]) Société de biologie 1891.
[49]) Deutsche Zeitschrift f. Nervenheilkunde 1891.
[50]) Int. Centr. f. Laryngologie. Bd. X, XI.
[51]) L. c.

Digitized by Google

Glottiskrampf, d. h. doppelseitige Adduction der Stimmbänder erfolgen". Ferner: „Einseitige Zerstörung producirt keine Wirkung. So etwas wie die behauptete einseitige Stimmbandlähmung in Folge von Läsion einer Grosshirnhemisphäre existirt daher überhaupt nicht. Semon[52]) beharrt neuerdings auf seinem alten Standpunkt. Klemperer[53]) bestreitet entschieden die pathologische Bedeutung der Phonationscentren, und daher existirt für ihn dieser centrale Ursprung einer Stimmbandlähmung nicht. In den erwähnten Fällen haben die einzelnen Beobachter die gefundenen Gehirnläsionen in causalen Zusammenhang mit den Stimmbandlähmungen gebracht und stellen daher auch den Satz auf, dass einseitige Gehirnläsion einseitige, gekreuzte Stimmbandlähmung zur Folge haben kann.

Semon's Standpunkt beruht wesentlich auf Thierexperimenten. Es steht ohne Zweifel die Existenz und die bilaterale Wirkung des Phonationscentrums fest. Diese Thatsache allein erlaubt die Folgerung, dass der Ausfall eines Centrums keine Stimmbandlähmung nach sich ziehen kann, also keine einseitige Stimmbandlähmung, sondern nur eine doppelseitige Lähmung in Folge des Ausfalls beider Centren eintreten kann. Da klinische Beobachter für die gekreuzte, einseitige Stimmbandlähmung eine Erklärung in den Masini'schen Angaben fanden, so ist natürlich, dass Semon, in Betracht genommen den allgemeinen Widerstand der Experimentatoren, gegenüber einer einseitigen, gekreuzten Stimmbandlähmung centralen Ursprunges ebenfalls einen ablehnenden Standpunkt eingenommen hat.

Einerseits ist der Standpunkt Semon's klinisch nicht bekräftigt worden, andererseits ist dessen Grundlage, die Bedeutung des Phonationscentrums in der Rinde, durch experimentelle Beobachtungen geschwächt worden. Unsere Versuche haben gezeigt, dass die Exstirpation dieser Centren gar keine Störung verursacht. Klemperer erzielte dasselbe Resultat. Nach Broeckaert bezieht sich der Verlust der Stimme nur auf einige Wochen, und Aronsohn sah die volle Stimme schon in der zweiten Woche zurückkehren. Diese Thatsachen allein schwächen schon sehr die Bedeutung der Phonationscentren in der Rinde. Semon und Horsley haben auch festgestellt, dass die Faserbündel von den Phonationscentren durch das Knie der inneren Capsel zur Medulla ziehen. Unsere Versuche, welche das Gebiet dieser Faserbündel zerstörten, haben nicht die geringste Veränderung in der Stimmbildung hervorgerufen. Dasselbe Resultat haben wir erreicht, wenn wir die Gehirnganglien zerstört haben. Bechterew[54]) bestätigt auch die Thatsache, dass die Zerstörung der Thalami optici keine Wirkung hervorruft. Selbst wenn das Gehirn an der Grenze der Vierhügel abgetrennt wird, erlischt die Phonation nicht. Der Verlust der Stimme tritt ein, wenn wir die Medulla total durchtrennen oberhalb des Vagusgebietes. Wenn auch die Phonationscentren in der Rinde durch diese Resultate viel von ihrer Bedeutung einbüssen, so wollen wir dieselbe doch nicht ganz in Abrede stellen, sondern nur ihre untergeordnete Rolle hervor-

---

[52]) Handbuch der Laryngologie etc. 1897, Bd. I.
[53]) L. c.
[54]) Neurolog. Centralblatt 1895.

Digitized by Google

heben, welche zu wichtigen pathologischen Schlüssen nicht geeignet erscheint. Es taucht nun die Frage auf, diese Resultate in Betracht gezogen, wie die Stimmbildung veranlasst wird.

Aus unseren Versuchen erhellt, dass die Phonation aufrecht erhalten bleibt, wenn das Gehirn an der Grenze der hinteren Vierhügel abgetragen wird, und dass die Phonation aufgehoben wird, wenn die Medulla total durchtrennt wird oberhalb des Vagusgebietes. Bechterew beobachtete auch, dass die Phonation aufhört, wenn die hinteren Vierhügel zerstört wurden und der benachbarte Medullatheil quer durchtrennt wurde. Wir haben den diesbezüglichen Widerspruch erwähnt; da wir denselben einer Controluntersuchung unterwarfen, so halten wir unsere experimentellen Resultate vollkommen aufrecht und nehmen ein subcerebrales, phonatorisches Centrum an. Wir müssen noch die Missgeburten, die Anencephalen, erwähnen, bei welchen Stimmbildung beobachtet wurde. Die diesbezüglichen genauen Untersuchungen sind spärlich vorhanden. Einzelne beschränken sich blos darauf, dass die Missgeburt Laute von sich gab, ohne dass die vorhandenen Hirntheile untersucht worden wären; Andere theilen die histologischen Befunde mit ohne Erwähnung der Lebenserscheinungen. Ausserdem kommen viele Missgeburten todt zur Welt, und die meisten Untersuchungen werden an dem in Sammlungen aufbewahrten Material vorgenommen. Zwei Fälle erwähne ich hier, wo neben der Beobachtung der Lebenserscheinungen auch genaue microscopische Untersuchungen ausgeführt wurden. Darvas[55]) hat einen Anencephalen microscopisch untersucht, das verlängerte Mark war bis zur gemeinschaftlichen Austrittsstelle des neunten und zehnten Hirnnervenpaares erhalten. Die Missgeburt lebte drei Tage, während dieser Zeit war nicht die geringste Spur einer Stimmbildung zu beobachten. Arnold[56]) untersuchte eine hemicephale Missgeburt, die drei Tage lebte. Das Kind schrie selten, sonst stöhnte es viel; beim Auslösen der Reflexe durch Nadelstiche schrie das Kind nicht. Die Untersuchung zeigte, dass Rudimente des Kleinhirns vorhanden und die Corpora quadrigemina von einer Lamelle gebildet werden, dass das Gehirn aus cystischen Hohlräumen besteht. Unter den Beobachtungen auf electrische Reizung des Gehirns sind keine auf die Stimmbildung bezugnehmenden Daten enthalten. Bei diesem Monstrum war also Stimmbildung vorhanden, da der obere Theil der Medulla, das bezeichnete subcerebrale Phonationsgebiet, ausgebildet war. Unsere Experimente haben gezeigt, dass, wenn die Medulla oberhalb des Vagusgebietes durchtrennt wird, die Respiration fortbesteht, die Stimmbänder machen excessive Auswärtsbewegungen, Stimmbildung und Adductionsbewegungen sind nie eingetreten während der stundenlangen Beobachtungen. Bei diesen Versuchen war die störende Wirkung der Schlafmittel eliminirt.

Auf Grund des bisher Gesagten nehmen wir zwischen den hinteren Vierhügeln und dem Vagusgebiet ein subcerebrales phonatorisches Centrum an. Dieses Centrum erklärt uns, dass die Stimmbildung fortbesteht, wenn wir die Rindencentren, die Gehirnganglien zerstören,

[55]) Onodi: Innervation des Kehlkopfes 1895.
[56]) Ziegler: Beiträge zur Pathologie 1894.

Digitized by Google

wenn wir das ganze Gehirn von der Medulla abtragen; wir finden die Erklärung, dass die Phonation aufgehoben wird, wenn wir die Medulla oberhalb des Vagusgebietes durchtrennen; wir können uns so erklären, dass perforirte Neugeborene schreien können, dass Monstra keine Stimmbildung haben, wenn nur das Vagusgebiet erhalten ist und dass die Phonation vorhanden, wenn die Medulla bis zu den Vierhügeln aufgebaut ist.

Was die klinischen Beobachtungen betrifft, so ist die Zahl der Fälle eine sehr geringe, welche zu pathologischen Erörterungen geeignet erscheint. Eine grosse Zahl der Beobachtungen war von negativem Resultat begleitet, bei Hemiplegien, bei Rindenaphasien war von Seiten des Kehlkopfes, der Stimmbildung, nichts Abnormes zu constatiren. Bei den erwähnten Fällen treten zwei Beobachtungen in den Vordergrund, die einseitige gekreuzte Stimmbandlähmung und die Cadaverstellung des Stimmbandes. Was die gekreuzte Stimmbandlähmung betrifft, so fand die Masini'sche Angabe Verwerthung. Wir haben aber gesehen, dass diese Angabe von allen Controlversuchen in Abrede gestellt wurde und daher kann dieselbe auf eine pathologische Verwerthung keinen Anspruch haben. Was die erwähnte Cadaverstellung der Stimmbänder betrifft, so kann dieselbe mit den experimentellen Resultaten nicht in Einklang gebracht werden. Wir haben gesehen, dass die respiratorischen Bewegungen der Stimmbänder ihr Centrum in der Medulla im Vagusgebiet haben, welches die Abductionsbewegungen der Stimmbänder auch dann auslösen kann, wenn das ganze Gehirn von der Medulla abgetrennt worden ist. Ausserdem ist uns noch ein Rindencentrum durch Russel bekannt gemacht worden, welches auf electrische Reizung die respiratorischen Bewegungen der Stimmbänder zu bewirken vermag. Die erwähnte Cadaverstellung der klinischen Beobachtung steht im scharfen Gegensatz mit den experimentellen Resultaten. Wenn wir die pathologischen Veränderungen betrachten in ihrem verschiedenen Auftreten, so erscheint ein Phonationscentrum am menschlichen Gehirn zu fixiren unmöglich. Es wurden Veränderungen gefunden in der Insel, in der unteren Stirnwindung, in der subcorticalen weissen Substanz, in den Grosshirnganglien, in der inneren Kapsel, im oberen Theile der Brücke. Bei Rossbach ist mit der Veränderung der rechten Insel das linke Stimmband gelähmt; bei Rebillard finden wir die linke dritte Stirnwindung und die rechte zweite Stirnwindung erkrankt und nur das rechte Stimmband gelähmt; bei Garel ist das linke Stimmband gelähmt und die rechte dritte Stirnwindung und linke Hemisphäre lädirt; bei Garel und Dor ist das linke Stimmband gelähmt und der rechte Linsenkern und der äussere Theil der inneren Kapsel verändert; bei Münzer finden wir beide Stimmbänder gelähmt und Veränderungen in der rechten oberen Stirnwindung und linkerseits in den zusammenfliessenden Centralwindungen, in dem rechten Linsenkern, in dem linken gestreiften Körper, ferner im oberen Theil der Brücke; bei Eisenlohr finden wir auch Lähmung beider Stimmbänder neben Veränderungen der hinteren Abschnitte der Thalami optici und der inneren Kapseln, im vorderen Theile des Stirnlappens rechterseits und im vorderen Schenkel der inneren Kapsel linkerseits; und schliesslich bei Pitt finden wir die Stimmbänder

Digitized by Google

intact und die hinteren Theile der Linsenkerne und der inneren Kapseln verändert. Neben diesen Beobachtungen fehlt in einzelnen Fällen die Untersuchung des Vagusgebietes in der Medulla. Aus diesen Beobachtungen kann man den Sitz eines Phonationscentrums im menschlichen Gehirn nicht einmal annähernd fixiren. Wir können nur die mit den gefundenen Gehirnläsionen im Leben beobachteten Stimmbandlähmungen einfach zur Kenntniss nehmen, ohne den geringsten Versuch zu machen, aus ihnen pathologische Sätze zu formuliren. Die Thierexperimente, wie wir gesehen haben, sind jetzt noch nicht geeignet, zur Grundlage pathologischer Schlussfolgerungen zu dienen. Besonders beim Hunde haben die Beobachtungen gezeigt, dass den subcorticalen Centren eine Function zufällt, die beim Menschen nur den Rindencentren zukommt, und dass die durch Exstirpation der Rindencentren verursachten Lähmungen vorübergehende sind und wenn auch nicht vollkommen, doch durch die Function der subcorticalen Centren compensirt werden. Die Richtung unserer weiteren Untersuchungen ist somit gegeben: die physiologischen Verhältnisse der von den Rindencentren unabhängigen Phonation erkennen, das Verhältniss des von uns angenommenen subcerebralen Centrums zu den Rindencentren und dem Vagusgebiet in der Medulla erforschen. Neben der Klarstellung dieser Fragen sind die klinischen Beobachtungen mit den aufgestellten Bedingungen berufen, beim Menschen die pathologischen Gesetze festzustellen.

Meine durch lange Krankheit unterbrochenen experimentellen Untersuchungen finden jetzt ihre Fortsetzung, deren Ergebnisse ich mit dem darausfolgenden Standpunkt ausführlich mittheilen werde.

Nachtrag.

Während der Correctur habe ich die Gelegenheit gehabt, einen perforirten Neugeborenen zu untersuchen; ich zeichne die Ergebnisse an dieser Stelle auf. Prof. Tauffer hatte die Güte, mir den Neugeborenen zu überlassen, welcher nach der Extraction athmete und phonirte. Die Untersuchung des gehärteten Gehirns hat neben den Läsionen der Hemisphären gezeigt, dass das Gehirn in der Höhe der vorderen Quadrigemina von der Medulla durchtrennt ist. Die hinteren Quadrigemina und die Pons Varoli sind vollkommen intact, der proximale Theil der vorderen Quadrigemina und die Pedunculi cerebri sind zerstört. Die Zerstörung des rechten Pedunculus reicht bis zur durchsichtigen, kaum 1 mm dicken äusseren Fläche desselben. Aber 1½ cm oberhalb dieser äusserst dünnen Verbindung vertieft sich nach aussen in den Sehhügel eine 2 cm tiefe Läsion, so dass die Durchtrennung als fast vollkommen betrachtet werden muss. Diese Beobachtung, welche einem menschlichen Experimente entspricht, deckt sich mit unserem Thierexperimente, welches bei totaler Durchtrennung des Gehirnstammes in der Höhe der vorderen Quadrigemina die Phonation nicht aufhebt. Diesem Befunde ist das Resultat eines menschlichen Experimentes beizufügen. Sie ergänzen sich gegenseitig und stehen mit unseren Thierexperimenten in Einklang. Prof. Kehrer[57]) hatte an einem perforirten Neugeborenen, welcher keine Laute gab und nur athmete, in Bezug auf das Respi-

[57]) Zeitschrift f. Biologie 1897, Bd. XXVIII.

Digitized by Google

rationscentrum experimentirt. Der Neugeborene nahm in der Minute sechs Athemzüge; durch mechanische Reize der Handfläche und der Sohle konnten reflectorische Bewegungen der entsprechenden Extremitäten hervorgerufen werden, dagegen rief die Reizung der Haut keine Reflexe hervor. Ich habe auch brieflich die Bestätigung des Herrn Prof. Kehrer erhalten, dass keine Stimmbildung vorhanden war. Nach zehn Minuten wurde der Neugeborene zu einem physiologischen Experiment benutzt. Es fehlte „das ganze Gross- und Mittelhirn und der grösste Theil des Kleinhirns; von letzterem waren nur noch Fetzen mit den Kleinhirnschenkeln und die Varolsbrücke übrig. Dagegen war das ganze verlängerte Mark erhalten." „Die Durchschneidung der Medulla oblongata 1 cm oberhalb der Spitze des Calamus scriptorius unterbricht weder die regelmässige rhythmische Brustathmung noch die Hand- und Fussreflexe, ja verändert nicht einmal beide Bewegungsarten. Wohl aber zeigt das Ergebniss des zweiten, gerade unter der Spitze des Calamus scriptorius gelegten Querschnittes, wonach die Athmung und die Extremitätenreflexe sofort aufhörten, dass in dem durch die beiden Schnitte isolirten unteren Endstück der Medulla oblongata entweder die classischen Athmungscentren oder doch die Wurzeln der wesentlich bei der Athmung betheiligten sensiblen oder motorischen Athmungsnerven enthalten sind. Man muss daraus folgern, dass auch beim Menschen die hauptsächlichsten Athmungscentren an denselben Stellen liegen, wie bei den zu den Versuchen benutzten Säugethieren." In Kehrer's Falle, wo das Gross- und Mittelhirn ganz, das Hinterhirn zum Theil zerstört war und nur das Nachhirn, die Medulla oblongata, intact geblieben, war nur die Athmung, aber keine Stimmbildung vorhanden. Die Medulla wurde auch microscopisch untersucht. Dieser Fall entspricht unserem Experimente, welches bei Durchtrennung der Medulla hinter dem Vierhügel oberhalb des Vagusgebietes die Phonation aufhebt.

In der Literatur habe ich noch einen Fall gefunden, welcher aber einer genaueu anatomischen Untersuchung entbehrt. Bei einem perforirten Neugeborenen, welcher schrie, räumte Favre[58]) mit seinem Zeigefinger die Gehirnmassen aus, angeblich blieb nur die Medulla und das Kind schrie weiter; dann wurde das Kind durch Zerstörung der Medulla getödtet. Leider konnten bei diesem Vorgehen die Gehirntheile einer präcisen anatomischen Untersuchung nicht unterworfen werden, und es konnten nach der Ausräumung mit dem Zeigefinger das blutige Gebiet, die Gehirntheile, nur durch die Kopfwunde beurtheilt werden. Dieser Fall ist daher zur Verwerthung nicht geeignet. Neben den von uns angeführten Thierexperimenten und der experimentellen Richtung sind die perforirten Neugeborenen durch genaue anatomische Untersuchungen, event. physiologische Experimente, in hervorragender Weise geeignet, die wichtige Frage des subcerebralen Phonationscentrums endgiltig zu lösen. Es ist zu hoffen, dass in der Zukunft die perforirten Neugeborenen in dieser Richtung einer gründlichen anatomischen Untersuchung unterworfen werden und die so gesammelten Ergebnisse die definitive Aufklärung dieser Frage ermöglicheu werden.

[58]) Virchow's Archiv 1895, Bd. 139.

Digitized by Google

Die Behandlung des Empyems des Oberkiefers.

Von

Dr. **W. Posthumus Meyjes**, Privat-Docent, Amsterdam.

Wenn wir auf Grund der überbekannten klinischen Erscheinungen eine Eiteransammlung im Oberkiefer festgestellt haben, so giebt es mehrere Weisen, dem Pus eine regelmässige Abfuhr zu verschaffen. Bei der Wahl der Operationsmethoden soll in erster Reihe daran gedacht werden, dass Kieferentzündungen gewöhnlich langwierige Processe sind. Die Behandlung ist folglich so einzurichten, dass sie dem Patienten möglichst wenig hinderlich ist und leicht von ihm selbst vorgenommen werden kann.

Nach Anbohrung des Oberkiefers, es sei in der Fossa canina, es sei durch die Alveole, lassen einige den Bohrcanal unabgeschlossen und geben dem Patienten eine feine Canüle, um damit durch Einstechen einige Male täglich zu verhindern, dass er sich schliesse und um hiermit den Kiefer durchzuspülen. Andere brachten — bei Anbohrung in der Fossa canina — eine Gummiröhre in die Oeffnung, wodurch die Schliessung wohl verhindert wird, jedoch nicht zu vermeiden ist, dass der Pus fortwährend in den Mund abfliesst; empfindliche Personen klagen dann bisweilen über Neuralgie im Kiefer, die dadurch verursacht werde, dass die Luft freien Zutritt hat. Abschliessung der Bohröffnung ist folglich sehr erwünscht. Das Einbringen eines massiven silbernen Stöpsels, mit Faden und Pflaster auf der Wange festgelegt, wird wohl als veraltet keine Anwendung mehr finden. Ein hohler Stöpsel, worauf am Ende ein rechtwinkliges Plättchen befestigt ist, um das Eindringen in den Kiefer zu verhindern, ist wohl das rationellste Instrument. Im Plättchen ist ein kleines Loch gebohrt, durch welches ein kreisförmiger Kautschukstreifen[59]) gebracht wird, der um die Krone des nächstgelegenen Molaris festgelegt wird. Fehlt ein hinreichender Haft, wie solches häufig der Fall ist durch das schnelle Abrunden der Krone beim hintern Molaris, oder ist kein einziger Molaris mehr anwesend, so macht der Dentist mir irgend ein geeignetes Plättchen, das nach der Weise eines künstlichen Gebisses befestigt wird.

Bedient der Patient sich schon eines solchen Gebisses, so hat man die Röhre auf irgend welche Weise damit zu verbinden, oder wie solches ein einziges Mal stattfand, wurde auf dem künstlichen Gebiss eine solide Kautschukstange befestigt, welche genau in die Bohröffnung schloss, wenn das Gebiss getragen wurde. Zum Durchspülen wurde das ganze Gebiss einfach einen Augenblick aus dem Munde genommen.

Die Röhrchen, welche ohne Weiteres mit einem Kautschukstreifen befestigt werden, kann man aus vergoldetem Silber machen; sind sie aber bei Mangel an Anheftungspunkten an Kautschukplättchen zu be-

[59]) Statt des Kautschukstreifens kann man zur Befestigung auch einen Faden nehmen, wodurch weniger Druck auf den gesunden Backenzahn ausgeübt wird, obgleich die Anschliessung der Röhre hierdurch nicht so fest ist.

Digitized by Google

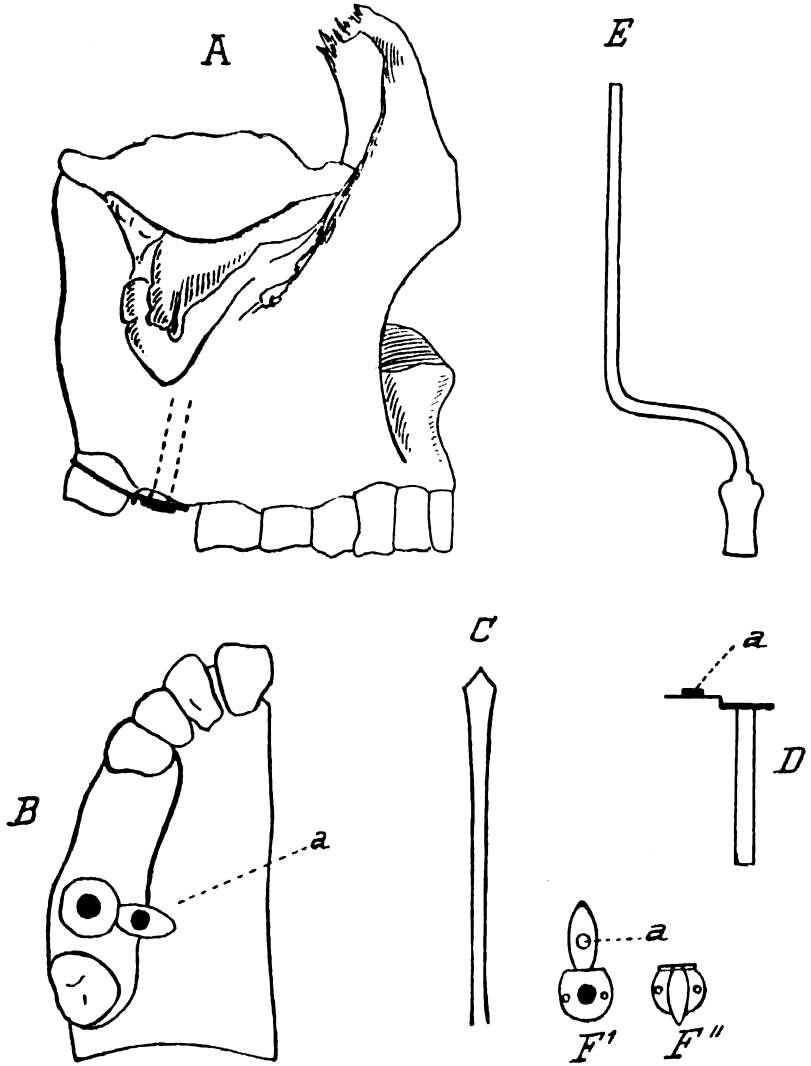

A Oberkiefer mit Röhre in situ.
B idem, wobei die Röhre mittelst eines Kautschuk-Plättchens festgehalten wird.
C Bohrer.
D Röhre.
E Canüle.
*F*I Röhre, Obenansicht geöffnet.
*F*II idem, geschlossen.
a Kreisförmige Erhebung, in die Oeffnung der Röhre passend.

Digitized by Google

festigen, so fordert die Technik eine goldene Röhre. Um dem Abfliessen von Pus zuvorzukommen, schloss ich früher das Röhrchen mit einem hölzernen Stöpsel; die viele Mühe aber, womit diese primitive Abschliessung verbunden war, veranlasste mich, diese auf irgend eine andere Weise zu versuchen. Denn waren die Stöpsel zu dünn, so verschwanden sie nach oben oder wurden eingeschluckt; waren sie zu dick und folglich ziemlich fest in die Röhre hineingedrückt, so zogen die Patienten den Stöpsel mit allem andern aus dem Kiefer, oder sie waren nicht im Stande, den Stöpsel zu entfernen.

Hölzerne Stöpsel schwellen weniger oder mehr auf; Kautschuk und Kork genügten ebenso wenig. Ueberdies ist die Entfernung zwischen dem Ober- und Unterkiefer bisweilen so gering, oder ist die Articulation der Kiefer so abweichend, dass der Stöpsel nicht die erforderliche Länge haben kann, um gehöriger Weise mit den Fingern hantirt zu werden. Eine mit einer federnden, luft- und wasserdicht schliessenden Klappe versehene Röhre war das Ideal, das ich mir dachte. Nach einigen Experimenten gelang es der Firma Gudendag, eine Röhre mit federnder Abschliessung herzustellen, die den strengsten Forderungen vollkommen genügte und trotz der subtilen Construction sich als sehr geeignet für die Praxis erwies.

Diese Röhre demonstrirte ich gelegentlich der jährlichen belgischen oto- und rhinologischen Versammlung in Antwerpen 1895. Seitdem habe ich in zahlreichen Fällen mich von dem bedeutenden practischen Nutzen bei Anwendung dieser Röhre, sowie von der unbeschränkten Dauerhaftigkeit der Klappenconstruction überzeugen können.

Obwohl das Gold den grossen Vorzug hat, ganz unverwüstlich zu sein, genügen die vergoldet silbernen Röhren auch sehr wohl.[60])

An der inneren Seite der Klappe ist eine kleine kreisförmige Erhebung angebracht, welche vollkommen im Lumen der Röhre schliesst, wenn die Klappe geschlossen wird. Die Röhre wird so gestellt, dass die Klappe sich nach innen öffnet, indem die Länge der Klappe ein wenig grösser ist als die runde Unterfläche, so dass sie sich in geschlossenem Zustande leicht mit dem Fingernagel öffnen lässt.

Den guten Erfolg, den man durch diese Methode erzielt, konnte ich schon in ein paar Dutzend Fällen wahrnehmen. Wo jedoch das Antrum der Sitz eines complicirteren Leidens ist, als ein cariöser Backenzahn jemals verursachen kann, so werden die einfachen Durchspülungen allein selbstverständlich keine Heilung bringen und hat man dem entsprechend zu handeln. Es ist jedoch hier nicht meine Absicht, darüber in Einzelheiten zu verfallen.

Ich habe versucht, durch Hinzufügung von einigen schematischen Zeichnungen die Weise, wie die Röhren anzuwenden sind, deutlich zu machen.

---

[60]) Zum poliklinischen Gebrauch sind die goldenen Röhren zu kostspielig (6 Gulden = 10 Mark); die vergoldet silbernen Röhren kosten nur 1,25 Gulden = Mk. 2,10.

Digitized by Google

Ueber eine einfache Methode des Abschlusses und gleichzeitigen Offenhaltens der künstlich angelegten Kieferhöhlen-Oeffnungen.

Von

Dr. **J. Herzfeld**, Berlin.

Die Eröffnung der Kieferhöhle von der Alveole, wie sie heute wohl in den allermeisten Fällen und, nach meinen günstigen Erfolgen mit dieser Methode, wohl mit Recht geübt wird, ist sehr einfach und schnell vollführt, besonders wenn man sich hierzu der zahnärztlichen Bohrmaschine oder eines electrischen Motors bedient. In einigen Secunden wird auf solche Weise mittelst passender Spiral- oder Eisenbohrer[61]) eine Oeffnung angelegt, die es gestattet, grössere Volkmann'sche Löffel zum Ausräumen etwaiger Granulationen in das Antrum einzuführen. Die mehr oder weniger lange Dauer der vollständigen Ausheilung aber macht es durchaus nöthig, die einmal angelegte Oeffnung offen zu erhalten. Dieses wurde bisher erreicht durch tägliche Einführung von Gaze oder Einführen der Ausspülungsröhren. Waren die Oeffnungen grösser, so wurden von Zahnärzten oder Zahntechnikern Obturatoren aus Hartgummi oder aus Metall, selbst aus Gold angefertigt, die ihre Befestigung an den benachbarten Zähnen hatten. Hierbei zeigten sich nun oft Schwierigkeiten. Schon der erste Abdruck war oft schmerzhaft, dann das Anpassen des Obturators, die Patienten mussten mindestens 2 Mal, oft aber 3 und 4 Mal zum Zahnarzt, bis derselbe passend war. Wiederholt ist mir gesagt worden, dass die Eröffnung des Antrums lange nicht so unangenehm gewesen ist wie die wiederholten Maassnahmen bei der Anpassung des Obturators. Ferner war die Einführung derartiger Apparate erst zu erlernen und gewöhnten sich Patienten nur ungern daran, wenn sie nicht gerade vorher bereits künstliche Zahnplatten getragen hatten. Schliesslich war auch der Preis ein derartiger, dass er von unbemittelten Patienten nicht leicht aufgebracht werden konnte, da unter 6—10 Mk. wohl kaum eine solche Verschlussplatte angefertigt wurde. Infolgedessen bemühte ich mich, passende Obturatoren anfertigen zu lassen, die ich stets in Auswahl vorräthig haben könnte, um sie sofort nach der Eröffnung einlegen zu können. Nach mehrfachen Versuchen mit verschiedenen Materialien erwiesen sich Stöpsel aus reinem Patent-Gummi als sehr zweckmässig und denkbar einfach. Die Stöpsel laufen nach oben etwas conisch zu und ruhen auf einer etwas breiten, aber sehr dünnen Gummiplatte, die das gänzliche Hineindringen in's Antrum verhindert; die dünne Gummiplatte schmiegt sich dem Alveolarrand und den benachbarten Zähnen an. Diese Gummi-Obturatoren können beliebig lange gekocht und auf solche Weise steril gemacht werden, ebenso mit Sublimat, Alkohol, Carbol und anderen Desinfections-Mitteln desinficirt werden. Die Obturatoren dünneren Calibers werden nur noch aus

[61]) Das Depot für zahnärztliche Instrumente von Georg Miller, Holzmarktstr. 72, hält Bohrer nach meiner Angabe von den kleinsten Dimensionen bis 8 mm Durchmesser vorräthig.

Digitized by Google

einem Stück angefertigt, seitdem es in einem Falle vorgekommen ist, dass die breite Platte sich ablöste und der Stöpsel in die Kieferhöhle hineingerieth.

Hat man nun eine Anzahl derartiger Gummistöpfel[62]) (Figur 1) von 2 Mm. bis 8 Mm. Durchmesser entsprechend dem der Bohrer, die man anzuwenden pflegt, vorräthig, so wird sofort nach der Eröffnung ein entsprechend grosser Obturator eingeführt; derselbe liegt fest dem Bohrcanal an und macht dem Patienten absolut keine Unannehmlichkeiten, auch lernt er es leicht, denselben heraus- und wieder einzuführen. Irgend welche Reizerscheinung habe ich bei monatelangem Tragen nicht bemerkt. Die Länge beträgt absichtlich annähernd 3 cm, wiederholt habe ich in früheren Jahren beobachten können, dass von der Peripherie des eröffneten Bodens der Kieferhöhle sich neue Knochenmassen über den Obturator schoben, sofern er nur wenig über den Boden hervorragte, wodurch das Antrum gewissermassen in zwei Theile zerlegt wurde. Um dieses zu verhindern, müssen stets die Obturatoren



Fig. 1.

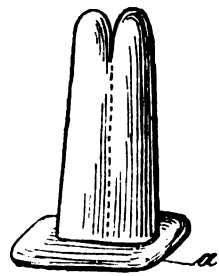

Fig. 2.

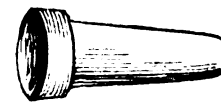

Fig. 3.

recht hoch in die Höhle hinaufreichen. Ist eine sehr grosse Oeffnung angelegt worden, indem die Bohrcanäle zweier benachbarten Alveolen durch Entfernung der interalveolären Wand mittelst einer passenden, hierzu besonders gearbeiteten Resections-Zange[63]) zu einer grossen Oeffnung verbunden sind, bediene ich mich des Obturators, wie ihn Figur 2 zur Ansicht bringt. Dieselben werden ebenfalls in verschiedener Stärke angefertigt, die Gummiplatte *a* ist für die benachbarten Zähne passend zuzuschneiden.

Bei einer Eröffnung von der Fossa canina wende ich, sobald es sich nicht um Fortnahme der ganzen vorderen Wand handelt, zur Offenhaltung Tampons nach Figur 3 an. Dieselben erweitern sich nach unten trichterförmig und sind am untern Theil, der nicht mehr in die Kieferhöhle kommt und von der Wange an die Alveolarwand angedrückt wird, hohl. Bei der Eröffnung von der Fossa canina mittelst derselben Bohrer wie von der Alveole ist das sofortige Einlegen von Tampons besonders wichtig. Der Schleimhautdefect schliesst sich sonst natürlich schneller als das Bohrloch des Knochens, so dass das Secret

[62]) Zu haben in der Gummiwaaren-Handlung von Eichelberg, SO., Köpenickerstr. 114.

[63]) Ebenfalls vorräthig bei Georg Miller.

Digitized by Google

des Antrums unter die Wangenschleimhaut tritt und zu permanenten Schwellungen Veranlassung giebt, wenn nicht permanent tamponirt wird. Auch bei sofortiger Tamponade sind leichte Schwellungen wie bei allen Operationen in dieser Gegend nicht zu vermeiden, doch gehen dieselben rasch zurück. Die eben beschriebene Methode ist so einfach, dass ich mich gar nicht wundern würde, wenn sie hier und da bereits angewandt wird. Da ich mich selbst derselben aber erst seit diesem Jahre bediene und sie auch allen Collegen, die meine Klinik in dieser Zeit besuchten, unbekannt war, habe ich mich für berechtigt gehalten, dieselbe mitzutheilen. Zum Schluss will ich noch erwähnen, dass ich mich am Ende der Behandlung auch zweckmässig dieser Gummi-Obturatoren bedient habe, um allmählich die Oeffnung zu verkleinern. Der Zeitpunkt, wann man dieselbe gänzlich schliessen resp. zuwachsen lassen kann, ist oft sehr schwer zu bestimmen. Durch Hineinlegen der beschriebenen Tampons von immer kleinerem Durchmesser ist man im Stande, die Oeffnung successive kleiner werden zu lassen, indem man sich nur noch gerade die Möglichkeit des Ausspülens sichert. Lässt man auch den Obturator kleinsten Durchmessers bei dauerndem Nachlass der Eiterung weg, so schliesst sich die Oeffnung in ganz kurzer Zeit völlig.

Ein neues Nasenspeculum.

Von

Emil Amberg, z. Z. in Berlin.

Obschon die Anzahl der vorhandenen Nasenspiegel eine nicht geringe ist, so möchte ich trotzdem die Aufmerksamkeit auf ein neues

$^1/_3$ der natürl. Grösse.

Speculum lenken, welches nach meiner Ansicht dem einen oder anderen im Gebrauch befindlichen Instrument gegenüber Vorzüge aufzuweisen hat.

Digitized by Google

Wie die beigefügten Abbildungen zeigen, ist das Speculum eine Modification des Ohrspeculums von Fabricius von Hilden. Die Hand, welche das Instrument hält, befindet sich ausserhalb des Arbeitsfeldes der anderen Hand. Die Blätter entfernen sich in horizontaler Richtung von einander; die beiden Schenkel *a* und *b* gleiten in einer sogenannten Schwalbenschwanzführung. Bei *c* ist das Instrument annähernd rechtwinklig gebogen, bei *d* befindet sich ein Gelenk.

Eine Sperrvorrichtung liesse sich mit Leichtigkeit anbringen.

Dieses Nasenspeculum ist nach meiner Angabe von H. Pfau in Berlin angefertigt worden.

Sitzungs-Berichte der Gesellschaft der ungarischen Ohren- und Kehlkopfärzte.

III. Sitzung vom 29. März 1897.

Vorsitzender: Herr von Navratil.
Secretär: Herr Polyák.

I. Herr von Navratil: Osteoma frontis.

G. S., 26 Jahre alt, Feldarbeiter, bemerkt seit drei Jahren eine hemdknopfförmige, stetig zunehmende, haselnussgrosse, harte Geschwulst in der Mitte der Stirne.

In der Mitte der Stirne, besonders zwischen den Augenbrauen ist eine faustgrosse, knochenharte Geschwulst sichtbar, deren Oberfläche uneben ist, darüber aber die normal aussehende Haut leicht beweglich ist. Die Geschwulst wird nach rechts und oben von einer anderen weichen fluctuirenden Geschwulst bogenförmig begrenzt, deren Inhalt eine trübe, röthlich seröse Flüssigkeit bildet, welche zahlreiche Leukocyten, Mucin und Propepton enthält.

Das primär aus der vorderen Lamelle des Stirnbeins entstandene Osteom hat wahrscheinlich den Ausführungsgang der Stirnhöhle comprimirt und so muss die erwähnte Flüssigkeitsansammlung ihr Dasein einer Retention verdanken. (Die Operation zeigte, dass diese Ansammlung mit der Nase nicht communicirte; warum sie Propepton enthielt, liess sich nicht bestimmen.) Neuerdings wuchs die Geschwulst schneller und verursachte auch Schmerzen. Es ist nicht ausgeschlossen, dass sie sarcomatös wird, wofür schnelles Wachsthum, Grösse, Schmerzhaftigkeit und unebene Oberfläche sprechen.

II. Herr Irsai: Fall von Pemphigus laryngis.

Die 42 Jahre alte, schlecht genährte Frau leidet angeblich seit sechs Wochen an dieser Krankheit. Patientin wurde dadurch auf ihr Leiden aufmerksam gemacht, dass sie beim Schlucken dem Kehlkopfe entsprechend ein Stechen empfand. Das Schlucken verursachte später heftige Schmerzen, welche die Nahrungsaufnahme verhinderten. Das Zahnfleisch ist stark aufgelockert und angeschwollen; blutet leicht. Pharynx injicirt. Kehlkopfdeckel giessbeckenartig zusammengelegt, der freie Rand injicirt, angeschwollen. An der Spitze des Kehldeckels eine linsengrosse, mit weisslich-gelbem Belage bedeckte Stelle. An der

Digitized by Google

linken Seite geht von der vorderen Fläche über den freien Rand auf die hintere Fläche ein ebenfalls linsengrosses Bläschen mit wasserklarem Inhalte über. Taschenbänder roth, etwas angeschwollen. Auf der Haut des Thorax und des Rumpfes kein Ausschlag, dagegen sieht man an den grossen Schamlippen zahlreiche hirsekorn- bis linsengrosse Bläschen mit wasserklarem Inhalte und grosse, mit gelblich-weissem Detritus belegte oberflächliche Substanzverluste. An der unteren Fläche der beiden Schenkel sind zahlreiche nebeneinander gelegene, rundliche, bräunliche Verfärbungen, welche als Ueberreste von geplatzten und schon entleerten Bläschen zu betrachten sind. Die pathologischen Veränderungen auf der Hand und auf der Vulva liessen sich mit der Bläscheneruption im Kehlkopfe vollständig in Einklang bringen und die Stellung der Diagnose verursachte keine Schwierigkeiten.

Die Art, wie die Bläschen auftreten, das Bild, die metamorphosirende Qualität ihres Inhaltes, die nach dem Platzen der Bläschen zurückbleibenden oberflächlichen Substanzverluste, welche ohne Narbenbildung verheilen, geben diesem Ausschlage den Charakter des Pemphigus. Ich habe Gelegenheit gehabt, vor acht Jahren einen ähnlichen Fall zu beobachten, welchen ich der kgl. ung. Gesellschaft der Aerzte demonstrirt habe. Damals waren, ebenso wie jetzt, die characteristischen Veränderungen eigentlich im Kehlkopfe entwickelt, ohne dass auf der Haut oder auf anderen Schleimhäuten Veränderungen von grösserer Ausdehnung sich gezeigt hätten.

Herr Zwillinger: Ich bin mit der Diagnose einverstanden. Die mit weissem Belage bedeckten Epithelverluste und Erosionen, welche momentan am Kehldeckel sichtbar sind, sind zwar nicht genügend characteristisch, weisen aber doch darauf hin, dass an diesen Stellen früher Bläschen sassen, welche ihrer Gewohnheit gemäss schnell platzten, den Inhalt entleerten und Stellen, wie man sie jetzt sieht, zurückliessen. Wenn sich auch auf der Haut Bläschen finden lassen, wie dies hier der Fall ist, dann kann die Diagnose mit Sicherheit gestellt werden.

Die Prognose des Pemphigus foliaceus ist ungünstig; gegen die Schmerzen beim Schlucken, da das Leiden chronisch ist, wenden wir Anfangs verdünnte, dann stärkere Cocainlösungen zur Bepinselung an, nur gewöhnen sich die Kranken bald daran, es treten neue Efflorescenzen auf, welche hochgradige Dysphagie verursachen.

Herr Baumgarten: Ich selbst habe zwar wenig Fälle gesehen, aber ich kenne die publicirten Fälle. Wir finden den Pemphigus gewöhnlich in zwei Formen, einmal melden sich die Bläschen an der Schleimhaut und der Haut immer an derselben Stelle, das andere Mal tritt der Ausschlag allgemein auf.

Dieser Fall gehört zu der selteneren Form, wo die Bläschen immer am Kehldeckel oder auf dessen Umgebung auftreten; hier sind schon öfters Bläschen an derselben Stelle aufgetreten, deshalb nahm der Kehldeckel diese eigenthümliche Gestalt an.

Leute, welche Pemphigus bekommen, sind gewöhnlich decrepid, und wenn Bläschen auch auf der Conjunctiva auftreten, dann führen sie gewöhnlich zur Phthise des Bulbus.

Herr Irsai: Wenn ich das Bläschen vor 24 Stunden nicht gesehen hätte, möchte ich selbst an der Diagnose zweifeln. Ich stellte den

Digitized by Google

Fall wegen seiner Seltenheit vor, das Bläschen sass am Kehldeckel, und dies ist das Characteristische, lange bleibt es ja nicht in dieser Form, weil es schnell platzt. Bei einer neueren Eruption werde ich den Fall wieder demonstriren. Die Therapie betreffend theile ich Herrn Zwillinger's Standpunkt, wir erreichen aber wenig, da die Leute decrepid sind. Arsen, Roborantien und Cocain können angewendet werden. Bläschen der Conjunctiva habe ich weder hier, noch in meinem ersten Falle gesehen. Letzterer Fall betraf einen Tuberculösen, wo der Pemphigus später auftrat. Der Patient starb an Phthise, war also genug cachectisch, um Pemphigus bekommen zu können.

II. Kritiken.

Lehrbuch der Ohrenheilkunde für Aerzte und Studirende. II. Aufl. Von Dr. Jacobson, Professor der Ohrenheilkunde an der Universität Berlin. Mit 330 Abbildungen auf 19 Tafeln. 1898. Leipzig. Verlag von Thieme.

Die günstige Aufnahme, deren sich das Lehrbuch der Ohrenheilkunde von Jacobson bei seinem Erscheinen seitens der Fachpresse durchgehends erfreuen konnte, hat dasselbe auch bei dem ärztlichen Publikum gefunden, so dass nach der kurzen Zeit von vier Jahren bereits eine zweite Auflage nothwendig erschien. Diese Thatsache musste für den Autor um so erfreulicher sein, weil ihm dadurch Gelegenheit geboten wurde, sein Buch trotz der so rasch fortschreitenden Entwicklung unserer Disciplin auf der Höhe des zeitigen Standpunktes der Ohrenheilkunde zu erhalten, eine Gelegenheit, die denn auch der Verf. in vollstem Maasse ausgenutzt hat. Besonders in denjenigen Capiteln, welche das Gebiet der Ohrchirurgie betreffen, auf welchem die Erfahrung der letzten Jahre manches noch Unsichere in den Anschauungen der Autoren in eine festere, wenngleich noch nicht definitive Gestalt gebracht hat, ist die ergänzende Hand des Verf.'s überall erkennbar; so ist der Abschnitt über die operative Eröffnung des Warzentheils völlig neu bearbeitet, wobei besonders die „Radicaloperation" die eingehendste Besprechung und kritische Würdigung der einzelnen Methoden findet; völlig neu ist ferner das Capitel über lebensgefährliche Folgekrankheiten der Ohreiterungen, die Abschnitte über Extraction des Steigbügels, Erkrankung des schallempfindenden Apparates durch Intoxication, Schwerhörigkeit der Eisenbahnbeamten etc., während Vieles ausführlicher bearbeitet ist, so die Therapie des acuten und chronischen Catarrhs, der Sclerose, des Cholesteatoms, die Erkrankungen des Ohres bei Tuberculose, die adenoiden Vegetationen, die Taubstummheit. Die Tafeln sind um eine (Illustrationen zur Radicaloperation) vermehrt. Was aber von Vielen besonders begrüsst werden wird, sind die der neuen Ausgabe beigefügten Literaturangaben, welche mit grossem Fleiss und Literaturkenntniss zusammengestellt, nicht nur den Namen des Autors, sondern auch Titel und Ort der Publikation enthalten. Diese Neuerung ist sowohl für den Arzt von Nutzen, welcher sich mit einer speciellen Frage eingehender befassen will, als auch für

Digitized by Google

den Specialisten behufs rascher Orientirung auf irgend einem Gebiete. Durch einige Kürzungen des Textes, besonders aber durch grössere Verwendung des Kleindrucks bei Abschnitten von mehr specialistischer Bedeutung ist es gelungen, trotz wesentlicher Vermehrung des Stoffes den Umfang des Buches selbst nicht erheblich zu vergrössern.

Ref. kann zur Empfehlung des Lehrbuches in der neuen Auflage nur wiederholen, was er bereits beim ersten Erscheinen desselben sagte, „dass dasselbe sich den besten Lehrbüchern dieser Art ebenbürtig anreiht". Keller.

Die Erkrankungen der Nase, des Rachens, des Kehlkopfes und der Luftröhre. Von Prof. Dr. Karl Störk in Wien. Alfred Hölder 1897. Zweiter Band. Ref. Moritz Schmidt.

Fast überraschend ist dem ersten Bande des Buches der zweite gefolgt, denn in dem ersten kündete weder eine Vorrede, noch eine sonstige Andeutung an, dass wir weitere Erfahrungen des geschätzten Verfasser's zu erwarten hätten und schneller, als wir dachten, ist die Ausstellung, die Ref. in seiner Kritik des ersten Bandes über die Lücken in demselben gemacht hat, widerlegt worden.

In dem vorliegenden zweiten Bande giebt uns Verf. seine Erfahrungen über die Krankheiten des Rachens und des Kehlkopfes und der Luftröhre. Er will die Beschreibung der ersteren auf den ohne Weiteres sichtbaren Theil der Pars oralis sogar unter Ausschluss der Gaumenbogen beschränken, was er natürlich nicht ganz durchführen kann. Ref. hält eine so scharfe Eintheilung der einzelnen Gegenden des Halses nicht für richtig, denn es giebt wohl kaum eine Krankheit, die sich auf die Pars oralis beschränkt. Es sei dem Ref. gestattet, aus dem reichen Inhalte des Buches einige interessante Punkte hervorzuheben. Verf. will beobachtet haben, dass das Erysipel des Schlundes öfter an der Mittellinie stillsteht. Es war ihm möglich, einen Fall von Lyssa humana zu untersuchen, er konnte bei ihm eine starke Röthung des Schlundes feststellen, und will die Wasserscheu aus dem Schmerz bei dem Schlucken erklären. Ref. hatte als Student Gelegenheit einen Fall zu sehen, der aber sofort Wasser und andere Flüssigkeiten nahm, wenn sie ihm in einem verdeckten Löffel gereicht wurden. Es würde interessant sein, wenn darüber aus Ländern, in denen die Lyssa noch häufiger vorkommt, Beobachtungen veröffentlicht würden. Von viel practischer Erfahrung zeugt der sehr anschaulich geschilderte Abschnitt über die Peritonsillitis. Bei den eigentlichen Tonsillarabscessen empfiehlt er die sofortige Herausnahme der Mandeln, da damit zugleich auch die Wiederkehr des Leidens beseitigt sei. Bei Blutungen nach der Tonsillotomie näht er die beiden Arcus zusammen. In diesem Abschnitt ist Verf. seinem Vorhaben, sich nur auf die Pars oralis unter Beiseitelassung der Gaumenbogen zu beschränken, schon untreu geworden, noch mehr wird er es natürlich bei der Besprechung der Krankheiten der Mandeln, die er ziemlich ausführlich abhandelt, z. B. die Angina follicularis unter Zugrundelegung von neun Seiten Tabellen über das Zusammenfallen der Anginen mit den Witterungsverhältnissen; das Ergebniss ist das allbekannte, dass die Anginen in Folge des wechselnden Wetters im Frühjahre häufiger sind. Die Pharyngomykosis, welche

Digitized by Google

er Seborrhoe nennt, will er in zwei bis drei Tagen mit einer zweiprocentigen Kresollösung heilen. Auf die Laryngitis acuta folgt dann ein Abschnitt über die Leptothrix im Kehlkopf, dann 27 Seiten über die Aetiologie der Laryngitis acuta, dann Larynxödem; das halbseitige sei nie bösartig; dann polemisirt er gegen die Existenz des primären Erysipels; die Krankheit wandere immer von aussen nach innen, womit freilich die Erfahrungen anderer Autoren nicht übereinstimmen. Zur Unterstützung seiner Ansicht, bringt er auf 11 Seiten Tabellen über 183 Fälle von Erysipel. Dann folgt der Abschnitt über den chronischen Catarrh, darinnen eingeschaltet der über die Luxation der Aryknorpel und über Actinomycose, bei welcher er auch einen durch Jodkali geheilten Fall anführt. Danach folgt wieder die Beschreibung des Catarrhs des Ventrikels, der für Sänger sehr gefährlich werden könnte, den er aber jetzt nach der Erfindung des Kokains auch örtlich behandelt sehen will. Er giebt in dem Folgenden zu, dass er die Fissura laryngis früher etwas allzusehr betont habe, er beschreibt ihr Zustandekommen durch Lachen, Schreien, Singen oder in Folge von Tuberculose oder Syphilis; eine sehr drastische Schilderung giebt er von dem sich mit ihr verbindenden Glottiskrampf. Ref. erinnert sich nicht, einen so starken Fall gesehen zu haben. Die Pachydermie des Kehlkopfs will er besonders häufig bei Potatoren gesehen haben, so dass er sie geradezu eine Trunksuchtskrankheit nennt. Die Perichondritis, die er genau beschreibt, soll oft eine Folge von Witterungseinflüssen sein. Er habe sie früher sehr häufig bei Locomotivführern beobachtet, nach der Einführung der Schutzwände auf den Maschinen aber nur mehr selten. Danach handelt er über die Neubildungen, die aber schon durch Gerhardt für das Sammelwerk beschrieben worden sind. Störk schildert zwei Fälle von Enchondromen. Bei Papillomen findet er die einfache Exstirpation der Geschwülste für besser, als die mit nachfolgender Behandlung der Ursprungsstelle. Sehr eingehend schildert er den Uebergang von Papillomen in Krebs, die nach der Semonschen Sammelforschung zwar sehr selten sei, aber doch vorkomme. Die Schilderung der Neubildungen ist ein sehr gelungener Abschnitt des Buches, in welchem dem Verfasser seine reiche Erfahrung sehr zu gute kommt. Als Einleitung zu dem Kapitel über die Erkrankungen der Nerven giebt er eine nicht sehr deutliche Auseinandersetzung der normalen Bewegungsvorgänge an und in dem Halse und über das Zusammenwirken der äusseren und inneren Muskeln. Er hält mit Exner den Vagus für den alleinigen motorischen Nerv des Kehlkopfs. Der Abschnitt über die Rekurrensfrage hätte etwas ausführlicher sein dürfen angesichts der Wichtigkeit des Gegenstandes; er ist noch unter dem Eindruck der Grossmann'schen Veröffentlichung vor deren gründlicher Widerlegung durch Semon geschrieben. Bei dem Laryngismus stridulus vermisst Ref. die so ausserordentlich guten Erfolge des Uebergangs zu der Ammenernährung; Ref. hat davon in der letzten Zeit so rasche Wirkungen gesehen, dass er diesen Wechsel der Ernährung nicht genug empfehlen kann. Er erwähnt Seite 291, dass Frauen impotenter Männer öfter von Kehlkopfkrämpfen befallen würden und schildert eine von ihm beobachtete Heilung in sehr humoristischer Weise. Gegen den Bellhusten empfiehlt er Sturzbäder mit 20 Grad warmem Wasser.

Digitized by Google

Bei der hysterischen Aphonie hält er stärkste Inductionsströme für geeignet, eine Ansicht, der Ref. nicht beistimmen möchte. Er erwähnt dabei einen Fall von halbseitigem Krampf des Lateralis, sowie zwei Fälle von Ictus laryngis, die er geheilt habe. Der nervöse Husten sei nicht selten durch eine Entzündung an der Bifurcation der Trachea verursacht und könne durch grosse Dosen Morphium geheilt werden. Bei dem Keuchhusten giebt er an, dass Ref. Röthung im Kehlkopf wolle gefunden haben, während Ref. doch S. 578 seines Buches ausdrücklich sagt, dass er nichts Charakteristisches in derselben erblicken könne. Bei dem verlängerten Mutiren ist er für Schonen der Stimme und beschreibt ein Verfahren, mittelst dessen er in der Regel in zwei bis drei Tagen Heilung erreicht habe. In der Revue hebdomadaire, No. 46 ff. macht Dr. A. Bonnes aus Nimes ein sehr ähnliches Verfahren bekannt, mit dem er ebenso rasche Erfolge erzielt haben will. Bei der Hartnäckigkeit des Uebels dürfte es sich jedenfalls empfehlen, die Behandlungsart zu versuchen. Das Gegentheil des verlängerten Mutirens bei Knaben sieht er in dem Zutiefsprechen der Mädchen. Es folgt dann noch ein Abschnitt über die Erkrankungen der Luftröhre, in welchem Verf. eine Anzahl von oben mit Hilfe des Spiegels ausgeführter Operationen in der Trachea beschreibt und drei Fälle von Luftröhrenkrebsen, von denen er einen durch das Einführen von Röhren in den rechten Bronchus länger am Leben erhalten konnte. Hier wird auch die Diphtherie auf einer Seite erwähnt, die sonst in dem Werke nicht wieder vorkommt. Einen idiopathischen Croup erkennt er nicht an. Den Schluss des Werkes bildet eine kurze Besprechung einzelner Erkrankungen der Schilddrüse auf vier Seiten.

Ref. möchte hier auf die in dieser Monatsschrift November 1895 enthaltene Besprechung des ersten Bandes des Störk'schen Buches verweisen, in welcher er den Verdiensten unseres Altmeisters seine Anerkennung schon hat zu Theil werden lassen, kann sich aber mit der Eintheilung sowohl des in den zwei Bänden enthaltenen Stoffes, als auch der des ganzen Sammelwerkes nicht einverstanden erklären. Einzelne Abschnitte, wie die Diphtherie, die Syphilis, die nervösen Störungen des Schlundes u. s. w. fehlen bei Störk gänzlich, während z. B. die Nervenerkrankungen des Kehlkopfes doch besprochen werden. Die Syphilis findet sich nur in dem Literaturverzeichniss. Gerade eine genauere Schilderung der Halserkrankungen bei Syphilis wäre bei der grossen Erfahrung des Verfassers und dem so reichen Material in den Kliniken Wiens gewiss ein sehr lehrreiches Kapitel geworden und es ist bedauerlich, dass es uns vorenthalten wird. Andere Abschnitte der Halserkrankungen sind in einem anderen Bande des Sammelwerks schon von Gerhardt bearbeitet worden, wie die Neubildungen und die Motilitätsstörungen. Ref. kann nicht finden, dass die Uebersichtlichkeit des Ganzen durch solche Zerreissungen gewinnt.

Die Ausstattung des vorliegenden zweiten Bandes ist die gleiche vorzügliche, wie die des ersten, namentlich sind auch in diesem die Holzschnitte ganz besonders schön gelungen.

Digitized by Google

III. Referate.

a) Otologische:

Ueber Complicationen und Behandlung der eitrigen Mittelohrentzündung. (Suppurative Otitis Media, its Complications and Treatment.) Vortrag, gehalten in der Sitzung der New York Academy of Medicine vom 2. December von Gorham Bacon, mit folgender Discussion. (Medical Record, 11. December 1897, S. 858.)

Eitrige Mittelohrentzündung kann verursacht werden durch Erkältung, Influenza, die acuten Exantheme, Diphtheritis, Unterleibs- und Flecktyphus, Bronchitits, Cerebro-spinalmeningitis, Lungenentzündung, Tuberculose, Puerperalfieber, Syphilis, Seebäder, Verletzungen des Trommelfells und die Nasendouche. Das Zahnen spielt bei der Entwickelung dieser Krankheit eine wichtige Rolle, ebenso adenoide Wucherungen und hypertrophische Tonsillen. Die meisten Fälle entstehen im Verlaufe von Scharlach, Diphtheritis, Masern und Influenza. Es ist daher von der grössten Wichtigkeit, dass bei diesen Krankheiten das Ohr einer genauen Untersuchung unterworfen und etwa gefundene abnorme Zustände gleich von Anfang an zweckentsprechend behandelt werden. Bei Kindern pflegt unter solchen Umständen die Temperatur stark in die Höhe zu gehen; dabei treten häufig Convulsionen und Erbrechen ein. Hält nach eingetretenem Ohrfluss der Schmerz an, dann ist wahrscheinlich das Periost des äussern Gehörganges oder der Warzenfortsatz in Mitleidenschaft gezogen. Der häufigste Sitz der Perforation ist der vordere untere oder der hintere untere Quadrant des Trommelfells. Die acute eitrige Mittelohrentzündung kann mit oder ohne bleibenden Gehördefect ausheilen, sie kann aber auch in die chronische Form übergehen.

Im acut-entzündlichen Stadium soll man nach B. nie verfehlen, durch Anlegung des künstlichen Blutegels nahe am Tragus den Versuch zu machen, die Ohrenerkrankung zu coupiren. Findet man das Trommelfell vorgebaucht, so ist dasselbe ausgiebig zu incidiren, natürlich nur unter Führung des Auges und bei guter Beleuchtung. Unterlässt man, eine ausreichende Drainage durch Incision des Trommelfells herzustellen, dann ist grosse Gefahr vorhanden, dass die Mittelohrentzündung chronisch wird. Ist die Krankheit in das chronische Stadium getreten, dann ist die Aufmerksamkeit besonders auf Herstellung genügender Drainage zu richten, die vorhandene Perforation ist zu erweitern und man hat zu trachten, stagnirenden Eiter durch geeignete Spritzen fortzuspülen. Granulationen werden durch Chromsäure oder den scharfen Löffel entfernt. Genügt dies nicht, dann wird man in vielen Fällen durch Entfernung der Gehörknöchelchen und Auskratzung des Atticus zum Ziele kommen. Die chronische Mittelohreiterung führt zur Bildung von Granulationen und Polypen, zur Caries der Gehörknöchelchen und des Schläfenbeins, zu Mastoiditis, eiteriger Meningitis, Hirnabscess, Pyaemie und Septicaemie. Bleibt in Fällen von acuter Mittelohrentzündung die Temperatur trotz Incision des Trommelfells, eventuell Eröffnung des Warzenfortsatzes dennoch hoch, dann hat man an eine Complication mit Pneumonie oder an Sinus-

Digitized by Google

thrombose zu denken. Bei acuter Mastoiditis warte man nicht mit dem operativen Eingriff, bis sich Röthe und Schwellung über dem Warzenfortsatz eingestellt haben und die Ohrmuscheln deutlich vom Schädel abstehen. Bei Stellung der Diagnose versäume man nicht, die beiden Warzenfortsätze mit einander zu vergleichen, da es häufig genug vorkomme, dass auch ein gesunder Warzenfortsatz auf Druck empfindlich sei. Im ersten Stadium der in Folge von Mittelohrentzündung entstandenen Mastoiditis lege man nach genügender Incision des Trommelfells den künstlichen Blutegel am Warzenfortsatz an und hierauf den Leiter'schen Kühlapparat. Den letztern gebrauche man aber niemals länger als 48 Stunden; sind bis dahin die Krankheitssymptome nicht zurückgegangen, dann schreite man unverzüglich zum operativen Eingriff. Der Einschnitt in die Haut wird dicht an der hinteren Insertionslinie der Ohrmuschel ausgeführt. Sie erstrecke sich von der Spitze des Warzenfortsatzes bis zur Höhe des obern Endes der Insertion der Ohrmuschel. Je nach Umständen ist der Einschnitt nach unten oder nach oben zu verlängern. Findet man im Antrum und obern Theil des Warzenfortsatzes Eiter, so vergesse man ja nicht, die Aufmerksamkeit auch auf die Spitze dieses Knochentheils zu richten, da sich auch hier Eiter angesammelt haben mag, welcher, wenn ihm kein Ausweg nach aussen geboten wird, Senkungen am Halse und Septicaemie verursachen kann. Bei Caries des Trommelhöhlendachs findet sich häufig eine Eiteransammlung im Temporo-Sphenoidallappen.

Hirnabscesse sind beinahe ausschliesslich Folge von chronischer eitriger Mittelohrentzündung. Das erste Stadium des Gehirnabscesses kennzeichnet sich durch Reizbarkeit, Kopfschmerz, Uebelkeit und Erbrechen, wobei der Ohrfluss sich vermindert oder gar aussetzt. Ein wichtiges Symptom ist die plötzliche Veränderung der Gemüthsstimmung. Die Anzahl der Pulse wird gewöhnlich geringer, während die Temperatur nur wenig über die Norm erhöht ist oder sogar unter diese herabsinkt. Unter solchen Umständen eintretende Aphasie deutet auf Localisation des Abscesses im Temporo-Sphenoidal-Lappen. Im Augenhintergrunde entwickelt sich manchmal Papillitis. Bei Abscess des Kleinhirns sind die characteristischsten Symptome heftiger Kopfschmerz, Uebelkeit, Erbrechen, Schwindel und Facialisparalyse. Wo Verdacht auf Hirnabscess besteht, ist eine genaue Spiegeluntersuchung des Auges immer am Platze. Bei Thrombose des Sinus lateralis findet man heftigen Kopfschmerz, steile Temperaturcurven, Uebelkeit und Erbrechen, Verbreiterung der Hautvenen in der Regio mastoidea und eine entzündliche Schwellung an der Spitze des Warzenfortsatzes. Hat die Thrombose auf die Vena jugularis übergegriffen, so verräth sich dies durch Härte und Druckempfindlichkeit längs dieses Gefässes.

Beim operativen Eingriff fängt man immer am zweckmässigten mit der Blosslegung des Antrum mastoideum an. Zeigt sich das Dach der Trommelhöhle als cariös, dann erweitere man den Defect im Knochen genügend, um eine Uebersicht über den Zustand der Dura gewinnen zu können. Ergiebt die Probepunction des Sinus flüssiges Blut, so ist das Vorhandensein von Thrombose dadurch nicht endgiltig ausgeschlossen. Wenn die Krankheitssymptome auf Kleinhirnabscess deuten, so ist zunächst doch der Sinus blosszulegen. Ob man bei

Digitized by Google

Thrombose des Sinus die Jugularis interna unterbinden soll, ist eine noch schwebende Frage. B. persönlich hält die Unterbindung unter solchen Verhältnissen für entbehrlich. Zum Zweck der Entfernung von Thromben aus dem Endstück des Sinus übe man am Halse dem Verlauf der Jugularis interna entsprechend von unten nach oben streichend einen Druck aus. Kann man durch dieses Manöver kein Blut in den Sinus einströmen lassen, dann soll man die Jugularis interna unterbinden, besonders auch, wenn Verhärtung und Druckempfindlichkeit längs dieses Gefässes zu constatiren ist. Die Exploration des Gehirns nach verschiedenen Richtungen ist nach B.'s Erfahrung mit keiner besonderen Gefahr verknüpft, wenn man vorsichtig zu Werke geht und strenge Asepsis beobachtet. Die operativen Acte sind möglichst rasch zu vollführen. Nach Entleerung des Eiters aus einem Gehirnabscess ist die Ausspülung der Abscesshöhle mit grosser Vorsicht auszuführen. B. empfiehlt den Gebrauch von Borsäure und von lockern Jodoformgazetampons. Letztere zieht er den Drainageröhren vor.

Discussion.

M. Allen Starr: Cerebrale Complicationen kommen meist im Gefolge von Mittelohreiterungen zu Wege. Man soll sich aber beim Auftreten von Gehirnsymptomen im Verlaufe einer Mittelohrentzündung mit der Diagnose „Hirnabscess" nicht übereilen, sondern immer lieber erst zwei bis drei Tage warten, da mit dem Freierwerden des Eiterausflusses aus dem Ohre häufig genug anscheinend gefahrdrohende Hirnsymptome wieder rückgängig werden. Die Diagnose des Gehirnabscesses ist äusserst schwierig. Man kann sich auf kein einziges Symptom als ausschlaggebend verlassen, es muss immer das Gesammtbild derselben in Betracht gezogen werden. Meist wird bei Gehirnabscess subnormale Temperatur beobachtet, doch hat Starr in Gemeinschaft mit Bacon einen Fall gesehen, wo die Temperatur bis auf 105° und 106° Fahr. stieg; dabei war die Curve so unregelmässig, dass sie Pyämie oder Sinusthrombose vortäuschte. Der taumelnde Gang, wie er bei Kleinhirnabscess vorkommt, kann auch durch Reizung des Nervus acusticus oder der Bogengänge erzeugt werden. Bei Gehirnabscess sieht man zuweilen Neuritis optica, aber nicht häufig; wahrscheinlich ist in den meisten Fällen nicht genug Zeit zur Entwicklung dieses Symptoms vorhanden. Das Reservoir für Erinnerungsbilder von Schalleindrücken und Worten ist oberhalb und hinter dem Ohr gelegen. Ist dieser Theil des Gehirns lädirt, dann kann Patient Worte, die an ihn gerichtet werden, nicht mehr verstehen. Andererseits ist es die Function der Rinde des Occipitallappens, die Erinnerungsbilder von Gesichtseindrücken zu liefern. Die Verbindung zwischen den Hörcentren im Schläfelappen und den Sehcentren im Hinterhauptslappen wird durch einen besonders langen, sich unterhalb der Rinde hinziehenden Associationstract hergestellt. Bildet sich im Schläfelappen ein Abscess, so wird dieser Associationstract meist zerstört, so erkennt das betreffende Individuum zwar Gegenstände, die ihm vorgehalten werden, als solche, kann sie aber nicht bei ihrem Namen nennen, weil die Associationsfasern zwischen Seh- und Hörsphäre untergegangen sind. Wo Verdacht auf einen Abscess im Schläfelappen besteht, möge man besonders auf diese Unterbrechung der Association achten, ein

Digitized by Google

Umstand, auf welchen in den gebräuchlichen Lehrbüchern meist gar nicht hingewiesen wird.

R. F. Weir hat bei intracraniellen Complicationen der eitrigen Mittelohrentzündung nur in der Privatpraxis Genesung nach operativen Eingriffen erzielen können, die Hospitalfälle sind ihm alle zu Grunde gegangen. Dies ist wohl so zu erklären, dass die Hospitalfälle zu spät in Behandlung kommen. W.'s früherer Enthusiasmus für die operative Behandlung von Gehirngeschwülsten und für die Trepanation bei bestimmten Formen von Epilepsie hat sich bedeutend abgekühlt, weil es sich mit der Zeit herausgestellt hat, dass die Wirkung dieser Operationen im besten Falle doch nur vorübergehend ist. In früherer Zeit bildete die Sinusthrombose für den Chirurgen ein Schreckgebilde; gegenwärtig wird sie erfolgreicher bekämpft als der Hirnabscess, da man ihre Symptome prompt zu erkennen gelernt hat, und die zweckmässig ausgebildete Technik kühner vorzugehen gestattet. Obwohl Blutung aus dem eröffneten Sinus sehr alarmirend wird, wird man ihrer doch leichter Herr, als der Blutung aus irgend einer anderen grösseren Vene.

A. H. Buck kann mit Bacon in Bezug auf die Vortheile des Leiter'schen Kühlschlauchs bei der Behandlung der acuten Mittelohrentzündung nicht übereinstimmen. In dem frühen Stadium, welches hier in Betracht kommt, hat man zwischen heissen und kalten Umschlägen die Wahl. Sowohl die heissen, als auch die kalten wirken nach B. als vasomotorischer Reiz und bewirken dadurch Herabsetzung des Druckes auf die Empfindungsnerven im entzündeten Gebiete. Wärme als solche wirke nicht anästhetisch, wohl aber könne Kälte, wenn sie über einen gewissen Grad hinausgehe, empfindungslähmend wirken. Diese Wirkung grosser Kälte sei aber sehr geeignet, uns irre zu führen: denn um zu entscheiden, ob ein operativer Eingriff angezeigt ist oder nicht, warten wir ab, ob der Schmerz anhält oder nachlässt. B. meint, dass Bacon wohl aus diesem Grunde auch anräth, mit der Application von Kälte nicht länger als 48 Stunden fortzufahren. Da Eisumschläge in letzterer Zeit in Amerika recht beliebt geworden sind, möchte B. betonen, dass sie zur Quelle von Täuschungen werden können.

H. Knapp berichtet über einige einschlägige Fälle. In einem von diesen zeigte die Autopsie, dass selbst ausgiebige Probepunctionen ohne schlimme Folgen gemacht werden können. Aus einer herumgereichten Abbildung war ersichtlich, dass in einem anderen Falle ein Abscess fast den ganzen Raum des Temporo-Sphenoidallappens erfüllte, umgeben von einer roth erweichten Zone, während das ganze übrige Gehirn vollständig normal geblieben war. Wäre der Abscess eine Woche früher operirt worden, so wäre Pat. sicher am Leben geblieben. Ausser dem von Starr erwähnten Faserzug gebe es noch einen etwas tiefer gelegenen, der bisher nur in etwa 8—10 Fällen von Gehirnabscess in den Krankheitsprocess einbezogen getroffen wurde. Gegenüber Weir, der behauptet hatte, dass die acute Form der Mittelohrentzündung nur ausnahmsweise zur Bildung von Gehirnabscessen Veranlassung gebe, bemerkt K., dass nach den neuesten statistischen Zusammenstellungen 9 pCt. in Folge von acuter Mittelohrentzündung entstehen, und zwar

Digitized by Google

ist hierbei keine Rücksicht auf epidurale Abscesse genommen, sondern es bezieht sich die genannte Ziffer auf eigentliche Hirn- bezw. Kleinhirnabscesse. Auf die Veränderung des statistischen Verhältnisses ist offenbar das Auftreten der Influenza in den letzten Jahren von grossem Einfluss gewesen. Warzenfortsätze von compacter Structur erzeugen oft sehr schwer zu deutende Erscheinungen. Gewöhnlich ist Schmerz vorhanden, aber nicht blos in der Gegend des Warzenfortsatzes, sondern auch im Hinterkopf, während der Ausfluss gering ist oder ganz fehlt. Der Schmerz ist wechselnd, er hört zeitweilig ganz auf. Der Druckschmerz ist ein wichtiger Führer bei der Localisation des Krankheitsherdes. Eburnisirte Warzenfortsätze erschweren die Operation ungemein. Man stösst bei solchen häufig auf kleine Eiteransammlungen, die aber mit dem Hauptherde in keiner Verbindung stehen. Wenn man bei einem solchen Zustande des Warzenfortsatzes die mittlere Schädelgrube exploriren will, so erreicht man das Ziel leichter, wenn man den Schädel nach oben und hinten von der Ohrmuschel trepanirt.

Robert Abbé wies darauf hin, dass aus der Discussion deutlich hervorgehe, welche Gefahren mit einer sich selbst überlassenen Mittelohr-Entzündung verknüpft sind. Wird das Antrum mastoideum früh genug eröffnet, dann ist die Erkrankung des Sinus wenig wahrscheinlich. Wird die Operation zu lange aufgeschoben, so wird dadurch der Entwicklung von Sinuspyämie Vorschub geleistet, und es treten Druckempfindlichkeit und Verhärtung im Verlauf der Vena jugularis auf. Wird in diesem späten Stadium operirt, dann sind die Aussichten auf Erfolg sehr gering, selbst bei radicalstem Vorgehen. Hat sich erst ein Hirnabscess gebildet, dann sind die Aussichten noch geringer.

Edward D. Fisher betont die Wichtigkeit des Verhaltens der Temperatur bei der Diagnose der Meningitis und des Hirnabscesses. Bei Hirnabscess sei eine gewisse geistige Stumpfheit characteristisch, und Neuritis optica sei dabei nicht selten. Freilich gebe es auch Fälle, wo die vorhandenen Symptome für eine bestimmte Diagnose nicht ausreichen und wo letztere erst durch die Autopsie erlangt wird. F. erwähnt einen Fall von chronischer Mittelohreiterung, bei welchem operativ eingeschritten und nach einem Eiterherde im Gehirn gefahndet wurde, jedoch ohne Resultat. Patient erholte sich von der Operation, hatte jedoch nachher vier oder fünf Anfälle von Coma, welche mehrere Stunden anhielten, und welchen Kopfschmerz, Schwindel und andere Zeichen eines Kleinhirnabscesses vorangingen. Es war weder Neuritis optica noch Temperaturerhöhung vorhanden. Wahrscheinlich handelte es sich also blos um eine Affection der halbcirkelförmigen Canäle.

E. B. Dench glaubt an den Nutzen localer Blutentziehung in den ersten Stadien der acuten catarrhalischen Mittelohrentzündung. Ist aber schon wirkliche Entzündung des Zellgewebes eingetreten, dann soll man keine Zeit mit dem Ansetzen von Blutegeln verlieren. Die Incision in das Trommelfell macht er früh und ausgiebig, er führt aber nachher keine Gazestreifen ein. D. hat in 72 Fällen die cariösen Gehörknöchelchen entfernt und die Trommelhöhle curettirt. Hiervon wurden 44 geheilt, in 19 Fällen wurde der Ausfluss bedeutend geringer, in 8 Fällen blieb das Resultat unbekannt und 1 Fall war erst kürzlich operirt worden und stand noch in Behandlung. Die Stacke'sche Operation

Digitized by Google

hat D. 12 Mal ausgeführt; hiervon wurden 8 Fälle geheilt und 4 gebessert. Ueberhaupt hatte D. unter 164 operativen Fällen blos 10 Todesfälle zu beklagen. Von epiduralen Abscessen hat er sechs operirt, die alle glücklich durchkamen. Wo Verdacht auf intracranielle Complicationen besteht, sollen die operativen Acte in möglichst raschem Tempo ausgeführt werden. Wo die Drainage nicht durch den äusseren Gehörgang bewerkstelligt werden kann, öffne man den Schädel in ausgiebiger Weise so, dass man von der Oeffnung aus bequem in die mittlere und hintere Schädelgrube, zum Kleinhirn, zum Sinus lateralis und zum Antrum gelangen könne. Jede Operation am Processus mastoideus sei unter stricten antiseptischen Cautelen auszuführen. D. ist bei jeder derartigen Operation darauf gefasst, in die Schädelhöhle eindringen oder den Sinus lateralis exploriren zu müssen.

J. A. Booth findet, dass die Neuritis optica keineswegs eine häufige Begleiterscheinung des Hirnabscesses sei, ausgenommen, wenn der Abscess im Kleinhirn sitze. In zwei Fällen von Warzenfortsatzerkrankung, die unter seine Beobachtung gekommen waren, fehlte jeglicher Schmerz, der doch sonst das vorzüglichste Symptom darstellt. Diese gelegentliche Unterdrückung des Schmerzes ist vielleicht auf die Entwicklung eines besonderen Toxins zurückzuführen.

E. Grüning sagt, dass, wenn die Familienärzte das Trommelfell prompt und in gehöriger Ausdehnung incidiren würden, dann gebe es keine Gehirnabscesse und keine Sinusthrombosen zu behandeln. Es sollten daher alle Aerzte während ihrer Studienzeit gehörigen Unterricht in der Untersuchung und Behandlung des Ohres erhalten.

Zum Schluss der Discussion sagt Bacon, dass er blos kalte Umschläge anordne, weil er mit heissen niemals zufriedenstellende Resultate gehabt habe. Er giebt Buck gegenüber zu, dass die kalten Aufschläge bis zu einem gewissen Grade das Krankheitsbild larviren könnten, und darum lässt er auch den Kühlschlauch nicht länger als 48 Stunden anwenden. Nach Entfernung des Apparats richtet er sein Augenmerk einige Stunden lang besonders auf das Verhalten der Temperatur und auf den Schmerz, ausserdem untersucht er das Ohr selbst genau mit dem Spiegel. Was das Recidiviren der Abscesse betrifft, so meint er, dass dies nur dann stattfinde, wenn bei der Operation nicht alles Krankhafte entfernt worden sei.

B. demonstrirte auch zwei Gehirne, wovon eines einen Abscess im Cerebellum und das andere einen solchen im Temporo-Sphenoidallappen enthielt. A. Sch. (N.-Y.)

b) Rhinologische:

Nasenbluten durch Gerüche hervorgebracht. (Epistaxis dues aux odeurs.) Von Dr. Joal. (Revue hebdomadaire de laryngologie et d'otologie 1897, No. 26.)

Verf. giebt drei solcher Krankengeschichten, welche ohne Zweifel zu den vasomotorischen Nasenleiden gezählt werden müssen.

Dr. P. K.

Digitized by Google

Anwendung des Eucainum hydrochloratum bei Nasen-, Ohren- und Halsleiden. (Du chlorhydrate d'eucaïne en rhinologie, otologie et laryngologie.) Von Dr. A. Martin. (Société française de laryngologie, Mai 1897, und Revue hebdomadaire de laryngologie et d'otologie 1897, No. 27.)

Seit sechs Monaten wird es in einer 15,6proc., d. h. gesättigten Lösung angewandt und wirkt dann ebenso rasch anästhesirend wie eine 10proc. Cocainlösung, ohne die unangenehmen Nebenwirkungen der letzteren zu zeigen. Dr. P. K.

Ueber Nasalasthma. (De l'asthme d'origine nasale.) Von Dr. Bobone. (Archiv. ital. di otolog. 1897 und Revue hebdomadaire de laryngologie et d'otologie 1897, No. 27.)

Ein gewisser Zusammenhang ist nicht zu leugnen; aber das Nasenleiden an sich allein genügt nicht, um Asthma hervorzurufen, sonst wären ja bei den vielen bestehenden Nasenleiden die Asthmafälle viel häufiger; es besteht immer ein meist nervöses Allgemeinleiden dabei, welches dann, ausser der localen Behandlung des Nasenleidens, behandelt werden muss. Dr. P. K.

---

c) Pharyngo-laryngologische:

Kehlkopfuntersuchung in einem Falle von Paralysis glosso-labialis. (Examen du larynx dans un cas de paralysie glosso-labiée.) Von Dr. F. J. Collet in Lyon. (Arch. internat. de laryngol. etc., Bd. X, No. 3, May/Juny 1897.)

Es handelte sich im vorliegenden Falle bei einer 59 Jahre alten Frau mit seit 6 Monaten bestehenden und stetig zunehmenden Sprachstörungen, wahrscheinlich um Paralysis glosso-labio-laryng. nuclearis bulbären Ursprungs mit progressiver Muskelatrophie. Pseudobulbäre Paralyse musste bei Abwesenheit von Ictus und der sehr langsamen Entwicklung der Sprachstörungen, Neuritis wegen der vollkommenen Symmetrie der Gesichts-Innervationsstörungen, der Abwesenheit von Sensibilitätsstörungen und des sehr langsamen Fortschreitens der Affection ausgeschlossen werden. Die laryngoscopische Exploration zeigte im Ganzen: beträchtliche Behinderung der Abduction, doch nicht complete Lähmung der Abductoren. Beschorner.

Beitrag zur Diphtheritis der Erwachsenen. (Contribution à la diphtérie des adultes.) Von Dr. Gouguenheim. (Annales des maladies de l'oreille et du larynx 1897, No. 3.)

Verf. kommt am Ende seines Aufsatzes zu folgenden Schlüssen: 1) Die Krankheit ist bei Erwachsenen viel häufiger, als allgemein angenommen wird; 2) selbe wird oft nicht erkannt, weil sie so gutartig verläuft, weil die bacteriologische Untersuchung regelmässig vernachlässigt wird, weil die Symptome dieselben, wie diejenigen einer einfachen Angina; 3) der Larynx wird selten ergriffen, und wenn er ergriffen wird, so besteht nie dieselbe Gefahr wie beim Kinde; 4) die Submaxillardrüsen sind meistens geschwollen und gehen in Resolution

Digitized by Google

über; 5) Nasen- und Nasenrachenraum können afficirt werden; 6) postdiphtheritische Lähmungen sind selten und heilen leicht; 7) man kann die verschiedenen Formen des Löffler'schen Bacillus nachweisen; 8) die Mischformen der Microben verschlimmern die Prognose, was das Gegentheil bei den Kindern ist; 9) die Contagiosität ist bewiesen, sie kann auch auf Kinder stattfinden; 10) Albuminurie kommt vor, ist aber nicht schlimm; 11) die Heilung tritt oft spontan ein; manchmal müssen 5—10—20 ccm Serum eingespritzt werden. Dr. P. K.

Chronische Abscesse des Gaumensegels. (Abcès chroniques du voile.) Von Dr. Cartaz. (Arch. internat. de laryngol. etc., Band X. Heft 3. May/June 1897.)

Bei diesen chronischen Abscessen, oder besser Fisteln, handelt es sich entweder um congenitale Divertikel, die bei einer gelegentlichen Mandelentzündung mit Betheiligung des Zellgewebes der Fossa supratonsillaris in Mitleidenschaft gezogen und nun gewissermaassen zu einem kleinem Eiterreservoire wurden, oder aber um eine wirkliche unbedeutende Fistel, Folge eines peritonsillären Abscesses, die sich durch die ganze Tiefe des Gaumensegels erstreckt. Die Beschwerden sind für den Kranken äusserst gering, doch kann die Affection zu ernsteren und ausgebreiteteren Entzündungen Veranlassung geben. In einem der zwei von C. mitgetheilten Fälle brachte Spaltung und Galvanocauterisation der Fistel rasche Heilung. Im anderen Falle wurde jeder Eingriff zurückgewiesen. Beschorner.

Schwere Larynxstenose durch totale linksseitige Recurrenslähmung mit sich nach innen biegendem Arytenoidknorpel. (Sténose laryngée grave par paralysie complète du recurrent gauche avec intraflexion de la région aryténoidienne. Von Dr. J. Dionisio. (Archiv. ital. di otolog. und Revue hebdomadaire de laryngologie et d'otologie 1897, No. 28.)

Bei einem Hustenstoss hebt sich die Arytenoidalgegend mit dem betreffenden falschen Stimmband in die Höhe, und man sieht dann das unversehrte linke Stimmband unbeweglich fast in der Medianlinie stehen. Beim Phoniren geht das rechte Stimmband über die Medianlinie nach links. Die linke Arytenoidalgegend, welche einer Klappe ähnlich in's Larynxinnere hineinragte, wurde mit der schneidenden Zange entfernt. Die Heilung ging langsam von Statten; die Stimme blieb wegen der linksseitigen Recurrenslähmung etwas rauh.

Dr. P. K.

Anthrax der unteren Lippe. Multiple secundäre Herde. (Anthrax de la lèvre inférieure, foyers secondaires multiples.) Von Dr. Moty. (Bulletin de la société centrale de médecine du département du Nord, juillet 1897.)

Ein Soldat kam mit schwerem Allgemeinleiden in's Spital, wo ein Anthrax der Unterlippe als einzige Krankheit festgestellt wurde. In jede der sieben Oeffnungen des Anthrax wurde eine tiefe Punction mit dem spitzen Thermocauter gemacht und antiseptisch verbunden, worauf das hohe Fieber schnell sank. Danach traten secundäre Herde mit

Digitized by Google

jedesmaliger Fiebersteigerung an der linken Brust, dann an der rechten Brust, und linken Ellenbogengelenk, dann an dem linken Schulterblatt auf; bei allen bestand Eiter in der Tiefe, ohne dass die Haut geröthet war, und alle wurden mit auffallendem Erfolge auf die oben angegebene Weise behandelt; bei allen wurde der Staphylococcus aureus nachgewiesen. Verf. betont die sterilisirende Wirkung der Punktionen mittelst Thermocauter und räth, selbe immer, auch bei fehlender Hautcirculationsstörung, anzuwenden, da immer ohne Ausnahme Eiter vorhanden ist. Dr. P. K.

Adenom des weichen Gaumens. (Adénome du voile de palais.) Von Dr. I. Escat. (Archives provinciales de chirurgie und Revue hebdomadaire de laryngologie et d'otologie 1897, No. 30.)

Eine 65jährige Frau hat eine schmerzlose mandarinengrosse Geschwulst, welche fest und von normaler Schleimhaut bedeckt ist. Enucleation der Geschwulst mittelst der Finger, Unterbindung einer kleinen Arterie. Heilung. Dr. P. K.

Eine neue Operationsmethode zu vollständiger und rascher Heilung des chronischen Kieferhöhlen-Empyems. (Une nouvelle méthode opératoire pour la cure radicale et rapide de l'empyème chronique du sinus maxillaire.) Von Dr. Luc. (Arch. internat. de laryngol. etc., Bd. X, Heft 3, May/Juny 1897.)

Diese Methode besteht der Hauptsache nach in einer Combination des Desault'schen und Miculicz'schen Operationsverfahrens. Breite Eröffnung des Sinus von der Fossa canina aus, Curettement und Cauterisation der Höhle mit starker Chlorzinklösung. Anlegung einer Communicationsöffnung nach dem Nasengange und Durchführung eines Drains mittelst gekrümmten Stilets. Damit ist die Möglichkeit gegeben, von der Nase aus Desinficentien in den Sinus ein-, Secrete aus demselben abzuführen. Hierauf Vernähung der Schleimhaut über der Eröffnungsstelle an der Fossa canina, so dass die Communication mit dem Munde endgiltig aufgehoben ist. Nach 14 Tagen kann der Drain entfernt, können aber, wenn nöthig, Ausspülungen mittelst durch die Nase eingeführter, gekrümmter Canülen noch weiter nach Bedarf vorgenommen werden. In drei von L. mitgetheilten Fällen derart Operirter schloss sich die Oeffnung an der Fossa canina in drei Tagen, nach sechs Wochen trat vollständige Heilung ein. Beschorner.

Wichtigkeit der Harnanalyse für Halsspecialisten. (De l'importance de l'analyse des urines pour un laryngologiste.) Von Dr. Mulford. (The Laryngoscop und Revue hebdomadaire de laryngologie et d'otologie 1897, No. 31.)

In manchen Fällen sind Nasen- und Halsleiden blos der Ausdruck eines Allgemeinleidens, und hilft die Allgemeinbehandlung das locale Leiden heilen. Nach Verf. soll der Urin untersucht werden bei folgenden Localleiden: öfteres Nasenbluten, diffuser Catarrh der Nase und des Halses, bei Rheuma, bei oft wiederkehrendem Rheumatismus, bei Heufieber, bei Kindern, die mit Mandelhypertrophie und Nasenverstopfung behaftet sind. Dr. P. K.

Digitized by Google

Beitrag zu den toxischen Larynxlähmungen. (Contribution à l'étude des paralysies toxiques du larynx.) Von Dr. Heymann. (Arch. internat. de laryngol. und Revue hebdomadaire de laryngologie et d'otologie 1897, No. 28.)

Verf. citirt bei acuten und chronischen toxischen Larynxlähmungen das Blei, Kupfer, Phosphor, Antimonium, Arsenik, Canabis indica, Stramonium, verschiedene Solaneen, Alcohol, Atropin, Opium, Belladonna, Morphin und selbst Cocain (mit mehr weniger Recht, der Ref. Brindel) zu den Ursachen. Am häufigsten ist die Paralysis der Crico-arytenoidei postici. Heilung tritt durch Luftwechsel und Electrisiren ein. Verf. legt seiner Arbeit drei durch Blei entstandene persönliche Beobachtungen und drei andere durch chronische Arsenik-Vergiftung bedingte bei. Dr. P. K.

Zur Kenntniss der inneren Kehlkopfmuskeln des Menschen. Von Dr. E. Meyer in Berlin. (Arch. f. Laryngologie etc. 1897, Bd. VI, pag. 428.)

Als Resultat seiner anatomischen Untersuchungen stellt M. folgende Sätze auf: 1) Durch die Zerlegung der Kehlkopfmusculatur in viele kleine und kleinste Muskeln wird weder die Uebersichtlichkeit noch das Verständniss der besonderen Einrichtungen des Stimmorganes gefördert. 2) Man muss deshalb als Eintheilungsprincip der Kehlkopfmuskeln nicht den zufälligen Ursprung von einem oder dem anderen Knorpel, die Aberration ihrer Insertionen, sondern die entwicklungsgeschichtlich und vergleichend anatomischen wichtigen Gesichtspunkte berücksichtigen. Aus diesem Grunde bestehen die inneren Kehlkopfmuskeln a. aus dem Crico-thyreoideus anticus, b. aus dem Crico-arytaenoideus posticus, welche beide je einen untheilbaren Muskel darstellen, c. dem Sphincter glottidis, der, obgleich durch Knorpelinsertionen in eine Anzahl Abschnitte zerlegt, doch entwicklungsgeschichtlich und physiologisch als Ganzes zu betrachten ist. Beschorner.

Die W. Meyer'sche Mandel. Bacteriologie von 201 Fällen nebst ihrem Verhältniss zum Gaumen und den Zahndeviationen. (L'amygdale de W. Meyer. Bactériologie de 201 cas avec rapports avec la voute palatine et les déviations dentaires.) Von Dr. Goure. (Annales des maladies de l'oreille et du larynx 1897, No. 5.)

Verf. betont die grosse Seltenheit der tuberculösen Vegetationen, da er selbe in keinem der 201 Fälle nachweisen konnte; in der beigegebenen Tabelle findet man den jedesmaligen bacteriologischen Befund. Dr. P. K.

Zur Frage der Radicaloperation bei bösartigen Kehlkopfneubildungen mit besonderer Berücksichtigung der Thyreotomie. Von Prof. Sir Felix Semon, F. R. C. P. in London. (Archiv für Laryngologie etc. 1897, Bd. VI, pag. 375.)

S. erkennt die Berechtigung, zu versuchen, Kehlkopfkrebs durch eine ja an sich durchaus ungefährliche intralaryngeale Operation zu entfernen, an, aber nur in der sehr beschränkten Minorität von Fällen, in welchen folgende Constellation ungewöhnlich günstiger Umstände zusammenkommt: 1) Frühzeitige Diagnose; 2) beschränkter Umfang,

Digitized by Google

nach allen Richtungen hin laryngoscopisch wahrnehmbare Begrenzung und derartiger Sitz der Neubildung, dass die Möglichkeit gegeben ist, im ganzen Umfange der Geschwulst überall in genügender Entfernung bis in's Gesunde vorzudringen: 3) ein hoher Grad laryngoscopisch-chirurgischer Technik; 4) die Möglichkeit, den Patienten nach der Operation lange Zeit unter, in kurzen Zwischenräumen periodisch wiederholter Controle zu behalten. Im Uebrigen aber ist er für frühe Radicaloperation und zwar nach folgenden Grundsätzen: 1) Der Umfang der frühen Radicaloperation, d. h. die Frage, ob blosse Entfernung von Weichtheilen oder Resection von Knorpelabschnitten nothwendig sei, kann in vielen Fällen erst nach der Eröffnung des Kehlkopfes selbst mit Sicherheit bestimmt werden; 2) so wünschenswerth es ist, dem Kranken eine brauchbare Stimme zu erhalten, so ist es doch die erste Pflicht des Operateurs, im ganzen Umfange der Geschwulst überall in genügender Entfernung von der bösartigen Neubildung im Gesunden zu operiren, ein Desiderat, dem alle phonetischen Rücksichten unterzuordnen sind; 3) möglichste Verhinderung septischer Complicationen, daher möglichstes Verhindern des Hinabgelangens von Blut in die tieferen Luftwege; wenn immer möglich Anwendung des Chloroforms als Anästheticum. Die totale Kehlkopfexstirpation will S. auf die Fälle von innerem Kehlkopfkrebs beschränkt wissen, bei denen das Leiden von vornherein von der Hinterwand des Kehlkopfes ausging, oder bei denen, wenn auch die Krankheit an einer günstigen Stelle des Kehlkopfes begann, die Diagnose erst so spät gestellt wurde, dass geringere Eingriffe, wie die Thyreotomie oder die partielle Kehlkopfexstirpation, nicht mehr ausreichen, um die Krankheit radical auszurotten, und ferner auf diejenigen von äusserem Kehlkopfkrebs, bei denen das Leiden auf der Hinterfläche der Ringknorpelplatte seinen Ursprung nimmt. Nach seinen Erfahrungen vermag S. dem Pessimismus hinsichtlich der Aussichten der äusseren Radicaloperationen bei bösartigen Kehlkopfneubildungen entgegenzutreten und giebt er seiner Ueberzeugung Raum, dass jene bei frühzeitiger Erkennung und frühzeitiger äusserer Operation eines inneren Kehlkopfkrebses mindestens ebenso gute, vielleicht bessere sind, als die bei bösartigen Neubildungen in irgend welchen anderen Theilen des Körpers.

Beschorner.

Larynxfremdkörper mittelst des Kirstein'schen Autoscops entfernt. (Corps étranger du larynx extrait à l'aide de l'autoscope de Kirstein.) Von Dr. Max Thorner. (The Journal of laryngolog. und Revue hebdomadaire de laryngologie dt d'otologie 1897, No. 28.)

Ein 24jähriger Mann bekam während des Essens einen Fremdkörper in den Larynx, welcher Fremdkörper zwei Tage lang intermittirende Erstickungsanfälle hervorrief. Patient war überzeugt, einen Fremdkörper im Larynx zu haben. Das Laryngoscop zeigte ein Knochenstück, welches sein dickes Ende im rechten Ventrikel und sein zugespitztes Ende gegen das linke Ligamentum aryepiglotticum gedreht hatte. Nach eingeführtem Autoscop wurde der Fremdkörper binnen einigen Secunden mittelst der gezahnten Krause'schen Zange entfernt.

Dr. P. K.

Digitized by Google

Ueber das Onodi'sche Phonationscentrum. (Du centre de la phonation d'Onodi.) Von Dr. Grabower. (Archiv für Laryngologie u. Revue hebdomadaire de laryngologie et d'otologie 1897, No 28.)

Verf. ist nicht derselben Ansicht wie Onodi; denn wenn er Hunde nach der Onodi'schen Methode operirte, so fuhren sie fort zu bellen; wurde aber der vierte Ventrikel über 14 mm durchschnitten, so wurden dieselben Hunde aphon: sie brachten nur ein dumpfes Exspirationsgeräusch hervor; die Glottis war 3 mm breit und blieb dieselbe bei der Inspiration und bei der Phonation. Wurde der Schnitt bis auf 16 mm über den Vierhügel verlängert, so machte die Abduction sich mit grosser Energie, so dass am Ende des Inspiriums die Stimmbänder an die Seitenwände des Larynx angeheftet erschienen.

Dr. P. K.

Die Diphtheritis im Hôpital Trousseau. (La diphtérie à l'hôpital Trousseau.) Von Dr. Variot. (Société médicale des hôpitaux, 2. juillet 1897 und Semaine médicale 1897, No. 32.)

Die Statistik für die im Jahre 1896 im Hôpital Trousseau beobachteten Fälle von echter klinisch und bacteriologisch nachgewiesener Diphtheritis ergab folgendes Resultat: Von 1087 Fällen, welche alle mit antidiphtheritischem Serum behandelt wurden, wurden 921 geheilt; die Mortalität betrug demnach 15,27 pCt.; im Jahre 1895 betrug bei derselben Behandlung die Mortalität 15,54 pCt. Dr. P. K.

Ueber toxische Aphonie. Von Dr. E. Stutter in Berlin. (Archiv für Laryngologie etc. 1897, Bd. VI, pag. 450.)

Ueberblick über das Thatsachenmaterial, das bisher über toxische Aphonien, d. h. den durch Verlust der Stimme, Stimmlosigkeit, gekennzeichneten Zustand, welcher durch ein mineralisches, pflanzliches, thierisches oder der Eiweisszersetzung entstammendes Gift hervorgerufen ist, vorliegt. Hierbei unterscheidet St. drei Entstehungsarten jener toxischen Aphonie: einmal durch Einwirkung des in den Kreislauf gelangten Giftes auf die nervösen und musculären Elemente des Stimmapparates, wobei Parese, Lähmung oder Krampf der Kehlkopfmuskeln entsteht (organische Aphonie); dann durch örtliche Wirkung von in den Kehlkopf gelangten Giftstoffen, welche dort Entzündung, Schwellung, Bildung von Pseudomembranen, Verletzungen der Schleimhaut etc. erzeugen (mechanische Aphonie), und endlich durch Adynamie, wenn die Allgemeinwirkung des Giftes eine solche Schwächung des Organismus hervorgerufen hat, dass neben anderen Functionen, besonders denen des Centralnervensystems, auch die des Stimmapparates ausser Thätigkeit gesetzt ist (adynamische Aphonie). Beschorner.

Ueber primäre laryngotracheale Ozäna. (De l'ozène laryngotrachéal primitif.) Von Dr. W. Vulpius. (Deutsche med. Wochenschrift und Revue hebdomadaire de laryngologie et d'otologie 1897, No. 29.)

V. behauptet, dass der Nachweis des Loewenberg'schen Diplococcus zur Diagnose Ozäna nicht genügt; denn mittelst Impfung mit diesem Microben ist es bisher nicht gelungen, das characteristische

Digitized by Google

Symptom, den specifischen Geruch nämlich, hervorzurufen. Man muss also bis jetzt annehmen, dass jedes mit Krustenbildung und Loewenberg'schen Diplococcen verbundene Nasenleiden nicht eigentliche Ozäna ist. In diesem gegebenen Falle konnten die Diplococcen in den subglottischen Krusten, nicht aber in denen der Nase nachgewiesen werden, was den Verf. veranlasste, die Laryngotrachealaffection als das Primäre anzusehen. Dr. P. K.

Ausserordentliche Beweglichkeit der Zunge. (Un cas de mobilité exagérée de la langue.) Von Dr. Bourdette. (Annales des maladies de l'oreille et du larynx 1897, No. 5.)

Ein an Ozäna leidender 20jähriger Patient konnte mittelst der Zunge hinter der Uvula den ganzen Nasopharynx ausputzen und von den Krusten befreien. Mittelst der Zunge fühlend beschrieb er ganz genau die Choanen, die Tuben und die Rosenmüller'schen Gruben. Seltener Fall. Dr. P. K.

Zur bacteriologischen Frage der Diphtheritis. (A propos de la bactériologie de la diphtérie.) Von Dr. Sevestre. (Société médicale des hôpitaux de Paris. 16. juillet 1897 und Semaine médicale 1897, No. 34.)

Sich auf einen Vortrag von Dr. Lemoine über dasselbe Thema stützend, betont Verf., dass man mit Unrecht immer den bacteriologischen Befund bei Diphtheritis den gewöhnlichen klinischen Symptomen feindlich gegenüberstellt. Die bacteriologische Untersuchung ist selbst ein klinisches Symptom, gerade so wie die Harnuntersuchung bei Morbus Brightii und die Blutuntersuchung bei Leucocythämie; man muss selbe also bei jeder Pseudomembran machen, wenn man sich nicht einem groben, oft unheilbringenden Irrthum aussetzen will. Dr. P. K.

Zehn Fälle von Larynxlähmung durch chirurgische Eingriffe. (Dix cas de paralysie laryngée de cause chirurgicale.) Von Dr. P. Raugé. (Communication au 10. congrès de l'association française de chirurgie und Annales des maladies de l'oreille et du larynx 1897, No. 2.)

Verf. giebt zehn Krankengeschichten, welche die Compression der betreffenden Larynxnerven und die daraus entstandenen Lähmungen als Hauptinteresse, im Ganzen aber nichts Neues darbieten.

Dr. P. K.

Grundzüge einer allgemeinen Lämoscopie. (Lehre von der Besichtigung des grossen Luftweges.) **Nebst einer Anmerkung: Ueber die Bezeichnung: „Autoscopie".** Von Dr. A. Kirstein in Berlin. (Archiv für Laryngologie etc. 1897, Bd. VI, pag. 482.)

K. bezeichnet die Kunst der Besichtigung des von der Mundöffnung bis zur Gabelung der Luftröhre reichenden Canales mit Lämoscopie (von ὁ λαιμός, der Hals), und zwar als Collectivausdruck für Pharyngoscopie, Laryngoscopie und Tracheoscopie, und unterscheidet zwei allgemeine Modi inspiciendi: den autoscopischen und den katoptrischen, sowie zwei lämoscopische Methoden: die paraglossische und die kataglossische. Die paraglossische umfasst folgende Bestandtheile der speciellen Lämoscopie: a. diesseits vom Grenzstrahl (auto-

Digitized by Google

scopisch): das einfache Hineinsehen in den geöffneten Mund; b. jenseits vom Grenzstrahl (katoptrisch): das, was man bis 1895 „Laryngoscopie" schlechtweg nannte. Die kataglossische Methode ist ziemlich identisch mit der Zungenspateltechnik und umfasst: a. diesseits vom Grenzstrahl (autoscopisch) α. die für gewöhnlich sogenannte Pharyngoscopie, unmittelbar übergehend in β. die sogenannte Autoscopie des Hypopharynx, des Larynx, der Trachea, der Bronchialeingänge; b. jenseits vom Grenzstrahl (katoptrisch): die sogenannte „combinirte Laryngoscopie". Was die Bezeichnung Autoscopie anlangt, die ja vielfach bekrittelt wurde, und die man wohl durch das Wort „Euthyscopie" (von εὐθυσκοπέω = gerade aussehen) richtiger ersetzen könnte, so meint K., dass seine zweijährige Beobachtung und Prüfung ihn zu der Ueberzeugung gebracht habe, dem letzteren, sprachlich untadeligen Worte fehle es an entscheidender Kraft, Schlagwort zu werden, während das Wort Autoscopie sich allen Bemängelungen zum Trotz so in der Praxis bewährt habe, dass es kaum mehr verdrängt zu werden vermöge.

Beschorner.

Immunität der Gallinaceen gegen die menschliche Tuberculose. (L'immunité des gallinacés contre la tuberculose humaine.) Von Dr. Achard und Dr. Lannelongue. (Académie des sciences de Paris, séance du 26. avril 1897 und Nature, de Gaston Tissandier.)

Culturen, Eiter, Tuberkelstücke, direct vom Menschen entnommen oder vorher durch den Organismus der Kaninchen und Meerschweinchen gegangen, wurden bei Hühnern injicirt und brachten immer nur locale Erscheinungen hervor, welche lange Zeit zur Heilung brauchten. Eben dieselben localen Erscheinungen bringt man aber auch hervor, wenn man todte Bacillen einspritzt.

Dr. P. K.

Lungentuberculose mit Erhalten des körperlichen Gewichtes. (Tuberculose pulmonaire avec conservation de l'embonpoint.) Von Dr. Queyrat, Dr. du Cazal, Dr. Chauffard und Dr. Debove. (Société médicale des hôpitaux de Paris, 16. juillet 1897 und Semaine médicale 1897, No. 34.)

Die Verff. erwähnen fünf Fälle von Fortbestehen des früheren gesunden Aussehens; dieses Beibehalten betrifft nicht nur das Fettpolster, sondern auch die Muskelsubstanz.

Dr. P. K.

Zwei Fälle von acutem Larynxödem durch Jodkalium. (Deux cas d'oedème aigue du larynx due à l'usage de l'iodure de Potassium.) Von Dr. Stankowsky. (Münchener med. Wochenschrift und Revue hebdomadaire de laryngologie et d'otologie 1897, No. 25.)

Zwei Fälle bei je einem Tuberculösen und Syphilitiker, einseitig, Schmerz auf der entgegengesetzten Seite. Heilung nach Aufhören der Jodbehandlung. Verf. macht folgende Bemerkungen: Es mussten sehr grosse Dosen Jodkalium gegeben werden, und zwar lange, bevor das Larynxödem eintrat; die Symptome dieses Jodödems sind bei Weitem nicht so gefährlich, wie die classischen Handbücher selbe schildern.

Dr. P. K.

Digitized by Google

Statistik über Diphtheritis im Hôpital des enfants malades in Paris vom Jahre 1896. (Statistique de la diphtérie à l'hôpital des enfants malades en 1896.) Von Dr. Sevestre. (Société médicale des hôpitaux, séance du 23. Juillet 1897 u. Semaine médicale 1897. No. 35.)

Es kamen 853 Fälle vor, von denen 147 starben; die Sterblichkeit betrug also 17,23 pCt.; rechnet man davon die 48 Kinder, welche in trostlosem Zustande in's Spital gebracht wurden, ab, so hat man nur mehr 12,29 pCt. Sterblichkeit. Verf. betont, dass eine einmalige bacteriologische Untersuchung nicht genügt zur Feststellung der Diagnose und um zu bestimmen, ob Serum eingespritzt werden soll oder nicht; zu letzterer Entscheidung muss man auch die gewöhnlichen klinischen Symptome in Betracht ziehen und die bacteriologische Untersuchung, namentlich die zweite, nicht abwarten. Verf. ist zu folgender (practischer d. Ref.) Handlungsweise gekommen: 1) Von Anfang an, wenn Pseudomembranen vorhanden sind, wird eine Injection gemacht, ohne das Resultat der bacteriologischen Untersuchung abzuwarten. 2) Wenn die Angina den folliculären oder interstitiellen Character zeigt, wartet man das Resultat der bacteriologischen Untersuchung ab, bevor man einspritzt. Dr. P. K.

Notiz.

Oesterreichischer Otologentag in Wien.

20.—21. Februar 1898.

Programm der wissenschaftlichen Verhandlungen:

1. Herr Gustav Alexander: Beitrag zur vergleichenden Anatomie des Labyrinthes: Ueber Pigment im Säugethierlabyrinth.
2. „ Prof. Dr. B. Baginsky: Traumatische Neurose und Ohr.
3. „ Prof. Dr. A. Politzer: Ueber persistente Trommelfelllücken.
4. „ Dr. Carl Biehl: Demonstration: Verschluss überhäuteter Trommelfelllücken.
5. „ Dr. Ferdinand Alt: Ueber cerebrale Taubheit.
6. „ Prof. Dr. J. Gruber: Ueber Cholesteatom des Schläfebeines.
7. „ Dr. B. Panzer: Zur Histologie des Mittelohres.
8. „ Prof. Dr. Urbantschitsch: Ueber Hördefecte bei Taubstummen. Demonstration eines automatisch wirkenden Rheostaten.
9. „ Dr. Ferdinand Alt und Dr. Victor Hammerschlag: Referat: Zur Diagnostik der Erkrankungen des schallempfindenden Apparates.
10. „ Dr. V. Hammerschlag: Thema vorbehalten.

Alle für die **Monatsschrift** bestimmten **Beiträge und Referate** sowie alle **Druckschriften, Archive** und **Tausch-Exemplare** anderer Zeitschriften beliebe man an Herrn Prof. Dr. **Gruber** in Wien I, Freiung 7, zu senden. Beiträge werden mit 40 Mark pro Druckbogen honorirt und die gewünschte Anzahl Separat-Abzüge beigegeben.

Verantwortlicher Redacteur: Prof. Dr. Ph. Schech in München.
Verlag von Oscar Coblentz. Expeditionsbureau: Berlin W. 35, Schöneberger Ufer 28.
Druck von Marschner & Stephan in Berlin SW., Ritterstrasse 41

Digitized by Google

PROPERTY OF
Milwaukee Medical Society,
Must not be removed from the Library.

Monatsschrift für Ohrenheilkunde,

sowie für

Kehlkopf-, Nasen-, Rachen-Krankheiten.

Organ der Oesterr. Otologischen Gesellschaft.

(Neue Folge.)

Mitbegründet von weil. Prof. Dr. M. Rüdinger, Prof. Dr. R. Voltolini und weil. Prof. Dr. Fr. E. Weber-Liel

und unter Mitwirkung der Herren

Docent Dr. **E. Baumgarten** (Budapest), Hofrath Dr. **Bescherner** (Dresden), Prof. Dr. **Ganghofner** (Prag), Docent Dr. **Gomperz** (Wien), Dr. **Heinze** (Leipzig), Dr. **Hopmann** (Cöln), Prof. Dr. **Jurasz** (Heidelberg), Dr. **Keller** (Cöln), Prof. Dr. **Kiesselbach** (Erlangen), Prof. Dr. **Kirchner** (Würzburg), Dr. **Koch** (Luxemburg), Dr. **Law** (London), Docent Dr. **Lichtenberg** (Budapest), Dr. **Lublinski** (Berlin), Dr. **Michel** (Cöln), Docent Dr. **Moldenhauer** (Leipzig), Prof. Dr. **Onodi** (Budapest), Docent Dr. **Paulsen** (Kiel), Dr. **A. Schapringer** (New-York), Dr. **Schäffer** (Bremen), Dr. **E. Stepanow** (Moskau), Prof. Dr. **Störck** (Wien), Prof. Dr. **Strübing** (Greifswald) Dr. **Weil** (Stuttgart), Dr. **Ziem** (Danzig)

Herausgegeben von

Prof. Dr. JOS. GRUBER Wien. **Prof. Dr. v. SCHRÖTTER** Wien. **Prof. Dr. PH. SCHECH** München.

Prof. Dr. E. ZUCKERKANDL Wien.

Dieses Organ erscheint monatlich in der Stärke von 3 bis 3½ Bogen. Man abonnirt auf dasselbe bei allen Buchhandlungen und Postanstalten des In- und Auslandes.
Der Preis für die Monatsschrift beträgt 12 R.-M. jährlich; wenn die Monatsschrift zusammen mit der Allgemeinen medicinischen Central-Zeitung bestellt wird, nur 8 R.-M.

Jahrg. XXXII. Berlin, Februar 1898. No. 2.

I. Originalien.

Ueber den Zeitpunkt und die verschiedenen Methoden der Operation der Rachenmandel und der Gaumenmandeln bei acuten Mittelohrentzündungen.

Von

Prof. **Hessler**, Halle a. S.

Herr College Cholewa hat in dieser Monatsschrift[1]) geschrieben- „Wenn Hessler in seinem Aufsatz „Ueber die Behandlung der adenoiden Vegetationen mit dem Schütz'schen Pharyngotonsillotom", Archiv für Ohrenheilkunde, Bd. 38, sagt: „Ich habe schon seit Jahren Patienten auch mit acuter Mittelohreiterung nicht nach der wohl allgemein üblichen Methode behandelt, zuerst die Ohreiterung zu heilen

[1]) Ueber die Technik der Operation der adenoiden Wucherungen 1897, S. 542.

Digitized by Google

und zuletzt die Rachenaffection, sondern ich habe die Ohreiterung durch Paracentese, Ausblasung des Mittelohrs soweit behandelt, dass ich in der nächsten Zeit keine Eiterretention mehr zu befürchten brauchte, und entfernte nun erst Hals- und Rachenmandel", so heisst das mit dürren Worten, dass er es genau so macht wie andere Leute, d. h. den ersten Sturm in der Pauke verüberbrausen lässt und dann erst die Operation der adenoiden Vegetationen etc. unternimmt." Es liegt mir zuerst ob, den Zeitpunkt zu bestimmen, wann „andere Leute" die betreffenden Operationen bei den acuten Mittelohrentzündungen vorgenommen haben. Zu diesem Zweck werde ich zunächst, wie ich es vor drei Jahren gethan habe, ohne das weiter anzugeben, die Angaben der Lehrbücher der Ohrenheilkunde bringen. Wir finden bei Bürkner[2]), Politzer[3]) und Hartmann[4]) gar keine Zeitbestimmung, und das kommt zum Theil daher, dass in diesen Lehrbüchern die adenoiden Vegetationen bei den acuten Mittelohrentzündungen nur kurz als ätiologisches Moment angeführt, später aber ausführlich und in einem besonderen Capitel abgehandelt sind. Bei Kirchner[5]), Urbantschitsch[6]) und Jacobson[7]) heisst es nur im Allgemeinen, dass Nasen- und Rachenraum bei der Ohraffection behandelt werden müssen. Walb[8]), Rohrer[9]) und Bing[10]) lehren, dass die Behandlung des Nasenrachenraumes gleichzeitig stattfinden müsse, und Gruber[11]) baldmöglichst. Eine bestimmte Angabe findet sich nur bei Trautmann[12]): „Acute Entzündungen des Mittelohrs verbieten die Operation des hyperplastischen Nasenrachencatarrhs (Hyperplasie der Rachentonsille, adenoide Vegetationen), da sonst nach der Operation Eiterung des Mittelohrs eintritt." Auf Grund dieser Zusammenstellung glaubte ich mich vor vier Jahren dahin aussprechen zu dürfen, dass wohl allgemein die Operation der Rachen- und Halsmandeln erst nach Ablauf der Ohrentzündung vorgenommen werde.

Dem gegenüber empfahl ich 1894, zu einer ganz bestimmten Zeit, gleich nach dem Höhepunkt der allgemeinen und localen entzündlichen Erscheinungen, aber noch im entzündlichen Stadium der Ohraffection die Operation der Rachen- und Halsmandeln. Bei dem einfachen, schleimigen Mittelohrcatarrh wartete ich, bis ein Nachlass der entzündlichen Röthung und Durchfeuchtung am Trommelfell und hinter demselben eine Abnahme der Exsudation zu constatiren waren, die sich in der verminderten Vortreibung des Trommelfells und im Nachlassen der Rasselgeräusche documentirte. Das geht bekanntlich bei den zweifelhaften Fällen von schleimig-eitrigen Mittelohrcatarrhen erheblich

---

[2]) Bürkner: S. 157 u. 210, Anhang S. 347.
[3]) Politzer: 3. Aufl., S. 269, 282 u. 449.
[4]) Hartmann: 5. Aufl., S. 152 u. 160.
[5]) Kirchner: 3. Aufl., S. 111.
[6]) Urbantschitsch: 3. Aufl., S. 268, 293, 296 u. 324.
[7]) Jacobson: S. 197.
[8]) Walb: Schwartze's Handbuch der Ohrenheilkunde II, S. 182.
[9]) Rohrer: S. 104 u. 130.
[10]) Bing: S. 154, 162 u. 184.
[11]) Gruber: 2. Aufl., S. 433.
[12]) Trautmann: Schwartze's Handbuch der Ohrenheilkunde II, S. 141.

Digitized by Google

langsamer vor sich und macht häufigere Schwankungen, weshalb bei diesen in der Wahl der Zeit zur Operation grössere Vorsicht am Platze ist. Bei den reinen acuten und subacuten Mittelohreiterungen habe ich zuerst durch breite Paracentese des Trommelfells für freien Eiterabfluss gesorgt, und wenn die Otorrhoe und Hyperämie am Trommelfell nachgelassen hatte, nun erst die Operation der Rachen- und Halsmandeln eingeschoben. Den typischen Unterschied dieser Verlaufsarten habe ich an drei Brüdern nachweisen können. Bei dem ältesten mit doppelseitiger subacuter Mittelohreiterung und ausgedehnter Schwellung am Warzenfortsatz musste sofort die Aufmeisselung des Warzenfortsatzes gemacht werden, hierbei zeigten sich schon an der Oberfläche des letzteren ausgedehnte cariöse Zerstörungen; bei dem zweiten ging auf sofortige Paracentese zur Erweiterung der feinen Trommelfellöffnung und auf Eisbeutel auf Warzenfortsatz die Infiltration desselben, die bereits die Ohrmuschel vom Kopf abgerückt hatte, rasch zurück, und bei dem jüngsten liess allein auf die Entfernung der Rachen- und Halsmandel, und ohne dass eine Paracentese nöthig wurde, die schleimige Exsudation, die beiderseits zur Hervortreibung des Trommelfells geführt hatte, prompt nach —, und bei allen dreien war das Endresultat ein fast normales Gehör. Die Mutter hatte die beiden letzten Söhne nur mitgebracht, „um sie gleich bei Gelegenheit der Untersuchung des ältesten mit nachsehen zu lassen". Ich will gleich an dieser Stelle ein Missverständniss Cholewa's aufklären; er sagt: „H. hat also nicht im floriden Stadium der acuten Mittelohrentzündung operirt, und trotzdem ist es ihm passirt, dass er bei 65 in dieser Manier behandelten Fällen fünf Mal consecutiv eine Warzenfortsatzoperation unternehmen musste." Die beiden an genannter Stelle genauer berichteten Krankengeschichten von diesen fünf Fällen, sowie der oben skizzirte Fall erweisen, dass die Warzenfortsatzoperation lediglich durch den Fall bedingt, nicht consecutiv war, und deshalb der Behandlungsmethode nicht zuzuschreiben ist.

Ich bin auf den Gedanken, so frühzeitig die Operation der Rachen- und Halsmandeln vorzunehmen, durch die Praxis selbst gebracht. Aermeren Leuten wird der Aufenthalt ihrer Kinder in Privatheilanstalten für längere Zeit zu theuer und sie drängen zur Beschleunigung der Behandlung. In einem solchen Falle liess ich mich bestimmen, gleich nach Abnahme der Trommelfellhyperämie zu tonsillotomiren, und war erstaunt sowohl über den reactionslosen Verlauf auf das Mittelohr, als auch über die die Secretion in der Pauke herabsetzende Wirkung. Die von Trautmann ausgesprochene fatale Nachwirkung auf das Ohr war nicht nachgefolgt. Die practische Erfahrung lehrt ja, dass mit Abschwellung der Schleimhaut der Nasen- und Rachenhöhle und secundär der Tuba die so häufig aufgehobene Ventilation derselben wieder hergestellt und somit die Resorption des Exsudats im Mittelohre begünstigt wird. Wenn man nun im Beginn des Resorptionsstadiums der Ohrentzündungen die Rachen- und Halsmandeln operativ entfernt, wird die Tuba nach Ablauf der localen entzündlichen Reaction im Rachen möglichst rasch und vollständig wieder freigemacht und damit der allgemein giltigen Forderung, bald und gründlich die Resorption des Exsudats zu befördern zur Wiederherstellung des Gehörs und zur Ver-

Digitized by Google

hütung von subjectiven Geräuschen, am promptesten Genüge geleistet. Einen Rückfall der Ohrentzündung im Anschluss an diese Operationen in Mund- und Rachenhöhle habe ich nicht erlebt, noch weniger die Steigerung aus einfachem Mittelohrcatarrh in eine Mittelohreiterung. Dagegen habe ich mich verschiedentlich von dem hohen therapeutischen Werthe derselben überzeugen können und kann diese Behandlungsmethode ehrlich empfehlen. Nach Ablauf der Entzündung im Rachendach und in den Gaumenbögen drang die Luft beim Catheterisiren oder Politzern viel breiter in die Paukenhöhle hinein als früher, die Rasselgeräusche nahmen viel rascher an Menge und Zähigkeit ab und die Eitersecretion liess rasch nach gegenüber der Zeit, wo ich noch nicht so früh operirte. Neuerdings giebt auch Beckmann[13]) an, dass er schon 1893 in 285 Fällen von acuter Mittelohrentzündung noch im acuten Reizzustande des Ohrs die Rachenmandel operirt habe, mit vorzüglichem Erfolge auf die Resorption des Exsudats.

Ausser dieser curativen Wirkung wird durch die frühzeitige Operation der noch entzündlich geschwollenen Rachen- und Halsmandeln noch ein weiterer Zweck erreicht, der bisher nicht die rechte Würdigung gefunden hat, und den ich deshalb hier besprechen möchte. Wir Ohrenärzte bekommen Mandelschwellungen bei acuten Mittelohrentzündungen nicht so häufig im floriden Stadium in Behandlung, weil die secundären Otitiden nur dann uns überwiesen werden, wenn sie einen nicht normalen oder schweren Verlauf nehmen. Wir sahen bisher zu, freuten uns des therapeutischen Erfolges, wenn die Halsmandeln immer mehr abschwollen und sich hinter den Gaumenbögen zurückzogen und wurden später zu nicht geringer Ueberraschung gewahr, wie schwer nun die früher so leicht gewesene radicale Tonsillotomie geworden war. Wenn wir vor der totalen Rückbildung der Mandeln operiren, ist der Eingriff ein viel leichterer und sicherer, da wir viel grössere Partien derselben leichter zu fassen und abzuschneiden bekommen, und nur so werden auch weniger Geübte die radicale Tonsillotomie regelrecht ausführen können. Denn nur totale Entfernung der Mandeln und ganze Oberflächenvernarbung des drüsigen Gewebes schützen vor neuer Infection, vor Recidiven der secundären Otitiden. Abkappungen sind zwecklos und haben die Operation selbst im Laienpublikum in Misscredit gebracht. Die rechte Zeit ist in jedem einzelnen Falle eine sehr verschiedene und hängt zum grössten Theile von dem localen Befund im Ohre ab, die Wahl ist darum der ärztlichen Erfahrung zu überlassen. Eine stärkere locale Entzündung oder grössere secundäre Schwellung der Halslymphdrüsen, oder auffälligere Beeinträchtigung des Allgemeinbefindens bei dieser Art der frühzeitigen Tonsillotomie gegen die frühere Spättonsillotomie habe ich nicht beobachtet. Ich empfehle deshalb die frühzeitige Tonsillotomie vor vollständiger Rückbildung der Mandel ihres sicheren Erfolges wegen bei gleicher Ungefährlichkeit wie die bisher allgemein übliche Spättonsillotomie.

Nur kurz möchte ich die Frage über die Wahl des Tonsillotoms berühren. Die Abtragung der Gaumenmandeln wird wohl in der Mehrzahl mit irgend einem Tonsillotom gemacht und nur noch ausnahms-

[13]) Diese Monatsschrift 1897, S. 395.

Digitized by Google

weise mit Hakenzange und Messer von denen, die es einmal so gelernt haben. Mit dem Tonsillotom arbeitet es sich für den Practiker, der nicht häufig operirt, sicherer und ungefährlicher. Gerade diese Momente sind auch bei der operativen Entfernung der Rachenmandel von Bedeutung. Wer es einmal so gelernt hat und in der Uebung geblieben ist, mit dem Trautmann'schen Löffel oder mit dem alten, guten Gottstein'schen oder neuen Beckmann'schen Messer oder anderen zangenförmigen Instrumenten die Rachenmandel zu entfernen, der wird auch mit diesen Instrumenten bis zuletzt gute Resultate erzielen. Aber die meisten Practiker waren auf der Universität nicht in der glücklichen Lage, an Hunderten von Patienten sich das feine Gefühl bei der Rachenmandeloperation anzueignen, das für den Erfolg so unbedingt nöthig ist, und bei vielen sind Monate und Jahre vergangen, bis sie die erste Tonsillotomie machen konnten. Für diese Collegen — und diese dürften wohl die grössere Zahl sein — brauchen wir für die Rachenmandel ein gleich sicheres Instrument, wie es das Tonsillotom für die Gaumenmandeln ist. In diesem Sinne muss ich das Schütz'sche Pharynxtonsillotom als das rechte Instrument bezeichnen. Die von mir angegebene Modification desselben[14]) hat nach meinen bisherigen Erfahrungen die von Schütz und mir angegebenen Fehler verbessert, wir haben ein Messer, das ebenfalls in gedeckter Bahn verläuft und am Rachendach das von der Rachenmandel wegschneidet, was bei einfacher Anlegung des Instruments an dasselbe sich in das Fenster hineindrängt. Dieser Vorzug wird durch den Preis von je 30 Mark für ein grosses und kleines Pharynxtonsillotom nicht beeinflusst. Ich möchte dieses Instrument auch hier wegen seiner Einfachheit der Führung und Sicherheit des Erfolges empfehlen.

Schliesslich möchte ich noch auf die Frage eingehen, soll die Rachenmandeloperation ohne oder mit Narcose vorgenommen werden. Seit den Verhandlungen der Naturforscher und Aerzte 1883 in Freiburg i. B. bis auf den heutigen Tag stehen sich die Meinungen der Practiker in diesem Punkte direct gegenüber. Die Einen, wie Franks[15]), Hopmann[16]), Lenzmann[17]), Ollendorff[18]) und Stewart[19]) operiren nur in Chloroformnarcose, und in der laryngologischen Gesellschaft in London am 21. April 1894 waren in der Discussion über die Frage, ob bei der Operation der adenoiden Vegetationen die Narcose angewendet werden solle oder nicht, alle 15 Redner Anhänger der Narcose. Hallstedt[20]) braucht bei der Operation zur Narcose Aether und Thost[21])

---

[14]) Deutsche med. Wochenschrift 1896, No. 37, und Verhandlungen der deutsch. otolog. Gesellschaft, Dresden 1897, S. 201.

[15]) Diese Monatsschrift 1895, S. 137.

[16]) Die adenoiden Vegetationen als Theilerscheinung der Hyperplasie des lymphatischen Rachenringes und in ihren Beziehungen zum übrigen Körper, Bresgen's Sammlung, Heft 5 u. 6.

[17]) Therapeutische Monatshefte 1897, S. 465.

[18]) Ebenda S. 658.

[19]) Lancet, 20. September 1890.

[20]) Med. Record 1893.

[21]) Ueber die Symptome und Folgekrankheiten der hypertrophischen Rachenmandel, diese Monatsschr. 1896, S. 3.

Digitized by Google

operirt bei Kindern meist in leichter Narcose; Krebs[22]) hat in der Hälfte der Fälle und Lange[23]) in der Minderzahl mit Chloroform operirt. Andere, wie Bischof[24]), Halbeis[25]), Kayser[26]), Nägeli-Akerblom[27]) haben nur im Nothfalle bei unbändigen, schon ein Mal operirten oder nervös aufgeregten Kindern die Chloroform- oder Bromäthylnarcose angewendet, Leyser[28]) nur ein Mal die Chloroformnarcose. Diesen gegenüber operiren Beckmann[29]), Katz[30]), Stacke[31]), ich[32]) ausnahmslos ohne Chloroform. Hopmann, Moritz Schmidt und Franks haben alle drei Mandeln in derselben Narcose operirt, Ersterer ausserdem die Schwellungszustände der hinteren Enden der unteren Nasenmuschel behandelt. Nach den therapeutischen Monatsheften ist diese Frage im letzten Jahre zu einer brennenden Tagesfrage geworden. Ich habe in den letzten drei Jahren immer häufiger alle drei Mandeln, zuerst die Rachenmandel, in einer Sitzung entfernt ohne Chloroformnarcose, und alle Kinder haben ruhig gehalten, bis auf einen Knaben von 14 Jahren, fixirt allein durch mehr oder weniger festes Halten von Kopf und Füssen. Widerspänstige, ängstlich gemachte und verwöhnte Kinder habe ich einen Tag ohne weitere Untersuchung in der Gesellschaft ihrer Leidensgefährten verbringen lassen und mich oft überzeugt, wie überraschend günstig und beruhigend das gute Vorbild der letzteren auf die Stimmung der Neuangekommenen einwirkt. Ich habe es oft erlebt, dass Kinder, die vor 24 Stunden den Mund auf die Aufforderung, ihn zu öffnen, krampfhaft schlossen und mit beiden Händen noch schützten, schon am nächsten Morgen bei der Operation keinen Ton von sich gaben. Regelmässig wurde aus einem solchen Saulus ein Paulus, der die nachfolgenden Patienten zur Raison brachte und denselben die unumgänglich nothwendigen Manipulationen mit dem Spatel an sich selbst vormachte. Es thut hier ein ermahnendes und belobendes Wort, dort ein strenges und einschüchterndes mehr als viel Reden und Unterhandeln. Ich bin öfters, wenn mir die herausgeschnittene Rachenmandelportion zu klein erschien, mit dem Pharynxtonsillotom noch ein Mal in den Rachen eingegangen, nur um mich zu überzeugen, dass die Rachenmandel vollständig entfernt war, und habe bei nicht wenigen Fällen 2—3 Mal das Tonsillotom in den Mund wieder eingeführt, bis ich endlich die erwünschte Portion von der Halsmandel herausbekommen hatte. Zumeist hielten die Kleinen musterhaft ruhig, und ich übertreibe nicht, wenn ich sage, dass in einzelnen Fällen sie immer ruhiger wurden, wenn ich ihnen bedeutete, dass die beiderseits so fatalen Wiederholungen nothwendig seien zu ihrer vollständigen Heilung und

---

22) Therapeutische Monatshefte 1895, S. 299.
23) Ebenda 1895, S. 308.
24) Ebenda S. 555.
25) Die adenoiden Vegetationen des Nasenrachenraums 1891, S. 47.
26) Verhandl. d. deutschen otolog. Gesellschaft, Jena 1895, S. 172.
27) Therapeutische Monatshefte 1897, S. 518.
28) Ebenda 1897, S. 655.
29) Diese Monatsschrift 1897, S. 395.
30) Therapeutische Monatshefte 1896, S. 505.
31) Verhandl. d. deutschen otolog. Gesellschaft, Jena 1895, S. 172.
32) Archiv für Ohrenheilkunde 1894, S. 32.

Digitized by Google

zur baldigen Entlassung aus der Heilanstalt. Manche bäumten sich nur gegen den äusseren Zwang beim Festhalten und wurden sofort ruhig und hielten mäuschenstill, sowie sie sich so weit und so wenig frei bewegen konnten, dass sie mich bei der Operation nicht störten. Augenblicklich behandele ich einen Herrn von 24 Jahren an Mittelohreiterung nach Trommelfellruptur, den ich vor zehn Jahren tonsillotomirt habe. An dem damals zur Operation festgesetzten Tage war er weder durch gute Worte, noch durch Strenge zur Tonsillotomie zu bringen; am folgenden Tage stellte er sich ganz freiwillig und hielt, ganz frei sitzend, mäuschenstill bei der Operation, und als Grund dieser Sinnesänderung gab er damals einfach an, dass er doch am Tage vorher nicht hätte ruhig halten können. Nach Allem halte ich heute noch ebenso wie vor vier Jahren die Narcose bei Operation der Rachen- und Halsmandeln für unnöthig und ich hoffe, dass der erste Todesfall Höpmann's der letzte in der Praxis geblieben ist.

Ich bin hier deshalb näher auf diese praktischen Kleinigkeiten eingegangen, weil ich mich oft genug überzeugt habe, dass von der rationellen Berücksichtigung derselben allein der Erfolg der Behandlung abhing.

Ein Todesfall nach Fremdkörperextraction aus dem Ohre.

Von

Dr. **Gustav Brühl,**

Assistent der Universitätspoliklinik für Ohrenkranke in Freiburg i. B.

Anamnese: Am 10. VIII. 1897 kam das $4^1/_2$ Jahre alte Kind Theodor J. mit seiner Mutter in unser Ambulatorium. Das Kind soll sich am 7. VIII. einen Stein in das linke Ohr gesteckt und der Barbier im Dorfe wiederholt energische Versuche gemacht haben, den Fremdkörper mit Instrumenten herauszuziehen. Der Erfolg war eine Blutung aus dem Ohre, grosse Schmerzhaftigkeit. Ein Tag später sei Eiterung aufgetreten, das Kind soll Abends „heiss" gewesen sein, unruhig geschlafen haben; Appetit schlecht.

Das Kind soll schon früher ohrenkrank gewesen sein; jedoch vermag die Mutter nichts Genaueres anzugeben.

Status praesens: 10. VIII. Kräftiges, gut genährtes Kind mit blödem, adenoidem Gesichtsausdruck; das Kind hält sich mit der Hand die linke Kopfhälfte, wehrt sich lebhaft gegen die Untersuchung. Kein Fieber. Befund in den Ohren:

Rechts: Trommelfell geringgradig eingezogen.

Links: An der hinteren knorpligen Gehörgangswand eine Blutblase; sehr starke Schwellung und Röthung aller Gehörgangswände, durch welche sich dicker Eiter hindurchzwängt. Anscheinend bedeutende Hörverschlechterung.

Um Einblick in die Tiefe zu gewinnen, wird versucht, durch Eintropfungen von 5proc. Carbolglycerin und kalte Umschläge die Schwellung zu verringern. Ferner werden Eingiessungen und Ueberschläge

Digitized by Google

von essigsaurer Thonerde mit vorsichtiger Einführung steriler Gazestreifen verordnet. Damit gelingt es, die Schwellung ein wenig zu verringern, so dass man am 21. VIII. in der Tiefe des ganz engen Gehörgangsspaltes nach vorsichtigem Ausspritzen mit Borwasser eine grüne convexe Fläche erkennen kann, auf der Flüssigkeitsreflexe stehen. Sehr profuse Eiterung verdeckt das kleine Gesichtsfeld sofort wieder. Warzenfortsatz in der Antrumgegend ein wenig druckempfindlich. Ausspritzungsversuche, in allen Kopfhaltungen, nach vorherigen Oeleingiessungen sind erfolglos. Es wird mit der antiphlogistischen Behandlung fortgefahren, bis die Eiterung am 26. VIII. stark fötid wurde und blieb. Da befürchtet werden musste, dass die Eiterretention unübersehbare Folgen haben könnte, wurde das Kind zur Operation in das klinische Hospital aufgenommen.

30. VIII. Ohrbefund im Wesentlichen unverändert. Schmerzen in der linken Kopfhälfte. Temperatur 37,8°.

Am 31. VIII. führe ich die Operation aus:

Es wird versucht, den Gehörgang durch das Bonnafont'sche Ohrspeculum zu erweitern; man sieht nur den grünlichen Reflex in der Paukenhöhle. Versuche mit der Spritze ebenso erfolglos wie der Versuch, mit einem stumpfen Hakenhebel über den deutlich fühlbaren Fremdkörper zu kommen. Ablösung der Ohrmuschel und Abhebelung der hinteren häutigen Gehörgangswand wie bei der Radicaloperation. Die hintere Hälfte des Trommelfells ist durch die grüne convexe Fläche eines Steines ersetzt, welcher die fetzigen Trommelfellränder dicht anliegen. Versuch mit der Spritze erfolglos. Mit abgebogenem Haken gelingt es, über den Stein hinwegzukommen; jedoch folgt er beim Anziehen nicht; der Rest des Trommelfells mit dem Hammer wird entfernt. Versuche mit der Spritze wieder vergeblich. Beim Anziehen mit einem Haken dreht sich der Stein ein wenig um seine von hinten oben nach vorn unten gehende Längsaxe, sinkt beim Nachlassen wieder zurück. Es ist unmöglich, dem Stein eine andere Lagerung zu geben, weil er mit einem Ende im Recessus epitympanicus, mit dem anderen im Recessus hypotympanicus festgekeilt ist. Fortmeisseln des hintersten Teiles der Pars ossea und der oberen Gehörgangswand; das obere spitze Ende des Steins wird dadurch freigelegt; er wird nach vorn gehebelt und durch einen schwachen Spritzenstrahl herausgeschwemmt.

Es ist ein ca. 8 mm langer grünlicher Stein, mit einer Kante, zwei convexen Flächen, zwei zugespitzten Enden. Im Mittelohr Granulationen, foetider Eiter. Der Ambos wird entfernt, der ebenso wie der Hammer nichts Besonderes zeigt. Vorsichtiges Auskratzen der Paukenhöhle. Der häutige Gehörgangsschlauch wird nur in seinem hintersten Teil der Länge nach gespalten, in seine Lage zurückgebracht, der obere Wundwinkel genäht und mit steriler Gaze vom Gehörgange wie von der Wunde aus tamponirt. Temperatur Abends 37,2°.

2. IX. Temperatur: Morgens 37°, Abends 38,5°. Beim Verbandwechsel fötide Secretion. Sonst nichts Abnormes.

3. IX. Temperatur: Morgens 37°, Abends 38,4°. Wunde sieht gut aus; Eiterung weniger fötid; subjectives Wohlbefinden. Obstipation. Calomel 0,001.

Digitized by Google

4. IX. Temperatur: Morgens 37,6°, Abends 38,8°. Wunde sieht gut aus; kein Fötor. Hautfarbe leicht icterisch. An Körperorganen nichts Besonderes. Milz nicht palpirbar. Obstipation. Calomel 0,001.

5. IX. Temperatur: Morgens 39°, Mittags 41°, Abends 37,3°. Temperaturanstieg unter Schüttelfrost, Erbrechen. Druckempfindlichkeit auf den Warzenfortsatz; leichte Schwellung hinter der Wunde, die sonst gut aussieht. Keine Venenerweiterung am Halse. Reflexe, Bewusstsein normal. Augenhintergrund, Pupillarreflex ebenso; keine Nackenstarre. Abdomen aufgetrieben, schmerzhaft. Leberdämpfung einen Finger breit unter dem Rippenbogen. Im Urin Spur von Eiweiss. Milz nicht palpirbar. Herzgrenzen und Töne normal, Puls 120. Leichte Dyspnoe, rechts schwaches Vesiculärathmen, beiderseits vereinzelte Rhonchi; keine Dämpfung.

Da eine Eiterretention im Antrum mastoideum mit Thrombose des Sinus sigmoideus erwartet wird, führe ich am 6. IX. die zweite Operation aus. Schüttelfrost auf dem Operationstisch, Temperatur 40°. Trennung der Hautwunde; Aufmeisselung des Antrum mastoideum in Höhe der Spina supra meatum; Antrum in $^1/_2$ cm Tiefe, mit Eiter und Granulationen gefüllt. Fortmeisseln der knöchernen hinteren und oberen Gehörgangswand, des Restes der Pars ossea. Im Mittelohr Eiter und Granulationen. Der hyperämische Warzenfortsatz wird nach hinten fortgemeisselt, bis der Sinus sigmoideus in seinem absteigenden Theil freigelegt ist; da die Sinuswand völlig unversehrt aussieht, wird die Knochenlücke nach oben bis zur Umbiegung in den Sinus transversus und nach unten bis fast zur Spitze des Proc. mast. freigelegt. Die vorliegende Wandung ist unverändert; keine Granulationen; kein Eiter. Die Palpation ergiebt keinen Thrombus. Oben wird das Tegmen ant. in ca. $^3/_4$ cm Ausdehnung freigelegt; Dura mater normal. — Die Wundhöhle wird ausgekratzt, aus der hinteren Gehörgangswand ein viereckiger Lappen gebildet und die Wundhöhle von hinten tamponirt. Abendtemperatur 38°.

7. IX. Temperatur: Morgens 38°, Abends 40°. Die Wunde sieht ebenso wie der freiliegende Theil des Sinus gut aus. Sol. Chinin. mur. 1,0 : 80,0 (Acid. mur. dil. 0,5).

8. IX. Morgens 40°, Abends 40,5°. Das Kind ist sehr schwach, hat heftige Schmerzen im Körper, besonders in der rechten Bauchgegend. Das Abdomen aufgetrieben. Dyspnoe; beim Versuche, das Kind aufzusetzen, heftigste Schmerzäusserungen. Ueber der rechten Lunge vorn schwaches unbestimmtes Athemgeräusch, beiderseits Rhonchi. Hüsteln, kein Auswurf; Foetor ex ore. Sensorium halb benommen; des hoffnungslosen Zustandes wegen, und da Lungenmetastasen zu erwarten sind, wird von einem weiteren Eingriff, Freilegung des untersten Theiles des Sinus sigmoideus, des Bulbus und event. Unterbindung der Ven. jugul., Abstand genommen. Genaue Körperuntersuchung nicht mehr vornehmbar.

9. IX. Morgens 38,5°, Abends 39,5°. Hochgradige Dyspnoe, icterische Hautfarbe. Gegen Abend Cheyne-Stokes'sches Athmen. Nachts Exitus.

10. IX. Autopsie: Thrombophlebitis sin. transvers. sinistri; Pleuritis dextra. Lungenabscesse beiderseits. Milz, Leber, Nieren mässig geschwellt.

Digitized by Google

Section des linken Gehörorganes: $^1/_2$ cm unter dem unteren Rande der Trepanationsöffnung ist in Ausdehnung von ca. 1 cm die Sinuswand verfärbt, ebenso die anliegende Kleinhirnoberfläche. Der Sinus fühlt sich an dieser Stelle härter an, ist thrombosirt. Der Bulbus, die Ven. jugularis, die übrigen Hirnsinus frei; eine Ven. emissarii mast. in Höhe der Warzenfortsatzspitze in der Naht zwischen Warzenfortsatz und Hinterhauptbein thrombosirt. Um das Präparat zu schonen, wurde die Pyramide durch zwei Sägeschnitte von Warzenfortsatz und Schuppe getrennt. Das Mittelohr ist mit Eiter gefüllt; die Paukenhöhlenschleimhaut geschwollen und geröthet, in der Gegend des Schneckenfensters polypenartig verdickt. Steigbügel in Granulationen eingebettet. Im Antrum mast. Granulationen, welche die ganze Höhle auskleiden. Am Knochen nichts Besonderes, auch an dem der erkrankten Sinusstelle anliegendem. An der Promontorialwand zieht eine tiefe Rinne vom Schneckenfenster nach vorn unten (eine auf die Promontorialwand gewachsene besonders starke Crista tympanica). Weder an der Promontorialwand noch in der Fossa jugul. ein Zeichen einer Verletzung. Der Eiter in der Paukenhöhle zeigt microscopisch massenhaft haufenweise angeordnete Micrococcen.

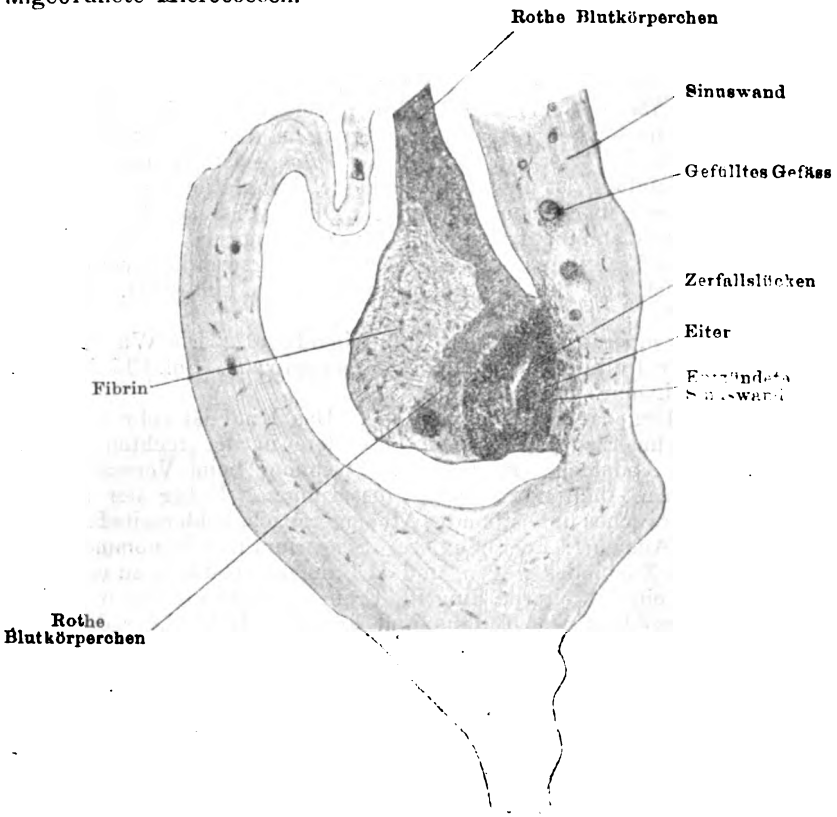

Abbildung 1.
Thrombophlebitis (Lupenvergrösserung).

Digitized by Google

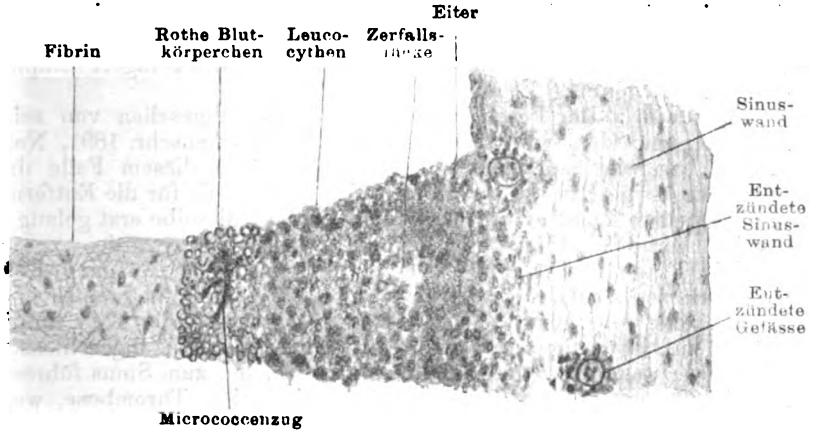

Abbildung 2.
Seibert. Ocular 1. Objectiv 3.

Micrococcen
Oel Immersion 1/12

Dr. Brühl,
Sinusthrombose.

Abbildung 3.

Der thrombosirte Sinustheil wird in Formalin-Alcohol gehärtet, in Celloidin eingebettet, geschnitten, mit Hämatoxyin-Eosin und nach Gram (Nachfärbung mit Bismarckbraun) gefärbt. Die Schnitte, welche Herr Prof. von Kahlden zu controliren die Liebenswürdigkeit hatte, zeigen folgendes:

An der Stelle, an welcher der Thrombus der Sinuswand anliegt, ist das die normale Innenwand bekleidende Epithel zu Grunde gegangen, ebenso die elastischen Fasern der Dura; sie sind durch massenhafte Rundzellen, an der wandständigen Seite des Thrombus durch Eiter verdrängt; an einzelnen Partien ist derselbe durch kleine Lücken zerrissen. Jedoch zeigt die Sinuswand nur in der Nähe des vereiterten Thrombus entzündliche Veränderungen; ihre Gefässe sind prall gefüllt, theilweise von Leucocyten umgeben; der weiter entfernte, dem Knochen anliegende Theil ist nicht wesentlich verändert (Abbildung 1). Der Thrombus besteht aus Eiter an der Stelle, an der er wandständig ist, weiterhin aus angelagerten rothen Blutkörperchen; in dieser Partie zieht ein Micrococcenstreif von oben nach unten; nach

Digitized by Google

der freien Sinuswand zu besteht der Thrombus aus netzförmigem Fibrin mit eingelagerten Leucocyten (Abbildung 2). Die Coccen zeigen sich wieder wie im Mittelohr hauptsächlich in Haufenform gelagert (Staphylococcen). (Abbildung 3.)

Epicrise: Der beschriebene Fall ähnelt, abgesehen von seinem Ausgang, sehr dem von Bezold (Berl. klin. Wochenschr. 1891, No. 36, S. 883) beschriebenen. Ebenso wie dort ist in diesem Falle durch unzweckmässige Extractionsversuche der Stein in die für die Entfernung unglücklichste Lage gebracht worden, so dass dieselbe erst gelang, als der knöcherne Verschluss mit dem Meissel erweitert wurde.

Die Frage nach der Ursache des unglücklichen Ausganges kann wohl nur so beantwortet werden, dass die Lage des Steines in der Paukenhöhle sehr geeignet war, um Eiterretention in der Tiefe und ihre Folgen zu begünstigen; von diesem durch den Stein abgeschlossenen Eiterherde aus gelangten infectiöse Theile in die zum Sinus führenden Knochenvenen und erzeugten in ihm eine infectiöse Thrombose, welche an der Stelle, an der sie sich der Sinuswand anlegte, die Intima und die nächstanliegenden Durawandtheile entzündete (Thrombophlebitis). Möglich, dass diese Thrombose bereits bestand, als von uns der erste operative Eingriff unternommen wurde, und dass durch die Meisselerschütterung erweichte Thrombentheile losgerissen wurden und die Allgemeininfection erzeugten. Wenngleich der Exitus in diesem Falle bei den vorhandenen Lungenmetastasen auch selbst nach Entfernung des Thrombus nicht hätte aufgehalten werden können, so bestätigt er doch wieder, dass man bei dem Verdacht einer Sinusthrombose den ganzen Sinus bis zum Bulbus ven. jugul. verfolgen muss, wenn man den Thrombus nicht früher findet.

Die auswärts gemachten ungeschickten Extractionsversuche sind insofern an der Eiterretention schuld, als selbst bei einer schon zuvor bestehenden Eiterung die Lage des Fremdkörpers im Gehörgang nicht so gefährlich gewesen wäre, als das durch jene verursachte Hineingelangen des Steines in die Paukenhöhle. Direct sind die rohen Extractionsversuche für den letalen Ausgang nicht verantwortlich zu machen, weil eine Verletzung der Paukenhöhlenwandungen bei denselben nicht erfolgt ist, und der Sectionsbefund es wahrscheinlich machte, dass bereits eine Ohreiterung vorher bestanden hat.

Der Fall zeigt, dass ein Fremdkörper in der Paukenhöhle bei gleichzeitig bestehender Eiterung eine Lebensgefahr bedeutet, auch wenn keine gefahrdrohenden Erscheinungen vorhanden sind; man muss Bezold (l. c.) beistimmen, wenn er den Rath giebt, Fremdkörper aus der Paukenhöhle sogleich zu entfernen; denn unser operatives Vorgehen kann um so gewisser die unberechenbaren und verhängnissvollen Einwirkungen einer Eiterretention verhüten, je weniger Zeit dieselben gehabt haben, sich zu entwickeln; sind die Folgezustände erst erschienen, so ist ein operativer Eingriff nicht immer im Stande, sie zu beseitigen.

Digitized by Google

1.

Vor der Operation.

2.

Digitized by Google

Digitized by Google

Ein Fall von cystenförmig degenerirten Neubildungen, welche die beiden wahren Stimmbänder umschlossen.

Von

Dr. **Stanislaus von Stein** und Dr. **A. Jusohzenkoff.**

Mit zwei chromolithographischen Abbildungen.

Eudoxie Sch., 58 Jahre alt, Wittwe, klagt über häufige Ohnmachtsanfälle und fast vollständige Stimmlosigkeit (Flüstersprache).

Anamnese. Eltern waren sonst gesund und erreichten hohes Alter. Patientin war als Mädchen blühend und wohlgenährt. Ausser sieben gesunden Kindern hat sie mehrere Male abortirt. Seit 15 Jahren sistiren die Menses. Seit dem 20. Jahre leidet die Patientin an Husten und Schnupfen mit Pharyngitis; seit dem 42. Jahre raucht sie ca. 30 Cigaretten täglich.

Die letzten acht Jahre stellte sich zeitweise Heiserkeit ein, die Anfangs einige Tage anhielt, später aber häufiger und länger dauernd wurde. Die letzten drei Jahre spricht die Patientin mit einer Bassstimme, bei Erkältungen wurde sie ganz aphonisch. Gleichzeitig traten Anfälle von Athemnoth ein, welche erst selten, vorübergehend, später immer häufiger, ernsterer wurden. Die Athemnoth manifestirte sich durch einen Druck im Kehlkopf mit einem Stechen und ausstrahlenden Schmerzen in's rechte Ohr, auf welchem Pat. seit sechs Jahren schwerhörig ist. Die letzten neun Monate nahm die Heiserkeit progressiv bis zur vollen Aphonie zu. Die Athemnothanfälle wurden immer länger; im September 1894 dauerte ein solcher Anfall ca. drei Stunden. Seit Juni 1894 gesellten sich noch zeitweise plötzlich auftretende Ohnmachten hinzu, von denen die Patientin im August und September sehr oft heimgesucht wurde. College Juschzenko hatte einmal die Gelegenheit, einem solchem Erstickungsanfall beizuwohnen. Die Kranke empfindet ein Erkalten des Rückens mit Ameisenkriechen im Nacken, zuweilen feurige Kreise vor den Augen; darauf wird sie vollständig unbeweglich und bewusstlos. Gesichtsfarbe wird leichenblass, Athmung sistirt, Puls von guter Füllung und Spannung, aber unregelmässigem Rhythmus. Nach 10—15 Minuten kehrte das Bewusstsein wieder zurück, wobei die Kranke vom Kehlkopf zum rechten Ohr irradiirende Schmerzen empfand.

Status praesens am 2. 10. 94. Patientin, eine lebhafte, bewegliche Person, ist klein gewachsen, von kräftiger Constitution, voll und wohlgenährt. Leichte cyanotische Färbung der Wangen, der Nasenspitze und der Lippen. Appetit gut, keine Verdauungsbeschwerden. Hernia umbilicalis. Der Brustkorb von emphysematöser Form. Häufiger starker Husten mit spärlichem Auswurf. Beim Gehen stellt sich Athemnoth ein. Keine Lungendämpfung, vesiculäres Geräusch, Lungengrenzen normal und beweglich. Kein Herzklopfen, Schmerzen in der Herzgegend. Herzstoss schwach fühlbar zwischen der fünften und sechsten Rippe innerhalb der Linea mammilaris. Mässige Erweiterung der Herzdämpfung in der Brustbeingegend. Ein leichtes, aber deutlich fühlbares Pulsiren in der Fossa jugularis. Töne deutlich hörbar, wobei

Digitized by Google

der Aortal- und Pulmonalton von Geräuschen begleitet werden. Arteriosclerose. Puls regelmässig, synchronisch, von guter Füllung und Spannung; 80—85 pro Minute. Die übrigen Organe weisen keine bemerkenswerthen anormalen Erscheinungen auf. Urin eiweissfrei, spec. Gewicht = 1018. Schlaf gut. Gemüthsstimmung gut.

Rhino-laryngologischer Befund. Hypertrophische Rhinitis. Kehlkopfuntersuchung wird durch grosse Empfindlichkeit und Athemnoth sehr gehindert. Pharyngitis retroarcualis. Schleimhaut des Schlundes und des Kehlkopfeinganges stark geröthet, sammtartig. Taschenbänder hyperämisch mit undeutlichen Grenzen. Statt der Stimmbänder sieht man zwei länglich-ovale Körper von bläulich-schmutziger Farbe; sie dehnen sich bis zu den Taschenbändern aus und sind an ihrer Basis hyperämisch. Während der Phonation nähern sich die Neubildungen so sehr, dass von der Stimmritze nur ein kleiner dreieckiger Raum an der hinteren Wand des Kehlkopfes zurückbleibt. Nach vorhergegangener Cocainisirung konnte man sich mit der Sonde überzeugen, dass diese Geschwülste von weicher, elastischer Consistenz, wie Gummiblasen, sind und sich leicht beim Phoniren zusammendrücken lassen. Ihre Basis ist unbeweglich. Sie machten den Eindruck von zwei dilatirten Venen, weshalb ich nicht sogleich zur Operation schritt.

Um die höchst empfindliche Schleimhaut abzustumpfen, verordnete ich erst Tannin-, dann schwache Lapislösungen mit vorheriger Cocainanästhesie. Innerhalb $1^1/_2$ Monat trat weder ein Anfall von Athemnot noch Ohnmacht ein. Die entzündlichen Erscheinungen besserten sich schnell und es schien, als ob auch die Neubildungen etwas an Grösse abgenommen hatten. Da aber eine fernere Besserung durch die medicamentöse Therapie nicht erzielt werden konnte, so entschloss sich die Patientin zur Operation.

Am 26. November 1894 nach Cocainanästhesie (10 pCt. mit $^1/_2$ pCt. Carbol) wurden fünf Stückchen entfernt. Keine Blutung. Die Neubildungen verschwanden gänzlich, die Stimmbänder traten hervor und die Stimme wurde laut. Eine halbe Stunde nach der Operation stellten sich Schwindel bis Ohnmacht mit Schmerzen in der Schläfengegend, Exophthalmus, allgemeine Schwäche ein. Puls wurde intermittirend. Nach zwei Stunden schwanden alle diese Erscheinungen, nur die gegen das rechte Ohr ausstrahlenden Schmerzen dauerten noch eine Zeit lang. Stimme laut, aber heiser. Keine Temperaturerhöhung.

28. November. Vollkommene Aphonie. Der Kehlkopf bietet folgendes Bild: die bläulichen Geschwülste sind verschwunden, die wahren Stimmbänder nicht mehr sichtbar; anstatt dieser sieht man vier flottirende milchweisse Läppchen mit rothen Pünktchen und Fäserchen. Die Ränder der Läppchen sind gezackt. Auf jedem wahren Stimmbande ruhen zwei Läppchen: das eine auf der Oberfläche näher zum Sinus, das andere auf der Unterfläche. Bei tiefer Ein- und Ausathmung flattern diese Läppchen, besonders die unteren, wobei sie die Stimmritze fast ganz verdecken. Bei der Phonation verhindern dieselben den Schluss der Stimmbänder. Aus der angeführten Beschreibung ist es jetzt klar, dass die Neubildungen zwei dickwandige Blasen darstellten, welche die wahren Stimmbänder in sich fassten. Das plötzliche Verschwinden der Wände nach der ersten Operation weist darauf hin, dass diese

Digitized by Google

Blasen theilweise mit Flüssigkeit gefüllt waren. An den auf die Operation folgenden Tagen traten die durch die entzündliche Reaction angeschwollenen Ueberreste der Blasenwände als flottirende Lappen abermals hervor. Die Eingänge in die Sinus Morgagni sind sichtbar. Das Allgemeinbefinden ist gut.

Nach Cocainisirung mit 10proc. Cocainlösung wird das zweite Mal zur Entfernung der Ueberreste geschritten. Sehr schwierig war es, die sich in ununterbrochener Bewegung befindlichen unteren Läppchen, welche an der unteren Stimmbandfläche hafteten, zu fassen. Es gelang nur, einige kleine Stücke zu entfernen, da die Operation von schnell eingetretenem Exophthalmus, Schwindel und aussetzendem Puls unterbrochen wurde.

30. November. Abends ein Erstickungsanfall mit starkem Husten, durch welchen ein schmales, 7 mm langes Stückchen der Neubildung herausbefördert wurde. Darauf sistirte der Anfall.

1. December 1894. Das am 30. Nov. ausgehustete Stückchen entspricht dem unteren rechtsseitigen Läppchen. Bei tiefer Einathmung sieht man links einen auf einem dünnen Stiele beweglichen Ueberrest. Diese Sitzung, in welcher fast sämtliche Ueberbleibsel entfernt wurden, wurde in Anbetracht der auftretenden allgemeinen Schwäche wieder unterbrochen. Die Stimmbänder frei. Patientin spricht laut, aber heiser.

8. December. Im vorderen Winkel der Stimmritze sind noch einige kleine Stücke zu sehen. Nach einmaliger Einpinselung mit 10proc. Cocainlösung tritt eine allgemeine Schwäche ein. Operation verschoben.

18. December. Einmalige Bepinselung mit 10proc. Cocainlösung ohne Carbolsäurezusatz. Es gelingt, ein paar Stückchen zu entfernen. Erscheinungen allgemeiner Schwäche.

29. December. Stimmritze frei; die Stimmbänder treten nicht deutlich hervor. Im vorderen Winkel sind noch kleine Stückchen zurückgeblieben. Einmalige Cocaineinpinselung. Es gelang, noch ein Stückchen zu entfernen. Nach 20 Minuten trat eine ganze Reihe drohender Symptome auf. Vor den Augen Feuerkreise; stark ausgeprägter Exophthalmus, die Augen starr, unbeweglich, gläsern, Schläfenschmerzen; Puls von guter Füllung, intermittirend; eine Cheyne-Stokes ähnliche Athmung. Dieser Zustand dauerte ca. eine halbe Stunde. Die Kranke schlief ein. Diesen Abend fühlte sich die Kranke gut, bis auf einen leichten Schmerz in der Richtung zum rechten Ohre.

In Berücksichtigung der immer schneller eintretenden Intoxicationserscheinungen und der nicht mehr zu befürchtenden Erstickungsgefahr, beschlossen wir, die Entfernung der letzten Ueberreste auf einige Monate hinauszuschieben.

Nach einem Monat sah man im vorderen Winkel der Stimmritze keine Neubildungen. Die Kranke sprach frei mit einer belegten Stimme. Anfälle von Athemnoth und Ohnmachten wiederholten sich nicht mehr.

Klinische Diagnose. Auf Grund der laryngoscopischen Untersuchung allein konnte man keine sichere Diagnose stellen. Annähernd können wir die Neubildung als ein degenerirtes, zweiblasiges, cysten-

Digitized by Google

förmiges, fibromatöses Gebilde bezeichnen. Einer Cyste ist die Geschwulst nicht ähnlich; dieselbe erscheint immer als eine halbkugelförmige, glatte durchscheinende Geschwulst mit einem Netze von Blutgefässen an der Oberfläche. Gewöhnlich sitzen die Cysten nur auf einer Seite. Die oben beschriebene Neubildung besitzt nicht die Eigenschaften einer Cyste, hat eine schmutzig-blaue Farbe, erinnert so sehr an ein venöses Gefäss, dass ich aus Furcht vor Blutung mich in der ersten Zeit nicht zur Operation entschliessen konnte. Auf beigefügter Chromolithographie stellt Zeichnung I die Neubildungen vor der Operation und Zeichnung II das Bild der Geschwulst nach der ersten Operation mit den beiden oberen Läppchen dar. Ich durchstöberte alle in letzter Zeit erschienenen Lehrbücher und Atlasse der Laryngologie, fand aber nirgends Beschreibung oder Abbildung einer Neubildung, welche der von mir dargestellten ähnlich wäre. Durch unseren Fall sind die klinischen Bilder der Kehlkopfgeschwülste noch durch einen neuen bereichert. Die schmutzig-blaue Färbung wurde wahrscheinlich durch die allgemeine venöse Stauung in Folge von Athembeschwerden bedingt. Mit der Beseitigung derselben schwand auch das cyanotische Aussehen der Kranken.

Microscopischer Befund. Herr Prof. der pathologischen Anatomie M. Nikiforoff hatte die Freundlichkeit, die microscopische Untersuchung der ersten exstirpirten Stücke auszuführen, wofür ich ihm meinen innigsten Dank ausspreche.

„Von den zur Untersuchung übersandten Stückchen stellt eins eine Hülle aus flachem, mehrschichtigem Epithel mit einer geringen Masse gleichzeitig entfernten Bindegewebes von sehr zarter, gallertartiger Structur (ähnlich den Trabecula) dar.

„Ein zweites Stückchen erweist sich gleichfalls mit mehrschichtigem, flachem Epithel bedeckt. Die Structur dieses zweiten Stückchens ist sehr einförmig; ich fand hier eine theils zarte, kleinmaschige, theils grobmaschige Grundmasse mit eingeschlossenen mehr oder weniger zahlreichen Zellen. Diese maschige Masse löst sich nicht in Essigsäure, färbt sich nicht, wie Fibrin, nach Weigert; stellenweise aber färbt sich die grobmaschige Masse blass-violett nach der Weigert'schen Methode.

„Die Zellen in dem eben beschriebenen Gewebe sind dreierlei Art: stellenweise einzelne Gruppen rother Blutkörperchen; andere Zellen sind, nach dem Character der Kerne zu schliessen, Leucocythen; andere wieder besitzen einen recht grossen Kern, der zuweilen von Protoplasma umgeben ist. Diese letztere Art von Zellen befindet sich vorherrschend an der Peripherie des Präparates, wo man noch erhaltene Blutgefässe und eine Zwischensubstanz in Form zarten (myxomatösen) Bindegewebes findet. Die Hauptmasse des Präparates besteht aus dem Product schleimig-degenerirten Gewebes. Dass in der netzförmigen Masse früher ein Gewebe sich befand, dafür sprechen die noch halb erhaltenen Blutgefässe. In der Folge kam es zum Bluterguss und fibrinöser Durchtränkung des degenerirten, erweichten Gewebes. Die beginnende Erweichung (der vielleicht die Entwicklung irgend einer Gewebewucherung voranging) wurde von einer Erweiterung der Blutgefässe und von Blutergüssen (in Folge starken Hustens) begleitet,

Digitized by Google

welche beide Factoren zum Wachsthum des grob- resp. feinmaschigen Knotens beitrugen."

Zum Schluss muss ich noch bemerken, dass die im Jahre 1896 unternommene Untersuchung keine Neubildungen im Kehlkopf des Patienten constatiren konnte.

Oesterreichische otologische Gesellschaft.

Sitzung vom 25. Januar 1898.

Vorsitzender: Prof. Urbantschitsch.

Schriftführer: Doc. Dr. Pollak.

1) Prof. Gruber: Demonstration einer seltenen Missbildung des äusseren Ohrtheiles.

Prof. Gruber führt einen 18 Monate alten, gut entwickelten und ebenso genährten Knaben vor, der als einziges Kind von in jeder Beziehung gesunden Eltern stammt. Namentlich haben Vater und Mutter ganz normal entwickelte Hörorgane und erfreuen sich beide eines normalen Hörvermögens. Auch sonst kommt in der Familie der Eltern keine nennenswerthe Ohrenkrankheit oder Missbildung vor.

Während bei dem Kinde das rechte Ohr vollkommen normal entwickelt ist, zeigt sich am linken Ohr die folgende äusserlich wahrnehmbare Missbildung: Die Ohrmuschel dieser Seite ist nur sehr rudimentär entwickelt. Der Tragus ist in sehr verkleinertem Maasse vorhanden. Hinter demselben findet sich eine runde Oeffnung von 2 mm Durchmesser. Hinten ist diese Oeffnung von einem niederen Hautwulste begrenzt, welcher sich nach unten in einen Hautlappen fortsetzt, der den Lobulus darstellt. Nach oben schliesst sich an diesen Wulst ein zweiter an, welcher die Grösse einer kleinen Wallnuss hat und dessen Hautdecke ohne genaue Grenze sich nach vorn in die Wangenhaut fortsetzt. Nach oben hin befindet sich, durch eine Furche von diesem Wulst begrenzt, das oberste Stück der missbildeten Ohrmuschel in Form eines 1,3 cm langen und 1 cm breiten Gebildes, welches von normaler Haut überzogen und bei Betastung deutlich als ein mit seinem vorderen Rande eingerolltes Knorpelgebilde erscheint, also das oberste Ende der missbildeten Ohrmuschel darstellt. Vor diesem Theile und ungefähr 3 cm nach oben von der früher beschriebenen rundlichen Oeffnung findet sich eine zweite kleinere, durch welche eitriges Secret reichlich hervorquillt.

Die Sondenuntersuchung zeigte, dass sowohl die untere als auch die obere Oeffnung in Gänge führen, und zwar führt die untere Oeffnung in einen $1^1/_2$ cm langen Gang in der Richtung des äusseren Gehörganges, während die obere gleichfalls in einen 2 cm langen Gang führt, der aber in der Richtung etwas medial und nach hinten verläuft. Führt man die Sonde durch diesen Gang ein, so kann man die Spitze derselben durch die Haut durch in dem über dem Lobulus befindlichen grossen Wulste deutlich fühlen. Die Sondenspitze kann in dieser Geschwulst ziemlich grosse Excursionen machen, so dass man deutlich

Digitized by Google

wahrnehmen kann, dass sie sich in einer Höhle befindet. Uebt man nach Entfernung der Sonde auf diese Geschwulst von aussen einen Druck, entleert sich durch die Eingangslücke so lange eitriges Exsudat, bis die Geschwulst ganz entleert ist.

Gr. meint, man habe es hier mit jener seltenen Form von Missbildung zu thun, wo sich bei hochgradiger Verkümmerung der Muschel ein rudimentärer äusserer Gehörgang findet, und überdies bestehe eine Fistula auris congenita, die gleichfalls seltener Art ist, indem die äussere Oeffnung in einen 2 cm langen Gang führt, wo sonst diese angeborene Fistel sich gewöhnlich nur als kleine Lücke oder als sehr kurzer Canal repräsentirt.

Was die Geschwulst hinter der Ohrmuschel betrifft, in die die Sonde gelangt, meint der Vortragende, sie sei nichts Anderes als eine Abscessgeschwulst. Es ist ja bekannt, dass in den Gängen der Fist. auris congenita mitunter Secret gefunden wird und dass in den Gebilden der Fistel zuweilen eitrige Entzündungen entstehen. In unserem Falle konnte der Eiter, der sich gebildet hat, durch die Fistel um so schwerer entleert werden, weil er gegen das Gesetz der Schwere hätte nach aufwärts fliessen müssen und weil der Eiter durch die kleine Oeffnung sich nicht hinreichend entleeren konnte. In Folge dessen sammelte er sich in der Tiefe, und es bildete sich ein Abscess, welcher ein Vorspringen der Weichgebilde an dieser Stelle zur Folge hatte. Zum Beweise diene der Umstand, dass man durch Druck auf die Geschwulst den Eiter durch die Fistelöffnung herausdrücken kann, worauf sich die Geschwulst verkleinert, um nach kurzer Zeit wieder grösser zu werden. Die Mutter brachte das Kind zumeist wegen des Eiterflusses, möchte aber doch, wenn möglich, eine Bessergestaltung der Ohrmuschel wünschen.

Was sollen wir nun in diesem Falle thun? Gr. glaubt, die nächste Aufgabe ist in diesem Falle, die Entzündung zu beheben, beziehungsweise den Ausfluss aufhören zu machen.

Was den Ausfluss anlangt, müsse man den Fall gerade so wie einen Abscess behandeln. Durch Anwendung entsprechender Heilmittel durch den Fistelcanal würde man entweder gar nichts erreichen, oder es würde eventuell sehr lange dauern. Das Einfachste und Zweckmässigste wird sein, die Geschwulst an der tiefsten Stelle, d. i. an ihrer hinteren unteren Seite, einzuschneiden, sie von da aus zu entleeren und nach den Regeln der Chirurgie sie von oben her zum Verschluss zu bringen. Wenn man an dieser Stelle eingeschnitten hat, dürfte es auch gelingen, über die Beschaffenheit des äusseren Gehörganges Aufschluss zu bekommen, und vielleicht stellen sich die Verhältnisse dann derart, dass man durch operative Eingriffe etwas beitragen kann zur Correctur der Missbildung und zur Besserung des Hörvermögens.

Discussion.

Prof. Urbantschitsch: Eine milchartige Flüssigkeit, welche aus einer solchen Fistel austritt, braucht nicht nothwendiger Weise Eiter zu sein, wie es auch analog bei den Kiemenfisteln bekannt ist, dass oft ein milchiges Secret ausfliesst; es kann sich um eine Secretion nicht eitriger Natur handeln. Merkwürdig ist noch eines: Die Fistula

Digitized by Google

auris congenita geht sonst ziemlich parallel dem äusseren Gehörgang, hier aber schief, so dass sich die Achsen der beiden Gänge kreuzen.

Auf die Bemerkung Urbantschitsch's, dass in der Fistula auris cong. ebenfalls Secret gefunden werde, bemerkt Gruber, dass dies wohl richtig sei, aber das Secret wird erstens nie in solcher Quantität gefunden, wie im demonstrirten Falle, und zweitens ist in diesem Falle die Geschwulst schnell entstanden und gewachsen, was bei den von U. erwähnten Fällen, die ja Allen bekannt sind, nicht beobachtet wurde.

2) Prof. Gruber: Zufällige Entfernung des Steigbügels mit Besserung des Hörvermögens.

Prof. Gruber stellt ein 21jähriges Mädchen vor, bei welchem nach künstlicher Entfernung eingedickten Exsudates (die Kranke leidet an chronischer, in Folge von Scarlatina vor sechs Jahren entstandener Mittelohrentzündung) der Stapes aus seiner Verbindung am Rande des ovalen Fensters luxirt gefunden wurde. Das Hörvermögen hat sich darauf gebessert. Einige Tage darauf zeigte sich der Stapes ganz aus seiner Verbindung gelöst, er wurde mit der Pincette entfernt.

Die Kranke hört jetzt die Flüstersprache auf diesem Ohre 6 m weit; sie lateralisirt den Ton nach dem stapesfreien Ohre hin. Rinne negativ mit verlängerter Kopfknochenleitung.

Der Fall ist noch in Beobachtung, er wird später ausführlich in dieser Monatsschrift publicirt werden.

Discussion.

Prof. Politzer: Der Fall ist dadurch sehr interessant, dass bei den scarlatinösen, insbesondere bei den scarlatinös-diphtheritischen Mittelohrprocessen mit dem Steigbügel auch Hammer und Ambos ausgestossen werden. P. hat Fälle beobachtet, wo nach einer bilateralen diphtheritischen Mittelohreiterung beiderseits sämmtliche Gehörknöchelchen exfoliirt wurden; stets war totale Taubheit die Folge.

Prof. Urbantschitsch: Ich erinnere hier an den Fall Berthold's, wo der Steigbügel exfoliirt und in der Paukenhöhle gefunden wurde, das Foramen ovale wurde durch eine Pseudomembran geschlossen.

3) Docent Dr. Jos. Pollak: Demonstration eines Behälters zur antiseptischen Aufbewahrung von Paracentesennadeln.

In der Privatpraxis gestaltet sich die Desinfection der Paracentesennadeln oft recht schwierig. Um diese nun ständig steril zu erhalten, lässt P. beim Instrumentenmacher Reiner in Wien folgendes kleine Instrument construiren. Eine Glasröhre von 9 cm Länge und 1 cm lichter Weite ist beiderseits durch Zinndeckel hermetisch geschlossen. An der Innenfläche der letzteren sind etwas excentrisch je eine Oese angebracht, in welcher die Paracentesennadeln fixirt werden können. Das Glasrohr, mit abs. Alcohol gefüllt, hält die Nadeln ständig steril.

Discussion.

Prof. Urbantschitsch: Ich verfahre gewöhnlich in der Weise bezüglich der Nadeln, dass ich das vollkommen sterilisirte Instrument mit Watte umwickelt im Etui aufbewahre. Nach den angestellten Versuchen bleibt die Nadel vollkommen sterilisirt, da die Watte den Keimen den Zutritt zu derselben wehrt. Der Alcohol vermindert die Schärfe des Instrumentes, wenn es längere Zeit in demselben liegt.

Digitized by Google

4) Prof. Urbantschitsch stellt einen Fall von Gedächtnissschwäche in Folge eines Mittelohrcatarrhes vor.

Der Patient bietet in otologischer Beziehung eigentlich kein weiteres Interesse; er leidet nur an beiderseitigem Tubencatarrh. Bemerkenswerth ist jedoch, dass er, sobald er eine Zunahme des Druckes im Ohre spürt, was meistens in der Frühe geschieht, manchmal kleine Schwindelanfälle bekommt und dabei eine Abnahme des Gedächtnisses eintritt. Patient ist Kellner; in diesem Stadium erkennt er die Gäste nicht, weiss auch nicht ihren Namen anzugeben, vergisst die Aufträge und verwechselt die Speisen miteinander. Diese Anfälle von Gedächtniss-Schwäche können durch Bougiren der Ohrtrompete gehoben werden, während die Lufteinblasungen nichts wirken, weder auf den Druck im Kopfe, noch auf die Gedächtnissschwäche; beim Einführen der Bougie ergeben sich keine grossen Verengerungen, doch alsbald wird der Kopf frei und alles Vergessene fällt ihm sofort ein. Die Besserung bleibt jedoch nur für einen Tag bestehen; bei der Bougirung am Vormittag zeigt er sich gebessert, Nachmittags ist bereits eine Abnahme der Heilwirkung zu constatiren. Der Zustand besteht bereits seit zehn Jahren.

Einen ähnlichen Fall konnte ich bei einer deutsch-russischen Patientin aus dem Kaukasus beobachten, welche in französischer Sprache Unterricht ertheilte und an chronischem Mittelohrcatarrh litt. Während der Zunahme desselben verlor sie die Kenntniss der französischen Sprache, von Tag zu Tag wurde ihr französischer Wortschatz ärmer, so dass sie schliesslich ausser Stande war, im Französischen Unterricht zu ertheilen; die Kenntniss der deutschen Sprache blieb vollständig ungeschmälert. Wegen des Mittelohrcatarrhs wurde die Kranke bougirt, worauf binnen einem Monat die Erscheinungen der partiellen Amnesie schwanden und sie die französische Sprache in allmählich steigendem Grade wieder beherrschen konnte. Ein halbes Jahr später, während welcher Zeit sie nach dem Politzer'schen Verfahren behandelt worden war, berichtete sie, dass es ihr sehr gut gehe; seither habe ich nichts mehr von ihr gehört.

Sonst ist der Ausfall einzelner Sprachen bei Hysterie bekannt. Breuer hat einen einschlägigen Fall berichtet. Ein Mädchen in Wien, welches deutsch erzogen war, daneben aber auch die französische, italienische und englische Sprache sehr gut beherrschte, verlor während einer hysterischen Affection die Kenntniss der deutschen, italienischen und französischen Sprache, so dass man mit der Patientin nur in englischer Sprache verkehren konnte. Später kehrte wieder die Fähigkeit für die anderen Sprachen zurück.

5) Prof. Urbantschitsch demonstrirt die Präparate von zwei Fällen, in welchen eine chronische eitrige Mittelohraffection zu letal ausgegangenen Erkrankungen des Gehirns und seiner Häute geführt hatte.

1. Fall. Der Patient war 24 Jahre alt und litt durch zehn Jahre an Otorrhoe. Da Caries des Mittelohres constatirt wurde, wurde die Radicaloperation vorgenommen, wobei der Facialis als durch den cariösen Process freigelegt gefunden wurde. Nach der Operation fühlte sich der Kranke wohl, nur klagte er über Uebelkeit, Schwindel und Kopfschmerz. Am vierten Tage nach der Operation der gleiche Befund,

Digitized by Google

am fünften Tage Morgens klagte Patient über unerträgliche Kopfschmerzen und verschied plötzlich. Die von Prof. Kolisko vorgenommene Obduction zeigte eine Fistel an der oberen Fläche der Felsenbeinpyramide nach medialwärts vom oberen halbcirkelförmigen Canal. Die Dura mater darüber grünlich verfärbt, die inneren Meningen sind frei. Im Kleinhirn ein grosser alter Abscess, der bis an den Oberwurm reicht, mit jauchigen, stinkenden Massen erfüllt.

2. Fall. Patient verweigerte immer die Operation; seit 20 Jahren litt er an Otorrhoe, hatte in den letzten Monaten furchtbare Kopfschmerzen im Hinterkopfe, Erbrechen und Schwindel. Schliesslich wurde eine Radicaloperation vorgenommen, wobei grosse Cholesteatommassen aus dem Mittelohre entfernt wurden; der Ambos fehlte, der Hammer erwies sich als cariös. Nach der Operation fühlte sich der Kranke wohler, hielt jedoch den Kopf immer nach rückwärts. Der Kopfschmerz trat am vierten Tage nach dem Eingriffe in heftiger Weise wieder ein, es stellte sich Somnolenz und am sechsten Tage nach der Operation Exitus ein. Bei der Autopsie ergab sich ein frischer Thrombus im Sinus transversus, der sich in die Jugularvene nicht fortsetzt. An der Felsenbeinpyramide wird in diesem Falle eine Fistel, welche in die Cholesteatomhöhle führt, nachweisbar. Die Dura mater an ihrer Innenfläche mit einem eitrig-jauchigen Exsudat bedeckt. Am Kleinhirn entsprechend der Stelle der Erkrankung im Knochen eine schmutzig-graubraune Verfärbung und Pigmentirung mit oberflächlicher Necrose zu sehen. Auch am Stirnhirn ist eine ähnliche Pigmentirung zu sehen.

Ferner demonstrirt Vortragender ein Präparat, von einer Patientin stammend, bei welchem an der inneren Fläche des Amboskörpers eine Knochenauflagerung besteht; solche Fälle sind keineswegs häufig, gewöhnlich kommen Hyperostosen an dieser Stelle vor.

Bei einem anderen Präparate zeigt sich der Hammer mit dem Ambos durch eine fibrinöse Schwarte verbunden. Vortr. besitzt noch zwei Präparate mit einer analogen, aber knöchernen Verbindung. Im Ganzen sind solche Fälle nicht häufig.

6) Dr. Victor Hammerschlag demonstrirt einen Fall von ausgeheilter Perichondritis serosa der Ohrmuschel. Nach einem Stosse gegen die linke Ohrmuschel entwickelte sich bei dem Patienten unter geringfügigen Schmerzen eine Geschwulst entsprechend der Fossa intercruralis. Dieselbe war, als Patient auf der Klinik erschien, etwa nussgross, nicht druckschmerzhaft und von normaler Haut bedeckt. Ferner erwies sich die Geschwulst als durchscheinend. Die sofort vorgenommene Punction der Geschwulst ergab das Vorhandensein von etwa 5 ccm einer röthlich gelben, honigdicken, stark eiweisshaltigen, klaren Flüssigkeit. Es wurde hierauf das gleiche Quantum einer stark verdünnten Jodtinctur eingespritzt. Als Patient am zweiten Tage darauf wieder auf der Klinik erschien, war die Geschwulst eher grösser, die Haut darüber leicht entzündet und schmerzhaft. Die abermalige Punction ergab 7 ccm der gleichen serösen Flüssigkeit.

Im Laufe der nächsten 14 Tage musste die Punction noch drei Mal wiederholt werden, worauf jedes Mal ein Druckverband angelegt wurde. Unter dieser Behandlung wurde die Geschwulst allmählich kleiner und heilte schliesslich mit einer geringfügigen Entstellung der Ohrmuschel

Digitized by Google

aus. Dass es sich in diesem Falle wirklich um das relativ seltene Krankheitsbild der Perichondritis serosa und nicht etwa um ein Othaematom handelte, ging schon aus der Durchleuchtung der Geschwulst hervor.

Ferner stellt Dr. Hammerschlag eine Patientin vor, bei der die Radicaloperation vorgenommen wurde und deren Krankheitsgeschichte einiges Interesse beansprucht. Die Patientin ist 42 Jahre alt. Als Kind hatte sie Blattern, mit 18 Jahren Cholera, später Lungenentzündung und Diphtheritis.

Ihr Ohrenleiden begann vor 18 Jahren mit Schmerzen im rechten Ohre, zu denen sich nach wenigen Tagen eine Otorrhoe hinzugesellte. Im Jahre 1891 trat eine Verschlimmerung ein; es kam zu heftigem Sausen und zeitweiligen Schwindelanfällen. Patientin stand auf der Klinik in ambulatorischer Behandlung und es wurden damals Cholesteatompartikel und Granulationen aus dem Ohre entfernt. Daraufhin trat eine Besserung ein, das Ohr blieb durch drei Jahre trocken und das Allgemeinbefinden war zufriedenstellend. Vor drei Jahren nun trat die Eiterung wieder auf, es stellte sich heftiges, permanentes Sausen ein und es kam wieder zu häufigen Anfällen von Schwindel, die aber jetzt fast ausnahmslos mit Bewusstseinsverlust verbunden waren. So blieb der Zustand trotz geeigneter Behandlung bis in die letzte Zeit. Da vor wenigen Wochen noch Schmerzen hinter dem Ohr zu dem Krankheitsbilde sich gesellten, wurde Patientin behufs Eröffnung der Mittelohrräume auf die Klinik aufgenommen.

Der Status bei der Aufnahme war folgender: Weber nach rechts. Linkes Trommelfell getrübt, leicht retrahirt. Hörweite daselbst normal. Rechtes Ohr äusserlich normal. An der Spitze des Warzenfortsatzes einige Druckschmerzhaftigkeit. Die vordere Hälfte des Trommelfells war erhalten und schloss mit dem Hammergriff ab. Die hintere Hälfte des Trommelfells fehlte; daselbst lag die epidermisirte Paukenwand bloss, und man übersah die Nische zum runden Fenster. Von hinten oben drängten sich Eiter und Epidermismassen aus dem Antrum hervor. Rinne rechts negativ. Bei dem geringsten Versuche nun, das Ohr auszuspritzen oder den Eiter aufzutupfen, trat momentan Sausen, Schwindel und tiefe Bewusstlosigkeit ein. Dasselbe geschah bei jedesmaligem Eintropfen irgend welcher antiseptischer Lösungen. Da auf diese Weise jede conservative Behandlung unmöglich geworden war, nahm Prof. Politzer am 3. Januar 1896 die Radicaloperation vor. Das Antrum und der Attic waren vollgepfropft mit Cholesteatommassen. Im Mittelohr fand sich der Hammergriff, der Hammerkopf war durch Caries verloren gegangen.

Am Tage nach der Operation konnte Patientin wegen andauernden Schwindels die Augen nicht öffnen. Sie erbrach mehrere Male. Am zweiten Tage hatte das Erbrechen aufgehört, und der Schwindel trat nur mehr bei raschen Kopfbewegungen auf.

Jetzt ist die Patientin von ihren Ohnmachtsanfällen befreit; sie hatte nach der Operation keinen der früher geschilderten Anfälle mehr. Sie verträgt die Tamponade der Wunde und selbst das feste Andrücken der Tampons an diejenigen Stellen der inneren Paukenwand, deren Berührung früher unfehlbar Schwindel und Verlust des Bewusstseins

Digitized by Google

ausgelöst hätte, ja selbst die volle Kraft des Irrigators, mit dem die Operationswunde einmal probeweise ausgespritzt wurde, ohne sonderliche Beschwerden.

Dr. Hammerschlag stellt eine radical operirte Patientin vor, bei der heute, acht Wochen nach der Operation, die ganze Operationswunde, bis auf eine kleine Stelle an der inneren Paukenwand, vollkommen glatt und epidermisirt erscheint.

7) Prof. Politzer demonstrirt microscopische und Lupenpräparate mit polypoider Wucherung der Mittelohrschleimhaut. Im Anschluss an die von P. am Moskauer Congress demonstrirten Fälle von polypoider Wucherung der Mittelohrschleimhaut bei Kindern in den ersten Lebensjahren demonstrirt P. ähnliche Veränderungen auch bei Erwachsenen. P. weist darauf hin, dass die Mittelohrschleimhaut bei Neugeborenen und im ersten Lebensjahre nicht selten einen papillären Character zeigt (Lucae), welcher später schwindet und einer glatten Beschaffenheit der Mittelohrschleimhaut Platz macht. Untersucht man nach P. die Promontorialwand macerirter Schläfebeine vom Neugeborenen, so sieht man besonders am vorderen, dem Tubenostium nahe gelegenen Abschnitt dieser Wand kleine, vorspringende Knochenleisten, welche in unregelmässigen Linien von hinten nach vorn verlaufen und durch unregelmässige Querleisten mit einander verbunden sind. Beim Erwachsenen findet man die entsprechenden Stellen glatt und eben. P. fand nun, dass bei eitrigen Processen im Mittelohr in den ersten Lebensjahren die genannten Knochenleisten die Grundlage der polypoiden Elevationen der hypertrophischen Mittelohrschleimhaut bilden und zeigt microscopische Präparate vor, an denen sich der Durchschnitt der dünnen Knochenleisten bis in die Nähe der Spitze der polypoiden Elevation nachweisen lässt. P. weist nach, dass diese am Präparat als papillare Wucherungen erscheinenden Elevationen nichts Anderes sind als die Durchschnitte von hypertrophischen Schleimhauthülsen, welche von der Schleimhaut der geschilderten Knochenleisten ausgehen. Daneben finden sich allerdings freie, papillare Wucherungen von ziemlicher Grösse, so auf dem Köpfchen des Steigbügels, der Tensorsehne und am Trommelfell in der Umgebung des Hammergriffs. Beim Erwachsenen finden sich diese Veränderungen mehr an der unteren, riffigen Trommelhöhlenwand. P. demonstrirt das Präparat einer chronischen Mittelohreiterung, an welchem auf einer von vorn nach hinten ziehenden Knochenleiste der unteren Trommelhöhlenwand ein hypertrophischer Schleimhautwulst aufsitzt, der auf dem Frontaldurchschnitt als eine 2 cm hohe pilzförmige Wucherung erscheint.

8) Dr. Ferdinand Alt hält hierauf einen Vortrag über „Ein Beitrag zur Pathologie des corticalen Hörcentrums“ (erschien ausführlich in der vorigen Nummer dieser Monatsschrift).

Prof. Politzer: Das vorliegende reichhaltige Material ist für das Studium der cerebralen Hörstörungen von grossem Interesse. Eine grosse Lücke macht sich indess bei der grossen Mehrzahl der sonst äusserst sorgfältig beobachteten Fälle bemerkbar, d. i., dass das Gehörorgan, mit wenigen Ausnahmen, anatomisch nicht untersucht wurde. Nach den von mir untersuchten Fällen von cerebralen Hörstörungen sind Complicationen von Hirntumoren und Erweichungsherden mit

Digitized by Google

chronischen Mittelohrprocessen und anatomischen Veränderungen im Labyrinth nicht selten, und es sollte in Zukunft in jedem solchen Falle ausser der genauen Hörfunctionsprüfung am Lebenden auch eine genaue anatomische Untersuchung des Gehörorgans vorgenommen werden.

Dr. Hammerschlag meint, dass die klinische Beobachtung allein wohl nicht zur Klarheit in dieser Frage führen werde. Die Ergebnisse der experimentellen Untersuchungen über diesen Gegenstand seien aber so vieldeutig, dass es heute noch kaum möglich erscheint, die Frage zu beantworten, ob nach Läsion des Schläfelappens beim Menschen Taubheit eintrete. Beim Thiere lässt sich durch Entfernung des corticalen Hörcentrums, ja selbst durch Entfernung der gesammten Grosshirnrinde, wie Goltz gezeigt hat, keine dauernde Taubheit erzeugen.

Sitzungs-Berichte der Gesellschaft der ungarischen Ohren- und Kehlkopfärzte.

IV. Sitzung vom 20. Mai 1897.

Vorsitzender: Herr von Navratil.

Secretär: Herr Polyák.

1) Herr v. Navratil: Rhinoplastik bei Sclerom.

Vortragender demonstrirt die 35 Jahre alte Patientin mit Rhino-Cheilosclerom, bei welcher er nach Entfernung des Scleroms der Oberlippe eine Oberlippenplastik ausführte und nun, da die erste Operation gelungen ist, nach Exstirpation des Nasenscleroms auch eine Rhinoplastik vornahm. Die Nase ist von der Stirn gebildet worden mit Benutzung des Periostes. Die Operation ist gelungen, der Lappen heilte überall per primam an. Bei der grossen Ausdehnung des Scleroms sind auch im Gesichte Narben zurückgeblieben und damit der Stirnlappen auf gesunden Boden kommt, musste er grösser wie gewöhnlich genommen werden, selbst so ist aber, wegen der breiteren Basis, die Nase etwas flacher ausgefallen. Das wird aber, wie es sich aus dem Heilverlaufe ersehen lässt, durch die Schrumpfung des Lappens noch ausgebessert, da heute, vier Wochen nach der Operation der Lappen sich schon mehr in die Höhe gehoben hat. Die Stirnwunde ist noch nicht vernarbt und an der Lappenwurzel muss noch eine kleine kosmetische Reparation vorgenommen werden. Vortragender stellt aber die Patientin deshalb schon heute vor, da vor den Ferien keine Sitzung mehr stattfindet und bis zum Herbst die Patientin nicht im Krankenhaus bleiben wird. Vortragender bemerkt, dass er diese mit der radicalen Exstirpation des Scleroms verbundene plastische Operation deshalb ausführte, da er in der Lage war, alles Kranke von der Nase, Oberlippe und vom Oberkiefer zu entfernen, das Leiden aber auf die tieferen Theile, wie Larynx und Luftröhre nicht ausgebreitet war.

2) Herr v. Navratil: Durch Operation geheilter Fall von hochgradiger Infractionsdeviation der Nasenscheidewand.

K. G., 18 Jahre alt, Maschinenschlosser. Das Leiden soll schon seit der Geburt bestehen, Nasenverstopfung ist aber erst seit drei bis

Digitized by Google

vier Jahren aufgetreten, und zwar so stark, dass Pat. immer durch den Mund athmen musste. Häufige Kopfschmerzen. Pat. ist vor zwei Jahren in Wien zweimal mit wenig Erfolg operirt worden.

Die Richtung der Nase weicht auffallend nach rechts ab. Die knorpelige Scheidewand zeigt bei Spiegeluntersuchung diese Deviation in gesteigertem Grade, besonders an ihrem unteren Theile am Naseneingange, so dass der rechte Nasengang nur als eine enge Spalte existirt, durch welche der Knopf einer Sonde kaum passiren kann. Der mittlere Nasengang ist genügend breit. Durch die rechte Nase kann sehr wenig Luft passiren. Linker unterer Nasengang zufolge der Concavität der Deviation etwas weiter. Hintere Rachenwand trocken.

Am 8. Mai Operation in Chloroformnarcose. Das in zwei Stücken entfernte Knorpelstück ist 14 mm lang und 9 mm breit. Die Nähte sind theils am dritten, theils am vierten Tage entfernt worden. Die Wunde heilte per primam. Pat. befindet sich gut, athmet auch in der Nacht mit geschlossenem Munde, die Kopfschmerzen haben aufgehört und die hintere Rachenwand ist auch nicht mehr trocken. Von dem Scheerenschnitt am Nasenrücken ist kaum mehr eine Spur zu sehen.

Herr Némai: In einem Falle von Nasenstenose in Folge linksseitiger Muschelhypertrophie, rechtsseitiger Septumdeviation und himbeerförmiger Hypertrophie der beiden hinteren unteren Muschelenden habe ich die Deviation mit dem Meissel corrigirt. Das Resultat ist gut, aber die sechs Wochen alte Wunde ist noch immer nicht zugeheilt. Im demonstrirten Falle ist die Operation schön und gründlich und die Heilung ist schnell erfolgt.

Herr Baumgarten: In ähnlichen Fällen pflege ich zuerst die Schleimhaut lappenartig abzulösen, die Blutung mit Tamponade zu stillen und entferne erst am nächsten Tag den Knorpel, worauf der Lappen reponirt wird.

Herr Zwillinger: Insofern hier ein intranasaler Eingriff zu keinem Resultat führen konnte, ist dieses Operationsresultat sehr zufriedenstellend.

Herr v. Navratil: Patient hat schon zwei caustische und eine Meisseloperation ohne Erfolg ausgehalten, bevor er zu mir kam; deshalb willigte er in die Operation ein und nur deshalb fühlte ich mich auch bewogen auf diese Weise vorzugehen.

3) Herr Hültl: Osteoplastik der Nase, ausgeführt wegen Nasenbeindefecte traumatischen Ursprungs.

G. J., 29 Jahre alt, Kutscher, ist vor 10 Jahren unter ein Mühlrad gekommen, bei diesem Unfalle ist das Gesicht zerquetscht und der rechte Unterarm gebrochen worden. Pat. ist erst nach langwieriger Krankheit gesund geworden, das Gesicht blieb aber entstellt. Gegenwärtig besteht bei vollständiger Abwesenheit der Nasenbeine an der Stelle des Nasenrückens ein thalergrosser Defect, welcher von narbigen Rändern begrenzt ist, die Form des Sinus pyriformis besitzt und von dem freiliegenden knöchernen Septum in zwei Theile getheilt ist. Von den Weichtheilen der Nase sind nur die Nasenspitze, die beiden Nasenflügel und die bewegliche Scheidewand (Septum cutaneum) übrig geblieben. An der Stirn ist eine gebogene, 10 cm lange, verschiebbare Narbe sichtbar. Vom Defecte abgesehen macht das Bild den Eindruck

Digitized by Google

einer hochgradigen Sattelnase. Mit Kenntniss der Versuche von Langenbeck, König und Schimmelbusch, welche sie vornahmen, um in solchen Fällen die Profilhöhe der zu bildenden Nase aufbauen zu können, bin ich bei der Operation dieses Falles folgender Weise vorgegangen:

Nach Auffrischung der narbigen Ränder des Defectes ist von der oberen Fläche der übrig gebliebenen Weichtheile der Nase ein Lappen von entsprechender Grösse und Form genommen, und auf die Weise umgeschlagen worden, dass die mit der Epidermis bedeckte Fläche gegen die Nasengänge liegt und dann ist er in den Defect eingenäht worden. Hierdurch ist einerseits der Defect vollständig zugedeckt worden, andererseits hat dieser Lappen, welcher als Unterfutter fungirte, die spätere Schrumpfung des Stirnlappens verhindert. Durch das Umlegen des Lappens ist eine Wunde, welche die doppelte Grösse des Originaldefectes besass, entstanden, welche in ovaler Form von der Nasenspitze bis zur Nasenwurzel zog. Zur Deckung dieses Epidermisverlustes ist von der Stirnhaut ein knöcherner Lappen gebildet worden. Nach pünktlicher Aufzeichnung dieses mit der Basis auf die linke obere Augenwinkelgegend gestützten ovalen Lappens auf die Stirnhaut, schnitt ich denselben mit dem scharfen Scalpell bis zum Knochen um. In derselben Linie ist die äussere Lamelle des Stirnbeins mit der Kreissäge von Krause, welche durch eine zahnärztliche Bohrmaschine gedreht wurde, bis zur Diploë durchgesägt worden. Hierauf habe ich in der Diploë vorwärtsgehend in Zusammenhang mit der Haut und dem Periost die äussere Lamelle des Stirnbeins mit einem feinen und sehr scharfen Osteotom abgelöst. Der hierdurch gewonnene knöcherne Lappen ist der Länge nach in der Mitte eingebogen, resp. gebrochen worden, damit dies aber in gerader Linie geschieht, ist der knöcherne Theil des Lappens mit der schon erwähnten Säge zur Hälfte durchgesägt worden. Nun war der Lappen gebogen und in dieser Lage mit einigen Nähten fixirt und bildete eine mit Weichtheilen reichlich bedeckte Kante, welche in die an der Stelle des zu bildenden Nasenrückens liegende und durch die Umlegung des unteren Lappens entstandene Wunde genau passte. Die Lappen sind per primam verheilt.

Die plastisch gebildete Nase besitzt heute, also acht Wochen nach der Operation, eine tadellose Profilhöhe, die Haut ist mit jener des Gesichts gleichfarbig und der knöcherne Umriss, welcher ganz fest ist, unterscheidet sich, Dank seiner Form, kaum von dem einer normalen Nase.

4) Herr Polyák: Lupus am Gesicht und an der Nasenschleimhaut.

In der Familie der 17 Jahre alten Patientin ist eine ähnliche oder tuberculöse Erkrankung nicht vorgekommen. Der Fleck auf der Wange ist vor 4—5 Jahren gleichzeitig mit einer Nasenverstopfung und Naseneiterung entstanden.

Gegenwärtig ist auf der rechten Wange ein ungefähr markstückgrosser, lupöser Fleck sichtbar, auf der einen Seite mit einigen Knötchen, sonst glatt und narbig. Die Nasenhöhle war vor 14 Tagen, als ich das Mädchen in Behandlung nahm, auf beiden Seiten mit eiternden, weichen, leicht blutenden Granulationen, welche aus der Scheidewand hervor-

Digitized by Google

wuchsen, ausgefüllt. Nach gründlichem Curettement und täglichen energischen 80proc. Milchsäureeinreibungen ist heute auf der Scheidewand der am Rande in Vernarbung begriffene lupöse Process sehr deutlich sichtbar; es scheint auch, dass das rechte vordere Muschelende ebenfalls lupös ist; ferner lässt sich der Scheidewandknorpel mit der Sonde etwas weich anfühlen. Auf der linken Seite ist die curettirte Stelle des Infiltrationsgewebes schon fast vollständig vernarbt.

Bemerkenswerth wird dieser Fall von Nasenlupus durch die zu Beginn der Krankheit etwas ungewöhnliche Form von reichlichen Wucherungen auf beiden Seiten der Scheidewand, weshalb ich im Anfange zur Annahme von Tuberculose neigte; doch wurde ich durch den histologischen Befund und die sehr geringe Zahl der Tuberkelbacillen (ein Bacillus auf 20 Schnitte) nachträglich zur Diagnose des Lupus geführt. Interessant ist auch die von einander isolirte Lage des Gesichts- und Nasenleidens, obwohl beide gleichzeitig aufgetreten sind, ferner der Umstand, dass bei einem so weit ausgebreiteten, vorn liegenden ulcerösen Lupusprocesse der häutige Theil des Naseneinganges bis jetzt noch gesund blieb. Ich will noch bemerken, dass sich über der rechten Lungenspitze eine Dämpfung finden lässt, mit lautem, indeterminirtem Athmen, doch ohne irgend welche Symptome der Erweichung und des Zerfalls. Patientin ist fieberfrei, hustet nicht und schwitzt nicht. Der Lungenprocess lässt sich mit Wahrscheinlichkeit als eine fibröse Phthise diagnosticiren.

Herr Baumgarten: Wegen des Lupus im Gesicht ist Jedermann geneigt, auch Lupus in der Nase anzunehmen. Besteht aber der Lupus über zwei Jahre, dann giebt es Zerstörungen und Defecte; diesen Fall halte ich für Tuberculose, um so mehr, da sich auf beiden Seiten Spuren von Tumorbildung sehen lassen. Der histologische Befund kann hier bei der nahen Verwandtschaft der beiden Leiden nicht entscheidend sein.

Herr Némai: Die Differenzirung hat blos einen academischen Werth. Der Fall ist sehr instructiv.

Herr v. Navratil: Das klinische Bild spricht eher für Tuberculose.

Herr Polyák: Das Bild sprach zumeist mehr für Tuberculose. Für Lupus spricht auch der Umstand, dass das Leiden in vier Jahren zu keinen tieferen Zerstörungen führte und mehr auf der Oberfläche blieb; bei Tuberculose, selbst wenn Tumorbildung erfolgt, also bei den Tuberculomen, habe ich die knorpelige Scheidewand stets zerstört und perforirt gefunden.

5) Herr Zwillinger: Fall von sogenanntem Prolapsus ventriculi Morgagni.

Anamnestisch ist die bei dem sonst immer gesund gewesenen, 27 Jahre alten Patienten nach einem im Regen und Kälte gemachten Ausflug plötzlich aufgetretene Heiserkeit und heftiger Husten hervorzuheben. Nach verschiedenen misslungenen Heilversuchen entschloss sich Patient zu dem vorgeschlagenen operativen Eingriff. Es wurden in fünf Sitzungen grössere Mengen kleinerer Partikel aus seinem Kehlkopf mittelst Pincette entfernt. Im Januar begann seine Stimme heller, reiner zu werden, im März war complete Wiederherstellung eingetreten,

Digitized by Google

gegenwärtig ist die Stimme wieder umflort. Bei der Inspection des Kehlkopfes fällt es sofort auf, dass nur der ganz schmale, rothgrau verfärbte Rand des linken Stimmbandes sichtbar ist, so zwar, dass derselbe während der Phonation ca. 2—3 mm von der vorderen Commissur nach hinten und in der Gegend des linken Stimmfortsatzes ganz verschwindet. Während der Inspiration, die ganz frei ist, wird der sichtbare Rand in der Mitte noch schmäler. Bei näherer Untersuchung zeigt es sich, dass das linke Stimmband bis auf den erwähnten schmalen Rand von einer dunkelgrau-rothen Schleimhautfalte bedeckt ist, welche sich vom linken Taschenbande scharf abgrenzt. Diese Falte schiebt sich aus dem linken Morgagni'schen Ventrikel hervor, ist in ihrem hinteren Antheile ganz wenig mit der Sonde abhebbar, die Reposition aber gelingt nicht. Es liegt in diesem Falle derjenige Zustand vor, welcher für gewöhnlich als Prolapsus ventriculi Morgagni angesprochen wird. Die Verhältnisse auf der rechten Kehlkopfhälfte sind normale, der Eingang in den rechten Ventrikel sichtbar, das rechte grau-roth verfärbte Stimmband zeigt die Symptome chronischen Catarrhs, so wie die übrigen Theile des Kehlkopfes. Die Beweglichkeit der Stimmbänder nicht behindert. Es scheint im gegenwärtigen Fall die laterale Wand des Ventrikels erkrankt zu sein, nicht die untere Fläche des Taschenbandes. Trotz der scharfen Abgrenzung der Falte gegen das Taschenband ist eine Nische nicht constatirbar, wie sie Schmidt bei Schiefhaltung des Kopfes des Patienten in einem Falle constatiren konnte, um daraus den Schluss zu ziehen, dass im betreffenden Falle eine circumscripte Entzündung der die Basis des Ventrikels bildenden, also dem Stimmbande zugehörenden Theile vorhanden ist.

Was die Entstehungsart des sogenannten Prolapses anbelangt, schliesst sich Z. der von B. Fränkel gegebenen Erklärung an, dessen Untersuchungen ergaben, dass von einem Prolaps sensu strictiori nicht die Rede sein kann, und dass wir es in diesen Fällen mit einem chronisch verlaufenden, mit Bindegewebshyperplasie einhergehenden Processe zu thun haben, welcher die Oberfläche des Stimmbandes — Chorditis vocal. superficial. hyperplast. —, die äussere Wand — Laryngitis lateral. hyperplast. — oder die untere Fläche des Taschenbandes — Chorditis ventricul. int. hyperplast. — befällt, oder aus einer Combination von drei Formen besteht. Die sogenannte prolabirte Partie hat in diesem Falle in die Glottis hineingeragt und dadurch die bedeutende Stimmstörung hervorgebracht, welche durch Entfernung dieser Theile so bedeutend gebessert wurde. Der Eingriff ist aus den sehr zarten, weisslichen Narben am Rande ersichtlich; der sogen. Prolaps hat dadurch die typische Form verloren. Das Resultat in diesen Fällen ist dann zufriedenstellend, wenn wir im Stande sind, die Stimmstörung so weit zu corrigiren, dass Patient event. in Ausübung seines Berufes nicht gestört ist. Ganz anders steht es, wenn der sogenannte Prolaps doppelseitig ist und ein Athemhinderniss darstellt. Zweckentsprechend ist die Operation mit der Zange oder gegebenen Falles das Verfahren, welches von v. Jelenffy angegeben wurde, auch die Galvanocaustik hat ihre Anhänger.

Herr Polyák: Den Fall halte ich nicht für einen Prolaps, sondern für eine partielle Hypertrophie der Ventrikelwand. Ich schliesse mich

Digitized by Google

in dieser Frage an Fränkel an und halte den completen wirklichen Prolaps der Ventrikelschleimhaut für ausgeschlossen. Es unterliegt keinem Zweifel, dass dieser Fall dem Bilde entspricht, welches man früher als Prolaps des Ventrikels bezeichnet hat, und der Unterschied zwischen dem Herrn Vorsitzenden und mir liegt nur in der dem Wesen des Processes entsprechenden Benennung; ich glaube, dass für diesen Fall die Benennung „Chorditis vocalis superior hyperplastica" passt.

Herr v. Navratil: Ebenso wie einzelne Partien des Ventrikels hypertrophiren und sich vorstülpen können, kann der ganze Ventrikel hypertrophiren und sich vorstülpen. Ich habe seiner Zeit Jelenffy's Fall gesehen, wo die ganze Ventrikelwand hypertrophisch war und vorfiel. Im vorliegenden Fall ist noch ein kleiner Theil des Stimmbandes sichtbar, in Jelenffy's Fall hing der Tumor in die Glottis hinein.

6) Herr Zwillinger: Fall von Ulcus septi perforans.

Sz. J., 38 Jahre alter Incassant, giebt an, vor 6—7 Jahren sehr oft an heftigem Schnupfen und Nasenbluten gelitten zu haben, es bildeten sich sehr häufig Krusten, welche er mit dem Fingernagel zu entfernen suchte. Nach solchem Wegkratzen traten heftigere Blutungen auf. Sein jetziger Zustand dauert seit 2—3 Jahren und wurde wiederholt behandelt. Lues wird negirt. Pat. ist Neurastheniker und steht in Behandlung eines Nervenarztes. Wie Sie sehen, ist Pat., obwohl von blasser Gesichtsfarbe, gut genährt; von Lues kein Zeichen vorhanden. Bei Untersuchung der Nase finden wir an der rechten Fläche der knorpeligen Scheidewand, ziemlich der Mitte der Cartilago quadrangularis entsprechend, also an der bekannten Prädilectionsstelle, die Schleimhaut in der Grösse eines Fünfhellerstückes grau-weisslich verfärbt, dünn, mit der Sonde nicht abhebbar, in der Mitte dieser verfärbten Partie eine circa erbsengrosse Stelle, welche, mit der Sonde untersucht, das Gefühl einer unebenen rauhen Fläche ergiebt; die Stelle ist von dunkler Farbe. Ohne Zweifel ist dies der blossgelegte, in der Mitte des Substanzverlustes befindliche Knorpel. Nach der Eintheilung Hajek's haben wir es in diesem Falle mit dem dritten Stadium: Blosslegung des Knorpels, zu thun. Die Geschwürsränder sehr dünn, die umgebende Schleimhaut wenig gelblich-braun verfärbt. Die dem Process entsprechende linke Fläche der Scheidewand normal, wenig blutreicher, eine andere mit blossem Auge oder Sonde erkennbare Veränderung an dieser Stelle nicht constatirbar. Das Gesagte zusammengefasst, finden wir, dass an der rechten Fläche der knorpeligen Scheidewand, an der bekannten Prädilectionsstelle derselben sich ein runder Substanzverlust befindet, dessen Grund der blossgelegte Knorpel bildet, während die dem Process entsprechende andere, in diesem Falle die linke Fläche des Septums, unverändert ist. Wenn nun in Betracht gezogen wird, dass Pat. sich mit chemischen Producten nicht befasst, dass Diphtheritis, Tabes, Abscess und Tbc. auszuschliessen sind, und die anamnestischen Daten genügenden Anhalt bieten, so bleibt keine andere Annahme übrig, als die, dass wir es in diesem Falle mit dem sog. Ulcus perforans septi rotundum zu thun haben, dessen erstes Stadium die weisslichgraue Verfärbung der oberflächlichen Schleimhautschichte, resp. der oberflächliche Substanzverlust bildet, dessen zweites Stadium: scharf-

Digitized by Google

randiges Geschwür, dessen Boden necrotische Gewebselemente bedecken; drittes Stadium: Blosslegung des Knorpels, wie in unserem Falle, es folgt hierauf die Perforation des Knorpels, später totale Perforation der Scheidewand und schliesslich complete Perforation mit vernarbten Geschwürsrändern. Die Aetiologie der Erkrankung betreffend, wissen wir, dass Rhinitis sicca anterior, Trauma, Blutung, Zuckerkandl'sche Xanthose, Einwanderung von Staphylococcen, eintretender tieferer geschwüriger Zerfall mit schliesslicher Necrotisirung des Knorpels die maassgebenden Momente darstellen. Wie Sie sehen, meine Herren, stehe ich bezüglich der Aetiologie dieses Zustandes auf vermittelndem Standpunkt. Die Therapie betreffend, erlaube ich mir, auf meinen im Jahre 1894 auf der Wanderversammlung ungarischer Aerzte und Naturforscher in Fünfkirchen gehaltenen, dieses Thema behandelnden Vortrag hinzuweisen.

Herr Baumgarten hält den Fall für Xanthose, da er keine Vertiefung sieht.

7) Herr Krepuska: Primäres Sarcom des Ganglion Gasseri und seine Beziehung zur Function des Gehörorgans der entsprechenden Seite.

N. J., 38 Jahre alt, Beamter, wurde am 19. Februar 1895 auf die Klinik des Herrn Prof. Kétly aufgenommen. Pat. litt in seiner Jugend öfters an Blennorrhoe, hatte mit 25 Jahren angeblich ein „Ulcus durum", aber ohne nachfolgende Halsschmerzen, und benutzte damals eine Quecksilberkur. Im Januar 1895 trat angeblich nach einer Unterhaltung ein derartig grosser Kopfschmerz auf, dass er bewusstlos wurde; seit dieser Zeit tritt der Kopfschmerz in täglichen Anfällen auf, besonders rechtsseitig, und strahlt in das rechte Ohr aus.

Pat. ist gut entwickelt und genährt, mit starkem Knochenbau. Pupillen mittelweit, gleich, gut reagirend. Visus gut. Stimme etwas näselnd. Rechter M. sternocleidomastoideus etwas gespannter, schmerzhaft. Keine Halsdrüsen. Athmungs-, Verdauungs- und Circulationsorgane normal. Pat. leidet am rechten Ohre ausser den erwähnten Schmerzen an Schwerhörigkeit und Sausen. Geschmacksempfindung an der Zunge ganz geschwunden, am Gaumen vorhanden.

Ich sah den Patienten zum ersten Male acht Tage nach der Aufnahme und fand damals Folgendes: Die Ohrengegend ist empfindlich, besonders der Warzenfortsatz und die retromaxilläre Region, eine Formveränderung ist aber, abgesehen von dem etwas gespannten M. sternocleidomastoideus, nicht sichtbar; Gehörgang gesund und weit, Trommelfell transparent, blass, nicht injicirt, etwas matter und eingesunkener. Paukenhöhle frei, ohne Entzündung. Weber wird rechts gehört. Flüstern rechts von $1^1/_2$ m; Einblasung gelingt nach Politzer nicht, nur durch den Catheter, der Ton ist trocken und hoch. Das Einblasen hat auf Gehör und Schmerzen keinen Einfluss. Patient kann den Mund nicht öffnen, die Schneidezähne gehen höchstens auf 1—2 cm weit auf, in der Mundrachenhöhle, obwohl die Untersuchung nur mangelhaft gelang, war nichts Abnormes wahrnehmbar, weicher Gaumen ist nicht gelähmt, Schlucken geht gut. Nasenathmung erschwert, doch sind die Nasengänge, abgesehen von einer catarrhalischen Schleimhautschwellung, ziemlich frei. Der Nasenrachenraum, welcher wegen des Trismus nur

Digitized by Google

mit Mühe und nur mit dem Finger zu untersuchen war, ist von Herrn Klar ganz frei gefunden worden. Patient klagt über sehr starke rechtsseitige Kopfschmerzen, welche er genau zu localisiren unfähig ist, es werden abwechselnd Os parietale, Warzenfortsatz und Ohr als Stellen des Schmerzes bezeichnet. Durch die starken Kopfschmerzen werden Schlaf und Essen unmöglich gemacht. Sämmtliche antineuralgische Mittel worden versucht, mit sehr wenig Erfolg.

Mit Rücksicht auf den negativen Paukenhöhlenbefund, auf die vorhandene heftige Hemikranie und auf den Trismus und da Patient in seiner Jugend an Lues litt, gewann die Supposition an Wahrscheinlichkeit, dass hier an der Schädelbasis, wahrscheinlich am Keilbeinkörper, eine luetische Periostitis besteht und deshalb bekam Patient, welcher die Klinik am 13. März verliess, den Rath, eine Quecksilberkur vorzunehmen.

Patient kam im Monat August desselben Jahres wieder nach Budapest und liess sich im St. Stephans-Krankenhaus auf die Abtheilung des Herrn Primarius Hochhalt mit folgendem Status aufnehmen: Die rechte Hälfte des Stirnbeins, das Os parietale, besonders die Gegend der Sutura coronaria sind beim Anklopfen schmerzhaft; der N. supraorbitalis d. und der N. infraorbitalis d. an der Austrittsstelle druckempfindlich. Die Schneidezähne gehen nur $1^1/_2$ cm weit auseinander, der Rachen ist frei, im linken Kieferwinkel eine nussgrosse, harte Drüse. Beim Heben des rechten Armes ist die rechte Mamillargegend sehr empfindlich; der rechte VI.—VII. Intercostalraum ist stark druckempfindlich. Es bestehen beiderseits aus den Foramina ischiadica längs der Nn. ischiadici ausstrahlende starke Schmerzen, welche in der Nacht zunehmen. Ohrensausen und Schwerhörigkeit rechts. Trommelfell matt, glanzlos, eingesunken, aber nicht entzündet; in der Paukenhöhle kein Exsudat. Taschenuhr wird rechts nur in unmittelbarer Nähe vernommen; bei der Weber'schen Untersuchung wird der Ton in der Mitte gehört. Die aurotympanale Leitung ist rechts besser als die Knochenleitung.

Patient ist blutarm, abgemagert, kann sich nur mit Hilfe eines Stockes vom Sitze erheben, der Gang ist erschwert. Klagt hauptsächlich über grosse Schmerzen im Kopfe und in den unteren Extremitäten. Es wurde „Neuritis multiplex luetica" diagnosticirt und Patient bekam subcutane Sozojodolinjectionen. Am 15. August wurde die lumbale Gegend schmerzhaft, am 22. August wurde der rechte Fussrücken unempfindlich und die active Beweglichkeit des rechten Fusses hörte ebenfalls auf. Am 26. August war die Gegend des linken Foramen ischiadicum angeschwollen, bei der Berührung äusserst schmerzhaft, auf der linken Seite des Kreuzbeines entstand, ungefähr dem zweiten oder dritten Foramen sacrale entsprechend, eine thalergrosse, druckempfindliche Emporwölbung. Rechts kein Patellarreflex, links etwas gesteigert. Die Kopfschmerzen hörten theilweise auf. Patient starb in Folge der allgemeinen Entkräftung am 27. September.

Auszug aus dem Obductionsprotocoll: Dem rechten Ganglion Gasseri entsprechend liegt eine $3^1/_2$ cm lange und 2 cm breite Geschwulst von glatter Oberfläche, welche an der Schnittfläche gelblichweiss, dicht und gleichmässig glatt ist. Die Geschwulst ragt etwas in die Schädelhöhle hinein, die Dura lässt sich von ihr leicht abheben,

Digitized by Google

ihre innere Fläche ist an dieser Stelle glatt und glänzend. Die Geschwulst hat die Spitze und den vorderen Theil der Felsenbeinpyramide usurirt, die vordere Wand der Carotis interna liegt in der Geschwulst und die Geschwulst zieht in Verbindung mit der Arterienwand weiter, brach aber in die Paukenhöhle nicht durch. Der fleischige Theil des M. tensor tympani ist in eine Geschwulst umgewandelt, stark verdickt, füllt aber die Länge der knöchernen Tube nicht vollständig aus, so dass der Endtheil der Sehne scheinbar normal und die Paukenhöhle ganz frei ist. Von dieser Geschwulst kommen die Trigeminusäste hervor. Der obere Ast ist weisslich, nicht verdickt; der mittlere Ast ist etwas gelblicher, durchscheinender, verdickter, der untere Ast ist fingerdick und das Foramen ovale ist entsprechend erweitert. Dieser zu einer Geschwulst verwandelte Nervus inframaxillaris steht mit der Neubildung des Nasenrachenraumes im Zusammenhang. Der Nasenrachenraum ist vom Fornix beginnend über die Pharynxtonsille bis zum hinteren und der rechten lateralen Pharynxwand und bis zur Höhe der Tubenmündungen durch eine ca. 2—3 cm dicke, dichte, weissliche Masse von granulirter Schnittfläche, welche durch die geschwollene Schleimhaut bedeckt war, theilweise ausgefüllt. Die Mündung der Tube erscheint in Form einer halbmondförmigen Spalte reducirt. Hinter der Geschwulst ist der Knochen überall intact. Die knorpelige Tube ist durch die Geschwulst stark nach vorwärts gedrängt, in Folge dessen sind die knorpelige und die knöcherne Grenze in scharfem Winkel geknickt; die äussere, membranöse Wand der Tube ist genügend dünn, durch gesunde Schichten gebildet, um so dicker ist aber die mediale knorpelige Wand, so dass der Tubenknorpel wie eingegraben erscheint. Linke Pharynxseite und Mundrachenhöhle sind frei. Die Halsdrüsen sind stark vergrössert, dicht, mit glatter, glänzender Schnittfläche. Metastasen waren vorhanden in dem rechten VI. Rippenknorpel, im Körper des VI.—VIII. Brustwirbels, in der Synchondrosis sacroiliaca dextra, im Kreuzbeine und in der Leber.

An Schnitten, welche aus der primären Geschwulst und aus den übrigen Metastasen angefertigt werden, ist die histologische Structur überall gleich. Die Neubildung besteht aus kleinen Zellen mit wenig Plasma, aber mit grossem, stark granulirtem centralen Kern, welche in das umgebende Gewebe in Bündelform eindringen; die einzelnen Bündel werden durch feine brückenartige „Stränge“, welche von denselben Zellen zusammengesetzt sind, unter einander verbunden; neben dieser alveolären Anordnung ist aber die Infiltration der Stellen der Neubildung in das umgebende Gewebe überall sichtbar. In der primären Geschwulst an der Stelle des Ganglion Gasseri ist keine Ganglienzelle mehr erkennbar, hier und da ist noch eine Nervenfaser mit Markscheide sichtbar; daneben fällt in der Neubildung, besonders im Verlaufe der Gefässe, die Calcification auf. Dieselbe Calcification ist an der an die Geschwulst angrenzenden Wand des Felsenbeinastes der Carotis interna sichtbar (Endarteriitis chron. deformans). In Schnitten des zweiten Astes des Trigeminus, an der Austrittsstelle vom Foramen rotundum sind in kleinen Fascikeln noch verhältnissmässig intacte Nervenfasern sichtbar, obzwar schon stark auseinander gedrängt durch die Elemente der Geschwulst.

Digitized by Google

Die Geschwulst ist ein alveoläres Sarcom, welches, da es an manchen Stellen, besonders in den Metastasen, sich im Lumen der Lymphgefässe entwickelt hat, mit Recht auch als Endotheliom bezeichnet werden könnte.

Als Endresultat und Conclusion kann in diesem Falle hervorgehoben werden, dass in Fällen, wo ohne entsprechende Paukenhöhlensymptome oder Tubenerkrankung unstillbare Otalgie besteht, an die Erkrankung des Trigeminus oder seines Hauptganglions gedacht werden muss. Bemerkenswerth ist ferner, dass mit dem Fortschreiten des Leidens die Leitungsfähigkeit der entsprechenden Gehirnnerven stufenweise abnahm, ohne dass eine Ursache in der Paukenhöhle oder Tube nachweisbar gewesen wäre, was seine Erklärung wahrscheinlich in einer reflectorischen Wirkung auf die Endapparate des Acusticus von dem Trigeminus her findet. Dieser Fall ist ein anotomischer Beweis für Schiff's Theorie über die Rolle des N. lingualis bezüglich des Geschmacksvermögens der Zunge, da in diesem Falle auf der rechten Zungenhälfte die Geschmackempfindung bis zu den Papillis circumvallatis fehlte. Auffallend ist noch, dass trotz vollständiger Degeneration des Ganglion Gasseri Symptome seitens des rechten Auges niemals vorhanden waren.

II. Referate.

a) Otologische:

Ueber leichte Fälle von Mittelohrtuberculose und die Bildung von Fibrinoid bei denselben. Von Scheibe, München. (Zeitschrift für Ohrenheilkunde, XXX, Heft 4.)

Neben der meist im letzten Stadium der Lungenphthise auftretenden und mit unaufhaltsamem Gewebszerfall einhergehenden, ausgesprochen phthisischen Form der Mittelohrtuberculose und jenen seltenen Fällen derselben, welche zur Heilung kommen, stellt Sch. auf Grund mehrerer, bei sechs Fällen besonders eingehender Beobachtungen noch eine dritte Form auf, bei welcher der Process zwar nicht ausheilt, aber auch keinen progredienten Character annimmt, sondern stationär bleibt. Derselbe verläuft im Allgemeinen unter dem Bilde der gewöhnlichen chronischen Mittelohreiterung, auffällig ist jedoch die meist totale Zerstörung des Trommelfells, wie man sie sonst z. B. bei Scharlachotitiden antrifft, sowie die starke Herabsetzung der Hörschärfe, besonders für die Sprache. Secretion pflegt gering zu sein, trotz unausgesetzter Behandlung (drei bis zehn Jahre hindurch) aber fortzudauern. Characteristisch war in den beobachteten Fällen das mit plötzlich vermehrter Secretion einhergehende Auftreten eines grauen, sich über die umgebende Schleimhaut etwas erhebenden und dadurch von derselben scharf differenzirten Belages, der sich aber nicht, wie eine Croupmembran, bald abstösst, sondern viele Wochen unverändert fortbesteht, bis er durch aufschiessende Granulationen allmählich verdrängt wird, worauf sich die darunter befindliche Schleimhaut wieder regenerirt oder mit Epidermis überzieht; die zu Anfang vermehrte Secretion vermindert sich wieder auf ihr

Digitized by Google

früheres geringes Maass. Da Sch. einen ähnlichen Belag einige Male bei der phthisischen Mittelohrtuberculose beobachtet hatte, so vermuthete er auch hier denselben Zusammenhang. Die bacteriologische Untersuchung ergab nunmehr in allen Fällen zahlreiche Tuberkelbacillen; dieser Nachweis war nach Abstossung des Belages in dem geringen Secret weit schwieriger zu führen, doch gelang derselbe in zwei Fällen, wodurch der Fortbestand des tuberculösen Processes bewiesen ist. Die allgemeine Körperuntersuchung der Patienten, welche bis dahin ihres guten Aussehens halber hierzu keine Veranlassung gegeben hatten, ergab bei Allen mehr oder weniger deutliche Anhaltspunkte tuberculöser Erkrankung. Bei der histologischen Untersuchung des Belages fand sich eine körnige, schollige Grundsubstanz mit zahlreich eingelagerten Tuberkelbacillen; diese Substanz steht histologisch und chemisch dem Fibrin sehr nahe, zeigt aber nicht die Weigert'sche Fibrinreaction, scheint vielmehr dem Verf. identisch zu sein mit einer „Fibrinoid" bezeichneten Substanz, welche nach neueren Untersuchungen als eine Vorstufe der Verkäsung des Tuberkels gedeutet wird.

Der häufigeren Verwerthung dieses characteristischen Belags zur Diagnose steht jedoch der Umstand im Wege, dass sich derselbe mit nur einer Ausnahme, wo er mehrere Male auftrat, sonst in allen Fällen trotz Jahre langer Beobachtung nur je ein Mal gezeigt hat, also ein nur zufällig zu beobachtendes Symptom darstellt. Verf. fasst das Resultat seiner Beobachtungen in folgendem Schlusssatz zusammen: „Wenn ein Fall von chronischer Mittelohreiterung bei Jahre langer, regelmässiger antiseptischer Behandlung nicht heilt, so muss das den dringenden Verdacht auf Tuberculose erwecken, vorausgesetzt, dass die Eiterung nicht mit Cholesteatom der oberen Mittelohrräume complicirt ist." Keller.

Chemische Analyse des Cerumen. (Analyse chimique du cerumen.) Von Dr. Lannois und Dr. Martz. (Annales des maladies de l'oreille et du larynx 1897, No. 6.)

Die bis jetzt bestehenden Analysen des Cerumen sind sehr nothdürftig und der Kritik unterworfen. Verff. haben nun das Cerumen auf seinen Wassergehalt, dann die Aschen untersucht; dann haben sie das Cerumen mit purem Aether, absolutem Alcohol, kaltem und kochendem destillirten Wasser untersucht und sind zu folgenden Schlüssen gelangt: 1) Die in Alcohol und Aether löslichen Fettstoffe bilden mehr als den dritten Theil des trockenen Cerumen; freie Fettsäuren, Fette, Cholestearin wurden getrennt untersucht und in Alcohol löslich gefunden; sie bilden den Hauptbestandtheil, und in diesem wiegt wieder das Cholestearin vor. 2) Das gelbe Pigment des Cerumen scheint dem Pigment des menschlichen Fettes ähnlich zu sein; es ist nämlich in Alcohol und in Fett löslich, unterscheidet sich aber von ihm durch seine geringe Löslichkeit in Aether. 3) Es bestehen sehr wahrscheinlich Leucomaine im Cerumen. 4) Das bittere Princip des Cerumen ist noch nicht bestimmt; man kann blos behaupten, dass es in Wasser und Alcohol löslich ist und wahrscheinlich eine Säure darstellt, welche noch später untersucht werden muss. Dr. P. K.

Digitized by Google

Ueber inspiratorisches Zusammenklappen des blossgelegten Sinus transversus und über Luftembolie. Von O. Koerner, Rostock. (Zeitschrift für Ohrenheilkunde, XXX, Heft 3.)

Bei einer operativen Freilegung des Sinus transversus beobachtete K., wie plötzlich nach einem Hustenstosse beim Inspirium die Sinuswand total zusammenklappte, beim Exspirium sich der Sinus wieder füllte, um bis zur Beendigung der Operation diesen Rhythmus beizubehalten. Die Ursache dieser bisher nur vereinzelt beobachteten Erscheinung ist entweder darin zu suchen, dass die Blutbahn herzwärts frei, nach dem Hirn zu verschlossen ist, oder dass der Ersatz des angesaugten Blutes in Folge hochgradiger Anämie des Gehirns nur langsam erfolgen kann. Da in dem betreffenden letal endenden Falle keine Section gemacht wurde, blieb die plötzliche Entstehung des Phänomens unaufgeklärt. K. vermuthet, dass bei dem Hustenstosse ein den Sinus bis dahin herzwärts obturirender Thrombus losgerissen worden sei, betont aber besonders die practische Bedeutung vorstehender Beobachtung, insofern die Gefahr der Luftembolie bei Eröffnung des Sinus transversus doch wohl grösser sein dürfte, als bisher angenommen wird; er hält es am gerathensten, die Unterbindung der Jugularis vor Eröffnung des Sinus nicht blos dann auszuführen, wenn sich respiratorische Bewegungen am Sinus zeigen, sondern auch, da die Ansaugung plötzlich geschehen kann, überhaupt in allen Fällen, wo kein fester Verschluss herzwärts nachgewiesen ist. Keller.

Casuistische Beiträge zur Pyämiefrage. Von Dr. Eulenstein, Frankfurt a. M. (Zeitschrift für Ohrenheilkunde, XXX, Heft 4.)

Die durch Leutert angeregte Frage der Entstehung otogener Pyämie, ausser durch totale Hirnsinusthrombose oder Osteophlebitis, durch wandständige Sinusthrombose bei scheinbar freiem Sinus bedarf zu ihrer Lösung noch einer grösseren Casuistik. E. hatte Gelegenheit, einen einschlägigen Fall durch die Section nachzuweisen, einen zweiten aber, der nicht zur Section kam, bei der Operation jedoch eine entzündliche Erkrankung der äusseren Wand des Sinus transversus ergab, ebenfalls in obigem Sinne zu deuten. Verf. betont mit Leutert die Wichtigkeit genauester Prüfung der Sinuswand event. durch Abpräparirung der Dura, statt sich auf die übliche Eröffnung des Sinus von oben her zu beschränken; auch weist er auf die Nothwendigkeit hin, in Fällen mit sehr hohen Temperaturen, auch ohne sonstige typische Zeichen von Pyämie, den Sinus transversus immer freizulegen.

Keller.

---

b) Rhinologische:

Ueber das Jacobson'sche Organ. Von Prof. G. Mihalkovics. (Sitzungsbericht der k. ung. Academie der Wissenschaften in Budapest.)

Eine vergleichende Arbeit über das Jacobson'sche Organ bei allen Haupttypen der Vertebralen fehlte bisher, und Mihalkovics unternahm es, diese Lücke in der Literatur auszufüllen. Wir können

Digitized by Google

hier nur einen Auszug dieser interessanten Arbeit geben, welche allgemein gekannt zu werden verdient.

Bei den Fischen ist keine Spur des Organes vorhanden, ebenso bei den caudalen Amphibien, die auf einer geringeren Stufe der Entwicklung stehen als die schwanzlosen, obwohl Seydel das Organ auch bei diesen gefunden haben will, doch hält Mihalkovics, sowie auch Born, die accessorische Seitenblase der Nasenhöhle für eine Kieferhöhle.

Bei den schwanzlosen Amphibien stellt das Jacobson'sche Organ eine kleine Bucht von Sinnesepithel der medialen accessorischen Nasenblase dar, in deren Nachbarschaft Drüsengruppen liegen, und zu welcher Zweige des Riechnerven ziehen. Das Jacobson'sche Organ ist daher das Sinnesorgan des unteren Antheiles der Nasenhöhle, der sogenannten Respirationsgegend, und sucht sich dort das Sinnesepithel eine Art von Versteck, damit die aspirirte Luft darin länger verweilen kann, möglich deshalb, weil es für solche Gerüche eingerichtet ist, welche längere Zeit brauchen, den Geruchsinn zu erregen, während die Riechzellen der olfactorischen Gegend wegen des schnellen Luftaustausches dazu nicht fähig sind. Nachdem, wie auch bei allen Vertebraten, in der Nähe der Blase die grosse Drüse vorhanden ist, die im Vergleiche zur Blase sehr gross ist, wird die Feuchterhaltung des Organes gesichert, und scheint der Riechact durch chemische Reaction des Secretes, je nach der Erregung, zu erfolgen. Dass das Organ ein Riechorgan ist, war dadurch zu beweisen, dass es einen eigenen Stamm des Riechnerven bildet, an dessen medialer Seite verläuft und mit der medialen Wurzel des Riechstranges der Säugethiere identisch sein dürfte.

Bei den Schlangen und Eidechsenarten ist das Jacobson'sche Organ am entwickeltsten. Es stellt eine Art unterer Nasenhöhle dar, eine halbmondförmige Blase, an deren Dache eine starke Schicht von Sinnesepithel sich befindet. Sie unterscheidet sich von dem Sinnesepithel der oberen Nasenhöhle, der Riechgegend, durch Anwesenheit einer starken Lage von Nervenzellen, welche strangförmige Anordnung zeigt, weshalb Born sie für Drüsen hält, Leydig hingegen, weil keine Hohlräume dabei zu finden waren, für Sinnesepithelknospen. Nach Mihalkovics bilden sie die tieferen Lagen des Sinnesepithels, eine Art der kleinen Nervenzellen, wie die körnige Schicht der Seehaut; die strangförmige Anordnung wird durch die zwischen diesen aufsteigenden marklosen Nervenzweige gebildet. Die dünne Oeffnung des Organes beginnt im vorderen Drittel des medialen Theiles des halbmondförmigen Gebildes und endet am Dache der Mundhöhle bei diesen Thierarten, bei allen anderen endet die Oeffnung höher in der Nase oder im Stenson'schen Gange.

Bei den Schildkröten bildet das Organ nur eine kleine Einstülpung des Septums, bei den Krokodilen (die Embryonen ausgenommen) ist es verkümmert, ebenso bei den Vögeln. Es scheint das Organ für die Thiere, die in den Lüften leben, keine Bedeutung zu haben, sondern eher für solche Thiere wichtig zu sein, die auf der Erde kriechen oder auf der Oberfläche schnüffeln, sei es, um Nahrung zu suchen oder Feinde und Schädlichkeiten zu riechen oder wegen des Geschlechtstriebes. Bei diesen Thieren ist das Organ gut ausgebildet, beim

Digitized by Google

Menschen, da der Instinct fehlt und das Denken vorherrscht, verkümmert es.

Von den Säugethieren haben diejenigen, die den Schlangen ähnlich sind, die Rüsselthiere das entwickelteste Jacobson'sche Organ. Die Einrichtung ist wie bei den Schlangen, nur mündet die Ausführung schon im Stenson'schen Gange, bei den Nagern hingegen höher oben im Septum. Bei allen diesen Thieren ist der Ausführungsgang bedeutend enger als die Höhle und sind am Septum in der Nähe viel Drüsengruppen zu finden (Jacobson'sche Drüsen), die hauptsächlich in das Organ münden. Bei manchen Thieren sind um das Organ herum glatte Muskelfasern, durch welche der Gang erweitert werden kann, wodurch die Luft besser eindringt; das Thier kann daher die Function des Organs reguliren.

Beim Menschen besteht das Organ nur aus einem engen Epithelcanal, und da keine Nerven dahin ziehen, kann man behaupten, dass es zu den functionslosen degenerirten Organen gehört und nur eine atavistische Bedeutung hat, dass es ferner mit der Zeit ganz in Verlust gerathen dürfte, da es bei fünf bis sechs Fällen schon auf einer Seite nicht mehr vorhanden ist. Es verhält sich wie die Riechhaut, oder z. B. die Appendices der Nebenhoden. An der betreffenden Stelle ist das Septum immer etwas dünner, häufig verbogen, und die Schleimhaut sehr gefässreich, worauf Kiesselbach schon aufmerksam machte (locus Kiesselbachi). Dass an diesen Stellen Blutungen so häufig sind und Perforationen so oft vorkommen, ist nicht auf Kosten des Organs, wie einige Autoren behaupten, zu setzen, sondern auf den Blutreichthum der Schleimhaut und vielleicht auf Reste von Epithelkeimen. Baumgarten.

Behandlung der Ozäna mittelst interstitieller Electrolyse. (Du traitement de l'ozaene par l'électrolyse interstitielle.) Von Dr. Brindel. (Revue hebdomadaire de laryngologie et d'otologie 1897, No. 34.)

Dieses bekanntlich so hartnäckige Leiden wurde nach den Angaben von Dr. Cheval und Dr. Bayer bei 30 Patienten in 100 Sitzungen durch die interstitielle Electrolyse bekämpft. Zuerst wird bei jeder Sitzung die Nase ausgespült und mit einer 10proc. Cocainlösung bepinselt; dann wird die kupferne Nadel vorsichtig längs der unteren Muschel zwischen Mucosa und dem knöchernen Skelett geführt. In Ausnahmefällen wird die mittlere Nasenmuschel durchstochen. Die stählerne Nadel wird immer in die Nasenscheidewand zwischen Mucosa und dem Knorpel resp. Knochen eingeführt, ganz der unteren Muschel parallel. Die kupferne Nadel ist wegen ihrer grossen Biegsamkeit am schwersten einzuführen; wenn man also eine stählerne mit galvanoplastisch aufgelegter Kupferschicht haben kann, so ist letztere vorzuziehen. Beide Nadeln sind 10—15 cm lang. Um deren Contact sicher zu vermeiden, zieht man über deren mittleren Theil ein Stück einer Blasensonde von rothem Kautschuk. Auf diese Weise ist man vor anderweitigen Verbrennungen und vor Verletzungen der Tuba gesichert. Die kupferne Nadel wird an den positiven Pol, die stählerne Nadel an den negativen Pol einer galvanischen Batterie gebracht. Man kann

Digitized by Google

zwei Kranke zugleich behandeln, indem man die kupferne Nadel mit dem positiven Pol, die erste Stahlnadel mit der Kupfernadel des zweiten Patienten und die Stahlnadel des letzteren mit dem negativen Pol der Batterie verbindet. Die Drähte müssen so dünn wie möglich sein und werden mittelst federnder Pincette mit den Nadeln verbunden. Man darf keine plötzlichen Veränderungen in der Stromintensität vornehmen. Am besten ist die sitzende Stellung für die Patienten. In 30—35 Secunden war die gewünschte Intensität erreicht. Wenn man etwas höher steigt, als man soll und dann bis zur gewünschten Höhe niedersteigt, so verschwindet der Anfangs empfundene Schmerz. Eine Sitzung von 10 Minuten genügt, während welcher man den Kranken nicht allein lassen soll. Es ist eine Ausnahme, wenn die Patienten gar nicht leiden; bei Zahncaries treten Zahnneuralgien auf. Opticuserscheinungen und Ohrenschmerzen können auftreten, ebenso oft einen ganzen Tag andauernde Kopfschmerzen. In 15—20 Secunden Zeit wird der galvanische Strom auf Null gebracht, ohne dass Patient es merkt. Die Stahlnadel entfernt sich leicht, die Kupfernadel schwer; letztere scheint mehr entzündliche, oft mehrere Tage andauernde Schwellung, erstere mehr Atrophie der Gewebe hervorzurufen. Verf. giebt eine ganze Versuchsreihe von solchen Patienten und kommt am Ende zu folgenden Schlussfolgerungen: das Resultat 30 genau beobachteter electrolytisch behandelter Fälle ist weit hinter den günstigen von Bayer und Cheval beobachteten Resultaten; namentlich sind die Resultate denen von Rethi fast entgegengesetzt. Verf. fragt sich, ob die Resultate die complicirte Einrichtung der Electrolyse werth sind. Die vibrirende Massage mit nachfolgenden Argentum nitricum-Pulverisationen giebt ebenso gute, wenn nicht bessere Resultate. Dr. P. K.

Neue Erfahrungen betreffend die Ogston-Luc'sche Methode zur Radicalheilung des Stirnhöhlen-Empyems. Kritische Beleuchtung der Misserfolge und Ereignisse, welche aus mangelhafter Ausführung jenes Verfahrens entstehen können. (Nouveaux faits relativs à la méthode Ogston-Luc pour la cure radicale de l'empyème frontal. Examen critique des insuccès et des accidents pouvant resulter de son exécution defectueuse.) Von Dr. Luc in Paris. (Arch. internat. de laryngol. etc. 1897, Bd. X, No. 5.)

Die Misserfolge und ungünstigen Ereignisse nach und während der Ogston-Luc'schen Operationsmethode sind nach L. auf Rechnung der mangelhaften Ausführung der Operation, nicht auf diese selbst zu setzen. Vor Allem ist auf die sorgfältigste und ausgiebigste Curettage des eröffneten Sinus ein Hauptgewicht zu legen, wobei natürlich viel von den Dimensionen desselben abhängt; dann wird die Entscheidung von grösster Wichtigkeit sein, ob es sich um eine Affection einer oder beider Stirnhöhlen handelt, wobei L. seiner Erfahrung Raum giebt, dass es sich sehr häufig um beide handelt, und drittens wird man streng darauf achten müssen, dass man auch den fronto-nasalen Canal, sowie dessen Ausmündungsstelle in dem mittleren Nasengang von etwaigen Fungositäten säubert. L. berichtet über eine Anzahl von einschlägigen Fällen, welche die Wichtigkeit der Beachtung vorstehend genannter Cautelen klar vor Augen führen. Beschorner.

Digitized by Google

Ueber ein bei Gehirnleiden oft eintretendes Symptom, welches durch stundenlanges Aufhören des Athmens vor dem Erlöschen des Herzschlages sich kennzeichnet. (Sur un syndrome observé au cours d'affections cérebrales et caractérisé par l'arrêt complet de la respiration plusieures heures avant celui du coeur.) Von Dr. Dyce Duckworth. (Congrès de Moscou und Semaine médicale 1897, No. 40.)

Verf. bespricht vier von ihm beobachtete, hierher gehörige, sowie mehrere von Anderen, namentlich von Macewen beobachtete Fälle und knüpft hieran sehr interessante Beobachtungen und Schlüsse.

Dr. P. K.

Zur Chirurgie der oberen Nasennebenhöhlen. Von Dr. E. Winckler in Bremen. (Archiv für Laryngologie etc. 1897, Bd. VI, pag. 22.)

W. unterzieht die Operationsmethoden, welche im Allgemeinen bei Erkrankung der oberen Nasennebenhöhlen angewendet werden (Grünwald, Jansen, Kuhnt, Killian, Ollier, Gussenbauer u. Roser), einer Kritik, welche um so werthvoller erscheint, als er die meisten jener Methoden in den ihm geeignet erscheinenden Fällen zu prüfen Gelegenheit hatte. Hierbei empfiehlt er dringend, zur Blutstillung, soweit sie nicht durch Unterbindung zu beherrschen ist, nur Gaze zu verwenden und alle Styptica zu vermeiden, da durch letztere die Wundhöhle in ungünstiger Weise beeinflusst wird. Auch vor Application des Jodoforms warnt er, um so mehr, als Jodoformgaze vollkommen genügt.

Beschorner.

---

c) Pharyngo-laryngologische:

Bleilähmung der Larynxmuskeln. (Un cas de paralysie saturnine des muscles du larynx.) Von Dr. R. Flatow. (Deutsche medicin. Wochenschrift und Revue hebdomadaire de laryngologie et d'otologie 1897, No. 31.)

Ein Anstreicher ist seit 2 Jahren heiser, Anfangs bestand Lähmung des linken Stimmbandes. Jetzt bestehen starke Gelenkschmerzen und asphyctische Zustände. Linkes Stimmband steht in der Cadaverstellung, rechtes Stimmband in Abductionslähmung. Zahnfleisch characteristisch. Tracheotomie konnte durch energische Behandlung vermieden werden. Das rechte Stimmband wurde geheilt, das linke blieb unbeweglich.

Dr. P. K.

Die Intubation in der Kinderheilkunde, abgesehen von der Anwendung derselben bei Diphtheritis. Von Prof. J. Bókay. (Orvosi Hetilap 1897, No. 40, 41.)

Die Intubation ist angezeigt bei allen chronischen Stenosen des Kehlkopfes und der Luftröhre. Es werden mehrere Fälle mitgetheilt, einige hat Referent bereits veröffentlicht, auch die Spiegelbefunde sind vom Referenten beschrieben.

1) Ein Fall von narbiger Larynxstrictur nach Diphtheritis; beim Patienten machte Referent die Laryngofission, das narbige Diaphragma unter den Stimmbändern wurde durchtrennt, ein Tubus eingeführt und

Digitized by Google

über diesem der Kehlkopf und die Luftröhre vernäht; nachher noch lange Intubation. Heilung.

2) Narbige Larynxstrictur nach Diphtherie; der erste Tubus musste mit Gewalt durchgeführt werden. Heilung.

3) und 4) Tracheostenosis luetica. 5) Laryngitis subglottica chron. hypertrophica. Heilung. Die Intubation wird mit Erfolg bei erschwertem Decanulement angewendet, in einem Falle sogar nach sechsjährigem Tragen der Canüle.

Die Intubation bei in die oberen Luftwege gelangten Fremdkörpern hatte nur einen palliativen Erfolg.

Die Intubation wird als Hilfsfactor der Tracheotomie wärmstens empfohlen; es kann dadurch die Tracheotomie in grösster Ruhe ausgeführt werden.

Die Intubation wurde ausserdem bei Glottiskrampf, Pertussis, Papillomen etc. angewendet, und endlich wird auf das von L. Loewy empfohlene Intubationsinstrument, welches mit einem Blasebalg verbunden ist, aufmerksam gemacht, welches nicht nur bei Asphyxie angewendet wird, sondern bei Operationen im Munde ausgezeichnete Dienste leisten kann. Baumgarten.

Lähmung der Cricoarytenoidei postici. (Paralysie des cricoaryténoidiens postérieurs.) Von Dr. Bernoud. (Lyon médical und Revue hebdomadaire de laryngologie et d'otologie 1897, No. 31.)

Trat in der dritten Woche eines Typhus auf; Schmerz und inspiratorische Dyspnoe. Erstickungsanfälle. Dann trat Gaumensegellähmung auf, kein eigentlicher Laryngotyphus, sondern die sonst gesunden Stimmbänder entfernten sich nicht von einander beim Inspirium. Seltene Fälle. Verf. konnte blos sechs in der Literatur finden. Dr. P. K.

Ueber die Differentialdiagnose zwischen Cyste und Antrumempyem. Von A. Kunert, Zahnarzt in Breslau. (Arch. für Laryngol. etc. 1897, Bd. VII, pag. 34.)

Nach dem Antrum Highmori zu entwickelte Cysten mit eitrigem Inhalt und eventuell Spontanperforation, wie sie leicht ein Empyem der Highmorshöhle vortäuschen können, haben eine günstigere Prognose als wirkliche Empyeme und da die endgiltige Ausheilung oder mindestens Heilungsdauer sehr wesentlich von der Therapie, welche eingeschlagen wird, abhängt, so ist die richtige Diagnose für den Patienten und für den Operateur von grösster Bedeutung. K. hat nun nach dieser Richtung hin und nach seiner Erfahrung folgende Thatsachen festgestellt: dass 1) der blosse Nachweis, es sei in der Gegend der Kieferhöhle Eiter vorhanden, für die Diagnose Empyema antri Highmori nicht genügt, da bei einer nach dem Antrum zu entwickelten Cyste mit eitrigem Inhalt und eventueller Spontanperforation nach dem Antrum oder der Nase zu ebenfalls beides der Fall sein kann; dass 2) das Austreiben von Eiter durch eine Fistel mittelst des Luftstromes vom Ostium maxillare her, das Eindringen mit einer Sonde durch eine Fistel einige Centimeter nach der Gegend der Kieferhöhle zu mit ziemlicher Sicherheit; 3) Aufblähung der Knochenwände, mit Erhaltung der Conturen aber und dadurch bedingte scheinbare Weichtheilsschwellung

Digitized by Google

mit voller Sicherheit auf eine Cyste schliessen lassen. Erst wenn die genaue Untersuchung eine Cyste ausschliesst und die oben angeführten Symptome vorhanden sind, kann man mit ziemlicher Sicherheit auf Empyema antri schliessen, obgleich hier die Möglichkeit nicht ausgeschlossen ist, dass eine Cyste nach dem Antrum zu spontan perforirte, ehe es zu einer merklichen Aufblähung der Knochenwände kam. In diesen zweifelhaften Fällen wird endlich 4) die microscopische Untersuchung, sowie 5) das Verhalten des eitrigen Secrets, das, bei vorhandener Cyste mehr krümelig-eitrig, durch ein- oder zweimalige Ausspülung bei breiter Eröffnung endgiltig beseitigt wird, bei Empyem, mehr zähschleimig eitrig, einer mindestens wöchentlichen, meist Monate, oft Jahre langen Behandlung bedarf, den endgiltigen Aufschluss geben. K. giebt seiner Ueberzeugung Raum, dass manche Cyste mit eitrigem Inhalt für ein Empyem gehalten und als solches behandelt worden ist, in Folge dessen die Heilresultate, die man bei Empyem erzielt haben will, als unzulässig angesehen werden müssen. Beschorner.

Ein Fall von Molluscum pendulum der rechten Mandel. (Un cas de molluscum pendulum de l'amygdale droite.) Von Dr. Furet. (Société française de laryngologie, Mai 1897, und Archives internationales de laryngologie 1897, No. 4.)

Das einzige subjective Symptom war ein beständiger Reiz im Halse und Hustenanfälle. Der Tumor bestand zugleich mit unzähligen Mollusca pendula der äusseren Haut und ihre gleiche Zusammensetzung war durch das Microscop bestätigt. Verf. konnte kein Beispiel von Molluscum pendulum auf einer Mucosa finden. Dr. P. K.

Ueber die Beziehungen zwischen Schädelform, Gaumenwölbung und Hyperplasie der Rachenmandel. Von Dr. Schwartz, Rostock. (Zeitschrift für Ohrenheilkunde, XXX, Heft 4.)

Körner u. A. haben die bei Vergrösserung der Rachenmandel häufiger vorkommenden Oberkieferverbildungen auf die beeinträchtigte Nasenathmung zurückgeführt, falls dieselbe während der Wachsthumsperiode längere Zeit und in höherem Maasse bestand. Andere (E. Fränkel) bringen dagegen die Oberkieferbildung mit der Schädelform in Verbindung und wollen dieselbe besonders bei Dolichocephalen gefunden haben; auch soll sich bei denselben besonders oft Rachenmandelhypertrophie zeigen (M. Schmidt). Schw. hat nun an 161 macerirten Schädeln und 154 Lebenden zunächst den Nachweis geführt, dass Schädelform und Gaumenbildung von einander unabhängig sind, und glaubt auch des Weiteren durch die Untersuchungen von 33 Patienten mit starken Rachenmandelhyperplasien und 52 anderen, denen die vergrösserte Rachenmandel schon exstirpirt worden war, die Frage verneinen zu können, ob besagte Hyperplasie hauptsächlich bei Dolichocephalen vorkomme; es befand sich nämlich unter den Untersuchten kein einziger mit dieser Schädelbildung. Allerdings bemerkt der Autor dazu, dass Dolichocephalen in Mecklenburg überhaupt selten vorkommen.

Keller.

Digitized by Google

Vorläufige Bemerkungen über die chirurgische Behandlung der Larynxtuberlose. (Note préléminaire sur le traitement chirurgical de la tuberculose du larynx prise au début.) Von Dr. Goris. (Société médico-chirurgicale de Bruxelles, mars 1897 und Revue de laryngologie et d'otologie 1897, No. 23.)

Diese unglückselige Complication der Lungentuberculose, welche das Ende der Kranken so sehr und so qualvoll beschleunigt, wird trotz aller angepriesenen endolaryngealen Behandlungsweisen nicht curirt; das Auskratzen und nachfolgende glühende Ausbrennen der im Entstehen begriffenen Larynxphthise ist namentlich bei relativ gut erhaltenen Lungen die rationellste Behandlung; sie ist wenigstens bei Haut- und Knochentuberculose sehr oft von Erfolg gekrönt; nur ist ihre vorwurfsfreie Ausführung bei der endolaryngealen Methode eine Sache der Unmöglichkeit. Verf. macht daher statt der endolaryngealen die extralaryngeale Operation: Prophylactische Tracheotomie, Tamponade der Trachea, Thyrotomie, Curettage, ergiebiges Ausbrennen der ausgekratzten Stellen, Catgutnaht der Knorpel, Seidennaht der Muskelschichte und Naht der Hautwunde; die nachfolgende Dysphagie ist in einigen Tagen geschwunden. Verf. giebt zwei Fälle von Heilung, wobei nicht nur alle localen Symptome, sondern sogar der specifische Bacillus im Auswurf verschwanden. Dr. P. K.

Ueber die Diagnose der Larynxtuberculose. (A propos du diagnostic de la tuberculose laryngée.) Von Dr. Massei. (Archiv. ital. di laringol. und Revue hebdomadaire de laryngologie et d'otologie 1897, No. 25.)

Die Diagnose ist oft sehr schwer. So hat Verf. den tuberculösen Character einer chronischen Corditis festgestellt, welche er bei Fehlen der Koch'schen Bacillen und der Larynxsymptome als einfach catarrhalisch angesehen hatte. Solche Facta lassen an die Möglichkeit einer primären Larynxphthise denken, welche locale primäre Formen dann auch zur localen chirurgischen Behandlung ermuntern. Dr. P. K.

Ueber die Bezeichnungen Autoscopie, Lämoscopie und Vorschlag des Namens Isthmia für obere Luftwege. Von Prof. B. Fränkel, Berlin. (Archiv für Laryngologie etc. 1897, Bd. VI, pag. 489.)

F. findet eine Collectivbezeichnung für das, was wir obere Respirationsorgane nennen, also für Halsorgane nebst Nase, Nasenrachen dringend nothwendig und erachtet hierfür das Wort *Ἰσθμια* (die Engpassorgane, die Pässe, die Engen) geeignet, für sprachlich gerechtfertigt und als Namen für weitere Zusammensetzungen bequem. So würde z. B. unsere Disciplin Isthmiologie, die oculare Untersuchungsmethode Isthmioscopie, die Localtherapie Isthmiatrie heissen. Beschorner.

Experimenteller Beitrag zur motorischen Larynxinnervation. (Contribution expérimentale à l'étude de l'innervation motrice du larynx.) Von Dr. Grossmann. (Wiener klinische Rundschau und Revue hebdomadaire de laryngologie et d'otologie 1897, No. 23.)

Bisher wird die bekannte von F. Semon begründete Theorie der Stimmbandlähmungen bei centraler oder peripherer Recurrensaffection

Digitized by Google

angenommen. Dabei wird aber die Frage unberücksichtigt gelassen, ob der vom Nervus laryngeus inferior versehene Musculus cricothyroideus keinen Einfluss auf die Stellung der Stimmbänder hat. So hat z. B. Wagner nachgewiesen, dass nach totaler Durchtrennuug des Recurrens unter dem Einfluss des Musculus cricothyroideus eine Adduction der Stimmbänder, aber nicht die Cadaverstellung der letzteren entsteht. Verf. kommt nun nach Schluss seiner Experimente zu folgenden Folgerungen: 1) Durchschneiden eines Recurrens bringt eine bedeutende Verengerung der Glottis; 2) Durchschneiden desselben Nerven auf der anderen Seite vermehrt diese Verengerung; 3) bei der darauf folgenden Durchschneidung beider Laryngei superiores entfernen die Stimmbänder sich von einander, sie stehen sich aber noch näher, wie in der Cadaverstellung. Daraus schliesst Verfasser, dass die Adductorenstellung der Stimmbänder nicht immer auf eine Lähmung der Cricoarytenoidei schliessen lässt. Verf. nimmt sogar an, dass die eigentliche Cadaverstellung der Stimmbänder nie beim Lebenden vorkommt, da ausser den vier Nervi laryngei die äusseren Larynxmuskeln und der innere Lungendruck einigen Einfluss auf die Stimmbandstellung ausüben.

Dr. P. K.

Dermoidcyste des Bodens der Mundhöhle. Operation. Heilung. (Kyste epidermique du plancher de la bouche. Ablation. Guérison.) Von Dr. Bousquet. (Bulletin médical u. Revue lebdomadaire de laryngologie et d'otologie 1897, No. 23.)

Eine 26jährige Frau hat eine hühnereigrosse Geschwulst in der Medianlinie der Suprahyoidalgegend; im Innern des Mundes hebt dieselbe Geschwulst den Mundboden und die Zunge in die Höhe; dabei besteht Speichelfluss, schwieriges Sprechen und Schlucken. Operation durch den Mund.

Dr. P. K.

Herr Grossmann und die Frage der Posticuslähmung. Von Prof. Sir Felix Semon in London. (Archiv für Laryngologie etc. 1897, Bd. VI, pag. 492.)

Kritik der Arbeit: „Experimentelle Beiträge zur Lehre von der „Posticuslähmung" von Dr. M. Grossmann (Arch. f. Laryng., Bd. VI, pag. 282, ref. in dieser Monatsschr., Jahrg. XXXI, 8), welche in den Worten gipfelt, dass G.'s Argumentation eine fortlaufende Kette von Unrichtigkeiten darstellt, welche von ihrem Verfasser mittelst persönlicher Anschuldigungen und in ihrer Wirkung systematisch irreführender Schilderungen, mittelst logischer Trugschlüsse und Aufstellung wilder Hypothesen, mittelst Zweideutigkeit der Ausdrucksweise und falscher, aus irreleitenden Experimenten gezogener Deductionen verfochten wird. Nach ausführlicher Widerlegung der in genannter Arbeit gegen seine Lehre enthaltenen Einwendungen erklärt S., dass er an Allem, was er in der Posticusfrage je öffentlich ausgesprochen (einschliesslich der klinischen, pathologischen, experimentellen und historischen Seite, ebenso wie der Prioritätsfrage), unverbrüchlich festhalte.

Beschorner.

Digitized by Google

Sängerknötchenartige Larynxtuberculose. (Tuberculose laryngée nodulaire.) Von Dr. Castex. (Revue hebdomadaire de laryngologie et d'otologie 1897, No. 26.)

Es kommen relativ viele solche Fälle vor, wo dann die Diagnose des Allgemeinleidens und der Verlauf zur richtigen Diagnose führt. Verf. giebt eine ziemlich verworrene Differentialdiagnose der tuberculösen und nichttuberculösen Sängerknötchen, welche aber weit entfernt ist, im gegebenen Falle eine Entscheidung zu treffen. (Ref.)

Dr. P. K.

Ist der Satz von der verschiedenen Vulnerabilität der Recurrensfasern berechtigt? Von Prof. Rosenbach in Berlin. (Archiv für Laryngologie etc. 1897, Bd. VI, pag. 588.)

R. bestreitet den in M. Grossmann's Arbeit „Experimentelle Beiträge zur Lehre von der Posticuslähmung“[33]) enthaltenen Satz, dass seine These erst durch Semon's Bemühungen zum Gesetz der Muskelreaction bei organischen Erkrankungen geworden sei und hält daran fest, dass das von ihm formulirte Gesetz durch die Einwendungen G.'s weder vernichtet noch gefährdet sei, da er in seinen Ausführungen die Vorgänge im Kehlkopf nur auf Grund reichlichen klinischen Materials als speciellen Fall eines allgemeinen Gesetzes der Nervenlähmung zu betrachten versucht habe.

Beschorner.

Zwei Fälle von Lähmung des linken Stimmbandes alcoholischen Ursprungs. (Deux cas de paralysie de la corde vocale gauche d'origine alcoolique.) Von Dr. Dundas-Grant. (Société française de laryngologie, Mai 1897, und Revue hebdomadaire de laryngologie et d'otologie 1897, No. 26.)

Verf. giebt die Krankengeschichten eines Klerikers und einer Dame (!), welche dem heimlichen Genuss des Branntweins ergeben waren und bei welchen keine Ursache der Stimmbandlähmung gefunden werden konnte. Nach geordneter Lebensweise trat bei beiden ohne jede andere Behandlung Heilung ein.

Dr. P. K.

Chirurgische Behandlung des Lupus des Larynx. (Traitement chirurgical du lupus du larynx.) Von Dr. Gouguenheim u. Dr. Guinard. (Annales des maladies de l'oreille et du larynx 1897, No. 8.)

Brondgeest hat zuerst den Larynxlupus mittelst Pharyngotomia subhyoidea und Laryngofissur behandelt. Sechs Jahre nach der Operation war noch keine Recidive eingetreten. Der von den Autoren beschriebene Fall ist der zweite in der Literatur zu findende. Die Heilmethode liegt nahe, eben weil wir jetzt wissen, dass der Lupus eine langsam verlaufende, milde Tuberculose darstellt. Die Operation begreift folgende Punkte: 1) Medianschnitt bis zur Trachea führend; 2) Tracheotomie und Einführen der Trendelenburg'schen Tamponcanüle; 3) Eröffnen des Larynx in der Mittellinie und des Pharyngolaryngealraumes; 4) Offenhalten der in der Mittellinie durchtrennten

---

[33]) Archiv für Laryngologie etc., Bd. VI, pag. 282; ref. in dieser Monatsschrift, Jahrgang XXXI, 8.

Digitized by Google

Larynxplatten; 5) Gebrauch des scharfen Löffels bis in die äussersten Grenzen, Gebrauch des Galvanocauters auf den ausgekratzten Stellen, Auskratzen der Morgagni'schen Taschen und der Stimmbänder; die meistentheils angefressene Epiglottis exstirpiren. Verff. geben die genaue Beschreibung ihres so operirten Falles, welcher microscopisch diagnosticirt war und heilte. Sie gestehen, auf die genannte Methode der Lupusbehandlung gekommen zu sein durch die Phthisis laryngea, welche man ebenso, aber mit viel weniger Erfolg, chirurgisch zu behandeln anräth. Wenn also die genannte chirurgische Behandlung der Larynxphthise zu manchen Enttäuschungen geführt hat, so hat selbe das Gute an sich gehabt, dass sie den Weg zur chirurgischen Behandlung des Larynxlupus gezeigt hat. In diesem Falle wirkte die Operation radical, weil der Lupus nur eine milde Form der Tuberculose darstellt. In diesem Falle wurde während der Operation eine vorher nicht diagnosticirte Drüsenschwellung entdeckt; letzteres ist insofern wichtig, weil die Lymphdrüsenschwellung bei Lupus bis jetzt geleugnet wurde. Was die Technik der Operation betrifft, so ist zu bemerken, dass der mediane Verticalschnitt vom Os hyoideum bis zum Sternum vollkommen genügt und dass keine Transversalschnitte ausgeführt zu werden brauchen. Vor der Eröffnung der Trachea muss absolute Blutstillung vorhanden sein, der Knorpelschnitt muss mathematisch median sein; zwei Seidennähte genügen, den Schildknorpel nachher zu vereinigen.

Dr. P. K.

Stroboscopische und photographische Studien über die Stellung der Stimmlippen im Brust- und Falsett-Register. Von Dr. A. Musehold in Berlin. (Archiv für Laryngologie etc. 1897, Bd. VII, pag. 1.)

Das von Stampfer in Wien und Plateau in Brüssel im Jahre 1832 erfundene Stroboscop, auch Phaenacystoscop oder Phantoscop genannte, von Oertel, Koschlakoff und Simanowsky den Untersuchungen über den physikalischen Character der Stimmbandlähmungen dienstbar gemachte Instrument wurde von M. derart vervollkommnet, dass es auch zum Photographiren benutzt und das, was die Photogramme zeigten, an den schwingenden Stimmbändern direct gesehen werden konnte. Er theilt die mit dem Apparat erzielten Resultate seiner Untersuchungen, welche sich zunächst auf die Stimmbänder von Männern und auf die Stellung derselben im Brust- und Falsett-Register erstrecken, mit.

Beschorner.

Ueber die Functionen der Nebenschilddrüsen. (Du rôle des glandules parathyroides dans la fonction thyroidienne.) Von Dr. Gley. (Société de biologie, séance du 31. juillet 1897, und Semaine médicale 1897, No. 37.)

Bekanntlich hat Bauman aus der Schilddrüse ein jodhaltiges Präparat entnommen, welches, wenn nicht der einzige, so doch einer der Hauptbestandtheile der Schilddrüse ist. Nach Verf.'s Experimenten besteht dieses Thyroidin in weit grösserer Menge in den Nebenschilddrüsen. Es ist dies ein neuer Beweis der Wichtigkeit der Nebenschilddrüsen.

Dr. P. K.

Digitized by Google

Chronische Hypertrophie der Zungentonsille. Klinischer und physiologisch-pathologischer Rückblick. (Hypertrophie chronique de l'amygdale linguale. Revue clinique et de physiologie pathologique.) Von Dr. G. Didsbury. (Arch. internat. de laryngol. etc. 1897, Bd. X, No. 5.)

Rückblick auf die von französischen und ausländischen Autoren über die Anatomie dieser Drüse und deren Erkrankungen veröffentlichten Arbeiten mit Hinzufügung zweier eigener Beobachtungen, betreffend einen 41jährigen Bankbeamten und ein 20jähriges Mädchen. Bei ersterem wurde der bestehende Husten, bei letzterer die Stimmstörung durch galvanocaustische Behandlung der hypertrophischen Zungentonsille rasch zum Schwinden gebracht. Beschorner.

Bewegungsaphasie mit Erhaltung der dem Patienten sehr gangbaren Sing- und Betstimme. (De l'aphasie motrice avec conservation de la parole chantée ou priée, familière au malade.) Von Prof. Dr. Bernheim. (Bulletin médical und Revue hebdomadaire de laryngologie et d'otologie 1897, No. 34.)

Verf. bringt zwei solcher Beispiele. Das Leiden ist in den klassischen Handbüchern blos erwähnt, aber nicht genau beschrieben. Verf. giebt die klassische Beschreibung. Dr. P. K.

Erwiderung auf den Aufsatz des Herrn Privatdocenten Dr. Michael Grossmann: Experimentelle Beiträge zur „Posticuslähmung“[34]. Von Prof. B. Fränkel in Berlin. (Archiv für Laryngologie 1897, Bd. VI, pag. 598.)

Von Grossmann sind in obengenanntem Aufsatze Versuche einer abfälligen Kritik unterzogen worden, welche J. Gad und B. Fränkel im Jahre 1889 angestellt und im Centralblatt für Physiologie, Bd. III, pag. 49 veröffentlicht haben. Fränkel hat diese Versuche einer Nachprüfung unterworfen, und zwar unter Berücksichtigung gewisser von G. namhaft gemachter Desiderate. F. konnte bei den neuen Versuchen in keiner Weise die Aussagen von Grossmann bestätigen, musste vielmehr seine früheren Angaben als richtig erkennen. Danach wären sie geeignet, dem Semon'schen Gesetze die werthvollste Stütze zu bieten und, da sie nach ihrem Resultat mit der Semon'schen Lehre in vollem Einklang stehen, jeden Zweifel an deren Richtigkeit zu beheben. Beschorner.

Ventrikellaryngocele. (Laryngocèle ventriculaire.) Von Dr. Paul Rangé. (Annales des maladies de l'oreille et du larynx 1897, No. 6.)

Sehr seltene Fälle, welche man in zwei Categorien eintheilen kann: 1) Der lufthaltige Bruch dringt durch einen Substanzverlust der membranösen oder knorpeligen Larynxwandungen (durch das Ligamentum cricothyroideum, Hutchinson; durch eine angeborene Oeffnung zwischen den zwei Schildknorpelplatten, Madelung); 2) in der zweiten Categorie handelt es sich einfach um eine colossale Erweiterung eines Morgagnischen Ventrikels, jedenfalls durch eine pathologisch-anatomische prä-

---

[34]) Archiv für Laryngologie etc., Bd. VI, pag. 282; ref. in dieser Monatsschrift, Jahrgang XXXI, 8.

Digitized by Google

existirende Veranlagung des betreffenden Gewebes begünstigt und durch übergrosse expiratorische Anstrengungen hervorgebracht (Parker und Beausoleil). Verf.'s Beispiel gehört in diese zweite Categorie und wird nach Virchow als ventriculare Laryngocele gekennzeichnet. Der Fall ist ganz vollständig beobachtet, seine Entstehung mechanisch klar nachgewiesen und verdient im Original nachgelesen zu werden.

Dr. P. K.

Indicationen und Contraindicationen bei chirurgischer Behandlung der Kehlkopftuberculose und deren zu erhoffende Resultate. (Indications et contre-indications du traitement chirurgical dans la tuberculose du larynx et résultats que l'on peut espérer.) Von Dr. R. Botey in Barcelona. (Arch. internat. de laryngol. etc. 1897, Bd. X, No. 5.)

B. resumirt: Bei den acuten und subacuten Formen der Kehlkopftuberculose ist die chirurgische Behandlung contraindicirt. Dasselbe kann man von den Fällen von Tuberculose sagen, wo es sich um chronische, ulcerirende Infiltrate handelt, welche das ganze oder fast ganze Organ betreffen. In 20 pCt. der übrigen Fälle, d. h. bei Lupus des Kehlkopfes, den tuberculösen Neubildungen und Polypen, den einseitigen oder auf den Kehlkopfeingang beschränkten Infiltraten, den chronischen, ulcerirenden Infiltraten der einen Hälfte oder beider Drittel des Kehlkopfes ist die chirurgische Behandlung vollständig angezeigt, zum Mindesten, wenn das Allgemeinbefinden des Kranken nicht allzu ungünstig. Scarificationen uud Electrolyse sind unnütz; nur der Galvanocauter kann bei Lupus des Kehlkopfeinganges dienlich sein. Der Erfolg der Eingriffe hängt grossentheils von der richtigen Auswahl der Fälle ab. B. erreichte fast stets dauernde Besserung, manchmal Heilung.

Beschorner.

Beitrag zur Lehre von der eunuchoiden Stimme. (Contribution à l'étude de la voix eunuchoïde.) Von Dr. Kayser. (Medicinisch-pädagogische Monatshefte und Revue hebdomadaire de laryngologie et d'otologie 1897, No. 34.)

Bei mit Eunuchenstimme Behafteten tritt während der Phonation der Larynx auffallend in die Höhe, wie im Allgemeinen beim Hervorbringen hoher Töne. Bei solchen Patienten verhinderte Verf. beim Phoniren durch Fingerdruck das Aufsteigen des Larynx und machte den Tönen so einen tieferen Klang. Die Patienten machten dieses Manöver eine Zeit lang selbst und heilten so ihren Stimmdefect allmählich.

Dr. P. K.

Ueber intermittirende Parese des Gaumensegels bei Neurasthenie. (De la parésie intermittente du voile du palais dans la neurasthénie.) Von Dr. J. Garel. (Revue hebdomadaire de laryngologie et d'otologie 1897, No. 33.)

Das Hauptzeichen dieser Lähmungsart besteht darin, dass selbe intermittirend ist. Verf. erzählt drei genaue hierher gehörige Krankengeschichten.

Dr. P. K.

Digitized by Google

Traumatische Lähmung des Gaumensegels. (Paralysie traumatique du voile du palais.) Von Dr. P. Raugé. (Arch. internat. de laryngologie etc. 1897, Bd. X, No. 5.)

Ein 59 Jahre alter Mann stürzte etwa 3 m hoch herab, und zwar mit der linken Halsseite auf einen Kistenrand. Er verlor das Bewusstsein, und nachdem er dies nach Verlauf einer Stunde wiedergewonnen, constatirte man nasale Sprache und Unvermögen, Flüssigkeiten zu schlucken, da diese beim Versuche hierzu zur Nase wieder herauskamen. Weder Gesichts- noch Lähmung der Extremitäten. Keine Blutung aus dem Ohre. Geringes Nasenbluten; kurz, nur Sprach- und Schlingstörungen, also lediglich eine auf das Gaumensegel beschränkte Lähmung. R. glaubt danach nicht, dass es sich um eine periphere oder cerebrale Läsion, sondern eher um einen circumscripten Bluterguss handelt, welcher durch Alteration der betreffenden Bewegungsnerven die Krankheitserscheinungen hervorrief. Beschorner.

Betrachtungen über den Ictus laryngeus. (Considérations sur l'ictus laryngé.) Von Dr. Moll. (Revue hebdomadaire de laryngologie et d'otologie 1897, No. 32.)

Man versteht darunter jedes Hinfallen mit Verlust des Bewusstseins, hervorgerufen durch einen pathologischen Zustand der oberen Respirationsorgane; der Laryngeus superior wird gereizt, der Reiz wird centripetal auf das Expirationscentrum gebracht, welch' letzteres Hustenstösse hervorruft und zugleich das Moderationscentrum des Herzens reizt; letzteres ruft dann Gehirnanämie und Bewusstlosigkeit hervor.
Dr. P. K.

Notiz.

Oesterreichische otologische Gesellschaft.

Am 21. und 22. Februar l. J. tagte in Wien der von der Oesterreichischen otologischen Gesellschaft einberufene, sehr besuchte Otologen-Tag. Die Vorträge, welche dabei gehalten wurden, zeichneten sich sowohl durch ihren wissenschaftlichen, als auch durch ihren practischen Werth aus. Dabei manifestirte sich eine herzlich collegiale Stimmung unter den Theilnehmern, die bei Gelegenheit eines gemeinsamen Diners kräftigen Ausdruck fand. Die Theilnehmer an diesem sehr gelungenen Otologen-Tage trennten sich mit dem Versprechen, sich beim nächsten Otologen-Tage wieder einfinden zu wollen.

Den wissenschaftlichen Bericht bringt die nächste Nummer unserer Monatsschrift.

Alle für die **Monatsschrift** bestimmten **Beiträge und Referate** sowie alle **Druckschriften, Archive** und **Tausch-Exemplare** anderer Zeitschriften beliebe man an Herrn Prof. Dr. **Gruber** in Wien I, Freiung 7, zu senden. Beiträge werden mit 40 Mark pro Druckbogen honorirt und die gewünschte Anzahl Separat-Abzüge beigegeben.

Verantwortlicher Redacteur: Prof. Dr. Ph. Schech in München.
Verlag von Oscar Coblentz. Expeditionsbureau: Berlin W. 35, Schöneberger Ufer 28.
Druck von Carl Marschner, Berlin SW., Ritterstrasse 41.

Digitized by Google

PROPERTY OF
Milwaukee Medical Society
Must not be removed from the Library.

Monatsschrift für Ohrenheilkunde

sowie für

Kehlkopf-, Nasen-, Rachen-Krankheiten.

Organ der Oesterr. Otologischen Gesellschaft.

(Neue Folge.)

Mitbegründet von weil. Prof. Dr. N. Rüdinger, Prof. Dr. R. Voltolini und weil. Prof. Dr. Fr. E. Weber-Liel

und unter Mitwirkung der Herren

Docent Dr. **E. Baumgarten** (Budapest), Hofrath Dr. **Beschorner** (Dresden), Prof. Dr. **Ganghofner** (Prag), Docent Dr. **Gomperz** (Wien), Dr. **Heinze** (Leipzig), Dr. **Hopmann** (Cöln), Prof. Dr. **Jurasz** (Heidelberg), Dr. **Keller** (Cöln), Prof. Dr. **Kiesselbach** (Erlangen), Prof. Dr. **Kirchner** (Würzburg), Dr. **Koch** (Luxemburg), Dr. **Law** (London), Docent Dr. **Lichtenberg** (Budapest), Dr. **Lublinski** (Berlin), Dr. **Michel** (Cöln), Docent Dr. **Moldenhauer** (Leipzig), Prof. Dr. **Onodi** (Budapest), Docent Dr. **Paulsen** (Kiel), Dr. **A. Schapringer** (New-York), Dr. **Schäffer** (Bremen), Dr. **E. Stepanow** (Moskau), Prof. Dr. **Störck** (Wien), Prof. Dr. **Strübing** (Greifswald) Dr. **Weil** (Stuttgart), Dr. **Ziem** (Danzig)

Herausgegeben von

Prof. Dr. JOS. GRUBER Wien. **Prof. Dr. v. SCHRÖTTER** Wien. **Prof. Dr. PH. SCHECH** München.

Prof. Dr. E. ZUCKERKANDL Wien.

Dieses Organ erscheint monatlich in der Stärke von 3 bis 3½ Bogen. Man abonnirt auf dasselbe bei allen Buchhandlungen und Postanstalten des In- und Auslandes.
Der Preis für die Monatsschrift beträgt 12 R.-M. jährlich; wenn die Monatsschrift zusammen mit der Allgemeinen medicinischen Central-Zeitung bestellt wird, nur 8 R.-M.

Jahrg. XXXII. Berlin, März 1898. No. 3.

I. Originalien.

Aus der k. k. Universitätsklinik für Ohrenkranke des Prof. Jos. Gruber in Wien.

Ueber den Einfluss des gesteigerten intracraniellen Druckes auf den schallempfindenden Apparat.

Von

Dr. **Ferdinand Alt**, Assistent an der Klinik.

Der erhöhte intracranielle Druck vermag mannigfache anatomische und functionelle Veränderungen des schallempfindenden Apparates im weitesten Sinne des Wortes — und darunter verstehe ich den Weg vom Labyrinth bis zum corticalen Hörcentrum — herbeizuführen.

Zu diesen Veränderungen gehört vor Allem eine der Stauungspapille entsprechende Alteration des peripheren Endes des Nervus acusticus. Es liegt in der Literatur eine Reihe von einschlägigen klinischen Beobachtungen, anatomischen Befunden und physiologischen Untersuchungen vor, die von den betreffenden Autoren zur Aufstellung verschiedener Theorien über die Entstehung dieser Affection verwerthet

Digitized by Google

wurden. Diese Theorien gleichen so sehr jenen über die Entstehung der Papillitis optica bezw. Neuritis optica, daß ich es für nothwendig halte, zunächst die Anschauungen der Ophthalmologen ganz kurz zu streifen.

Der Theorie von Graefe (die noch weiter von Schwalbe, Schmidt und Manz ausgebildet wurde), welcher die Stauungspapille auf das mechanische Moment der Stauung zurückführt, steht die Theorie von Leber-Deutschmann gegenüber, welche als Ursache des Processes eine echte primäre Entzündung der Papille und des Nervenstammes annehmen, während Adamkiewicz eine neuroparalytische Entzündung der Papille als Resultat einer krankhaften Reizung der Sehnervencentren supponirt.

Die Anschauungen über das Wesen der Stauungspapille sind demnach durchaus nicht übereinstimmende, und die meisten Ophthalmologen acceptiren entweder die Graefe'sche Druck- oder die Leber'sche Entzündungstheorie.

Ganz analoge Anschauungen gelten für die anatomischen und functionellen Läsionen des Nervenendapparates des Acusticus, welche bei Krankheitsprocessen mit gesteigertem Hirndruck vorkommen können.

Bevor ich zur Besprechung dieser Theorien schreite, will ich zunächst zur besseren Beleuchtung der Frage eine Zusammenstellung aller mir in der Literatur zugänglichen einschlägigen Befunde geben.

Steinbrügge hatte Gelegenheit, einen 12jährigen Knaben zu beobachten, welcher an einem Tumor der Zirbeldrüse zu Grunde gegangen war. Die einige Tage vor dem Tode vorgenommene Functionsprüfung des Gehörorgans hatte verminderte Hörschärfe sowohl für Luft- als auch für Knochenleitung ergeben, doch konnte dieses Resultat nicht für die gefundene Labyrinthveränderung maassgebend sein, da ausserdem eine rechtsseitige Otitis externa mit Trübung und Verdickung des rechten Trommelfells bestand und der Patient sich bereits in einem somnolenten Zustande befand. Die ophthalmoscopische Untersuchung hatte namentlich rechtsseitige, beginnende Neuritis optica ergeben. Bei der Section desselben wurde eine Abflachung der Hirnwindungen, hochgradiger Hydrocephalus internus, ein wallnussgrosser Tumor (Teratom) der Glandula pinealis mit ausgedehnter Usur des Balkenwulstes, beider medianer Flächen der Sehhügel und der linken Haubengegend durch die Geschwulst nachgewiesen. In beiden Schnecken zeigte sich die Reissner'sche Membran deprimirt, wodurch der Raum des Ductus cochlearis erheblich beeinträchtigt worden war; durch diese Depression erschien auch die Corti'sche Membran gegen die Köpfe der Cortischen Pfeiler gedrängt und die letzteren von oben nach abwärts gedrückt, an einzelnen Stellen förmlich geknickt. Im Uebrigen fanden sich Spuren beginnender Entzündung, kleine Blutextravasate zwischen den Nervenfasern, Ablösung der Epithelzellen des Ductus cochlearis, Untergang der zelligen Gebilde des Corti'schen Organs.

Gomperz hat bei einem Tuberculösen, der mit Otitis media et interna suppurativa behaftet und an Oedema cerebri acutum verstorben war, eine ähnliche Depression der Reissner'schen Membran in allen Windungen beobachtet, wodurch der Ductus cochlearis nur noch als Spalt auf den Durchschnitten sichtbar war.

Digitized by Google

Gradenigo sah bei einem Falle, wo die Section Meningitis an der Basis des Gehirns und Kleinhirns mit bedeutendem Hydrocephalus internus und externus, bindegewebige Neubildung an der Convexität, zwei Erweichungsherde im Kleinhirn ergab, die Nervi facialis und acusticus an ihren Austrittsstellen in den Meatus acusticus internus verdünnt und fand bei der microscopischen Untersuchung in den Stämmen beider eine reichliche interstitielle lymphatische Infiltration, welche ziemlich gleichmässig vertheilt war, entlang dem ganzen Verlaufe genannter Nerven im inneren Gehörgange. Entzündliche Infiltration war ausgeschlossen.

Elschnig und Habermann beobachteten einen Kranken, der angeblich seit 5—6 Wochen krank war und folgende Symptome darbot: Schwäche in den Beinen, allgemeine Müdigkeit, Schwindel, Kopfschmerz, Sprache erschwert, lallend und undeutlich. Typische Stauungspapille an beiden Augen bis 6 D. hoch. Die otiatrische Untersuchung ergab Herabsetzung der Knochenleitung (Acusticus-Affection). Zunahme der diffusen Hirnsymptome, Tage lang Somnolenz mit Unbeweglichkeit der Augen, Nystagmus atacticus. Bei der Section fand man: Glioma cerebelli progrediens ad pontem et medullam oblongatam; Hydrocephalus internus chron., compressio cerebri, usura cranii. Bei der microscopischen Untersuchung des Gehörorgans wies Habermann nach: Deutliche Entzündung in und um den Nervus acusticus und facialis.

Von einschlägigen Mittheilungen über functionelle Läsionen hebe ich nur die Beobachtung von Moos hervor, der in mehreren Fällen von Hirntumor eine auffallend verminderte Hörschärfe für hohe musikalische Töne fand und deshalb glaubt, dass sich ein gesteigerter intraauraler Druck am frühesten durch eine verminderte Perception hoher musikalischer Töne geltend mache. Zur Begründung dieser Anschauung zieht Moos die Versuche von Burnett und Helmholtz heran, welche ergaben, daß das runde Fenster bei Druckzunahme im Labyrinth seine Function früher einstelle bei Zuleitung von hohen als bei solchen von tiefen Tönen.

Andere Beobachtungen liegen von Gradenigo vor, der annimmt, dass beim Acusticus der Stauungspapille eine lymphatische Infiltration entspreche, welche sich nicht durch nennenswerthe functionelle Störungen, sondern blos durch eine beträchtliche Steigerung der electrischen Erregbarkeit der Nerven äussere. Gradenigo verweist auf zehn von ihm beobachtete Fälle von wahrscheinlichem Cerebraltumor (in acht Fällen bestand Papillitis optica), bei welchen eine ausgezeichnete electrische Reaction des Acusticus vorhanden war.

Derartige functionelle Störungen des Acusticus treten unverhältnissmässig seltener auf als die des Opticus. Nach Moos kommen etwa 11—28 pCt. Gehörstörungen gegen 95,4 pCt. Gesichtsstörungen bei Hirntumoren vor, während andere Autoren ein noch selteneres Auftreten annehmen, bezw. Läsionen dieser Art gar nicht erwähnen, so Oppenheim, der bei 23 Fällen von Gehirntumoren Gesichtsstörungen in 82 pCt. der Fälle beobachtete und Gehörstörungen gar nicht anführt. Immerhin muss aber darauf hingewiesen werden, dass man bisher diesen Alterationen fast gar keine Beachtung widmete, und dass sorgfältige Beobachtungen ganz andere Resultate ergeben dürften.

Digitized by Google

Ueber die Art der Entstehung dieser Affection liegen folgende Theorien vor.

Huguenin nimmt an, dass fast alle Hirntumoren zu einer gewissen Zeit ihres Bestehens eine chronische Entzündung an der Basis des Gehirns hervorrufen, die ihrerseits wieder eine Neuritis descendens mit Atrophie der exponirtesten Nerven zur Folge habe, was bei der Localdiagnose von Hirntumoren, namentlich bei Störungen des Seh-, Hör- und Riechvermögens berücksichtigt werden müsse.

Nach Gradenigo existiren beim Acusticus wie beim Opticus Scheidenräume, welche mit lymphatischen Räumen der Schädelhäute communiciren und am peripherischen Ende eine Tabula cribrosa, analog der Lamina cribrosa, die wie diese ein gewisses Hinderniss dem Abflusse der Cerobrospinalflüssigkeit gegen das peripherische Organ entgegensetzt, aber das Stauen und die Ansammlung derselben erleichtert.

Ich komme nun zur Theorie Steinbrügge's, welche Veranlassung zu einer lebhaften Streitfrage bot, ob der gesteigerte intracranielle Druck überhaupt eine Druckstörung im Labyrinth herbeiführen könne. Zum leichteren Verständniss der hierbei in Betracht kommenden Verhältnisse bringe ich ein einfaches Schema von Asher:

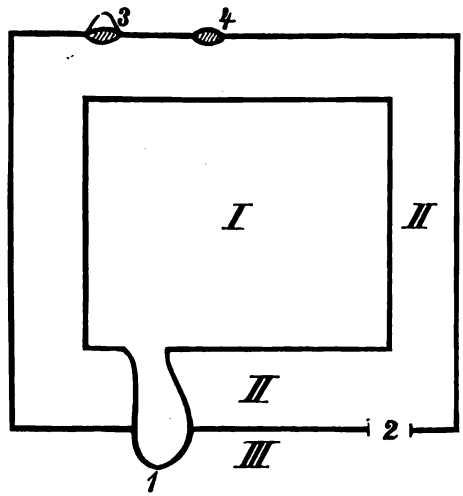

I. Endolymphatischer Raum.
II. Perilymphatischer Raum.
III. Lymphraum des Schädels:
1. Saccus endolymphaticus.
2. Ductus perilymphaticus (Aquaeductus cochleae).
3. Ovales Fenster mit Stapes.
4. Fenestra rotunda.

Bei Steigerung des intracraniellen Druckes wirkt derselbe, nach Steinbrügge, durch den Ductus perilymphaticus auf den perilymphati-

Digitized by Google

schen Raum, vom Saccus endolymphaticus aus auf den endolymphatischen Raum. Die gleichmässige Drucksteigerung dauert so lange an, bis der Saccus endolymphaticus an die hintere Wand des Felsenbeines angedrückt wird, von da an kommt es dadurch, dass jetzt nur noch vom Ductus perilymphaticus aus der Druck wirken kann, zu einem Ueberdruck im perilymphatischen Raum, einer Auswärtswölbung der Membran des runden Fensters und einer Depression der Reissner'schen Membran gegen das Corti'sche Organ, welche eine mechanische Läsion des letzteren durch diese zur Folge haben kann.

Diese Anschauung Steinbrügge's fand eine Stütze durch den citirten analogen Befund von Gomperz, der Versuche anstellte, ob solche Depressionen nicht bei der Einbettung durch fehlerhafte Methoden entstehen könnten und zu dem Schluss kam, dass durch zu starke Schrumpfung der Einbettungsmasse die verschiedensten Verkrümmungen und Ausbauchungen der Reissner'schen Membran und auch der Lamina spiralis zu Stande kamen, nie aber dieses regelmässige, in allen Windungen in gleicher Weise vorhandene Sichanschmiegen der Reissner'schen Membran an das Corti'sche Organ.

Diese Theorie wurde hauptsächlichst von Asher und Ostmann bekämpft.

Asher behauptet, sowie im Schädelinnenraum der Druck steigt, werde sich die Erhöhung des Druckes durch den Ductus perilymphaticus und vermittelst des Saccus endolymphaticus auf den peri- und endolymphatischen Raum gleichmässig fortpflanzen. Gleichzeitig mit dieser Veränderung tritt eine andere ein, eine Einwirkung auf das Gefässsystem, und zwar muss zunächst ein vermehrter Widerstand gegen den venösen Abfluss stattfinden. Es kommt zu einer beträchtlichen localen, arteriellen Blutdrucksteigerung. Die durch venöse Stauung erzeugte Druckvermehrung hat eine vermehrte Lymphbildung zur Folge. Der von der Lymphe erzeugte Gegendruck steigt immer mehr an. Vor Allem muss dies im endolymphatischen Raume eintreten, da in diesem das lymphbildende Organ, die Stria vascularis, liegt. Deshalb könne es zu keiner Depression der Reissner'schen Membran und zu keiner Beschädigung der Hörfunction kommen.

Zu gleichen Schlussfolgerungen gelangte Ostmann auf Grund experimenteller Untersuchungen.

Gleichwohl weist Asher darauf hin, dass in den geschilderten Schutzvorrichtungen des Labyrinths Verwicklungen eintreten können, dass bei einer Läsion der Stria vascularis eine Druckverminderung im endolymphatischen Raume bei gesteigertem intracraniellen Druck vorkommen dürfte, und Steinbrügge führt in einer Gegenschrift aus, dass eine Herabsetzung des endolymphatischen Druckes möglicher Weise von Störungen in der Bereitung der Endolymphe, also von einer Verminderung der Flüssigkeitsmenge innerhalb der endolymphatischen Räume herrühren könne.

Bei diesen Untersuchungen und kritischen Erwägungen scheinen mir zwei wichtige Punkte zu wenig Berücksichtigung gefunden zu haben.

Erstens die Thatsache, dass beim Hydrocephalus nicht so sehr eine constante Drucksteigerung, als vielmehr grosse Druckschwankungen vorkommen. Der Wechsel der Hirndrucksymptome spricht dafür, dass

Digitized by Google

wir es bald mit beträchtlichen Drucksteigerungen, bald mit nicht wesentlich veränderten Druckhöhen zu thun haben.

Zweitens das anatomische Verhalten des Saccus endolymphaticus, der die Uebertragung des Druckes vom Schädelraum auf die Endolymphe vermitteln soll. Schon unter normalen Verhältnissen kann sich der gesteigerte intracranielle Druck viel besser durch den offenen Ductus perilymphaticus auf die Perilymphe fortpflanzen, als durch den kleinen Saccus endolymphaticus (der geradezu als blind endigender Sack aufzufassen ist, da hierbei die von Rüdinger beschriebenen Abzugscanälchen fast gar nicht in Betracht kommen) auf die Endolymphe. Wenn der Druck plötzlich ansteigt, wie dies beim Hydrocephalus der Fall sein kann, dann wird diese ungleichartige Druckübertragung zweifellos eine allerdings transitorische Druckdifferenz zwischen Peri- und Endolymphe herbeiführen, d. h. die Perilymphe wird eine Zeit lang unter einem höheren Drucke stehen, als die Endolymphe.

Nun kommen nach den Untersuchungen von Gruber ausserordentlich mannigfache Varietäten in der Entwicklung des Saccus endolymphaticus vor, wie ich dies wiederum in jüngster Zeit an sehr instructiven Präparaten an der Klinik zu sehen Gelegenheit hatte. Bald findet man den Saccus so klein, dass man Mühe hat, einen Hohlraum zu entdecken, und gleich wieder eine Höhle, wo man eine grosse Bohne unterbringen könnte. Mitunter fehlt der Saccus Cotugni überhaupt und der Aquaeductus läuft in einen scheinbar soliden Strang der Dura mater aus. Ferner können auch die Blätter des Sackes durch vielfache Bindegewebszüge mit einander verwachsen sein.

Ein so verkümmerter Saccus endolymphaticus wird bei einer plötzlich auftretenden Drucksteigerung um so weniger zur Uebertragung des Druckes auf die Endolymphe geeignet sein; es wird gewiss eine Zeit lang ein geringerer Druck im endolymphatischen Raume herrschen, welcher eine Depression der Reissner'schen Membran zur Folge haben kann. Wenn nun nach einer plötzlich eingetretenen, sehr hochgradigen Drucksteigerung, z. B. nach einem Oedema cerebri acutum rasch Exitus letalis des Kranken erfolgt, dann ist die niedergedrückte Reissner'sche Membran im Sinne Steinbrügge's nachweisbar.

Wenn wir noch hinzufügen, dass durch die oft wiederkehrende Druckerhöhung und die damit verbundene Stauung eine Schädigung der Gefässwände, der Stria vascularis, sowie der zarten Wandungen des häutigen Labyrinths bedingt sein kann, wenn wir bedenken, dass analog der Leber'schen Theorie über die Entstehung der Neuritis optica Stoffwechselproducte der vorhandenen intracraniellen Tumoren sich mit den entzündlichen Transsudaten, wie sie beim Hydrocephalus vorkommen, vermengen und als Entzündungsreize auf das periphere Nervenende wirken können, dann haben wir reichlichst Veranlassung für anatomische und functionelle Alterationen des Labyrinthes geboten. Gleichwohl möchte ich auf die Depression der Reissner'schen Membran allein nicht allzu grosses Gewicht legen, da diese Depression von der als Kunstproduct, zufällig oder durch fehlerhafte Einbettung, entstandenen schwer zu unterscheiden ist. Das Wesentliche bei diesen pathologischen Befunden wäre die mechanische Läsion des Corti'schen

Digitized by Google

Organs und die entzündliche Veränderung der membranösen Gebilde und des Nervenendapparates in der Schnecke.

Aus den citirten anatomischen Befunden, bei welchen es sich einerseits um eine interstitielle lymphatische Infiltration des Nervus acusticus und andererseits um eine mechanische Läsion des Corti'schen Organs durch die niedergedrückte Reissner'sche Membran handelte, geht hervor, dass der erhöhte intracranielle Druck auf das periphere Ende des Nervus acusticus in analoger Weise einzuwirken vermag, wie auf die periphere Endausbreitung des Nervus opticus. Es tritt uns hier die gleiche Streitfrage entgegen, wie bei der Drucktheorie Graefe's und der Entzündungstheorie Leber's.

Nach den citirten klinischen Beobachtungen kommen als Symptome dieser Affection weniger functionelle Störungen in Betracht, als vielmehr die von Moos nachgewiesene verminderte Hörschärfe für hohe musikalische Töne und die von Gradenigo constatirte ausgezeichnete electrische Reaction des Acusticus. Im Laufe der letzten Jahre hatte ich Gelegenheit, an mehreren Kliniken und Abtheilungen des allgemeinen Krankenhauses und ganz besonders an der Klinik des Herrn Hofrathes von Krafft-Ebing, eine grössere Anzahl von Hirntumoren von verschiedener Localisation, mit und ohne Stauungspapille, mit Rücksicht auf den Befund des Gehörorgans zu untersuchen. Ich habe speciell jenen Fällen, bei welchen eine Läsion des corticalen Hörcentrums, bezw. der cerebralen Hörbahn mit einiger Sicherheit ausgeschlossen werden konnte und Symptome eines gesteigerten intracraniellen Druckes bestanden, Aufmerksamkeit geschenkt und gelangte zur Schlussfolgerung, dass unsere heutigen, einschlägigen Untersuchungsmethoden durchaus nicht übereinstimmende, unverlässliche Resultate ergeben. Selbst bei Tumoren, welche die cerebrale Hörbahn betreffen dürften, verdient die Functionsprüfung mit Stimmgabeln keinen differentialdiagnostischen Werth. In manchen Fällen ist keinerlei Veränderung für die Perception hoher oder tiefer Töne wahrnehmbar, mitunter konnte ich eine verminderte Perception für die obere Grenze der Tonscala nachweisen, wobei stets eine beträchtliche Verkürzung der Kopfknochenleitung vorhanden war, bald, und dies in nahezu ebenso vielen Fällen, war eine Einengung der Perception für die untere Grenze der Tonscala zu constatiren und schliesslich sah ich Fälle, bei welchen Töne mittlerer Höhe relativ am besten gehört wurden.

Ich kann meine diesbezüglichen Untersuchungen durchaus nicht als abgeschlossen betrachten und möchte nur dem Zweifel Ausdruck verleihen, ob die Stimmgabelprüfung überhaupt geeignet erscheint, für Läsionen der cerebralen Hörbahn jemals absolut verlässliche differentialdiagnostische Anhaltspunkte zu gewähren.

Nicht minder grossen Varietäten begegnet man bei der Untersuchung auf die electrische Erregbarkeit des Nervus acusticus. Wenn schon unter normalen Verhältnissen Stromstärken von verschiedenster Intensität erforderlich sind, um Klangempfindung oder Schwindelgefühl hervorzurufen, gilt dies umsomehr von diesen pathologischen Fällen; doch ist im Allgemeinen eine erhöhte galvanische Erregbarkeit des Nervus acusticus nachweisbar.

Ich gelange nun zu einer kurzen Besprechung einer zweiten Form

Digitized by Google

von Störungen des schallempfindenden Apparates, welche durch gesteigerten intracraniellen Druck herbeigeführt werden.

Urbantschitsch hat zwei Fälle von acutem Hydrocephalus beobachtet, wo anfallweise bei sonst intactem Bewusstsein (z. B. während der richtigen Beantwortung gestellter Fragen) auf kurze Zeit bald Taubheit, bald Erblindung eintrat. Die Fälle kamen zur Section. Der Stamm des Acusticus erschien nicht verändert. Die vorübergehende, öfter des Tages aufgetretene Taubheit war gleich der transitorischen Erblindung auf ein rasch vorübergehendes Oedem in den Hör- und Sehcentren zu beziehen.

Politzer nimmt an, dass der acute Hydrocephalus intern. durch die begleitenden entzündlichen Erscheinungen zur Erweichung und Schrumpfung der Acusticuskerne führe. Die gesetzten Veränderungen können sich mitunter zurückbilden, wie Fälle beweisen, bei welchen im Verlaufe der Erkrankung entstandene totale Taubheit nach Ablauf des Processes vollkommen schwindet.

Eine derartige Schädigung der Acusticuskerne kann schon während des Fötallebens erfolgen; so fand Meyer bei einem taubgewordenen Individuum mit normalem Gehörorgane die Residuen einer fötalen Ependymitis in Form von knötchen- und höckerartigen Ependymverdickungen der Rautengrube mit Verstreichen der Striae acusticae und Zerstörung der Hörnervenanfänge.

Dass der acute und chronische Hydrocephalus auch dauernde Hörstörungen, speciell bleibende Taubheit herbeiführen kann, ist eine so bekannte Thatsache, dass Hydrocephalus in den statistischen Berichten über die Aetiologie von Ohrenerkrankungen eine ständige Rubrik bildet.

Oppenheim hat auf die Möglichkeit hingewiesen, dass der Hydrocephalus indirect eine Alteration der basalen Hirnnerven, Abplattung und Atrophie zur Folge haben könne, indem die den Tumor oder Hydrocephalus internus beherbergende Hemisphäre auf die Nerven drückt.

Einen hierher gehörigen Fall hat Politzer beschrieben:

Ein junger Mann, der unter den Erscheinungen eines Hydrocephalus im Verlaufe mehrerer Jahre an allen Extremitäten gelähmt, ferner ganz blind und taub wurde, ging unter marastischen Erscheinungen zu Grunde. Die Section ergab eine von der Sella turcica ausgehende Geschwulst (Osteosarcom), Hydrocephalus extern. und intern., Atrophie der Hirnsubstanz, Verdünnung der Schädelknochen, die Opticusursprünge plattgedrückt, die inneren Gehörgänge um das Dreifache erweitert; der Nervus acusticus mit dem Nervus facialis zusammen stellte ein dünnes fadenförmiges Nervenbündel dar.

So liegen denn bezüglich des acuten und chronischen Hydrocephalus intern. und extern. zahlreiche klinische und vereinzelte anatomische Befunde vor, welche die Annahme gestatten, dass in Folge dieser Processe eine Schädigung der Hörcentren durch Oedem, eine Druckatrophie der Acusticuskerne am Boden des vierten Ventrikels und schliesslich Abplattung und Atrophie des Hörnervenstammes eintreten können.

Literatur.

Steinbrügge: Ueber das Verhalten der Reissner'schen Membran bei intracranieller Drucksteigerung. (Versamml. deutsch. Naturforscher und Aerzte in Heidelberg 1889. Bericht Zeitschr. f. Ohrenheilk. 1889.)

Digitized by Google

Gomperz: Beitrag zur pathologischen Anatomie des Ohres. (Archiv für Ohrenheilkunde, Bd. XXX.)
Gradenigo: Krankheiten des Labyrinths und des Nervus acusticus. (Handbuch der Ohrenheilkunde von Schwartze, Bd. II, 1893.)
Moos: Geschichte eines Hirntumors. (Zeitschr. f. Ohrenheilkunde, Bd. 25.)
Elschnig: Ueber die pathologische Anatomie und Pathogenese der sogen. Stauungspapille. (Graefe's Archiv für Ophthalmologie, Bd. 41.)
Oppenheim: Die Geschwülste des Gehirns. (Specielle Pathologie und Therapie von Nothnagel, Bd. IX.)
Huguenin: Citirt nach Moos.
Meyer: Virchow's Archiv, XIV.
Asher: Ueber den Druck im Labyrinth, vornehmlich bei Hirntumor. (Zeitschrift für klin. Medicin 1895.)
Ostmann: Druck und Drucksteigerung im Labyrinth. (Archiv f. Ohrenheilkunde, Bd. XXXIV.)
Steinbrügge: Bemerkungen zu der Arbeit des Herrn Dr. Asher. (Zeitschrift für klin. Medicin, 28.)
Politzer: Lehrbuch der Ohrenheilkunde 1893.
Gruber: Ueber Morbus Ménièrei. (Monatsschrift für Ohrenheilkunde 1895.)
Urbantschitsch: Lehrbuch der Ohrenheilkunde.
Moos: Zur Genese der Gehörsstörungen, sowie über den diagnostischen Werth von Stimmgabelversuchen bei Gehirntumoren. (Archiv für Ohrenheilkunde, Bd. 22.)

Oesterreichische otologische Gesellschaft.

Bericht

über den in Wien, den 21. und 22. Februar 1898 abgehaltenen

dritten österreichischen Otologentag,

erstattet von dem Privatdocenten Dr. **Jos. Pollak**, derz. I. Schriftführer der österr. otolog. Gesellschaft.

I. Administrative Sitzung.

Nachdem der Vorsitzende, Prof. Urbantschitsch, die Mitglieder der Gesellschaft und die in grosser Zahl erschienenen Gäste begrüsst hatte, erstattete der Secretär der Gesellschaft, Dr. Jos. Pollak, den Jahresbericht.

Seit dem letzten, im Juni abgehaltenen Otologentage fanden, diesen nicht miteingerechnet, drei wissenschaftliche Sitzungen statt.

Die Zahl der ordentlichen Mitglieder betrug am Schluss des vorigen Vereinsjahres: 27 ordentliche und 1 correspondirendes Mitglied. Am letzten Otologentage wurden 5 ordentliche und 2 correspondirende Mitglieder neugewählt.

Der jetzige Stand ist: 32 ordentliche und 3 correspondirende Mitglieder.

Im October 1897 wurde der 70jährige Geburtstag des Herrn Prof. Gruber festlich begangen. Herr Prof. Urbantschitsch sprach bei dieser Gelegenheit dem hochverdienten Jubilar die Glückwünsche der

Digitized by Google

österr. otolog. Gesellschaft aus, die sich corporativ an dem schönen Fest betheiligte.

Die nach Genehmigung des Rechenschaftsberichtes und Feststellung des Jahresberichtes vorgenommene Neuwahl des Bureaus ergab folgendes Resultat: Vorsitzender: Prof. Dr. Jos. Gruber; Vorsitzender-Stellvertreter: Prof. Dr. V. Urbantschitsch; Schatzmeister: Prof. Dr. A. Politzer; Schriftführer: Privatdocent Dr. Jos. Pollak und Dr. Dan. Kaufmann. Zum correspondirenden Mitgliede wurde gewählt: Herr Dr. Victor Lange in Kopenhagen.

Präsenzliste:

Dr. Alexander, Wien,
Dr. V. J. Crotto, Buenos-Ayres,
Dr. E. Amberg, Amerika,
Docent Dr. Lothar v. Frankl-Hochwart, Wien,
Docent Dr. H. Schlesinger, Wien,
Prof. Dr. Urbantschitsch, Wien,
Dr. Löb, Reichenhall,
Demonstrator cand. med. Josef Wiesel, Wien,
Demonstrator cand. med. Carl Dömény, Wien,
Dr. Schüler, Brünn,
Dr. Liambey, Paris,
Dr. de Vogel, Holland,
Demonstrator cand. med. Rosenfeld, Wien,
Dr. Sussmanowitsch, Russland,
Docent Dr. Jos. Pollak, Wien,
Prof. J. Gruber, Wien,
Dr. Luzatto, Udine,
Prof. Dr. A. Politzer, Wien,
Dr. Spira, Krakau,
Dr. Krepuska, Budapest,
Dr. Kaufmann, Wien,
Prof. E. Zuckerkandl, Wien,
Dr. J. Buchstet, Russland,
Dr. Panzer, Wien,
Dr. V. Hammerschlag, Wien,
Dr. J. Alt, Wien,
Dr. Lazarus, Australien,
Dr. A. Singer, Wien,
Dr. A. Bing, Wien,
Doc. Dr. B. Gomperz, Wien,
Dr. Eckstein,
Dr. Biehl, Wien,
Dr. Hrubesch, Wien,
Dr. Craigh, Canada,
Dr. Milligan, Pittsburg,
Dr. Sanders, New-York,
Dr. L. Woodruff Snow, Salt Lake City, Utah,
Dr. Josef Blumenfeld, Russland.

Digitized by Google

II. Wissenschaftliche Verhandlungen.

I. Prosector Gustav Alexander (Wien): Ueber Pigment am membranösen Gehörorgan des Meerschweines (Cavia cobaya). (Vorläufige Mittheilung.)

In Bezug auf das Vorkommen von Pigment im Ohrlabyrinth von Säugethieren sind in der Literatur einige Thatsachen bekannt:

1) Das Auftreten von Pigment in Form kleinster Körnchen in den Sinneszellen der Cristae und Maculae acusticae im Labyrinth des Menschen wird von Henle, Retzius und Schwalbe beschrieben.

2) Das Vorhandensein körniger Ablagerungen gelblichen Pigmentes in den Zellen zwischen den Capillaren der Stria vascularis und in den cylindrischen Zellen des Sulcus spiralis externus wurde von Schwalbe im Besonderen an der Meerschweinschnecke beobachtet.

Ein Befund, den Henle mit folgenden Worten beschreibt: „An der Macula acustica (nähere Bezeichnung fehlt, Anm. d. A.) fiel mir öfter eine gelbröthliche Färbung auf, welche von unregelmässig zerstreuten grösseren und kleineren Körnern eines dem Blutfarbstoff alter Extravasate ähnlichen Pigmentes herrührt", gehört vielleicht einer dritten Gattung an, sofern er nicht etwa einem pathologischen Zustand entspricht.

Ich habe reichlich Pigment in ganz characteristischer Form und Anordnung an den Labyrinthen des Meerschweines und der Hausmaus vorgefunden und schildere im Folgenden die Verhältnisse, welche ich am Meerschwein angetroffen habe.

Ich beginne mit der Darstellung des Befundes, den man bei macroskopischer Untersuchung bezw. unter Lupenvergrösserung am körperlichen Object erheben kann.

Wenn wir ein frisches Felsenbein des Meerschweines nach oberflächlicher Entfernung der umliegenden Knochentheile betrachten, so nehmen wir ohne weitere Präparation, in der Region der beiden vorderen Ampullen (Ampulla anterior et externa), dunkel durch den Knochen durchscheinende Flecke wahr. Entfernt man hier den deckenden Knochen, so erscheinen die beiden häutigen Ampullen an umschriebenen Stellen dunkel gefärbt, an welchen bei microscopischer Untersuchung in phys. Kochsalzlösung das Vorhandensein einer Pigmentschicht nachgewiesen werden kann.

Die Untersuchung durchsichtig gemachter Objecte mit der von Zeiss in jüngster Zeit construirten binocularen Lupe giebt weitere Aufschlüsse: Auch die hintere Ampulle und das ovale Säckchen erweisen sich pigmentirt, und nur die dicke, überlagernde Knochenschicht hat die directe Besichtigung des Pigments am frischen Object verhindert.

Die obere[1]) Wand des ovalen Säckchens ist, von der am meisten

[1]) Die Ortsangaben: oben, unten etc. sind diejenigen Bezeichnungen, welche aus der Lage des Felsenbeins im Schädel des Thieres folgen; ein geringes Schematisiren in Bezug auf Lage und Begrenzung der einzelnen Wände ist nicht zu vermeiden: so z. B. wäre die obere Wand eigentlich als obere, innere zu bezeichnen.

Digitized by Google

medial gelegenen Partie abgesehen, allenthalben gleichmässig pigmentirt, sie erscheint dunkel gesprenkelt. Von der oberen Wand setzt sich die Pigmentschicht unverändert auf die beiden langen Seitenwände des Säckchens (die vordere und die hintere Wand) fort. Die vordere Wand ist durchaus pigmentirt, das Pigment hört am Uebergang der vorderen in die untere Wand auf. Die hintere Seitenwand ist an der Mündungsregion des äusseren Bogenganges pigmentfrei, im Uebrigen setzt sich die Pigmentschicht von ihr einerseits auf den vorderen Abschnitt der unteren Wand, andererseits auf den Sinus utricularis posterior, denselben vollständig umgreifend, fort, drittens endlich auf die Commissur der Bogengänge. Die untere Wand ist entsprechend der Ausdehnung des Recessus utricularis und dem medial von ihm gelegenen Wandabschnitt pigmentfrei.

Die Commissur der Bogengänge mündet im Winkel, in welchem die innere, die obere und die hintere Säckchenwand zusammentreffen; an diesem Winkel ist nur die hintere Wand mit Pigment versehen, und von ihr setzt sich dasselbe in Form eines allmählich schmäler werdenden und spitz endigenden Streifens auf die Commissur fort: das Rohr, das als Commissur bezeichnet wird, ist daher nicht im ganzen Umfange pigmentirt, sondern trägt nur lateralwärts einen Pigmentstreifen. Unvermittelt setzt sich die Pigmentschicht vom Säckchen auf die beiden vorderen Ampullen vom Sinus utricularis posterior auf die hintere Ampulle fort. Der grösste Theil der Ampullenwand (die Ampullen verhalten sich in dieser Hinsicht untereinander gleich) ist jedoch nicht pigmentirt, nur in der Umgebung der Crista acustica findet sich Pigment, und zwar in Form zweier der Längsrichtung der Crista parallelgestellter Sichelmonde. Der eine liegt zwischen Crista acustica der Ampulle und dem Säckchen: ich bezeichne ihn als utriculare Sichel; der andere zwischen Crista und Bogengang: tubulare Sichel. Zwischen beiden Sicheln liegt die unpigmentirte Crista: der convexe Rand jeder Sichel ist gegen die Crista gerichtet, der concave Rand der utricularen sieht gegen das Säckchen, der der tubularen gegen den Bogengang. Die vom Säckchen auf die Ampulle fortgesetzte Pigmentschicht steht mit der utricularen Sichel in Zusammenhang, die tubulare Sichel ist allseits isolirt.

Alle übrigen Abschnitte der Pars superior labyrinthi sind nicht pigmentirt.

In der Pars inferior labyrinthi finden wir nun an der Schnecke ein den Schneckengängen parallel laufendes, in der Mitte der äusseren Wand gelegenes spirales Band von Pigment, das an der Schneckenbasis beginnend sich bis in die Schneckenspitze verfolgen lässt. Das Band erscheint viel schwächer pigmentirt als die beschriebenen Abschnitte der Pars superior.

Die microscopische Untersuchung des neugeborenen Meerschweines ergiebt zunächst, dass an den unter der Lupe pigmentirt erscheinenden Wandtheilen der Pars superior labyrinthi eine der membranösen Labyrinthwand aussen anliegende Pigmentschicht vorhanden ist. Das Pigmentstratum ist an die Stelle der Schicht perilymphatischen Bindegewebes getreten, welche bei anderen Säugern sich der Oberfläche des häutigen Theiles direct anschliesst.

Digitized by Google

Betrachten wir zunächst die der Labyrinthwand anliegende Pigmentschicht: An Flächenschnitten ist wahrzunehmen, dass sich diese Schicht aus eigenthümlich geformten Pigmentzellen zusammensetzt. Von einem grossen, unregelmässig gestalteten Zellkörper laufen Fortsätze (3—8 an Zahl) peripherwärts, er umschliesst einen central oder peripher gelagerten, kugeligen oder ellipsoiden Kern. Zellkörper und Zellfortsätze sind von einem dunkelbraunen Pigment erfüllt, das sich bei Anwendung der homogenen Immersion Apert. 1,30 (Zeiss) aus kleinsten, stark lichtbrechenden Körnern gleicher Farbe zusammengesetzt erweist. Die Fortsätze sind mehr oder minder zart, das Bild der Zelle kann im ersten Falle treffend mit dem einer multipolaren Ganglienzelle verglichen werden. Die Ausläufer der einzelnen Zelle anastomosiren untereinander nicht, wohl aber mit den Ausläufern der benachbarten Pigmentzellen; auch frei endigende Fortsätze können wahrgenommen werden. An ungefärbten Zellen erscheint die Stelle, an welcher der Kern liegt, bei hoher Einstellung lichter gefärbt als die Umgebung und von einem besonders dunkel pigmentirten Streifen contourirt. Ob es sich in diesem letztgenannten um eine stärkere Anhäufung von Pigment oder um Ansammlung stärker gefärbten Pigments handelt, ist noch zu untersuchen. An gefärbten Präparaten ist der blaue Zellkern (Haemalaun-Eosin) durch die blau gefärbten Pigmentmassen hindurch sichtbar. Manche der Zellen enthalten ein so intensiv braunes Pigment, dass weder die Region des nicht gefärbten Kernes, noch der gefärbte Kern wahrgenommen werden können.

An senkrecht zur Flächenausdehnung der Labyrinthwände gelegten Schnitten erscheinen die Pigmentzellen in Form langgestreckter, schmaler Spindeln. Die Zellkörper besitzen also eine linsen- oder scheibenförmige Gestalt und verästeln sich nur in der Fläche, welche den Formen der Labyrinthwände parallel läuft. Weiter ist an solchen Schnitten wahrzunehmen, dass nur eine einfache Lage von Pigmentzellen vorhanden ist; die Schicht liegt subepithelial zwischen membranöser und knöcherner Labyrinthwand, an den meisten Stellen der ersteren dicht angeschlossen, an manchen von ihr durch einen schmalen Spalt getrennt; vielleicht entspricht das letztere Verhalten nicht dem natürlichen.

Auch in vereinzelten Zellen des bindegewebigen Maschenwerkes der perilymphatischen Räume lassen sich Pigmenteinschlüsse nachweisen. Dieselben setzen sich aus Körnchen zusammen, welche den oben beschriebenen gleichgestaltet und -gefärbt sind, sie erfüllen jedoch das Plasma nicht diffus, sondern sind zu kleinen Kugeln vereinigt. Sind solche Kugeln in einer Zelle in grösserer Zahl vorhanden, so ballen sie sich, einen kugeligen Haufen bildend, zusammen, ohne untereinander zusammenzufliessen, die Zelle schwillt mächtig an, die Plasmamenge nimmt mit der Zunahme der eingeschlossenen Pigmentmassen ab. Die Zellfortsätze solcher Pigmentzellen werden meist pigmentfrei getroffen, nur selten enthalten sie spärliche Körnchen oder sind ganz von solchen erfüllt, verdickt, wie angeschwollen und an den Enden kolbig aufgetrieben. Der Kern enthält kein Pigment und ist meist wandständig: er wird wohl durch das sich ansammelnde Pigment peripheriewärts gedrängt und ist an gefärbten Präparaten in der Regel sichtbar. Er liegt im Gesichtsfeld in der Zelle neben dem Pigment

Digitized by Google

oder ist zum Theil oder vollständig von demselben gedeckt, im letzteren Falle kann er unscharf oder überhaupt nicht zu sehen sein.

Bezüglich der Topographie bestätigt die microscopische Untersuchung das am Lupenbild Gefundene, sowohl dahin, dass alle unter der Lupe pigmentirt erscheinenden Stellen wirklich Pigment in den Zellen enthalten (von dem in der Schnecke beobachteten Pigmentstreifen sehe ich ab), als auch dahin, dass die übrigen Theile des Labyrinthes pigmentfrei gefunden werden.

Zuzufügen ist noch Folgendes:

Ductus endolymphaticus und Canalis utriculo-saccularis sind pigmentfrei, an den ovalen Mündungscontour des letzteren in das ovale Säckchens reicht von der vorderen Wand des Säckchens her die Pigmentschicht heran, um an der Mündungsstelle selbst scharf begrenzt zu enden. An der hinteren Hälfte der Mündungsregion findet sich kein Pigment.

An den Cristae acusticae ist das Verhalten des Pigments nicht an allen Stellen gleich: in der Mitte der Crista, wo dieselbe eine schmale Basis besitzt und sehr hoch ist, reicht die Pigmentschicht bis zum Uebergang des Ampullenepithels in das Neuroepithel der Crista und endet mit dem ersteren in gleicher Linie. Gegen die beiden Enden zu wird die Basis breiter, die Crista niedriger, der Pigmentsaum weicht nach und nach von der Crista zurück, daher die Form der beiden von einander abgekehrten Sichelmonde. Die Plana semilunata sind pigmentfrei.

An der Pars inferior labyrinthi finden wir in der Stria vascularis reichlich Pigment (Schwalbe), dasselbe ist körnig, stellenweise schollig, von bräunlicher Farbe, Pigmentzellen von dem oben beschriebenen Bau sind hier nicht zu finden.

In entwicklungsgeschichtlicher Beziehung erwähne ich nur, dass ich an Embryonen, an welchen die Pigmentbildung im Auge schon weit vorgeschritten war, das Labyrinth pigmentfrei gefunden habe, so bei einem Meerschwein-Embryo von 26 mm SS-Länge. Ein Meerschwein-Embryo von 46 mm SS-Länge bildet bis jetzt das jüngste Stadium, in welchem ich am membranösen Labyrinth, im Besonderen an den Ampullen, Pigment nachzuweisen im Stande bin.

II. Prof. Gruber: 1) Vorstellung eines Kranken mit erworbenem doppelseitigen Verschluss des äusseren Gehörganges.

Der 18jährige, körperlich mässig entwickelte Kranke, welcher hochgradig schwerhörig ist, giebt an, in seiner Kindheit lange an Ohrenfluss gelitten zu haben, ohne dass er dabei von sonstigen Beschwerden belästigt wurde. Ueber die Entstehung des Leidens, sowie über den weiteren Verlauf vermag der geistig sehr beschränkte Patient nichts weiter anzugeben. Seine hochgradige Schwerhörigkeit soll erst seit etwa sechs Monaten bestehen.

Eine genaue Untersuchung ergiebt seitens der übrigen Hirnnerven keine Störung. An der linksseitigen Hornhaut findet sich eine kleine Narbe, sonst alles normal.

Ungefähr $1^1/_2$ cm von der äusseren Ohröffnung nach innen findet man beide äussere Gehörgänge total verschlossen. Den Verschluss

Digitized by Google

bildet, soweit man mit der Sonde eruiren kann, Cutisgewebe mit knöcherner Unterlage.

Die Functionsprüfung ergiebt: Laute Sprache wird nur in unmittelbarer Nähe der Ohrmuschel verstanden. Weber mehr nach rechts; Rinne beiderseits negativ mit verlängerter Kopfknochenleitung. Hohe Töne (C^4) werden relativ gut, tiefe (C) gar nicht gehört. Die Schallrichtung bezeichnet der Kranke für das linke Ohr sehr präcise; für das rechte Ohr sehr ungenau. Wird eine Pfeife bei geschlossenem rechten Gehörgange angeblasen, giebt er die Richtung immer ganz genau an; wird aber der linke Gehörgang abgeschlossen, ist er nicht im Stande die Schallrichtung anzugeben.

Die Tubae Eust. sind beiderseits vollkommen permeabel; aber die Auscultation des Ohres ergiebt beim Einblasen von Luft durch den Katheter, dass wohl die Luft in das Mittelohr dringt, dass aber das Blasegeräusch linkerseits dem auscultirenden Ohre näher rückt als rechterseits. Daraus kann der Schluss gezogen werden, dass die den rechten Gehörgang verschliessende Knochensubstanz mächtiger entwickelt ist und den Gehörgang auf eine grössere Ausdehnung in die Tiefe hinein verschliesst, als dies am linken Ohre der Fall ist.

Gr. meint, es wäre möglich, dass darin die Ursache gelegen ist, warum rechterseits die Schallrichtung nicht erkannt wird. Der Vortragende geht mit der Idee um, den Verschluss durch operative Eingriffe zu beheben, und glaubt, man werde vielleicht auf die Weise dem Kranken das Hörvermögen bessern können und wahrscheinlich auch Aufschluss bekommen, ob die genannte Ursache thatsächlich die mangelhafte Orientirung über die Schallrichtung bedingt.

2) Vorstellung eines Kranken, bei welchem nach der Radicaloperation und Abstossung eines Sequesters der Canalis caroticus auf eine grosse Ausdehnung eröffnet ist, die Carotis interna freiliegt und wegen drohender tödtlicher Blutung die Carotis communis prophylactisch unterbunden wurde.

Patient ist Drechsler, 45 Jahre alt, von mässigem Körperbau. In seinem 16. Lebensjahre überstand er den Typhus. Seit 1894 besteht rechterseits Otorrhoe, welche ohne bekannte Ursache schmerzlos begann und auch weiter mit Ausnahme von geringem Ohrensausen und etwas Schwerhörigkeit keine Beschwerden verursachte.

Im April 1896 verschlechterte sich sein Zustand insofern, als sich heftige Kopfschmerzen, Schwindel und Schwächegefühl hinzusellten.

Am 27. Mai 1896 liess er sich deshalb auf die Klinik aufnehmen.

Die Untersuchung ergab damals: Rechts profuse Otorrhoe, Gehörgangslumen durch Hineinragen der hinterern Wandgebilde fast aufgehoben. Warzenfortsatz nicht druckempfindlich.

Am 6. Juni 1896 Trepanation, Ausräumung von Granulationen aus dem Antrum.

Nach der Operation und in den nächsten Tagen afebril, ohne Schmerzen und ohne sonstige Beschwerden. Patient wird von der Klinik entlassen, um in ambulatorische Behandlung zu kommen.

Seinem Versprechen untreu, blieb er durch Monate von der Klinik ganz weg, und als er dann, von Unwohlsein geplagt, wieder erschien, erwies sich die Wundhöhle von Granulationen erfüllt, stark secer-

Digitized by Google

nirend. Anhaltender Kopfschmerz, Schwindel, Parese des rechten N. facialis.

Am 30. Juli 1897 wurde neuerlich operirt, wobei man die Knochensubstanz des Labyrinthes bereits cariös zerstört fand. Es wurde alles Krankhafte entfernt und der gewöhnliche Jodoformverband angelegt.

Nach der Operation war die Lähmung des Facialis eine totale.

Zwei Monate nach der Operation zeigte sich ganz in der Tiefe der Wunde ein schwarzer Knochensequester. Dabei erneuerte sich der Kopfschmerz und die Schwindelanfälle, und so wurde der in der letzteren Zeit in ambulatorischer Behandlung stehende Kranke am 5. Februar 1898 wieder auf die Klinik aufgenommen. Patient ist auch jetzt afebril. Puls 64.

Status praesens: Linkes Ohr normal. Rechtes Ohr: Ohrmuschel etwas tiefer stehend und nach vorn gedrängt. Gehörgangslumen normal; seine Länge $1^1/_2$ cm. Ueber dem Warzenfortsatze eine Fistelöffnung von 2 cm Länge und $1^1/_2$ cm Breite, welche in eine Höhle führt, die die Form eines abgestumpften Kegels hat, deren Spitze 3 cm tief liegt. An ihrer hinteren Wand ist diese Höhle etwa 1 cm weit in die Tiefe mit Epidermis ausgekleidet, sonst mit flachen Granulationen. In der Tiefe entsprechend der Promontoriumgegend eine schwarze festsitzende Knochenmasse; weiter nach vorn und unten eine pulsirende weiche Substanz.

Weber nach links. Vor dem rechten Ohre werden weder hohe noch tiefe Stimmgabeltöne wahrgenommen. Flüstersprache wird bei geschlossenem linken Gehörgange rechterseits nicht gehört.

Die Untersuchung ergab mit Sicherheit das Blossliegen der Carotis interna nach Zerstörung der hinteren Wand des Canalis caroticus. Der Sequester stak in der Tiefe sehr fest, so dass er ohne Gefahr einer Verletzung der Carotis nicht entfernt werden konnte. Dieser Umstand, sowie die Aussicht, dass aus der freiliegenden, von Eiter umspülten Carotis plötzlich eine tödtliche Blutung entstehen könnte, bestimmte Gr., die Unterbindung der Carotis communis vornehmen zu lassen. Die Operation wurde auf der Abtheilung des Herrn Prof. von Mosetig am 12. Februar ausgeführt.

Nach der Operation steigerte sich der Puls von 64 auf 80. Besondere Beschwerden zeigten sich darauf nicht und heute, 21. Februar, wo Gr. den Kranken vorstellt, befindet er sich den Umständen entsprechend wohl. In der Tiefe der Wunde nach oben hin liegt etwas Hirnsubstanz, welche pulsirende Bewegung zeigt, die bis vor zwei Tagen nicht wahrzunehmen war. Unmittelbar nach der Unterbindung war nirgend Pulsation in der Tiefe wahrzunehmen. — Ueber den weitern Verlauf wird noch berichtet werden.

3) Zum Cholesteatom im Schläfenbeine.

Prof. Gruber stellt sodann acht Patienten vor, bei denen wegen Caries mit Cholesteatombildung die Trepanation ausgeführt werden musste und bei denen, obwohl in gewöhnlicher Art behandelt, ohne jedwelches weitere Dazuthun die durch die Operation gesetzten Knochenkanäle offen blieben. Gr. hatte 12 Kranke mit ähnlichem Befunde zur Vorstellung bestimmt, vier davon blieben aber der Sitzung fern.

1. Fall. J. E., Tischlergehilfe, 27 Jahre alt. Seit dem fünften Lebensjahre linkerseits Otorrhoe. Bis auf eine Rippenfellentzündung

Digitized by Google

während der Militärdienstzeit stets gesund gewesen. Seitens des Ohres keine beträchtlichen subjectiven Beschwerden. Erst seit 14 Tagen Anschwellung hinter dem linken Ohre, hohes Fieber, Kopfschmerz, Sausen im Ohre.

Im rechten Gehörgange schmutzig-weiße Massen, deren Ausspritzung nur in geringem Grade gelingt. Temperaturen 39—39,5. Fluctuirende Geschwulst über dem linken Warzenfortsatze. Erbsengroße Knochenfistel über der Mitte des Warzenfortsatzes. Erweiterung der Lücke, Freilegung einer Höhle, die mit schmutzig-weisslichen Massen erfüllt ist, Ausräumung derselben, die Höhle ist 3 cm tief, $2^1/_2$ cm breit und 3 cm lang, die hintere obere Gehörgangswand ist zum grössten Theile in den Massen aufgegangen. Der Sinus sigmoideus liegt weit freigelegt. Zwei Tage nach der Operation Temperaturen bis 38,5, dann afebril. Nach sechs Wochen Secretion sistirt. Cuticulabildung in der Wundhöhle. Die Häutchen bestehen hauptsächlich aus Faserstoffgerinnseln mit Epidermiszellen und spärlichen Cholestearincrystallen ohne eigentliches Cutisgewebe. Nach Wegnahme dieser Häutchen sind die Wandungen der Höhle trocken, weisslich gefärbt. Der Sinus zeigt sich an der hinteren verdickten Wand der Wundhöhle bläulich durchschimmernd. Epidermisirung nach acht Monaten.

2. Fall. K. E., 20 Jahre, Schneidergehilfe, in klinischer Behandlung vom 11. Mai bis 10. Juni 1896. Seit sieben Jahren rechtsseitiger Ohrenfluss. Gleich nach Beginn Durchbruch des Eiters am Warzenfortsatze. Otorrhoe continuirlich während der ganzen Zeit. Die Fistel am Warzenfortsatze schloss sich nach einigen Wochen, um nahezu alljährlich unter Schmerzen und Fieber wieder aufzubrechen.

Status praesens: Afebril, verengerter Gehörgang, granulirende Paukenschleimhaut sichtbar, Gehörknöchelchen nicht wahrnehmbar, 3 cm lange, 1 cm breite Fistelöffnung am Warzenfortsatze. Laute Sprache ad concham, Uhr 0. Bei der Trepanation nach Ausräumung von Cholesteatom wurde eine grosse Knochenhöhle geschaffen, deren Eingangsöffnung, 3 cm lang und 2 cm breit, in das weit eröffnete Mittelohr führt. Bei der Entlassung nach vier Wochen minimale Secretion. Vollständige Epidermisirung nach sechs Monaten.

3. Fall. S. F., 8 Jahre, in klinischer Behandlung vom 18. October bis 15. November 1896. Seit Jahren linksseitige Otorrhoe, keine genaue Anamnese.

Status praesens: Afebril, Granulationen im Gehörgang, fluctuirender Abscess und eine kleine Fistelöffnung über dem Warzenfortsatz, welche auf 2 cm in die Tiefe führt. Uhr links 8 cm, Flüstersprache $^1/_2$ m. Warzenfortsatz, Antrum und Mittelohr erweisen sich bei der Operation mit Granulationen und cholesteatomatösen Massen erfüllt. Bei der Entlassung geringe Secretion, Zugang zur Wunde 2 cm im Durchmesser. Hörweite für Flüstersprache 2 m. Nach 6 Monaten Epidermisirung.

4. Fall. H. E., 13 Jahre, in klinischer Behandlung vom 19. October bis 1. November 1896. Nach einer exanthematischen Erkrankung im dritten Lebensjahre rechtsseitige Otorrhoe. Im neunten Lebensjahre trat eine Eitergeschwulst hinter dem Ohre auf, die nach Incision heilte.

Status praesens: Afebril. Hineinragen der hinteren oberen Gehörgangswand. Destruction des Trommelfells. Abscess über dem Warzen-

Digitized by Google

fortsatz. Bei der Operation eine bohnengrosse Fistelöffnung über dem Warzenfortsatz, die zu einer mit schmutzig-weissen cholesteatomatösen Massen erfüllten Höhle führt. Durch Ausräumen von dicken Massen, Erweiterung der Fistelöffnung und Wegmeisselung der hinteren oberen Gehörgangswand wird eine Höhle von 3 cm Breite und Länge, die das Mittelohr mit einbegreift, geschaffen. Nach acht Monaten epidermisirt.

5. Fall. L. S., 18 Jahre alt, Schlossergehilfe, in klinischer Behandlung vom 23. October bis 14. December 1897. Seit dem sechsten Lebensjahre beiderseitige Otorrhoe.

Status praesens: Afebril, Parese des linken Facialis. Rechtes Ohr: Das Gehörgangslumen etwa 1 cm hinter der Concha durch eine häutige Stenose auf Stecknadelkopfgrösse verengt, trocken. Linkes Ohr gleichfalls in einer Tiefe von 1 cm durch Knochenverdickung verengt. Geringe Otorrhoe. Ueber dem Warzenfortsatz eine linsengrosse Fistelöffnung, welche etwa 2 cm in die Tiefe führt. Bei der Trepanation links hintere Gehörgangswand durch Granulationen und cholesteatomatöse Massen substituirt. Bei der Abmeisselung in einer Tiefe von $^1/_2$ cm cholesteatomatöse Massen, die nahezu den ganzen Warzenfortsatz und das Antrum erfüllen. Knochenhöhle von 5 cm Länge, 3 cm Breite und 3 cm Tiefe. Secretion nach vier Wochen vollständig sistirt. Epidermisirung noch nicht vollendet.

6. Fall. F. B., 7 Jahre, in klinischer Behandlung vom 29. October bis 6. November 1897. Seit Jahren rechtsseitige Otorrhoe, seit einem Jahre bei Docent Bing in Behandlung, hohes Fieber, Kopfschmerz, fluctuirender Abscess am Warzenfortsatz.

Status praesens: Temperatur 39°, starke Otorrhoe, Gehörgangslumen aufgehoben durch Hereinragen der hinteren, oberen Wand, periostaler Abscess. Wegen unaufhörlichen Weinens des Kranken keine Hörprüfung möglich. Bei der Operation erweist sich der Warzenfortsatz, Antrum und Mittelohr mit cholesteatomatösen Massen erfüllt. Zur Knochenhöhle führt eine linsengrosse Fistelöffnung etwa in der Mitte des Warzenfortsatzes. Normaler Verlauf, nach zehn Wochen Secretion sistirt, zum grössten Theil die Wundhöhle epidermisirt.

7. Fall. J. K., 40 Jahre alt, Tischler, in klinischer Behandlung vom 2. Mai bis 19. Juni 1897. Seit 1884 linksseitige Otorrhoe, keine wesentlichen subjectiven Beschwerden, bis seit etwa zehn Tagen Schmerzen und druckempfindliche Schwellung hinter dem Ohr.

Status praesens: Temperatur 38,5°—39°. Fluctuirende Schwellung vor dem linken Ohr, bei Druck daselbst reichlicher Ausfluss aus dem Ohr, fluctuirende Schwellung über dem Warzenfortsatz. Im verengerten Gehörgang Granulationen. Laute Sprache nur in unmittelbarer Nähe des Ohres. Bei der Operation Knochenfistel etwa in der Mitte des Warzenfortsatzes, grosse Knochenhöhle mit Cholesteatom erfüllt, bis in das Mittelohr ragend. Nach siebenwöchentlichem Spitalaufenthalt am Warzenfortsatz eine 1 cm im Durchmesser besitzende persistente Lücke, minimale Secretion. Nach fünf Monaten Wundhöhle epidermisirt. Keine Verbesserung des Hörvermögens.

8. Fall. A. J., 20 Jahre alt, Hilfsarbeiter, in klinischer Behandlung vom 10. November bis 11. December 1897. Seit Kindheit rechtsseitiger Ohrenfluss. Bei der Aufnahme Temperatur über 40°. Ver-

Digitized by Google

engerung des Gehörganges durch die hintere, obere Wand. Bei gewaltsamem Abdrängen der Wände in der Tiefe Granulationen sichtbar. Schwellung der Weichtheile über dem Warzenfortsatz. Bei der Operation Periost, Corticalis unverändert. Erst bei Eröffnung des Antrums cholesteatomatöse Massen sichtbar. Nach Entfernung derselben liegt ein Cavum frei, das hinten an den Sinus reicht, nach vorn das Mittelohr umfasst, so dass behufs Entfernung der hinteren, oberen Gehörgangswand nur eine schmale Knochenbrücke abgetragen zu werden braucht. Breite Freilegung des Sinus, hinten oben perisinuöser Abscess. Es entleert sich übelriechender, mit Blut vermengter Eiter in der Menge von ca. drei Esslöffeln. Die Operationsöffnuug reicht nach vorn durch das Tegmen tympani an die Gehirnbasis, die Dura daselbst grünlich verfärbt. Einen Tag nach der Operation noch Schüttelfrost, von da ab normale Temperatur. Normaler Verlauf. Epidermisirung nach $3^1/_2$ Monaten.

Der Vortragende glaubt, dass die vorgeführten Fälle wieder zeigen, dass zur Offenhaltung der Knochenhöhle nach Operation des Cholesteatoms im Schläfenbein, so wie er dies schon in einem früheren Vortrage betonte, ein weiteres operatives Verfahren (Transplantation etc.) nicht nothwendig ist. Wenn die Cholesteatombildung erschöpft ist, schliessen sich solche Höhlen entweder gar nicht, oder, wenn dies der Fall wäre, wäre ein solcher Verschluss ohne Gefahr. Im Gegentheil aber könnte eine Transplantation bei noch stattfindender Cholesteatombildung leicht zu gefährlichen Complicationeu führen.

Hierauf hielt Gruber einen theoretischen, mit Demonstration von macroscopischen und microscopischen Präparaten verbundenen Vortrag über das Cholesteatom im Schläfebein. Nach Besprechnng der verschiedenen Lehrmeinungen über die Entstehung des Cholesteatoms kommt der Vortragende zu dem Schlusse, dass das Cholesteatom fast ausschliesslich im Mittelohr und zwar bei chronischer eitriger Entzündung der Schleimhaut mit oder ohne Caries des Knochens entsteht, und dass eine andersartige Entwicklung durch Einwanderung der Epidermis vom äusseren Gehörgang aus wohl nicht ganz geleugnet werden könne, aber gewiss zu den grössten Seltenheiten gehöre. Begünstigt werde die Entstehung des Cholesteatoms, nach der Meinung Gr.'s, durch mangelhaften Luftzutritt zu den entzündeten Gebilden. Demzufolge entwickle sich die Neubildung zumeist am obersten Trommelhöhlenraum, im Antrum und in den Warzenzellen. Damit stimmt auch die Angabe, welche Politzer und Bezold machten, wonach durch Verschluss der Tuba Eustachii die Cholesteatombildung begünstigt werde, überein. In practischer Beziehung folgert Gruber, dass dieser Anschauung entsprechend in allen zu Cholesteatombildung neigenden Fällen die passende Reinigung und künstliche Ventilation vom äusseren Gehörgang aus angezeigt sei. Bei Perforation des Trommelfells sei die künstliche Ventilation vom äusseren Gehörgang aus angezeigt. Zu diesem Behuf seien Ballons zu benutzen, welche mit längeren, entsprechend zugebogenen Ansatzröhrchen versehen sind. Das Ende dieser Röhrchen wird durch die Lücke im Trommelfell (Perforatio membranae Shrapnelli etc.) eingeführt und nach den verschiedensten Richtungen der Luftstrom dirigirt. Diese Methode werde noch zu kurz geübt, um

Digitized by Google

ein vollgiltiges Urtheil abzugeben, immerhin verdiene sie geprüft zu werden.

Discussion:

Dr. Bing pflichtet der von Prof. Gruber geäusserten Anschauung, dass Cholesteatombildung meist neben Entzündungsprocessen einhergehe — bei. Man findet zumeist nach Entfernung der cholesteatomatösen Massen an einer oder verschiedenen Stellen der bezüglichen Höhle Granulationen. — B. meint, dass sich die Epithelien in der Umgebung der Granulationen mit dem von diesen abgesonderten Eiter imbibiren und dadurch feucht geworden und aufgelockert sitzen bleiben. — Dasselbe ist mit den darunter neugebildeten Massen der Fall — wodurch es zur Ansammlung kommt. — Wenigstens spräche der Erfolg einer entsprechenden Therapie, welche auf Schrumpfung und Schwinden der Granulation gerichtet ist, für diese Anschauung. — Touchirt man diese Granulationen und lässt Alcohol einträufeln, so ist die Heilung bald erfolgt. — Einer Wiederbildung und Ansammlung neuer cholesteatomatöser Massen pflegt ein neuerliches Spriessen von Granulationen vorauszugehen.

Spira fragt, inwiefern die die Bildung und das Wachsthum des Cholesteatoms im Mittelohr betreffenden Theorien und Ansichten auch zur Erklärung eines primären Cholesteatoms des äusseren Gehörganges, der sog. Otitis ext. desquamativa oder des Epidermispfropfes herangezogen werden könnten, da doch hier gewöhnlich keine Entzündung vorausgegangen.

Daraus, dass oft neben Cholesteatomen Granulationen sich finden, ist durchaus noch nicht der Schluss berechtigt, dass letztere den Mutterboden und die Basis des Ersteren abgiebt. Thatsächlich findet man oft Cholesteatom ohne Granulationen und es scheint ihm wahrscheinlicher, dass dort, wo sich Granulationen neben Cholesteatom finden, sie eher als die Folge wie als die Ursache des letzteren anzusehen sind.

Dr. Gomperz glaubt, dass bei der Erklärung des Warum's der Cholesteatombildung auch die Berücksichtigung der Constitution nothwendig ist. G. hat schon 1894 seine Cholesteatomfälle nach dieser Richtung hin gesichtet und konnte mittheilen[2]), dass die Mehrzahl der an Cholesteatom Erkrankten entweder selbst Zeichen von Tuberculose aufwiesen, oder aus Familien stammten, welche mit Tuberculose belastet waren. Ein kleinerer Theil der Kranken litt an Lues, acquirirter und hereditärer.

Urbantschitsch hat in einigen Fällen von Radicaloperation, wo bereits ein glänzendes Narbengewebe als Auskleidung der Mittelohrräume durch viele Monate bestand, einmal am Tegmen tympani, ein andermal an der Wand des Antrum mastoideum die Neubildung einer erbsengrossen weissen Cholesteatom-Kugel beobachtet, die sich als Ganzes leicht entfernen liess und in dem einen Falle einer glatten, in dem andern Falle einer unebenen Stelle aufsass. Granulationsbildungen fanden sich in diesen Fällen nicht vor.

Gr. macht darauf aufmerksam, dass die Anschauung von Bing wohl insofern richtig sei, dass beim Cholesteatom häufig Granulationen

[2]) Naturf.-Versammlung Wien.

Digitized by Google

gefunden werden, allein auch ohne solche komme es dazu und demnach können die Granulationsbildungen nur als Begleiterscheinung angesehen werden. Dass es auch primäre Cholesteatombildung gebe, sei richtig und Gr. selbst hat ein zuckererbsengrosses Cholesteatom aus dem Trommelfelle entfernt; allein das sind sehr seltene Vorkommnisse und beschäftigen den Ohrenarzt viel weniger als die Cholesteatome im Mittelohre. Was die Meinung Gomperz's betrifft, ist diese Theorie nicht aufrecht zu halten. Unter den 12 Fällen, die Gruber heute vorstellen wollte und deren acht die Anwesenden auch gesehen haben, sei nicht einer mit Tuberculose behaftet.

III. Prof. A. Politzer: Ueber persistente Trommelfelllücken.

In der Einleitung seines Vortrages erörtert G. die Narbenbildung am Trommelfell bei traumatischen und pathologischen Substanzverlusten desselben, welche die grosse Regenerationfähigkeit dieser Membran beweist. Nicht alle Schichten des Trommelfells betheiligen sich gleichmässig am Regenerationsprocesse. Bei kleinen Substanzverlusten, nach Trauma oder nach Perforation in Folge von acuten Mittelohreiterungen kann die Trommelfelllücke durch neugebildetes Gewebe ohne merklichen Unterschied in der Structur der Membran verschlossen werden. Bei grösseren Substanzverlusten bildet sich in der Regel eine dünne Narbe, in welcher die Elemente der Substantia propria fehlen oder nur in einigen Zügen vorhanden sind. Bei traumatischer Perforation kann der Verschluss der Trommelfelllücke zunächst von der Epidermisschicht aus erfolgen (Rummler) oder, wie P. beobachtete, von der Schleimhautschicht aus. Letzteres ist wohl am häufigsten der Fall. P. demonstrirt das Lupenpräparat eines Trommelfelles von einer 78jährigen Frau mit Narbenbildung am Trommelfell, an welchem mit Sicherheit die Bildung der Narbe von der Schleimhautschicht constatirt werden kann. Er führt indess Fälle an, bei denen in vivo die Ocularinspection das Bild einer Trommelfellnarbe zeigte, während die Untersuchung post mortem ergab, dass die Trommelfelllücke durch eine Epidermisplatte überwachsen war, dass es sich somit nicht um eine wirkliche Narbe gehandelt hat.

Dass traumatische Trommelfelllücken fast ohne Ausnahme wieder verwachsen, während nach chronischen Mittelohreiterungen Trommelfelllücken nicht selten persistent bleiben, ist allgemein bekannt. Man hat als Grundlage dieser Persistenz die Ueberhäutung der Wundränder angesehen. Der Vortragende hat zuerst in Freiburg[3]) ein Trommelfellpräparat demonstrirt, an welchem das Hinüberwachsen der Epidermis der äusseren Cutisschicht über den Perforationsrand in die Trommelhöhle gezeigt wurde, und schloss daraus, dass durch diese Ueberwucherung des Perforationsrandes durch die Gehörgangsepidermis das Anwachsen von Narbengewebe verhindert werde, dass dies somit die Ursache der Persistenz der Trommelfelllücke bilde.

P. ist nun in der Lage, durch drei neue Sectionsbefunde diese

[3]) Bericht über die XI. Versammlung süddeutscher und schweizerischer Ohrenärzte zu Freiburg (Baden), Ostern 1889. Erstattet im Auftrage der Versammlung von Dr. E. Bloch (Freiburg), S. 7.

Digitized by Google

Ansicht zu erhärten. Der erste Fall betrifft ein 17jähriges, an acuter, tuberculöser Basilarmeningitis verstorbenes Mädchen mit rechtsseitiger Mittelohreiterung und linksseitig abgelaufenem Mittelohrprocesse. An dem microscopisch untersuchten linken Trommelfelle fand sich eine grössere Perforation vor dem Hammer, eine kleine hinter demselben. Microscopische Schnitte, entsprechend dem Querdurchmesser des Trommelfells, ergaben: die Epidermislage der äusseren Fläche des Trommelfellrestes durch Uebereinanderschichtung flacher, kernhaltiger Epithelzellen verdickt. Sowohl am vorderen als auch am hinteren Perforationsrande schlägt sich die Epidermis hakenförmig über den Perforationsrand hinüber, um, an der Innenseite des Trommelfellrestes sich verschmächtigend, gegen das Epithel der Mucosa des Trommelfells sich abzusetzen. Am Perforationsrande selbst ist die Epidermisschicht stellenweise mächtiger als an der äusseren Cutisschicht. Radiäre und circuläre Faserschicht erscheinen am Durchschnitte gegen den Perforationsrand hin scharf abgesetzt und von der meist verdickten Schleimhautschicht des Trommelfells überwuchert. Diese bei der Narbenbildung des Trommelfells besonders betheiligte Schicht wird, indem sie durch das Ueberwachsen des Perforationsrandes von der Cutisfläche des Trommelfells an der verschliessenden Narbenbildung gehindert wird, am oberen Perforationsrande eingerollt, wodurch an der Aussenfläche des Trommelfellrestes eine winklige Einbuchtung entsteht, in welche sich die Epidermis in Form eines spitzen oder stumpfen Zapfens hineinschiebt. Aehnliche Epidermiszapfen finden sich auch in der Nähe des hinteren Perforationsrandes an der äusseren Fläche des Trommelfellrestes.

An dem Trommelfellpräparat eines zweiten Falles mit centraler Perforation des rechten Trommelfells sind dieselben histologischen Veränderungen nachweisbar wie in dem vorhergehenden Falle, nur ist der an der äusseren Fläche des Trommelfellrestes nach innen sich vorschiebende Epidermiszapfen stärker ausgeprägt als im früheren Falle. Verschieden von diesen zwei Fällen ist der Befund an einem dritten Präparat mit rechtsseitigem centralen Trommelfellreste, an welchem der von Epidermis bedeckte Perforationsrand an der äusseren Seite eine wulstförmige Erhabenheit zeigt. An Frontaldurchschnitten des Trommelfells findet man die radiäre und circuläre Faserschicht im Trommelfellrest scharf abgesetzt, die Schleimhautschicht der Membran verdickt, gefässreich, cystenhaltig, an der Spitze des Perforationsrandes mit der Cutisschicht verschmolzen. Letztere, ebenfalls hypertrophisch, zeigt an der Aussenseite des Trommelfellrestes eine am Perforationsrand beginnende, kolbige Anschwellung von der Dicke eines halben Millimeters, welche stellenweise an ihrem unteren Rande eine scharfe Einschnürung zeigt und an manchen Durchschnitten das Aussehen einer am Trommelfellreste aufsitzenden polypösen Wucherung darbietet. Sie besteht, wie die hypertrophische Cutisschicht, aus kernhaltigem, von Gefässen durchsetztem Bindegewebe, welches von einer aus mehr cubischen Epithelzellen gebildeten Epidermislage bedeckt wird. Diese setzt sich von hier ununterbrochen auf dem Perforationsrande fort, schlägt sich über denselben hinüber und lässt sich eine Strecke weit auf der Schleimhautschicht des Trommelfells gegen die untere Trommelhöhlenwand zu verfolgen.

Digitized by Google

Diese Fälle beweisen zweifellos, das die Persistenz der Trommelfelllücken nach abgelaufenen Mittelohreiterungen durch das Hinüberwachsen der Gehörgangsepidermis über den Perforationsrand bedingt wird.

P. bespricht hierauf die Vor- und Nachtheile der persistenten Trommelfelllücken und hebt die Thatsache besonders hervor, dass in manchen Fällen nach Verschluss der Perforationsöffnung eine bedeutende Verschlimmerung sowohl in Bezug auf Hörvermögen als auch auf subjective Geräusche eintritt, dass somit bei solchen Kranken das Offenbleiben der Trommelfelllücke als günstiger Ausgang des Krankheitsprocesses bezeichnet werden muss. Es wird ferner vom Vortragenden auf die längst bekannte Thatsache hingewiesen, dass man bei den nicht eitrigen Mittelohrprocessen, bei denen nach Herstellung einer künstlichen Perforation des Trommelfells eine Hörverbesserung eintritt, von jeher bestrebt war, die künstliche Perforation offen zu erhalten, dass dies aber bisher trotz Aetzungen, Einlegen von Stäbchen, Röhren, Oesen etc. nicht gelungen ist. P. führt nun des Weiteren aus, dass in dem Heilungsvorgange bei pathologischen persistenten Perforationen ein Fingerzeig gegeben ist, das Offenhalten künstlicher Perforationen zu verwirklichen. Gelingt es, durch eine künstlich hervorgerufene entzündliche Reizung der äusseren Cutisschicht des Trommelfells, event. auch des knöchernen Gehörganges eine stärkere Wucherung des Epithels herbeizuführen, so ist die Möglichkeit nicht ausgeschlossen, dass nach Herstellung einer künstlichen Trommelfelllücke deren Ränder von dem äusseren Epithel des Trommelfells überwachsen und der Verschluss der Oeffnung durch Narbengewebe verhindert wird. P. berichtet über einige Fälle, bei denen er nach Herstellung einer galvanocaustischen Lücke deren Umgebung mit einer 10proc. Lösung von Trichloressigsäure bestrich, um eine entzündliche Wucherung der Epidermis am Trommelfell herbeizuführen. In zwei Fällen trat eine schwache, nicht reactive Mittelohreiterung ein, welche in einem Falle nach einigen Tagen sistirte, wonach eine merkliche Vergrösserung der Lücke sichtbar war. Eine längere Beobachtung dieser Fälle wird ergeben, ob die Trommelfelllücke persistent bleiben wird oder nicht. Der Vortragende ist der Ansicht, dass es sich bei den künftigen Versuchen empfehlen wird, vorerst die entzündliche Epidermiswucherung an der äusseren Fläche des Trommelfells anzuregen und erst dann zur Anlegung einer künstlichen Trommelfelllücke zu schreiten.

Der Vortrag wurde durch eine Reihe von grossen Kohlenzeichnungen und durch Demonstration von microscopischen und Lupenpräparaten erläutert.

IV. Oberarzt Dr. C. Biehl: Verschluss überhäuteter Trommelfell-Oeffnungen.

„Bleibende Durchlöcherung des Trommelfells" hebt nach einer Vorschrift für den militärärztlichen Dienst (Post No. 12, Verzeichniss e des Dienstbuches No. 1) die Tauglichkeit zum Waffendienste vollkommen auf. Das Hörvermögen wird hierbei nicht berücksichtigt; es kann nahezu, wenn nicht vollständig normal sein.

Bei der Abfassung dieser Vorschrift ging man sicherlich von dem sehr richtigen und durch die Erfahrung leider nur zu oft bestätigten

Digitized by Google

Standpunkte aus, dass, wenn eine Durchlöcherung des Trommelfells vorhanden ist, sei es, dass dieselbe von Anfang an trocken war, sei es, dass der früher bestandene Eiterungsprocess zum Stillstand gekommen ist, die Paukenhöhlenschleimhaut ihres natürlichen Schutzes beraubt und frischen Entzündungen sowohl wie Rückfällen derselben zugänglich ist. Gemäss dieser Vorschrift wird nun alljährlich eine stattliche Anzahl oft ganz kräftiger Burschen vom Waffendienste enthoben sowohl gleich am Assentplatze als auch später durch die Ohrprüfungs- und Superarbitrirungs-Commission.

Der Ohrenabtheilung des hiesigen Garnisons-Spitals No. 1 werden im Laufe des Jahres, namentlich im Frühjahr zur Zeit der Stellung und wiederum im Herbst, wenn die assentirte Mannschaft zur Ableistung ihres Dienstes einrückt, eine Anzahl solcher Fälle meist zur „Constatirung ihres Gebrechens" übergeben. Hierbei kommt der Arzt nun gar oft in die Lage, eigentlich gegen seine Ueberzeugung, nur weil es die Vorschrift verlangt, Leute, welche mit einem alten, aber trockenen Defecte des Trommelfells behaftet sind, von dessen Existenz sie oft nicht einmal Kenntniss haben oder haben wollen, oder welcher, in anderen Fällen wiederum, ihnen gar keine Beschwerden verursacht, als zum Waffendienste untauglich zu erklären. Gegen seine Ueberzeugung deshalb, weil wir ja wissen, dass durch eine dermoide Umwandlung der Paukenschleimhaut sich diese selbst gegen äussere Schädlichkeiten schützt, und bietet diese ja nach Schwartze den sichersten Schutz gegen solche. Dass diese Epidermisirung der Schleimhaut nicht absoluten Schutz verleiht, kann man sich wohl hier und da überzeugen. Allerdings ist andererseits zu erwägen, dass das Ohr des Mannes beim Militär Witterungseinflüssen, überhaupt Schädlichkeiten aller Art, immerhin mehr ausgesetzt ist als im civilen Leben; jedoch auch zu Hause, wo der Mann sein Brot durch der Hände Arbeit verdienen muss, wird er sich und damit sein Ohr nicht sonderlich schonen können.

Der Militärarzt hatte daher stets regen Antheil genommen an dem Bestreben, Lücken im Trommelfell zum Verschluss zu bringen, und zwar, wenn irgendwie möglich, zu einem organischen Verschluss; in erster Linie wohl deshalb, um der Schleimhaut der Paukenhöhle ihren natürlichen Schutz zu geben; in zweiter Linie, um, wenn möglich, eine Besserung des Hörvermögens zu erzielen. Weniger Schwierigkeiten stellen sich hierbei in den Weg, wenn es sich um frische Oeffnungen handelte, sei es, dass dieselben durch ein Trauma, sei es durch eine Eiterung zu Stande gekommen sind. Wenn jedoch die Ränder der Perforation schon vernarbt, überhäutet, dieselbe trocken, „bleibend", so liessen meist alle angewandten Eingriffe im Stich, sie hatten im Gegentheil oft den entgegengesetzten Effect, dass sich die Oeffnung vergrösserte. Die einzelnen Methoden, welche geübt wurden, um einen Verschluss zu erzielen, sollen hier nicht näher erörtert werden. Was deren Ausübung und Anwendung anbelangt, so sind die Worte Gomperz's, gesprochen am Wiener Otologentage im Jahre 1896, genug bezeichnend hierfür. „Die Ansichten der erfahrensten Ohrenärzte über die Möglichkeit, alte Trommelfelllücken zum Verschluss durch Narbenbildung zu bringen, lauteten bis in die letzte Zeit so skeptisch, dass

Digitized by Google

wir Jüngeren wenig Lust hatten, diese mühevollen, zeitraubenden Versuche wieder aufzunehmen und den Patienten eine längere, mit Schmerzen verbundene Behandlung vorzuschlagen, ohne ihnen viel Aussicht auf Erfolg verheissen zu können."

Die günstigen Erfolge, welche Okuneff, Ordinator an der Ohrenabtheilung des St. Petersburger Nicolai-Militärhospitals, durch Anätzung der Perforationsränder mit Trichloressigsäure erzielten, veranlassten zuerst Gomperz, diese Versuche einer Nachprüfung zu unterziehen. Diese Resultate, wie auch die Mittheilungen von Barnick aus der Grazer Ohrenklinik und von Alt aus der Klinik Gruber über die Anwendung von Trichloressigsäure behufs Verschliessung von Trommelfelllücken müssen mit grosser Freude begrüsst werden und fordern zu weiterer Anwendung dieses Mittels auf.

Die Technik dieses Verfahrens bietet keine Schwierigkeiten und giebt sie Okuneff folgendermassen an. Nach vorausgegangener Anästhesirung des Mittelohres mit einer 10—15proct. Cocainlösung werden die Perforationsränder, sowie auch die erkrankte Schleimhaut des Mittelohres mit einem in eine Schlinge eingeschmolzenen Krystalle der genannten Säure bestrichen. Um das Auseinanderfliessen der Säure zu verhüten, theils auch überflüssige Mengen derselben zu entfernen, ist es nothwendig, mit Wasser das Ohr hernach auszuspritzen. Will man das Zuwachsen von Perforationen bezwecken, „darf man nicht öfter, als alle acht bis neun Tage cauterisiren, da eine zu oft erfolgende Cauterisation zerstörend auf das neugebildete Granulationsgewebe einwirkt."

Während Gomperz und auch Barnick die Cocainisirung der Mittelohrschleimhaut noch vornehmen, unterliess dieselbe bereits Alt und unterblieb diese auch in den später erwähnten Fällen. Was den Grad der Concentration anbelangt, so wurde nur eine 10 bis höchstens 50proct. Lösung genommen und geschah die Anwendung derart, dass mit einem in der Säure getränkten feinen Wattetupfer genau die Perforationsränder bestrichen, eventuell leicht gerieben wurden. Wiederholt wurde dieser Eingriff alle vier bis acht Tage.

Nachstehend nun einzelne Krankengeschichten.

1) Unterpionier Schaupp überstand als Kind Blattern; vor fünf Jahren fiel Patient in eine Grube und lag danach durch sieben Wochen mit einer Gehirnerschütterung im hiesigen Franz Josefs-Spitale; damals soll auch Ausfluss aus dem rechten Ohre bestanden haben, welcher jedoch bald sistirte. Seit dieser Zeit schlechtes Gehör.

$$\text{Die Hörprüfung ergab: } \frac{\text{R}}{12} < \frac{\text{L}}{\text{fl } 10}$$

Befund: Rechtes Ohr: Trommelfell zeigt normalen Glanz und Farbe.

Linkes Ohr: In der hinteren Hälfte des Trommelfells eine grosse sichelförmige (3 : 2 mm) Perforation; die Ränder sind geröthet, geschwollen, ebenso auch die dahinter liegende Paukenschleimhaut; die Nische zum runden Fenster eben sichtbar.

Wiederholt vorgenommene Aetzungen, selbst mit der stärkeren Lösung, liessen auch nicht die geringste Tendenz einer Verkleinerung der Lücke erkennen. Die Behandlung wird daher aufgegeben.

2) Infanterist Johann Baumann: Vor vier Monaten erhielt Patient

Digitized by Google

bei einem Ueberfalle Schläge auf den Kopf, besonders auf das linke Ohr. Einige Tage später trat kurzdauernder Ausfluss aus diesem Ohre auf; seither schwerhörig, zeitweilig schwindlig.

Die Hörschärfe beträgt beiderseits mehr als sechs Meter für die accentuirte Flüstersprache.

Befund: Rechtes Ohr: Trommelfell perlgrau, wenig eingezogen, Lichtkegel matt.

Linkes Ohr: Trommelfell perlgrau, hinten unten, in der Flucht des Hammergriffes eine etwa hirsekorngrosse Perforation, deren Ränder derb callös erscheinen. Die sichtbare Paukenschleimhaut blass, trockenglänzend.

Vier Aetzungen genügten, um die Oeffnung dauernd zum Verschluss zu bringen. Beim Catheterismus normales Blasegeräusch.

14 Tage später wurde Patient wiederum dem Spitale übergeben, da er auf das früher erkrankte Ohr eine Ohrfeige erhalten hatte und seit dieser Zeit wieder die Luft beim Schneuzen herausblasen spürte.

Der Befund war folgender: Linkes Ohr: Im äusseren Gehörgang und am Trommelfelle aufgestreut ein feinkörniges, gelbes Pulver (Xeroform). Im hinteren unteren Quadranten eine deutliche, etwa stecknadelkopfgrosse Narbe. Vorne unten, in der Gegend der Basis des Lichtkegels ein schlitzförmiger Spalt, dessen Ränder blass und reactionslos sind. Die Gefässe der Paukenschleimhaut leicht injicirt.

Das Ohr wurde vollständig in Ruhe gelassen, etwas Xeroform eingestäubt und war die Lücke nach acht Tagen wieder vollkommen geschlossen.

3) Infanterist Joh. Bopdaneszk bekam in seinem achten Jahre eitrigen Ausfluss aus dem linken Ohre, welcher seit ungefähr 10 Jahren sistirte. Vor zwei Wochen erhielt er angeblich auf dieses Ohr eine Ohrfeige und wurde er deshalb auch dem Spitale übergeben.

Die Hörschärfe betrug beiderseits mehr als sechs Meter für die accentuirte Flüsterstimme.

Untersucht, bot er folgenden Befund: Rechtes Ohr: Trommelfell perlgrau, matt, glanzlos.

Linkes Ohr: Trommelfell perlgrau, entsprechend der Basis des Lichtkegels ein dreieckiger Substanzverlust.

Nachdem durch drei Wochen keine Veränderungen an den Rändern der Lücke zu bemerken war, so wurden Aetzungen vorgenommen. Nach fünf Sitzungen vollkommener Verschluss. Beim Catheterismus normales Blasegeräusch.

4) Infanterist D. Denika. Vor fünf Jahren aus unbekannter Ursache Ausfluss aus dem rechten Ohr, welcher jedoch bald aufhörte; seither merkt Patient Luft beim Schneuzen aus dem Ohre blasen.

Hörschärfe für die accentuirte Flüsterstimme am rechten Ohr 6 m, linkerseits 8 m.

Untersucht bietet er folgenden Befund: Rechtes Ohr: Trommelfell perlgrau, verdickt, glanzlos; im hintern unteren Quadranten nahe dem Rande eine kreisrunde Perforation mit derben, callösen Rändern.

Linkes Ohr: Trommelfell atrophisch, durchscheinend, glanzlos; Lichtkegel fehlt; vorn unten ein dunklerer Fleck.

Digitized by Google

Fünf Aetzungen genügten, um dauernden Verschluss zu erzielen: eine entzündliche Reaction nach denselben war nicht zu bemerken.

5) Infanterist Stoykoy überstand im 14. Jahre Blattern; damals soll auch das rechte Ohr geflossen sein. Seit dieser Zeit verspürte Patient in diesem Ohre beim Schneuzen ein blasendes Geräusch.

Die Hörschärfe betrug an diesem Ohre 2 m, linkerseits 6 m für die accentuirte Flüsterstimme.

Befund: Rechtes Ohr: Trommelfell glanzlos, atrophisch, durchscheinend; hinten unten eine wandständige Perforation, durch welche die Nische zum runden Fenster sichtbar ist.

Linkes Ohr: Trommelfell glanzlos, atrophisch, durchscheinend.

Wiederholte Aetzungen selbst mit der 50proct. Lösung erzielten nicht die geringste Reaction; höchstens trat einmal eine kleine Blutung in der Paukenschleimhaut auf, die sich jedoch wieder, ohne weitere Erscheinungen hervorzurufen, resorbirte.

6) Arrestant Ludwig M.: Derselbe hatte in der Kindheit Ausfluss aus dem rechten Ohre, welcher jedoch bald sistirte; Schwerhörigkeit und angeblich auch Kopfschmerzen blieben zurück.

Die Hörschärfe auf diesem Ohre betrug 3 m, linkerseits 12 m für die accentuirte Flüsterstimme.

Rechtes Ohr: Trommelfell atrophisch, glanzlos, grosse der Innenwand anliegende Narbe mit central gelegener, etwa hirsekorngrosser Perforation.

Linkes Ohr: normal.

Nachdem in 10 Sitzungen keine nennenswerthe Aenderung eingetreten, wurde von weiteren Aetzungen Abstand genommen.

7) Corporal Morawetz erkrankte Anfangs November v. J. an heftigem Husten und Brustschmerzen mit schleimigem Auswurf; vor ca. 10 Tagen trat noch Summen im rechten Ohre hinzu, welches vor vier Tagen nach einer Nachtwache stark zunahm: Ausfluss negirt, früher stets ohrengesund.

Hörschärfe beiderseits mehr als 6 m für die accentuirte Flüsterstimme.

Die Untersuchung ergab folgenden Befund: Rechtes Ohr: Trommelfell im hinteren oberen Quadranten durch eine sich vorwölbende, bis zum Umbo reichende Epithelblase, welche mit einer schwach getrübten Flüssigkeit gefüllt erscheint, verdeckt; vorne unten eine Kalkeinlagerung.

Linkes Ohr: Trommelfell verdickt, hinten unten nahe dem Rande eine nierenförmige Perforation (2 : 1 mm) mit derben, callösen Rändern.

Vom 23. November bis 3. Januar d. J. wurden sieben Aetzungen vorgenommen, Anfangs mit 10proct. Lösung; da auf dieselbe nur geringe Reaction erfolgte, wurde zur 50proct. gegriffen, worauf rasche Verkleinerung erfolgte, bis am 3. Januar eine zarte Narbe an Stelle der früheren Perforation zu erkennen war.

8) Husar Andreas M. erhielt angeblich vor fünf bis sechs Tagen vor seiner Spitalübergabe von einem Patrouillenführer eine Ohrfeige auf das rechte Ohr; seither klagte er Sausen auf diesem Ohre und Schwerhörigkeit. Bereits vor drei Jahren hatte er ebenfalls auf dieses Ohr einen Schlag erhalten und merkte er seit dieser Zeit bereits beim Schneuzen die Luft durchblasen.

Digitized by Google

Hörschärfe beiderseits mehr als 6 m für die accentuirte Flüsterstimme.

Die Untersuchung ergab: Rechtes Ohr: Trommelfell perlgrau, wenig eingezogen, Lichtkegel schmal.

Knapp unter dem kurzen Fortsatz, dem Hammergriffe anliegend, eine ca. 2 mm lange Perforation, deren Ränder blass, wenig verdickt sind.

Linkes Ohr: Trommelfell matt, perlgrau, stark eingezogen, Lichtkegel nur an der Spitze.

Von dem Gedanken geleitet, welchem auch im gerichtlichen Gutachten Ausdruck verliehen wurde, dass die Perforation nicht Folge des jüngst erlittenen Insultes sei, sondern der vor drei Jahren applicirten Ohrfeige, wurden Anfrischungen der Ränder durch Aetzen derselben mit Trichloressigsäure unternommen. Die Reaction, selbst nach der stärkeren Lösung, war immer eine äusserst träge. Innerhalb zweier Monate waren 13 Aetzungen nothwendig, um endlich Verschluss zu erzielen.

9) Herr Hauptmann K. hatte in den Jahren 1877—1880 rechtsseitigen Ohrenfluss. Beim Verlassen der Academie wurde ihm in Bezug auf sein Ohrenleiden bedeutet: Sind Sie ruhig, sonst werden Sie superarbitrirt; mit Ihrem jetzigen Leiden können Sie noch General werden. (Kann zwar oft richtig sein, bietet aber dem Kranken wenig Trost.) Der Ohrenfluss sistirte, die Schwerhörigkeit nahm zu. Starke Schmerzen und später Ausfluss aus dem linken Ohre veranlassten den Herrn Hauptmann, das hiesige Spital aufzusuchen.

Die Hörprüfung ergab: Rechts 3 m, links 1m. Der Befund war folgender:

Rechtes Ohr: Grosser, trockener Defect des Trommelfells; der Rest des Trommelfells verdickt, grauweiss; die sichtbare Paukenschleimhaut blass, trocken.

Linkes Ohr: Im äusseren Ohr viel schleimiger Eiter; nach Reinigung sieht man das Trommelfell fast vollständig fehlend, die Paukenschleimhaut zum Theil epidermisirt, zum Theil geröthet und geschwollen.

Die sieben Aetzungen, welche gemacht wurden, wurden hier derart vorgenommen, dass die Säure, da die Ränder der Perforation sehr derb zu sein schienen, eingerieben wurde. Der Erfolg war überraschend. Unangenehme Reizerscheinungen waren nicht zu bemerken. Normales Blasegeräusch beim Catheterisiren.

10) Unterkanonier Buchta hatte bereits als Kind Ausfluss aus dem rechten Ohre, welcher bald sistirte. Seit einem Monat angeblich nach einer Schiessübung wieder Eiterung.

Die Hörschärfe beträgt am rechten Ohre 5 m, linkerseits 12 m für die accentuirte Flüsterstimme.

Rechtes Ohr: Im äusseren Ohre viel eitriger Schleim; nach Reinigung erscheint die Epidermis hier und am Trommelfell aufgelockert, das Trommelfell geröthet, geschwollen, vorn unten eine hirsekorngrosse, scharfrandige Perforation mit pulsirendem Lichtreflex.

Linkes Ohr: Trommelfell zeigt normalen Glanz und Farbe.

Nachdem nach vier Wochen die Secretion aufgehört hatte, wurde mit den Aetzungen begonnen. Nach der zweiten Sitzung trat abermals eine kurzdauernde, geringe Eiterung auf. Nach der vierten Aetzung

Digitized by Google

war die Perforation geschlossen. Normales Blasegeräusch beim Catheterismus.

11) Ulan J. Zareba kann sich nicht erinnern, Ohrenkrankheiten gehabt zu haben. Wegen catarrhalischer Lungenentzündung dem Spital übergeben. Am fünften Tage des Spitalsaufenthaltes trat Ausfluss aus dem linken Ohre auf.

Die Hörschärfe beträgt beiderseits 12 m für die accentuirte Flüsterstimme. Die Spiegeluntersuchung ergab:

Rechtes Ohr: Grosser Defect in der hinteren Hälfte des Trommelfells; die Paukenschleimhaut dahinter blass, von einzelnen, etwas stärker gefüllten Gefässen durchzogen.

Linkes Ohr: Im äusseren Gehörgang viel eitriger Schleim; die Epidermis aufgelockert; Trommelfell geröthet, geschwollen, vorgebaucht; vorn unten kleine Perforation.

Gleich nach der ersten Aetzung rechterseits profuse Eiterung, welche bis heute (d. s. bereits fünf Wochen) andauert.

12) Frau K. W., Prot. No. A 14, 22 Jahre alt. Patientin hatte als Kind im Alter von neun Jahren Scharlach; nach Ablauf desselben trat beiderseitiger Ohrenfluss auf; seit etwa zehn Jahren Trockenheit. Die Untersuchung ergiebt folgenden Befund:

W
R < L
0,1 u 0,5

Rechtes Ohr: Vorn unten grosser Defect des Trommelfells; die Ränder der Perforation scharf, die Paukenschleimhaut blass.

t $\binom{\text{us}}{\text{mr}}$ b
5,0 fl 6,0
+ 12 st + 12

Linkes Ohr: Hinten unten ebenfalls grosser Defect mit zum Theil verkalkten Rändern.

8 ip 10
+ 4 R —
cr 10

Fünf Sitzungen, auch Einreiben selbst mit der stärkeren Lösung hatten nicht den geringsten Erfolg. Behandlung aufgegeben.

Wie aus den mitgetheilten Beobachtungen, denen ich einige aus dem heurigen Jahre hinzufügen könnte, zu ersehen ist, wirkt die Trichloressigsäure, und zwar auch in nicht concentrirter Lösung, in ausserordentlich günstiger Weise auf die regenerative Thätigkeit der Trommelfellmembran nur insofern, als sich in verhältnissmässig kurzer Zeit selbst grössere Defecte schliessen. Fast bei allen den citirten Fällen war der ursächliche Process, welcher die Perforation zur Folge gehabt, schon seit geraumer Zeit, meist seit Jahren, abgelaufen. Man kann also mit voller Berechtigung annehmen, dass sich die Epidermis des Trommelfells, wie es uns ja die pathologische Anatomie lehrt, bereits über den Perforationsrand bis zum inneren Rand desselben verfolgen lässt; einmal sogar (Fall 12) war eine Kalkeinlagerung in den Perforationsrand zu beobachten.

Was den Erfolg dieser Aetzungen anbelangt, verglichen mit den auf andere Weise gewonnenen Resultaten, so muss Einen derselbe vollkommen befriedigen. In allen Fällen eine sichere Wirkung zu erzielen, wie es eben Alt behauptet, ist im Optimismus entschieden zu weit gegangen.

Die Besserung des Hörvermögens war nur in einem Fall mit

Digitized by Google

Bestimmtheit zu erkennen (Fall 7); hier stieg dieselbe von 3 m vor der Aetzung auf 16 m bei gebildeter Narbe. Diese Besserung fiel nicht nur dem Kranken selbst auf, sondern vielmehr seinen Kameraden, welche den Patienten als schwerhörig kannten und nun über sein Gehör erstaunt waren. In den übrigen Fällen ist vielleicht nicht so sehr dem Dolus bei den Hörprüfungen als vielmehr aus dem Grunde keine Besserung der Hörschärfe zuzuschreiben gewesen, weil ja die Leute bei der Assentirung ein gewisses Minimum (6 m) von Hörschärfe für die accentuirte Flüsterstimme haben müssen, um für den Waffendienst tauglich erklärt zu werden.

Weder die Grösse noch die Lage ist ein Hindernis, die Aetzungen zu versuchen. Manchmal gelingt es, ganz beträchtliche Lücken zum Verschluss zu bringen (Fall 9), manchmal wiederum lässt die regenerative Thätigkeit bei kleinen Defecten im Stich. Erklärlich ist es, dass man nicht viel zu erwarten hat, dort, wo die Lücke im Narbengewebe gelegen ist, oder wenn deren Ränder bereits verkalkt sind. Was die Lage anbelangt, so gelang es auch, wandständige Perforationen zum Verschluss zu bringen (Fall 4 und 5).

Schmerzen wurden fortwährend, als auch nach den einzelnen Sitzungen nicht beobachtet, höchstens ein Jucken und Beissen verspürt, welches jedoch bald hernach aufhörte. In einem Falle (11) trat eine auch heute noch bestehende Eiterung auf, und zwar gleich nach der ersten Aetzung; in einem anderen Falle (5) war eine Blutung in die Paukenschleimhaut zu beobachten. Möglich ist, ich gebe es zu, dass beim Aetzen vielleicht die Schleimhaut der Pauke diese beiden Male auch gereizt wurde.

Durch die Anwendung der Trichloressigsäure auch in nicht concentrirter Lösung ist es also dem Militärarzt ermöglicht, in gewissem Grade anzukämpfen gegen jene Eingangs erwähnte Bestimmung der ärztlichen Dienstbücher und nicht blos nach Constatirung des Gebrechens, ohne einen Erfolg versprechenden Eingriff unternommen zu haben, das Zeugniss behufs Vorstellung vor der Superarbitrirungs-Commission auszustellen. Ich will jedoch gleich hier darauf aufmerksam machen — und, meine Herren, Sie werden sicherlich mit mir übereinstimmen —, dass nur ein mit dem Ohr vollkommen vertrauter Arzt es unternehmen soll, diese Aetzungen vorzunehmen. Ist auch die event. eintretende Eiterung eine gutartige, wie sie Gomperz nennt, so müssen wir uns doch immer Wilde's Ausspruch vor Augen halten: „Solange ein Ohrenfluss vorhanden ist, vermögen wir niemals zu sagen, wie, wann und wo er endigen mag, noch wohin er führen kann."

Discussion.

Dr. A. Singer (Wien): Die eben von Dr. Biehl in so ausführlicher Weise besprochene Methode der Aetzung der Perforationsränder mit Acidum trichloraceticum wurde auch von mir an der Ohren-Abtheilung der Wiener Allgemeinen Poliklinik im Auftrage des Herrn Prof. Urbantschitsch an zahlreichen Fällen erprobt. Nach meinen Erfahrungen halte ich dieses Mittel für ganz ausgezeichnet und begrüsse dasselbe als eine werthvolle Bereicherung des Medicamentenschatzes der Ohrenheilkunde auch für diesen Zweck, nachdem ja dasselbe zum Wegätzen von hypertrophirtem Schleimhautgewebe, Polypen

Digitized by Google

und Granulationen schon viel früher angewandt wurde. Ich glaube auch, dass wir nicht mehr, wie Gomperz es auf dem ersten österreichischen Otologentag that, von einem Experimente sprechen können, und diese Behandlung als solches dem Patienten gegenüber stellen, sondern, dass wir von einer wahren Therapie sprechen müssen. Die Erfolge sind so sichtlich und überraschend, dass ich glaube, es könne sich kein Otiater der Anwendung dieses in seiner Verabreichung ebenso einfachen als prompt wirkenden Heilmittels widersetzen. Betreffs der Anwendung der Trichloressigsäure wurden, wie wir eben hörten, die verschiedensten Modificationen angegeben; ich habe mich bemüht, eine möglichst verdünnte Lösung zu benutzen, und kam hierbei auf eine 60—70proc., nachdem mir eine 50proc. vollständig nutzlos schien. Es war dies mein Trachten nach einer möglichst verdünnten Lösung aus dem Grunde erfolgt, um die Schmerzen so gering als möglich zu machen und so die Anästhesirung mit einer, wie Okuneff angegeben hat, 10—15proc. Cocainlösung vermeiden zu können, denn es erschien mir immer als ein Wagniss, bei einer trockenen Perforation Flüssigkeit auf die blossliegende Paukenschleimhaut kommen zu lassen. Was die Zeit der Application anlangt, so richtete ich mich nach dem Aussehen des Aetzschorfes und konnte zu diesem Behufe die ambulanten poliklinischen Patienten öfters zu mir kommen lassen, als ich zu ätzen für nothwendig fand. Im Allgemeinen halte ich den Zeitraum von 4 bis 8 Tagen als Zwischenpause für geeignet, obwohl ich nie ätzte, wenn ich sah, dass die Verengung der Perforation fortschritt und so manches Mal mit einer einzigen Aetzung zum Ziele kam. Mitunter bildete sich auf dem Aetzrand eine eigenthümliche Kruste; wenn man auf derselben weiter ätzte, erzielte man keinen Erfolg; schliesslich konnte ich dieses Secrethäutchen mit der Pincette entfernen, und nun sah ich die alte Perforation vor mir. Was die Zeitdauer bis zum Verschluss der Lücke betrifft, so richtet sich dieselbe nach meinen Erfahrungen nicht immer nach der Grösse der Perforation. So gelang es mir in einem Falle, eine sehr grosse, etwa 5 mm im Längendurchmesser betragende und etwa 2 mm breite Perforation nach drei Aetzungen innerhalb dreier Wochen zum Verschluss zu bringen, oder ein anderes Mal genügte bei einem 13jährigen Mädchen eine einzige Aetzung, um die linsengrosse Perforation zum Verschluss zu bringen, während in anderen Fällen plötzlich der Erfolg auf einem bestimmten Punkte stehen bleibt, so dass man an ein weiteres Fortschreiten des Verschlusses zweifelt, besonders dann, wenn die Lücke nur mehr stecknadelkopfgross ist. Ich glaube, dass dies seinen Grund darin hat, dass das Aetzmittel durch die so kleine Perforation nicht mehr an den inneren Schleimhautrand gelangt, welcher ebenfalls zur Regeneration angeregt werden muss. In anderen Fällen täuscht einen der Erfolg ein wenig. Man hält die Perforation für vollständig geschlossen, und doch giebt der Patient an, er spüre beim Schneuzen Luft durch das Ohr dringen, oder man hört beim Politzer'schen Verfahren ein feines Perforationsgeräusch. In solchen Fällen lasse ich während der Aetzung einen kräftigen Valsalva ausführen und dringe durch die oft nur stecknadelspitzgrosse Oeffnung mit einer in Trichloressigsäurelösung getauchten dünnen Haarsonde. Was das Gehör anlangt, so sah ich in keinem einzigen Fall eine Ver-

Digitized by Google

schlechterung. Besserungen desselben von 5 cm Flüstersprache bis zu 6 m finde ich in meinen Aufzeichnungen wiederholt angegeben. Schliesslich möchte ich noch die Beschaffenheit der nach Aetzung mit Trichloressigsäure gebildeten Narben kurz nach meinen Befunden schildern. Es fehlten ihnen mancherlei Symptome anderer Narben am Trommelfell, so das Merkmal des unter dem Niveau Liegen, der scharf abgesetzten Grenze gegen das übrige Trommelfell, die dunklere Farbe und schliesslich das Flottiren bei dem Gebrauch des Siegle'schen Trichters. Gomperz und Barnick geben übereinstimmend mit meinen Erfahrungen an, dass die durch Trichloressigsäure erzeugten Narben ein verschiedenes Aussehen von den sonst beobachteten haben. Ihr Gewebe ist fest, dicht, fast die ganze Dicke des übrigen Trommelfells scheinbar erreichend. Wenn ich weiter in Betracht ziehe, dass die Schleimhautschicht des Trommelfells mit der circulären Faserschicht der Membrana propria innig verwachsen ist, so kann ich nicht umhin, mit Gomperz zu vermuthen, dass die durch Trichloressigsäure hervorgerufenen Verschlüsse Theile der Membrana propria enthalten.

Dr. Gomperz erwähnt, dass er bis jetzt in 29 Fällen die Aetzungen persistenter Lücken übte und 16 Mal vollständigen Verschluss und 8 Mal wesentliche Verkleinerung der Substanzverluste erzielt hat. Viele der verschlossenen Perforationen reichten bis an den Annulus tympanicus. Auf die Anästhesie vor der Aetzung möchte Gomperz nicht verzichten; er übt jetzt die Cocainisirung so, dass er ein mit 10proc. Cocainlösung getränktes Watteküglelchen auflegt und zehn Minuten an der Lücke belässt.

Hörverbesserung sah G. in der überwiegenden Majorität der geheilten Fälle, Hörverschlechterung nie. Auch das Aufhören subjectiver Geräusche erreichte er nach dem Verschluss der Perforation.

Vorsicht empfiehlt Gomperz bei Aetzung atrophischer Trommelfelle, wo es zu unliebsamen Vergrösserungen der Lücke kommen könne.

In einem Fall, wo eine das halbe Trommelfell einnehmende Lücke sich bis zu Hanfkorngrösse verkleinerte und hartnäckig den Aetzungen zu Trotz nicht kleiner wurde, half das Auflegen eines Hühnereihäutchens, das dem Gewebe als Stütze diente; es kam danach zu rascher Vernarbung.

Sehr bemerkenswerth erscheinen Gomperz folgende Erfahrungen. Bei einem Fall von Zerstörung des ganzen Trommelfelles bis auf einen kurzen Hammerstumpf, wo der lange Ambosschenkel zerstört war, konnte durch Aufblasen eines Pulvertrommelfelles die Hörweite sehr gehoben werden, das Pulver zerfloss aber schon nach $^1/_4$ Stunde. Andere künstliche Trommelfelle riefen Eiterung hervor. Hier wurde durch Aetzungen eine zarte Narbe gebildet, und jetzt bleibt die aufgeblasene Borsäure trocken und ist auch das Hörvermögen dadurch sehr bedeutend gehoben. Der Patient, dessen zweites Ohr ganz verloren ist, ist dem Verkehr mit der Gesellschaft in einer Weise wiedergegeben, die er früher nicht geahnt hätte.

Er findet also den Verschluss grosser Lücken auch dort indicirt, wo keine directe Hörverbesserung erwartet werden kann, wie bei Unterbrechung der Schallleitung durch die Kette der Gehörknöchelchen, Adhäsionen des Hammers am Promontorium, deren dauernde Lösung

Digitized by Google

aus technischen Gründen unmöglich ist, wenn Aussicht vorhanden ist, durch Bildung einer epidermisirten Narbe die Toleranz für künstliche Trommelfelle herzustellen.

Dr. F. Alt: Vor Okuneff hat schon Barratoux in Paris die Trichloressigsäure zum Verschluss trockener Perforationen verwendet, wenn auch die erste ausführliche Mittheilung von Barratoux ausging. Wenn Alt günstigere Resultate erzielte, während man von mehreren Seiten heute hörte, es komme ein Zeitpunkt, wo es mitunter mit den Aetzungen nicht weiter gehen wolle, führe er dies auf den Umstand zurück, dass eingetrocknetes Secret, welches als das Product der nothwendigen reactiven Entzündung dem Rande der Perforation eng anliege, nicht entfernt wurde. Mitunter sei dieses anhaftende Secret kaum sichtbar, nur mit der Sonde als festere Substanz tastbar. Wolle man in solchen Fällen zu einem Resultate kommen, müsse man eine Ausspritzung riskiren; dann tritt wieder ein Aetzschorf auf und die Heilung schreitet weiter fort.

Pollak spricht sich den Ausführungen des Vorredners conform aus.

V. Dr. Panzer: Zur Anatomie der acuten Tympanitis.

Mit einer anatomischen Untersuchung im Institut des Herrn Hofrathes Toldt beschäftigt, bei der ich eine Anzahl von Gehörorganen in Serienschnitte zerlegte, fand ich unter denselben eines, welches bei der microscopischen Untersuchung nicht normale Verhältnisse darbot, sondern die Veränderungen einer acuten Tympanitis zeigte, wie ich sie jetzt an den folgenden Präparaten demonstriren will. Das Gehörorgan entstammt einem 11 Tage alten Kinde, von dessen Geschichte ich sonst nichts weiss. Die Schnitte sind nach der gewöhnlichen Technik, Fixirung mit Alcohol, Entkalken mit 5 pCt. HCl, Auswässern, Härtung, Einbetten in Celloidin hergestellt. Die Färbung geschah mit Lithiancarmin. Die Schnittrichtung ging von hinten nach vorne, senkrecht durch die Paukenhöhle. Die ersten Schnitte gehören also dem Antrum, und die Schleimhaut zeigt folgende pathologische Erscheinungen: Allenthalben ist sie reichlich mit Rundzellen durchsetzt, dadurch um's Vielfache des Normalen geschwellt. In den tieferen Schnitten findet sich ein stark entwickeltes Netz von erweiterten und vielfach verzweigten Blut- und Lymphgefässen. Die Schleimhautwucherung ist an verschiedenen Stellen von ungleicher Mächtigkeit, stellenweise finden sich Granulationszapfen, die frei in die Höhle des Antrum hineinragen. Besonders auf vorspringenden Knochenleisten sind solche Zapfen oft verzweigt anzutreffen. Die Höhle des Antrum ist theils frei, theils mit Exsudat erfüllt, das besonders in den Buchten angesammelt ist. Das Epithel an der Schleimhautoberfläche ist zum Theil sehr gut erhalten, an einzelnen Stellen jedoch, besonders dort, wo Exsudatmassen auflagern, in Abstossung begriffen, so dass es an manchen Punkten zu einem directen Auflagern des Exsudates auf der Membrana propria gekommen ist. Auch die Knochenzellen, welche das Antrum umgeben, sind pathologisch verändert, insofern als daselbst das Gewebe viel zahlreicher als die Norma ist. Gehen wir weiter nach vorne, so kommen wir allmählich gegen die Paukenhöhle, speciell den hinteren unteren Antheil derselben. Es ist ganz characteristisch, dass sich daselbst die grösste Menge des Exsudates in der freien Höhle angesammelt findet,

Digitized by Google

so dass dadurch das Trommelfell bedeutend vorgebaucht erscheint. Mehrere Präparate illustriren die Veränderungen am Trommelfell. In der Schleimhautschicht zeigen sich die erweiterten Blut- und Lymphgefässe, welche besonders im unteren Theile, nahe der Insertion des Trommelfells ausgeprägt sind. Der innere Epithelbesatz ist auch nur im unteren Antheil deutlich erhalten, gegen die Mitte des Trommelfells hin ist er jedoch grösstentheils abgestossen. Die äussere Epidermisschicht ist meistens abgehoben und liegt zum Theil in losen Fetzen dem Trommelfell auf, zum Theil sind diese offenbar durch die Präparation gänzlich verloren gegangen. An einzelnen Stellen sieht man, wie auch die Substanz des Trommelfells durch Infiltration mit Rundzellen verdickt ist, die Infiltration begreift jedoch nie die Schleimhautpartie, die Substantia propria selbst erscheint frei.

Die Perforationsstelle am Trommelfell ist weiter vorn gelegen, in der Nähe des kurzen Fortsatzes. Man sieht daselbst das Trommelfell vorgebaucht durch eine starke Exsudatansammlung, welche förmlich zur Perforationsstelle hinausdrängt.

Ein Präparat demonstrirt den Prussak'schen Raum, welcher ebenfalls mit Exsudat erfüllt ist und an dem auch das Trommelfell eine bedeutende Convexität nach aussen zeigt.

Gehen wir nun zum freien Raum der Paukenhöhle selbst, so zeigt sich in demselben allenthalben angesammeltes Exsudat, jedoch an verschiedenen Partien in verschiedener Menge; am reichlichsten sieht man es, wie schon erwähnt, im hinteren, oberen Theil der Paukenhöhle, dann aber noch im unteren Abschnitt, sowie im Gebiet der Pelvis ovalis. Das Exsudat besteht, bei stärkerer Vergrösserung betrachtet, aus ein- und mehrkernigen Leucocythen. Der Schleimhautüberzug der Paukenhöhle ist überall pathologisch verändert. Zunächst fällt die Dicke der Schleimhaut auf. Diese ist durch massenhaft eingelagerte Rundzellen bedingt, welche die Schleimhaut von der Oberfläche bis zu den tiefsten Schichten durchsetzen. Ausserdem betheiligen sich auch die Blut- und Lymphgefässe daran durch Bildung von Maschen und Netzen. Die Oberfläche ist nur stellenweise mit Epithel besetzt, grösstentheils desselben beraubt. Die Schleimhaut überzieht nicht glatt die Wände, sondern ist überall zu bald grösseren, bald kleineren Wülsten ausgewachsen. Die Vertheilung dieser zottigen Gebilde ist nicht überall gleichmässig; während die mediale Wand mit mehr weniger plumpen Excrescenzen bedeckt ist, finden sich besonders im unteren und speciell vorderen Theil der Paukenhöhle vielfach gelappte, oft handschuhfingerförmige Auswüchse, in etwa derselben Weise, wie sie von Politzer bereits bei chronischen Mittelohreiterungen beschrieben worden sind.

Auch im Attic finden sich Granulationen, welche die Räume zwischen den Gehörknöchelchen, sowie zwischen der äusseren Atticwand und den Gehörknöchelchen ausfüllen. Hier sind sie jedoch oberflächlich glatt und überziehen die Wände nun wie ein dickes Polster. Der noch übrig bleibende Raum wird von Exsudat eingenommen.

Die Gehörknöchelchen zeigen in ihrem Schleimhautüberzug ebenfalls die Veränderungen, wie sie an den übrigen Schleimhautpartien ausgeprägt sind; auch hier dasselbe Bild der Infiltration der Schleimhaut, und zwar sowohl der Theile, die noch im Atticus liegen, als auch

Digitized by Google

der Partien, die der eigentlichen Paukenhöhle angehören. Die Knochensubstanz selbst erscheint intact, nur sind die kleinen Knochenräume zahlreicher, als der Norm entspricht.

An der Oberfläche des Ambosses findet sich nur eine kleine Stelle, die eine pathologische Veränderung aufweist. Man sieht einen oberflächlichen Verlust der Knochensubstanz und bemerkt daselbst mit der starken Vergrösserung grosse Zellen angehäuft. Es kann sich da um eine Howship'sche Lacune mit angesammelten Osteoklasten handeln; da jedoch diese Veränderung sich nur in geringem Umfang und nur an einer Stelle findet, möchte ich nicht weitgehende Folgerungen daran knüpfen. Besonders auffallend ist das Granulationspolster am Steigbügel; dasselbe ist so dick, dass es den Umfang des Knochens überwiegt. Zwischen den Schenkeln des Stapes ist wieder freies Exsudat angesammelt.

An dem Entzündungsprocess nehmen auch die anderen Gebilde Theil, welche die Paukenhöhle zu passiren haben, indem sie in ihrem Schleimhautüberzug eine Grundlage, oder wenn man so sagen darf, eine Crystallisationsfläche für Granulationen abgeben. In schöner Weise ist dies an den Sehnen des Tensor tympani zu sehen. Das Präparat zeigt die Stelle, an der die Sehne frei aus dem Knochen in die Paukenhöhle hervortritt, gleich von da an ziehen von den benachbarten Partien der Paukenhöhlenwand Granulationen auf die Sehne hinüber, die an Mächtigkeit die Dicke derselben um's Vielfache übertreffen. Dasselbe Verhältniss zeigt auch die Chorda tympani; auch diese ist förmlich in einem Granulationspolster eingebettet.

Ein sehr interessantes Verhältniss zeigt der Nervus facialis. In mehreren Präparaten ist der Canalis Fallopiae getroffen und zeigt eine Lücke in seiner Wandung. Man sieht nun, wie an einzelnen Stellen das Exsudat bis an das Perineurium hintritt, stellenweise sogar bis in die Maschen des fibrösen Gewebes hineingeht. Es ist dieses Verhalten auch practisch von Wichtigkeit, denn es zeigt, wie leicht es in Folge eines solchen Verhaltens des Facialcanals bei Kindern im Verlauf einer acuten Tympanitis dazu kommen kann, dass eine Facialparalyse oder -Parese auftritt.

Discussion.

Prof. Politzer bemerkt zu den instructiven Präparaten des Vortragenden, dass er bereits vor langer Zeit das Vorkommen erweiterter Lymphgefässnetze in den tieferen Schichten der chronisch entzündeten Mittelohrschleimhaut beschrieben hat. Auch besitzt P. Präparate, an denen das Neurilem der Facialis bei defectem Canalis Fallopii von Rundzellen infiltrirt ist.

VI. Dr. Ferdinand Alt: Ueber den Einfluss des gesteigerten intracraniellen Druckes auf den schallempfindenden Apparat. (Dieser Vortrag ist im Anfange dieses Heftes in extenso wiedergegeben.)

Discussion.

Dr. Hammerschlag bemerkt, dass er, ohne in irgend einer Weise zu der Theorie Steinbrügge's Stellung nehmen zu wollen, doch auf das Eingesunkensein der Membrana Reissneri kein allzugrosses Gewicht legen möchte. Es werde dieser Befund bei der microscopischen Untersuchung auch ganz normaler Gehörgänge oft constatirt und dürfte in

Digitized by Google

der Mehrzahl der Fälle auf Fehler in der Fixationsmethode zurückzuführen sein.

VII. Urbantschitsch hält seinen angekündigten Vortrag: Ueber Hördefecte bei Taubstummen.

Der Vortragende hat die Untersuchungen an der israelitischen Taubstummen-Schule in Wien angestellt, Dank dem freundlichen Entgegenkommen des Directors dieser Anstalt Herrn Dr. Brunner.

Unter den 80 Zöglingen der Anstalt erwiesen sich acht in ihren Angaben als unverlässlich, daher U. nur die Untersuchungs-Ergebnisse von 72 Zöglingen verwerthen konnte.

Von diesen 72 hörten 54 mit beiden Ohren sämmtliche Prüfungstöne vom Contra A bis zum 4 Mal gestrichenen f.

Eine vergleichsweise Prüfung der Hörintensität an beiden Ohren ergab, dass 19 Mal beide Ohren gleich stark hörten, 11 Mal das rechte, 23 Mal das linke Ohr besser; in einem Falle vernahm das rechte Ohr die tiefen und mittelhohen Töne besser, dagegen das linke Ohr die hohen und höchsten Töne. Es zeigte sich also, entsprechend den früheren Beobachtungen von U., dass bei beiderseits ungleicher Hörfähigkeit bei Taubstummen das linke Ohr häufiger besser hört als das rechte.

Von den übrigen 18 Fällen hörten 3 mit dem einen Ohr alle Töne (das andere Ohr erwies sich in dem einen Falle für alle Töne taub, in den beiden anderen Fällen bestand im anderen Ohr eine partielle Tontaubheit), 14 Fälle zeigten eine partielle Tontaubheit an beiden Ohren, 1 Fall eine beiderseits vollständige Taubheit.

Diese Befunde bestätigten die frühere Beobachtung U.'s, dass eine auf alle Töne sich erstreckende Taubheit bei Taubstummen selten ist. Unter den 72 Fällen ergab sich eine bilaterale Taubheit in einem Falle, eine unilaterale Taubheit ebenfalls nur in einem Falle, also unter 144 Gehörorganen nur 3 Gehörorgane.

Partielle Taubheit fand U. unter 144 Gehörorganen 30 Mal (an 16 Taubstummen), und zwar betraf dieselbe 5 Mal die tiefsten Töne (an 3 Individuen), 11 Mal die höchsten Töne (an 6 Individuen), 8 Mal die tiefsten und höchsten Töne (an 4 Individuen); 6 Mal (in 3 Fällen) wurden inmitten der Tonscala einzelne Töne nicht gehört; doch zeigte sich bemerkenswerther Weise dieser Tonausfall an verschiedenen Tagen nicht immer für dieselben Töne, so dass an einem Versuchstage bestimmte Töne gehört wurden, andere nicht, an einem anderen Tage dagegen früher nicht gehörte Töne zur Perception gelangten und dafür wieder früher gehörte Töne aus der Perception ausgefallen erschienen.

Eine Vergleichung der von U. und von Bezold erhaltenen Prüfungsergebnisse betreffs der Hörfunction an Taubstummen zeigt Folgendes: Bezold constatirt unter 150 Gehörorganen 48 Mal vollständige Taubheit, an 108 Gehörorganen Hörreste und in keinem Falle ein Gehör für alle Prüfungstöne. U. fand unter 144 Gehörorganen an 3 eine Taubheit für alle Töne, an 30 eine partielle Taubheit und an 111 ein Gehör für alle Töne von Contra A bis zum 4 Mal gestrichenen f. In den Fällen von partieller Taubheit bestanden bei U. kein so ausgedehnter Tonausfall und nicht so zahlreiche Tonlücken wie bei Bezold.

Digitized by Google

Derartige grosse Verschiedenheiten der Prüfungsergebnisse sind nicht auf ein thatsächlich verschiedenes Verhalten der Gehörfunction in den Fällen von Bezold und U. zurückzuführen, sondern auf die Art der Prüfungsmethode. Bekanntlich wandte Bezold bei seinen Untersuchungen eine continuirliche Tonreihe an, und zwar Stimmgabeln (von Contra C bis a"), und für die höheren und höchsten Töne gedeckte Orgelpfeifen und das Galtonpfeifchen. Nach U. ist die Bezold'sche Tonreihe, sowie jede schwachtönende Schallquelle ganz ungeeignet zur Bestimmung, ob eine Tontaubheit besteht oder nicht, da bei einer schwereren acustischen Erregbarkeit nur durch eine intensivere Schalleinwirkung eine Acusticus-Reaction ausgelöst werden kann. Deshalb bedient sich U. bei seinen Hörprüfungen an Taubstummen stark einwirkender Harmonikatöne, wobei eine besonders träge Acusticus-Function eine entsprechende, besonders starke und lange Toneinwirkung zur Erregung der ersten Hörspur für den betreffenden Ton erheischt.

Deshalb konnte auch Bezold mit seiner Tonreihe nur einen Aufschluss über eine ungleiche Perceptionsfähigkeit für die verschiedenen Töne, nicht aber für die absolute Tontaubheit bei Taubstummen erlangen.

U. bespricht die so leicht eintretende Verwechselung einer schweren acustischen Erregbarkeit für einzelne Töne oder Tongruppen mit einer Taubheit für diese Töne, wodurch jeder Versuch einer Hörerkrankung auch in jenen Fällen für aussichtslos gehalten werden kann, wo die thatsächliche Möglichkeit einer solchen besteht. Damit findet auch die paradox erscheinende Beobachtung ihre Erklärung, dass so manche Taubstumme für die verschiedenen schwach einwirkenden musikalischen Töne, besonders für die Bezold'sche Tonreihe taub erscheinen, während durch die Hörübungen auch in diesen Fällen die Sprachtöne zur Perception gelangen können, als Beweis, dass für die betreffenden Töne keine Taubheit, sondern nur eine sehr träge acustische Erregbarkeit vorlag, die durch fortgesetzte Uebung gebessert werden konnte.

U. führt schliesslich Parallelversuche an, die er an manchen Taubstummen mit der Bezold'schen Tonreihe und dann mit den Harmonikatönen vornahm; während bei der ersteren Tonreihe eine Anzahl von Tönen inmitten der Tonscala, ferner grössere Tongruppen ausgefallen schienen, ergaben die stärkeren Harmonikatöne eine Perception von Contra A bis f''' ohne Tonlücken, als Beweis, dass in diesen Fällen die durch die Bezold'sche Tonreihe ermittelte partielle Tontaubheit nur eine scheinbare und keine absolute war, und dass sich schwache Tonquellen für die Untersuchung hochgradiger Schwerhörigkeit als nicht geeignet erweisen. U. ist überzeugt, dass er bei Verwendung einer noch stärker tönenden Harmonika für so manchen Ton eine Gehörserregung erzielt hätte, die in dem betreffenden Falle durch den Prüfungston nicht ausgelöst werden konnte.

VIII. Dr. Victor Hammerschlag hält seinen angekündigten Vortrag: Ueber den Tensorreflex.

Vortr. berichtet über die Ergebnisse einer Reihe experimenteller Untersuchungen, die er im hiesigen physiologischen Institut angestellt hat.

Zweck dieser Untersuchungen war es, die Zuckungen des Musculus tensor tympani, die, wie bekannt, auf sensorische Eindrücke erfolgen,

Digitized by Google

beim Thiere zu prüfen und festzustellen, ob diese Zuckungen an die Intactheit der Grosshirnrinde gebunden sind, oder ob dieser physiologische Vorgang subcortical abläuft.

Zur Klarstellung dieser Frage schickt H. folgende Bemerkungen über die verschiedenen Unterarten der Reflexe voraus. Diese Vorbemerkungen entnimmt Vortr. dem Exner'schen Buche „Entwurf einer physiologischen Erklärung der psychischen Erscheinungen", und zwar dem Capitel: Sensomobilität.

Die unterste Stufe in der Reihe der „Reflexe" nehmen die sog. „echten Reflexe" ein. Bei diesen kommt weder die sensorische Erregung, d. h. die centripetale Phase, noch der durch die sensorische Erregung hervorgerufene Bewegungsvorgang, d. h. der Effect der centrifugalen Phase, zum Bewusstsein. Ein solcher echter Reflex ist z. B. die Erweiterung des Pylorus, hervorgerufen durch den Reiz der verdauten Mageningesta.

Bei der nächst höheren Stufe der Reflexbewegungen kommt der centripetale Reiz zum Bewusstsein. Ein Beispiel dafür ist die Reaction der Pupille auf Licht. Die sensorische Erregung, in diesem Falle der Lichtreiz, erregt im Centralorgan die Vorstellung des Lichtes.

Diese beiden Arten des Reflexes sind vom Grosshirn vollkommen unabhängig und können in keiner Weise durch Willensimpulse beeinflusst oder gehemmt werden.

Bei einer noch höheren Stufe des Reflexes kommen bereits beide Phasen des Reflexvorganges zum Bewusstsein. Als Beispiel diene das Blinzeln. Sowohl die das Blinzeln auslösende Berührung der Cornea erregt eine tactile Empfindung, als auch der Vorgang selbst. Das Blinzeln kann nun sowohl willkürlich erregt werden, als auch durch einen Willensimpuls gehemmt werden. Indess ist auch noch dieser Reflexvorgang in so hohem Grade vom Grosshirn als dem Organe des Bewusstseins unabhängig, dass er auch nach vollständiger Entfernung des Grosshirns zu Stande kommt.

Hammerschlag's Versuche sollten nun klarstellen, ob und zu welcher Unterart der Reflexe die Zuckungen des Tensor zu rechnen sind.

H. kommt nunmehr zu seinem eigentlichen Thema zurück.

Man weiss seit Politzer, dass der Tensor tympani vom Nervus trigeminus innervirt wird. Es gelang Politzer, durch Trigeminusreizung den Tensor zur Contraction zu bringen uud diese Contraction direct zu beobachten.

Im Jahre 1878 fand nun Hensen, dass der Tensor tympani beim Hunde auf Schallreize regelmässig mit einer Zuckung reagirt. Er constatirte diese Thatsache an schwach curarisirten Hunden, denen er nach Eröffnung der Bulla ossea eine Nadel in die Sehne des Tensor eingestochen hatte. Bei jedem Tone trat eine Bewegung dieser Nadel ein, und zwar bei hohen Tönen eine sehr energische, bei tiefen Tönen eine schwächere.

Hensen fand auch gleichzeitig, dass diese „Reflexaction" nur durch Schallreize hervorgerufen werden könne. Berührung der Wandungen des Gehörganges, Berührung der Membrana tympani secundaria oder das Einstechen einer Nadel in die Schnecke und den Nerven brachte keine Zuckung hervor. Zum Schluss schreibt Hensen, „dass noch

Digitized by Google

kein Anhaltspunkt dafür gefunden sei, die Frage wegen des Weges der Reflexactionen zu erledigen".

In der Folge nahm Bockendahl die Untersuchungen über den Tensorreflex wieder auf, aber auch er liess die eben erwähnte Frage unberührt.

Bockendahl schlug im Laufe seiner Untersuchungen statt der von Hensen geübten, sehr mühsamen Freilegung und Eröffnung der Bulla ein anderes Operationsverfahren ein, das auch Vortr. mit kleinen Vereinfachungen anwandte. Bockendahl löste nämlich den knorpeligen Gehörgang und das Trommelfell ab und bohrte in den so freigelegten Hammer eine feine Nadel ein.

Die Untersuchungen Hensen's und Bockendahl's wurden von Pollak im Jahre 1886 wieder aufgenommen und vielfach ergänzt.

Auch Pollak wählte das ursprünglich von Hensen angegebene Operationsverfahren, doch nahm er zu seinen Versuchen stets ganz junge Hunde, da bei diesen die Operation viel leichter ausführbar ist, eine Thatsache, die Vortr. bestätigt.

Pollak ist der Erste, der auch die physiologischen Bedingungen der Tensorzuckung mit in den Bereich seiner Untersuchungen zog. Er fand, dass nach beiderseitiger Zerstörung der Schnecke die Reaction des Muskels ausbleibt. Er schliesst daraus, dass „die Schallwellen erst den Hörnerven resp. dessen periphere Enden in der Schnecke treffen müssen. Von da kann aber die Erregung nicht direct zum Muskel gehen, sie muss, um zum Muskel zu gelangen, erst zum centralen Nervensystem geleitet werden, um von da aus reflectorisch auf den Muskelnerven zu wirken".

Pollak constatirte ferner, dass bei einem Hunde, dessen Tensor sehr prompt reagirt hatte, nach Durchschneidung der Medulla obl. die Reaction ausblieb. Er hatte endlich noch Gelegenheit, sich bei einem von Geburt an taubstummen Hunde von der Reactionslosigkeit des Tensor zu überzeugen. Vortr. bemerkt nur vorläufig, dass Pollak aus seinen Untersuchungen den Schluss zog, dass, da die Schallwellen zuerst das centrale Nervensystem treffen, auch die Hörwahrnehmung der Zuckung vorausgehe.

Da hier Hammerschlag's Untersuchungen einsetzen, so führt er folgende Ausführungen Pollak's wörtlich an: „Nach dem gewöhnlichen Gebrauche des Wortes „Reflex" sollte man darunter nur solche Uebertragungen verstehen, die unbewusst erfolgen, und vom anatomischen Standpunkte aus nur solche, die unterhalb der Hirnrinde als dem Sitze des Bewusstseins, also im subcorticalen Centrum ausgelöst werden."

Und weiter sagt Pollak: „Aus meinen Versuchen geht nun allerdings nicht direct hervor, dass die Uebertragung der Erregung des Hörnerven auf den Tensor tympani in der Hirnrinde stattfindet. Indem es aber beim Menschen erwiesen ist, dass der Tensor willkürlich innervirt werden kann, muss auch eine reflectorische Uebertragung in der Hirnrinde für den Menschen als möglich und bei gewissen Menschen als sicher gestellt erscheinen."

Hammerschlag geht nun zur Erörterung seiner eigenen Untersuchungen über. Diese begannen damit, dass er eine einfache und

Digitized by Google

leicht zu handhabende Methode einübte, um vorerst die Zuckungen des Tensor jederzeit leicht beobachten zu können.

Er wählte zu diesen Vorversuchen stets junge Hunde. Die Operation bestand darin, dass H. in Morphium-Aethernarcose durch einen senkrechten Schnitt hinter der Ohrmuschel vorerst den knorpeligen Gehörgang blosslegte. Der Gehörgang wurde nun unter vorsichtigem stumpfen Präpariren bis zu seiner Insertion am Os tympanicum verfolgt und daselbst mit dem Raspatorium abgelöst. Dadurch wurde das Trommelfell vollkommen freigelegt. Dasselbe wurde eingerissen und der Hammer frei präparirt, dieser selbst mit einer feinen Pincette aus seinen gelenkigen Verbindungen subluxirt und nach aussen hinten gezogen. Diese Subluxation erwies sich als sehr zweckentsprechend, da nach derselben die Excursionen des Hammers viel ausgiebiger ausfielen als ohne dieselbe.

Autor konnte sich nunmehr in jedem Falle überzeugen, dass bei Reizung des Hörnerven, diese geschah durch hohe Pfeifentöne, der leicht nach aussen luxirte Hammer in mehr oder minder ausgiebiger Weise nach innen gezogen wurde.

H. hatte bei den ersten Versuchen den Hammergriff in eine freie Fadenschlinge gefasst und diesen Faden an einem Fühlhebel befestigt, der die jedesmalige Zuckung entsprechend vergrössert wiedergab. Es gelang ihm auch, mittelst dieses Fadens und einer Marey'schen Trommel die Zuckungen zu schreiben. Das alles erwies sich aber als zu umständlich, und zog es H. in der Folge als das Einfachste vor, die Hammerbewegungen direct zu beobachten.

Damit war der Zweck der Voruntersuchungen erfüllt, denn Autor brauchte nur eine Methode, mittelst deren er sich jeder Zeit rasch und leicht von dem Vorhandensein der Tensorzuckungen überzeugen konnte. Endzweck der Untersuchungen war die Beantwortung der Frage nach der Betheiligung oder Nichtbetheiligung des Grosshirns bei der in Rede stehenden Reflexaction.

Die Frage, die sich der Autor stellte, war also: Ist die Reaction des Tensor tympani auf Töne ein wirklicher „Reflex", d. h. ein Vorgang, der sich ohne Betheiligung des Grosshirns, also subcortical abspielen kann, oder nicht? und: Ist das Zustandekommen der Tensorzuckung an die Hörwahrnehmung gebunden, d. h. an die Intactheit der Theile der Hirnrinde, die als das acustische Rindencentrum bekannt sind, oder an sonst eine bewusste Vorstellung, also an die Intactheit irgend eines Theiles der grauen Hirnrinde?

Vortr. hält es für das Vortheilhafteste, dem Bericht über seine Untersuchungen den Gedankengang zu Grunde zu legen, der ihn bei der Ausführung derselben leitete.

Seine ursprüngliche Absicht war also, Hunde durch Exstirpation des corticalen Hörcentrums rindentaub zu machen, dieselben am Leben zu belassen und nach einiger Zeit auf ihren Tensorreflex zu prüfen. Das Gelingen dieser Absicht war a priori problematisch, und H. will dies an der Hand einiger weniger Daten aus der Literatur der Physiologie der Hirnrinde begründen.

Die wichtigsten und grundlegenden Arbeiten über die Localisation

Digitized by Google

des acustischen Rindencentrums stammen von Goltz, Munk, Schäfer, Luciani und Tamburini und Ferrier. Diese Autoren arbeiteten theils an Affen, theils an Hunden, kamen aber zu grossentheils divergenten Resultaten.

Nach Munk befindet sich das acustische Rindencentrum in der Rinde des Schläfelappens. In den hinteren Partien der zweiten und dritten äusseren Windung, schon mehr an deren abhängigem Theile, befindet sich nach Munk die Stelle, in der die grösste Menge der acustischen Erinnerungsbilder gewissermaassen aufgespeichert ist, und nach deren beiderseitiger Exstirpation jener Zustand eintritt, den Munk Seelentaubheit nennt.

Der so operirte Hund ist nicht taub, sondern es ist ihm nur die Bedeutung seiner acustischen Eindrücke verloren gegangen. Dieser Zustand ist nach Munk kein bleibender. Allmählich lernt das Thier wieder hören, es erkennt immer vollkommener wieder die Verschiedenheit der Geräusche, es werden neue acustische Erinnerungsbilder in den erhalten gebliebenen Theilen des Schläfelappens deponirt, und nach 4—5 Wochen ist der betreffende Hund von einem normalen Thiere kaum noch mehr zu unterscheiden. Nach vollständiger Exstirpation beider Schläfelappen soll indess, wie Munk behauptet, wenige Zeit nach der Operation das Thier unter dem Einflusse des mechanischen Eingriffes und der reactiven Entzündung wirklich rindentaub sein. Die Frage, ob dieser Zustand unter Umständen auch bleibend werden kann, lässt Munk offen.

Zu theilweise divergenten Resultaten kommt Ferrier.

Nach ihm liegt das corticale Hörcentrum in der oberen Schläfewindung des Menschen und dem homologen Rindenfelde der niederen Thiere. Ferrier operirte an Affen und fand, dass diese Thiere, wenn ihnen die obere Schläfewindung beiderseitig zerstört worden war, Anfangs absolut auf keine Schallreize reagirten. Wenn aber so operirte Thiere länger und zwar etwa ein Jahr lang am Leben gelassen wurden, so erlangten sie mit der Zeit doch wieder einen gewissen Grad von Hörempfindung. Es ist Ferrier nicht gelungen, Affen, denen beide Schläfen in toto exstirpirt worden waren, ebensolange am Leben zu erhalten. Da also seine Versuchsthiere keinen vollkommenen Defect der Schläfelappen davongetragen hatten, lässt er die Frage offen, ob diese Thiere deshalb wieder Gehörempfindung erlangten, weil vielleicht noch Theile des Rindencentrums unversehrt geblieben waren oder weil vielleicht „bei den Affen gerade so wie bei den niederen Säugethieren noch eine einfache Form von Hörempfindung durch functionelle Vermittelung der untergeordneten Centren möglich ist". Ferrier neigt allerdings mehr dieser letzteren Ansicht zu, wobei er sich auf Longel und Goltz beruft.

Ganz im Gegensatz zu Munk und Ferrier will Schäfer im Verein mit Sänger-Brown gefunden haben, dass das Gehör von Affen selbst nach Entfernung beider Schläfelappen kaum merklich vermindert war (citirt nach Ferrier).

Luciani und Tamburini fanden hingegen, dass schon durch einseitige Zerstörung der dritten äusseren Windung bei Hunden eine Herabsetzung des Hörvermögens auf beiden Ohren erreicht wird, und

Digitized by Google

zwar soll das Ohr der entgegengesetzten Seite mehr in seiner Function geschädigt sein. Diese Differenz soll sich aber wieder ausgleichen und nach wenigen Tagen wieder verschwunden sein. Wenn hierauf die correspondirende Region der anderen Seite exstirpirt wurde, so beobachteten L. und T. fast vollständige Taubheit. Jedoch auch dieser Zustand blieb nicht stationär, sondern auch hier trat eine allmähliche Besserung ein. Ob eine vollständige Restitution eintritt, lassen die Autoren dahingestellt.

Schliesslich führt Vortr. kurz die folgenden, in mehrfacher Hinsicht bemerkenswerthen Ansichten von Goltz an.

Goltz theilt zunächst durchaus nicht die Meinung der meisten Physiologen, wonach die Hirnrinde des Menschen und der Thiere in eine Reihe abgegrenzter, functionell verschiedener Centren zerfällt. Seine Resultate seien aber deshalb besonders werthvoll, weil es Goltz gelungen ist, Hunde am Leben zu erhalten, denen im Verlaufe mehrfacher Operationen die ganze Grosshirnrinde zerstört worden war. Einer dieser Hunde lebte nach der letzten Operation noch zwei Jahre und war der Gegenstand wiederholter und eingehender Beobachtungen. Dieses Thier war durchaus nicht taub, wie Goltz berichtet. Es hörte zwar weder auf seinen ihm vorher geläufigen Namen, noch auf Pfeifen oder Anrufe, doch reagirte es noch auf laute Geräusche und lautes Anschreien, konnte auch durch lautes Schreien aus dem Schlafe geweckt werden. Goltz verwahrt sich entschieden dagegen, als könnte das Verhalten dieses Hundes etwa als Beweis für die Berechtigung des von Munk eingeführten Begriffes der Seelentaubheit gedeutet werden. Er glaubt, dass ein Thier, welches überhaupt noch Bewusstsein hat, und das in Folge eines Schalleindruckes noch die Ohren spitzt, auch noch eine Schallempfindung hat.

Aus dem Gewirre dieser divergenten Ansichten findet Hammerschlag als das für ihn Wichtigste, dass es weder durch Exstirpation beider Schläfelappen, noch sonst irgend eines Theiles der Grosshirnrinde gelungen ist, ein Thier dauernd taub zu machen.

Autor kommt nun auf die eigenen Versuche zurück. Es leitete ihn ursprünglich die Absicht, durch Exstirpation der Schläfelappen Hunde rindentaub zu machen.

Ueber diese Vorversuche will er vielleicht später an anderer Stelle berichten und erwähnt nur, dass es ihm nicht gelang, auf diese Weise gehörlose Hunde zu erhalten. Er hat daher diese Art der Untersuchung aufgegeben und ist in einer einfacheren Weise zu dem erwünschten Ziele gekommen.

Es wurden nämlich junge Hunde in Morphium-Aethernarcose nach der früher beschriebenen Methode zum Tensorversuch hergerichtet und dann die Tensorreaction mittelst einer hohen Pfeife geprüft. Wenn die Zuckung des Muskels sich als genügend ausgiebig erwies, wurde der Schädel erst auf der einen, dann auf der anderen Seite trepanirt und die beiden Schläfelappen in möglichst grosser Ausdehnung mit dem Messer entfernt. Dann wurde der Versuch mit der Pfeife wiederholt und das Verhalten des Tensor geprüft. Sofort nach dem Versuch wurde das Thier durch Oeffnen der Halsgefässe getödtet und der am Gehirn gesetzte Defect constatirt. (Demonstration der betreffenden Gehirne.)

Digitized by Google

Die Prüfung dieser Thiere hat nun ergeben, dass die Tensorreaction an die Existenz der Schläfelappen nicht gebunden ist, denn es ergab sich ausnahmslos das Erhaltensein des Reflexes, selbst nach gelungener vollständiger Exstirpation.

Es war somit noch die Möglichkeit vorhanden, dass in den höher gelegenen subcorticalen Centren, z. B. im Thalamus opticus, wo die instinctiven Bewegungen des Lachens (nach Nothnagel), oder in der Regio subthalamica, wo nach Rethi die analogen Bewegungen des Kauens und Schluckens localisirt sind, auch die Tensorbewegung ihr Centralorgan besitzt. Deshalb wurde noch ein zweites Operationsverfahren eingeschlagen, welches dahin zielte, das gesammte Grosshirn auszuschalten. Dieser Zweck wurde erreicht durch einen Schnitt, der vor oder durch die Vierhügelregion gehend die Hemisphären vollständig vom Hirnstamme trennt.

Es wurden wiederum junge Hunde in der geschilderten Weise zu dem Tensorversuch operirt. Hierauf wurde über dem linken Hinterhauptslappen eine grosse Trepanationsöffnung angelegt, der Hinterhauptslappen ein wenig gelüftet, unter denselben entlang dem Tentorium mit einem Scalpell eingegangen und ein bis an die Basis cranii reichender, frontaler Schnitt geführt.

Dieser Schnitt trennt das Gehirn in der früher geschilderten Weise in eine rückwärtige Partie, welche die Medulla oblongata, die Brückenregion und das Kleinhirn enthält, und in eine vordere Partie, die das gesammte Grosshirn umfasst, das nun ausser Function gesetzt ist. Selbstredend bleiben Acusticus und Trigeminus, sowie ihre Kerne durch diesen Schnitt unberührt.

Bei den derart operirten Thieren konnte sich nun Hammerschlag in jedem Falle überzeugen, dass der Tensor auf Pfeifentöne in derselben Weise reagirte, wie bei dem unversehrten Thiere. (Demonstration der betreffenden Gehirne.)

Auf diese Weise glaubt H. den Beweis erbracht zu haben, dass die Reaction des Tensor tympani auf Schallreize bei Thieren ohne Betheiligung des Grosshirns zu Stande kommen kann, und dass sich diese Reaction demnach ebenso verhält, wie die grosse Zahl der schon bekannten Reflexe.

Mit Bezug auf die Eingangs gegebene Eintheilung könnte man den Tensorreflex mit der Lichtreaction der Pupille vergleichen. Auch hier kommt die sensorische Phase und zwar als Schallvorstellung zum Bewusstsein. Ein Unterschied zwischen Tensor und Pupillenreflex läge nur darin, dass ersterer willkürlich von manchen Menschen hervorgerufen werden kann.

Zum Schlusse kommt Vortr. noch auf einen Punkt der Beobachtungen Pollak's zurück. Pollak giebt nämlich an, dass er bei einem Hunde die Medulla obl. durchschnitt, worauf die vorher constatirte Tensorzuckung ausblieb. Aus den Ausführungen ist nicht zu ersehen, in welcher Höhe dieser Schnitt geführt wurde, doch giebt Pollak an, dass sein Thier künstlich geathmet worden sei. Aus dieser Andeutung geht hervor, dass der von Pollak geführte Schnitt tiefer gelegen gewesen sein musste, als der von Hammerschlag geführte, denn die vom Vortr. operirten Thiere athmeten alle selbstständig. Es ist dem-

Digitized by Google

nach anzunehmen, dass beim Versuche Pollak's der Reflexbogen an irgend einer Stelle durchtrennt wurde, woraus sich das nachherige Ausbleiben der Zuckung leicht erklären liesse.

II. Kritiken.

Chirurgische Anatomie des Schläfenbeins insbesondere für Radicaloperation. Von Prof. Dr. Trautmann. Berlin 1898. Verlag von Hirschwald.

Bei operativen Eingriffen am Schläfenbein kommen so viele Varietäten der anatomischen Verhältnisse und so feine topographisch-anatomische Details in Betracht, dass man wohl die Radicaloperation sehr häufig gesehen und am Cadaver geübt haben muss, um mit einiger Sicherheit an die Ausführung derselben zu schreiten. Für Aerzte und Studenten, denen ein reiches Präparatenmaterial nicht zur Verfügung steht, sowie überhaupt für Lehrzwecke ist das vorliegende Werk Trautmann's ein dringendes Bedürfniss. Auch die erfahrensten Fachcollegen werden Trautmann's topographisch-anatomische Ausführungen, welche mit einer Fülle von practischen Winken für operative Eingriffe versehen sind, mit grossem Interesse lesen.

Diesen Ausführungen liegen 2 Tafeln und 72 naturgetreue, in trefflicher Weise hergestellte Stereoskope bei, welche einem das Präparat nahezu ersetzen und überaus instructiv die feinsten anatomischen Details vergegenwärtigen. Das sehr schön ausgestattete Werk wird kaum an einer Stätte fehlen, wo Ohrenheilkunde gelehrt wird. **A.**

III. Referate.

a) Rhinologische:

Vier neue Beispiele von Nasensteinen durch Kirschkerne hervorgebracht. (Rhinolithes. Quatre nouveaux cas dus à des noyaux de cérise.) Von Dr. Garel. (Annales des maladies de l'oreille et du larynx 1897, No. 9.)

Auffallender Weise erinnerte keiner der vier Patienten sich, dass irgend ein Fremdkörper in die Nase gekommen war. Dasselbe war bei einem früher vom Verf. beschriebenen Rhinolithen der Fall. Verf. hat überhaupt blos fünf Rhinolithen gesehen, uud alle hatten einen Kirschkern als Ursache. Das häufige Verschlucken von Kirschkernen, ihr leichtes Eindringen von hinten durch die Choanen, ihre schwerere Entfernung aus der Nase auf natürlichem Wege im Vergleich mit kleineren Fremdkörpern erklärt theilweise dieses häufige Vorkommen. Die von vorn in die Nase eingeführten Fremdkörper, welche zu Rhinolithen später Anlass geben, sind meistens Glasperlen, Stücke Holz, Knöpfe von Schuhen. Rhinolithen können nur mit tertiärer syphilitischer Necrose verwechselt werden: Cephalalgie, Nasenbluten, Ozäna kommen bei Beiden vor. **Dr. P. K.**

Digitized by Google

Papilläre ödematöse Nasenpolypen und ihre Beziehung zu Adenomen und Adeno-Carcinomen. Von Dr. J. Wright in Brooklyn. (Arch. f. Laryngol. etc. 1897, Bd. VII, pag. 96.)

Nasenpolypen sind nach W. gewöhnlich nicht myxomatös, wirkliche Myxome kommen in der Nase überhaupt nie vor; nach seinen vielfältigen Untersuchungen sind die Schleimpolypen und Adenome vielmehr alle das Resultat einer chronischen Entzündung. Zunächst findet man den Eintritt von Serum in das Gewebe von den Blutgefässen aus, dann, oder gleichzeitig, zeigt sich die Proliferation von Bindegewebe, und dies stellt dann den ödematösen Schleimpolypen dar. In den seltenen ödematösen papillären Geschwülsten der Nase findet sich die Proliferation des Drüsen- und Oberflächenepithels. Die Neigung von Adenomen, sarcomatösen und carcinomatösen Character anzunehmen, ist längst wohlbekannt und erwiesen. Beschorner.

b) Pharyngo-laryngologische:

Ueber eunuchoide Stimme und ihre Behandlung. (De la voix eunuchoïde et de son traitement.) Von Dr. Bonnes. (Société française de laryngologie et d'otologie, Mai 1897, und Revue hebdomadaire de laryngologie et d'otologie 1897, No. 35.)

Es ist eine Gewohnheit, welche unter psychischen Einflüssen entstanden ist; bei solchen Leuten ist der Larynx normal entwickelt, meistens aber geröthet wegen der vielen Anstrengungen. Die Behandlung besteht einfach in Abgewöhnung der eunuchoiden und in der Angewöhnung der gewöhnlichen Stimme, wobei der Wunsch der Patienten, geheilt zu werden, viel mithilft. Die Heilung tritt in 1 bis 2 Tagen ein. Dr. P. K.

Einfaches und practisches Mittel, die Larynxspiegel vor dem Anlaufen zu bewahren. (Sur un moyen très simple et très pratique d'empêcher les miroirs laryngiens de se couvrir de buée.) Von Dr. Vachez. (Annales des maladies de l'oreille et du larynx 1897, No. 9.)

Das gewöhnliche, auf einer Lampe oder in einer warmen Flüssigkeit, bewirkte Erhitzen der Spiegel erforderte immer eine Probe auf der Wange oder dem Handrücken des Arztes; das von Kirstein angerathene Bestreichen mit Schmierseife zeigt sich nicht als practisch. Am besten entfettet man den Spiegel in einer Natron-Carbonicumlösung ($^1/_{100}$) ganz genau und taucht ihn nachher zur Desinfection in eine Cyan-Quecksilberlösung (1—2 : 1000); den so zubereiteten Spiegel lässt man ablaufen und führt ihn nass in den Mund. Auf diese Weise verderben die Spiegel lange nicht so leicht, wie bei den früher angewandten Methoden. Dr. P. K.

Ueber die Behandlung des Keuchhustens mit Phenocoll. Von Dr. Poliewktow, Moskau. (Wratsch 1897, No. 49.)

Das Phenocoll wurde von Martinez Vargas im Jahre 1895 zuerst gegen Keuchhusten angewendet. Derselbe will damit derartig günstige Resultate erzielt haben, dass dasselbe nach seiner Meinung geradezu

Digitized by Google

als Specificum gegen den Keuchhusten angesprochen werden könnte. Verf. hatte nun Gelegenheit genommen, die Angaben von Vargas an sieben Patienten zu prüfen, und kann dieselben auf Grund der dabei gemachten Erfahrungen nur bestätigen. In sämmtlichen Fällen trat in kurzer Zeit bedeutende Besserung ein, in zwei Fällen sogar derart, dass man fast von vollständiger Genesung sprechen durfte. Das Phenocoll verringert nach Verf. die Häufigkeit und auch die Intensität der Anfälle; besonders rasch hören die Nachtanfälle auf. Ausserdem wird bei der Phenocoll-Behandlung die Krankheitsdauer bedeutend abgekürzt. Die Dosis beträgt 1,0 bis 2,0 täglich.

Auf Grund dieser Resultate nimmt nun Verf. an, dass das Phenocoll eine hervorragende Stellung in der Behandlung des Keuchhustens einnehmen würde, namentlich in Fällen, in denen es sich um kleine Kinder handelt, schon aus dem Grunde, weil das Phenocoll bei diesen gar keine Nebenerscheinungen hervorruft.

Neue Untersuchungen über die Betheiligung des Kehlkopfes bei der Bildung von klanglosen und tönenden Mitlautern (laute Stimme, Flüsterstimme, Hauchstimme). (Nouvelles recherches sur le rôle du larynx dans les consonnes sourdes et sonores (voix haute, voix chuchotée, voix respiratoire.) Von Dr. Rosapelly in Paris. (Arch. internat. de Laryngol. etc., Bd. X, No. 5, September/October 1897.)

R.'s Untersuchungen ergeben, dass bei der lauten Stimme der Kehlkopf nicht nur Schwingungen hervorbringt, welche die Mitlauter tönend wie die Selbstlauter machen, sondern dass diese Schwingungen wie bei Selbstlautern in verschiedenen Stufen der Tonleiter sich produciren können. Die Glottis bewahrt dieselbe Form während der tönenden Mitlauter, wie während der Selbstlauter; bei den klanglosen Mitlautern aber wechselt sie ihr Aussehen. Beim Flüstern werden die Kehlkopfschwingungen durch ein Geräusch anderer Natur, immer aber laryngealen Ursprungs, ersetzt, welches sich, wie die Schwingungen beim lauten Worte, selbst gleichbleibt, sowohl bei den tönenden Mit-, wie bei den Selbstlautern. Endlich besteht noch ein dritter Typus, den man Hauchwort oder Hauchstimme nennen könnte. Bei dieser, übrigens ungewöhnlichen Art zu sprechen, behält die Glottis immer dasselbe Aussehen, und jeder Unterschied zwischen klanglosen und tönenden Lauten ist aufgehoben. Beschorner.

Ueber Mandelsteine. (Des calculs des amygdales.) Von Dr. Porquet. (Revue mensuelle de laryngologie et d'otologie 1897, No. 33.)

Bei einem 13jährigen Kinde wurde ein haselnussgrosser, 3,70 g wiegender Mandelstein entfernt; er bestand aus Kalkphosphat, Magnesiaphosphat und kohlensaurem Kalk. Die Sondenuntersuchung verhilft immer zur Diagnose. Dr. P. K.

Ueber Angina und Rheumatismus. Von Dr. F. W. Peltesohn in Berlin. (Arch. f. Laryngol. etc. 1897, Bd. VII, pag. 58.)

Ausführlicher Rückblick auf die geschichtliche Entwicklung der Frage über die Auffassung von der Angina lacunaris als Infectionskrankheit und ihren Zusammenhang mit Rheumatismus. P. kommt

Digitized by Google

hierbei zu der Ueberzeugung, dass die Angina lacunaris, acuter Gelenkrheumatismus, Muskelrheumatismus und gewisse dabei vorkommende Hauterkrankungen ätiologisch einander nahestehende Krankheiten sind, welche ihre Existenz gewissen Infectionsträgern verdanken, die wahrscheinlich in ihrer Virulenz abgeschwächte Microben der Pyämie sind. Die Invasion der Microben wird begünstigt durch gewisse krankhafte Zustände der Nase und Mundrachenhöhle. Ungünstige sociale und hygienische Verhältnisse, wie schlechte Ventilation und Canalisation, niedriger Grundwasserstand, verminderte Alcalescenz des Blutes, starke Uebermüdung, Obstipation scheinen die Möglichkeit einer Infection zu vergrössern. Die Verschiedenheit der Symptome hängt von der Virulenz der Microben, der Widerstandsfähigkeit des Organismus und den Wegen, welche den Coccen freistehen, ab. Beschorner.

Chirurgische Behandlung des Larynxlupus. (Traitement chirurgical du lupus du larynx.) Von Dr. Gouguenheim und Dr. Guinard.

Während der Versuche, die Larynxphthise chirurgisch zu behandeln, ist man auf dieselbe Methode bezüglich des Larynxlupus gekommen. So trostlos die Erfolge der Operation bei der ersteren, so erfolgreich ist die Operation bei letzterem. Verff. geben ein Beispiel, wo nach der Tracheotomie, Tamponade der Trachea, Laryngofissur, Auskratzen und Ausbrennen des Larynxinnern Heilung eintrat. Dr. P. K.

Ueber die Behandlung der Tracheocele. (Sur le traitement du trachéocèle.) Von Dr. Roquez Casadesus. (Premier congrès espagnol d'otorhinologie und Annales des maladies de l'oreille et du larynx 1897, No. 8.)

Sich auf ein Beispiel stützend, räth Verf., wenn bei ausgedehnter, den Patienten quälender Tracheocele der Compressionsapparat nicht vertragen wird, die prophylactische Tracheotomie, Tamponade der Trachea, Excision des Sackes und Zunähen der Communicationsöffnung der Trachea. Dr. P. K.

Entzündung der Zungenmandel. (Inflammation de l'amygdale linguale.) Von Dr. L. Bar. (Revue hebdomadaire de laryngologie et d'otologie 1897, No. 36.)

Mancher jeder Behandlungsweise trotzende Pharyngealhusten hört nach regelrechter Behandlung der kranken Zungenmandel auf. Verf. giebt die Aetiologie, die Symptomatologie und die Diagnose nebst Behandlung der acuten, subacuten und chronischen Form der Entzündung der Zungenmandel, ohne etwas Neues zu bringen. Dr. P. K.

Larynxfractur; Tracheotomie; Thyrotomie; Heilung. (Un cas de fracture du larynx; trachéotomie; thyrotomie; guérison.) Von Dr. Shield. (Lancet 1896 und Annales des maladies de l'oreille et du larynx 1897, No. 9.)

Eine 23jährige Frau stiess mit dem Halse gegen eine Stuhllehne; Dyspnoe, Cyanose, Geschwulst, chirurgisches Emphysem, Aphonie, Blutspeien. Tracheotomie. Nach 19 Tagen glaubte Patientin geheilt zu sein, aber schon nach drei Tagen traten die Symptome schlimmer

Digitized by Google

als Anfangs auf und die Tracheotomie musste abermals ausgeführt werden; nach der darauf ausgeführten Thyrotomie fand man den ganzen Larynx mit weichem Narbengewebe verschlossen; ein verschobener Larynxknorpel wurde nicht entdeckt und fand man den Sitz der Fractur nicht. Jedenfalls war derselbe unterhalb der Stimmbänder. Man soll die Tracheotomie bei festgestellter Fractur gleich ausführen, wenn auch momentan keine Dyspnoe besteht. Dr. P. K.

Studie über die Dauer der Immunität gegen Diphtheritis. (Etude sur la durée de l'immunité antidiphthéritique.) Von Dr. F. Passini. (Wiener klin. Wochenschrift und Annales des maladies de l'oreille et du larynx 1897, No. 9.)

Dauer 10—15 Tage nach der Einspritzung. Dr. P. K.

Blutung nach ausgeführter Tracheotomie in Folge von Erosion des Truncus anonymus. (Un cas d'hémorrhagie survenue après une trachéotomie, par suite de l'érosion de l'artère anonyme.) Von Dr. Hecker. (Münchener medicinische Wochenschrift und Revue hebdomadaire de laryngologie et d'otologie 1897, No. 36.)

Tod durch plötzlich auftretende Blutung. Der Truncus anonymus ist wegen seiner Lage den Entzündungen und Erosionen nach ausgeführter Tracheotomie ausgesetzt; Verf. giebt mehrere Beispiele solcher Art und räth, bei der Operation so wenig wie möglich die Region zu reizen, ganz aseptisch zu verfahren, den Canülenwechsel mit Schonung vorzunehmen und bei der geringsten Blutung Narcotica zu reichen.
Dr. P. K.

Notiz.

Deutsche otologische Gesellschaft.

Die siebente Versammlung der Deutschen Otologischen Gesellschaft wird in diesem Jahre

am 27. und 28. Mai in Würzburg

stattfinden.

Diejenigen Herren Collegen, welche Vorträge oder Demonstrationen zu halten beabsichtigen, werden gebeten, ihre Themata bis zum 20. April d. J. an Herrn Prof. Dr. K. Bürkner in Göttingen gelangen zu lassen.

Anmeldungen zur Aufnahme in die Gesellschaft sind gleichfalls an Prof. Bürkner zu richten.

Die ausführliche Tagesordnung wird Anfang Mai versendet werden.

Alle für die Monatsschrift bestimmten Beiträge und Referate sowie alle Druckschriften, Archive und Tausch-Exemplare anderer Zeitschriften beliebe man an Herrn Prof. Dr. Gruber in Wien I, Freiung 7, zu senden. Beiträge werden mit 40 Mark pro Druckbogen honorirt und die gewünschte Anzahl Separat-Abzüge beigegeben.

Verantwortlicher Redacteur: Prof. Dr. Ph. Schech in München.
Verlag von Oscar Coblentz. Expeditionsbureau: Berlin W. 35, Schöneberger Ufer 28.
Druck von Carl Marschner, Berlin SW., Ritterstrasse 41.

Digitized by Google

Monatsschrift für Ohrenheilkunde

sowie für

Kehlkopf-, Nasen-, Rachen-Krankheiten.

Organ der Oesterr. Otologischen Gesellschaft.

(Neue Folge.)

Mitbegründet von weil. Prof. Dr. M. Rüdinger, Prof. Dr. R. Voltolini und weil. Prof. Dr. Fr. E. Weber-Liel

und unter Mitwirkung der Herren

Docent Dr. **E. Baumgarten** (Budapest), Hofrath Dr. **Bescherner** (Dresden), Prof. Dr. **Ganghofner** (Prag), Docent Dr. **Gomperz** (Wien), Dr. **Heinze** (Leipzig), Dr. **Hopmann** (Cöln), Prof. Dr. **Jurasz** (Heidelberg), Dr. **Keller** (Cöln), Prof. Dr. **Kiesselbach** (Erlangen), Prof. Dr. **Kirchner** (Würzburg), Dr. **Koch** (Luxemburg), Dr. **Law** (London), Docent Dr. **Lichtenberg** (Budapest), Dr. **Lublinski** (Berlin), Dr. **Michel** (Cöln), Docent Dr. **Moldenhauer** (Leipzig), Prof. Dr. **Onodi** (Budapest), Docent Dr. **Paulsen** (Kiel), Dr. **A. Schapringer** (New-York), Dr. **Schäffer** (Bremen), Dr. **E Stepanow** (Moskau), Prof. Dr. **Störck** (Wien), Prof. Dr. **Strübing** (Greifswald) Dr. **Weil** (Stuttgart), Dr. **Ziem** (Danzig)

Herausgegeben von

Prof. Dr. JOS. GRUBER Wien. **Prof. Dr. v. SCHRÖTTER** Wien. **Prof. Dr. PH. SCHECH** München.

Prof. Dr. E. ZUCKERKANDL Wien.

Dieses Organ erscheint monatlich in der Stärke von 3 bis 3½ Bogen. Man abonnirt auf dasselbe bei allen Buchhandlungen und Postanstalten des In- und Auslandes.
Der Preis für die Monatsschrift beträgt 12 R.-M. jährlich; wenn die Monatsschrift zusammen mit der Allgemeinen medicinischen Central-Zeitung bestellt wird, nur 8 R.-M.

Jahrg. XXXII. Berlin, April 1898. No. 4.

I. Originalien.

Bericht über die 1895 und 1896 in meiner (früher Prof. Gottstein'schen) Privatpoliklinik für Hals-, Nasen- und Ohrenkrankheiten behandelten Krankheitsfälle.

Von

Dr. **R. Kayser**, Breslau.

Es sind in den Kalenderjahren 1895 und 1896 zur Behandlung neu aufgenommen worden im Ganzen 3246 Personen, und zwar: 1187 Männer, 1008 Frauen und 1091 Kinder bis 14 Jahren.

Dem Wohnort nach stammten von den Kranken aus:

Breslau	2850
Schlesien	287
Prov. Posen	25
Russ. Polen	76
anderen benachbarten Ländern	8

Digitized by Google

Die Zahl der Krankheitsfälle betrug 3478, die sich in Bezug auf die einzelnen Krankheitsgebiete nach Alter und Geschlecht folgendermassen vertheilen:

Erkranktes Organ.	2	3—5	6—9	10—14	15—19	20—24	25—29	30—39	40—49	50—59	60—69	70—	Summa.
	Jahre.												
Ohr:													
männlich	39	73	93	94	115	61	66	127	98	45	19	18	848
weiblich	36	58	67	94	54	59	47	72	81	36	14	8	626
Nase:													
männlich	14	21	11	39	45	30	20	51	28	8	4	1	272
weiblich	10	10	25	42	61	42	25	44	23	10	6	2	300
Rachen:													
männlich	14	62	43	57	57	32	49	52	34	15	2	—	417
weiblich	6	25	50	61	41	44	43	72	38	16	15	2	413
Kehlkopf:													
männlich	—	1	5	11	19	29	33	71	37	15	5	3	229
weiblich	—	6	2	7	21	21	19	24	18	10	6	1	135
Varia:													
männlich	6	5	9	8	14	7	5	14	13	7	1	1	90
weiblich	2	8	14	20	28	16	15	19	18	6	2	—	148
Zusammen:													
männlich	73	162	161	209	250	159	173	315	210	90	31	23	1856
weiblich	54	107	158	224	205	182	149	231	178	78	43	13	1622
Ges.-Summe	127	269	319	433	455	341	322	546	388	168	74	36	3478

Als Assistenzärzte fungirten während der Berichtjahre die Herren DDr. Löwenthal, Alexander, Ollendorf, Radeke, Laqueur und Hendelsohn.

Von den zur Anwendung gekommenen Operationen — abgesehen von Aetzungen, Cauterisationen und dgl. — sind folgende notirt:

Ohr:

Plastik des gespaltenen Ohrläppchens	1
Incision im äusseren Gehörgang	27
Paracentese des Trommelfells	32
Abschnürung von Polypen	40
Entfernung von Fremdkörpern	30
Excision der Gehörknöchelchen	7
Aufmeisselung des Warzenfortsatzes	14

Kehlkopf:

Curettement von Geschwüren	4
Exstirpation von Polypen	8
Excision von Geschwulstpartikeln	5
Entfernung eines Fremdkörpers	1

Rachen:

Exstirpation der Gaumenmandeln	32
Entfernung von Fremdkörpern	4
Amputation der Uvula	2
Entfernung von Polypen am weichen Gaumen	2

Digitized by Google

Exstirpation der Rachenmandel	193
Eröffnung von Retropharyngealabscessen	3
Operation von Retronasaltumoren	2
Nase:	
Durchtrennung von Synechien	4
Operation der Deviatio septi	14
Exstirpation von Nasenpolypen	56
Abtragung von Nasenmuschelschwellungen	19
Entfernung von Fremdkörpern	11
Entfernung von Rhinolithen	2
Eröffnung eines perichondrit. Abscesses des Septum	1
Eröffnung des Empyems der Kieferhöhle	21
Operation der Keilbein- und Siebbeinhöhlen	14

Die Art und Zahl der behandelten Krankheiten ergiebt sich aus folgender Tabelle:

Ohr.	Männlich	Weiblich	Zusammen
Krankheiten der Ohrmuschel (Dermatitis, Erfrierung etc.)	5	7	12
Lupus der Ohrmuschel	—	1	1
Eczem des äusseren Gehörgangs	11	8	19
Fremdkörper	16	14	30
Cerumen	104	91	195
Atresie des äusseren Gehörgangs	2	2	4
Otitis ext. circumscr. acut.	48	49	97
Otitis ext. diffusa acut.	2	5	7
Traumat. Perforation des Trommelfells	17	7	24
Myringitis acuta haemorrhagica	—	1	1
Tubencatarrh	14	12	26
Otitis med. acut. catarrh.	64	43	107
Otitis med. chron. catarrh.	184	103	287
Otitis med. chron. sclerot.	33	28	61
Otitis med. acut. purul.	100	59	159
Otitis med. chron. purul.	152	118	270
Caries der Gehörknöchelchen	5	4	9
Polypen des Mittelohrs	31	14	45
Cholesteatom des Mittelohrs	1	4	5
Mastoiditis	6	6	12
Residuen chron. Mittelohreiterung	17	11	28
Otalgie	4	6	10
Nervöses Ohrensausen	4	11	15
Entotisches Geräusch	1	2	3
Acute Nerventaubheit (1 nach Diphtheritis, 4 nach Scharlach, 4 nach Meningitis, 3 nach Trauma, 1 nach Influenza, 1 nach Entbindung)	8	8	16
Chronische Nerventaubheit	14	7	21
Centrale Taubheit (5 taubstumm)	3	3	6
Commotio nervi acustici	2	2	4
Summa	848	626	1474

Digitized by Google

Kehlkopf.	Männlich	Weiblich	Zusammen
Anaemia laryngis	—	1	1
Laryngitis acuta	77	49	126
Laryngitis chronica	31	13	44
Laryngitis sicca	9	7	16
Laryngitis hypoglott. acut.	1	2	3
Pachydermia laryng.	5	1	6
Laryngit. juvenil. nodosa	8	3	11
Oedema laryng. genuin.	2	—	2
Tuberculos. laryngis	29	21	50
Lues laryngis	5	1	6
Tumores benigni lar.	8	3	11
Carcinoma laryng.	2	—	2
Pares. thyreo-arytaen. int.	4	17	21
Pares. interaryt.	4	9	13
Paralys. m. postici	5	1	6
Paralys. n. recurrent.	7	5	12
Aphonia spastica	—	1	1
Eventrat. sin. Morgagni	1	—	1
Epiglottitis	1	—	1
Haemorrhagia laryng.	1	—	1
Corp. alien. in laryng.	1	—	1
Mogiphonia	2	1	3
Mutatio vocis	2	—	2
Vox eunuchica	2	—	2
Dislocatio laryngis	2	—	2
Summa	229	135	364

Rachen.	Männlich	Weiblich	Zusammen
Pharyng. (Angina) acuta	38	22	60
Diphtheria pharyngis	5	2	7
Pharyngit. chron.	45	29	74
Pharyng. granul. et later.	7	8	15
Pharyng. sicca	14	15	29
Pharyng. mycotica	3	—	3
Retropharyngealabscess	3	—	3
Lues pharyngis	13	6	19
Paraesthesia pharyng.	13	60	73
Angina follicul. acut.	18	37	55
Angina follicul. chronic.	12	12	24
Angina phlegmonos.	15	16	31
Hypertrophia tonsill.	34	30	64
Tonsillit. pharyng. acut.	1	1	2
Hypert. tons. pharyng. (aden. Veget.)	156	142	298
Pharyng. retronasal.	18	18	36
Corp. alien. in pharyng.	—	2	2
Tumor retronasal.	—	2	2
Uvula elongat.	4	—	4
Transport	399	402	801

Digitized by Google

	Männlich	Weiblich	Zusammen
Transport	399	402	801
Uvulitis	7	—	7
Papillomat. uvul. et palat. moll.	6	3	9
Paralysis velipalat.	4	4	8
Insufficientia veli	1	4	5
Carcinoma pharyngis inferior[1])	1	1	2
Hypertrophia tonsill. lingual.	2	6	8
Venectasia bas. linguae	1	—	1
Abscess. bas. linguae	1	1	2
Glossitis superficial.	1	1	2
Tumor linguae	1	—	1
Frenul. linguae accretum	1	—	1
Stomatitis	5	3	8
Cyste der Wangenschleimhaut	1	1	2
Summa	431	426	857

Nase.	Männlich	Weiblich	Zusammen
Erkrankungen der äusseren Nase	21	20	41
Eczema aditus narium	27	28	55
Rhinitis acuta	11	9	20
Rhinitis fibrinosa	6	4	10
Rhinitis chronica	29	37	66
Rhinitis hypertrophica	26	30	56
Rhinitis atrophica foetida (Ozäna)	15	61	76
Rhinitis nervosa	3	4	7
Epistaxis	25	16	41
Synechiae	7	3	10
Perichondritis septi	2	—	2
Deviatio et cristae septi	23	18	41
Ulcus et perforatio septi simplex	6	3	9
Tuberculosis nar.	—	2	2
Lues nasi	—	3	3
Polypi narium	35	32	67
Tumores maligni	3	1	4
Corp. alien.	6	5	11
Rhinolith	1	1	2
Catarrh. sin. frontal.	6	5	11
Empyema sin. Highmori	14	8	22
Empyema sin. sphenoidal.	5	6	11
Empyema sin. ethmoidal.	1	5	5
Summa	272	300	572

Varia.	Männlich	Weiblich	Zusammen
Struma	5	55	60
Parotitis	2	1	3
Transport	7	56	63

[1]) Diese und die acht folgenden Rubriken sind in der allgemeinen Tabelle S. 146 zu Varia gezählt.

Digitized by Google

	Männlich	Weiblich	Zusammen
Transport	7	56	63
Lymphadenitis colli	12	11	23
Bronchial- und Lungenerkrankungen	17	16	33
Strictura oesophagi	3	—	3
Oesophagismus	1	1	2
Tumor cysticus ad collum	1	1	2
Zahn- und Kiefererkrankungen	3	5	8
Sprachstörungen	9	3	12
Tussis nervosa	3	1	4
Bulbärparalyse	1	—	1
Paralysis facialis	4	2	6
Neuralgia trigemini	3	3	6
Alii morbi	12	33	45
Sine diagnosi	—	3	3
Summa	76	135	211

Zur Therapie der acuten Mittelohreiterung.

Die Wandlungen der allgemein-pathologischen Anschauungen und die Fortschritte der Chirurgie haben natürlich auch auf die Otiatrie ihren Einfluss ausgeübt und Antisepsis, Asepsis, alexive Reaction haben sich speciell bei der Behandlung der acuten Mittelohrentzündung geltend gemacht. Indess sind hier besondere Schwierigkeiten vorhanden. Einer energischen antiseptischen Behandlung der Mittelohreiterung, deren infectiöser Ursprung heut zu Tage selbstverständlich erscheint, steht die schwere Zugänglichkeit und der buchtige Bau der Höhle, sowie die grosse Empfindlichkeit der Schleimhaut entgegen. Die beiden Verbindungsrohre mit der Aussenwelt, Tuba und äusseren Gehörgang, zu aseptischen Räumen zu machen, ist bei der ersteren garnicht, bei dem letzteren auch nur unvollkommen möglich. Es spitzt sich demnach die Frage der Behandlung der acuten Mittelohrentzündung — abgesehen von der kaum noch strittigen Indication zur Paracentese — hauptsächlich darauf zu, wie soll man sich zu dem entzündlichen Exsudat flüssiger oder eitriger Natur nach spontanem resp. künstlichem Durchbruch des Trommelfells verhalten? Vor nicht zu langer Zeit galt es als Postulat, das Secret möglichst gründlich zu entfernen, durch Ausspritzen desselben sowohl vom Gehörgang als von der Tube aus. Von autoritativer Seite wurde vorgeschrieben: „bei einseitiger Paracentese muss die Masseninjection des Salzwassers durch den Katheter gemacht und so lange fortgesetzt werden, bis bei Auscultation des Luftraumes und Inspection des Trommelfells die völlige Entleerung der Exsudatmassen aus der Paukenhöhle erkennbar ist.“ In neuerer Zeit dagegen ist unter dem Eindruck der Entdeckung mannigfacher alexiver Hilfsmittel des Organismus immer mehr die Forderung zum Durchbruch gekommen, sich jedes eingreifenden Verfahrens zur Entfernung des Exsudats zu enthalten und die acute Entzündung unter möglichster Abhaltung jeder neuen Infectionsgefahr ihrem natürlichen Ablauf zu überlassen. Diese, alle Spülungen verwerfende, trockene Behandlungsmethode wird durch die Erfahrnng unterstützt, dass eine Reihe acuter

Digitized by Google

Mittelohrentzündungen auch mit Durchbruch des Trommelfells spontan, ohne jeden Eingriff heilen, wie dies ja auch bei acuten Entzündungen anderer Organe selbst unter ungünstigen Bedingungen, z. B. bei der Rhinitis acuta oder der Angina der Fall ist. In der verflossenen Berichtszeit ist die trockene Behandlungsmethode auch bei uns in allen frischen Fällen, insbesondere in solchen, wo die Paracentese ausgeführt wurde, zur Anwendung gekommen. Zunächst wurde Ohrmuschel und äusserer Gehörgang sorgfältig gereinigt, dann der Einstich gemacht und sofort danach ein Gazestreifen, meist Jodoformgaze, in den äusseren Gehörgang geführt, Watte darüber gelegt und das Ohr verbunden. Dieser Verband blieb 24 Stunden liegen. Nach Verlauf derselben zeigt sich die Gaze mehr oder weniger feucht, sie wird entfernt und ohne jegliche Ausspritzung neue trockene Gaze für 24 Stunden eingeführt und so fort. In vielen Fällen nahm die feuchte Durchtränkung der Gaze in den nächsten Tagen ab, nach kurzer Zeit, zuweilen schon in 5—8 Tagen sistirte die Absonderung, die Trommelfellperforation heilte und es erfolgte vollkommene Restitution. Indess ist dieser günstige Ausgang nicht immer eingetreten. Der Erfahrung von der Spontanheilung vieler Entzündungen steht die Erfahrung von der progressiven Verschlechterung oder dem Chronischwerden anderer Entzündungen gegenüber. Die natürlichen Schutzmittel des Organismus sind eben beschränkt und reichen gegen schwere Attacken nicht aus. Die Schwere einer Mittelohrentzündung ist ein Product complicirter Verhältnisse — Art, Menge, Virulenzgrad der Infectionskeime, anatomische Varietäten, Beschaffenheit des Schleimhautgewebes, allgemeine Beschaffenheit des Organismus etc. — die sich von vornherein garnicht übersehen lassen und sich gewöhnlich erst im weiteren Verlauf durch die Stärke der Krankheitserscheinungen kundgeben. Alle Krankheitserscheinungen aber als zweckmässige Abwehrmittel des Organismus anzusehen und danach zu behandeln, wozu jetzt von mancher Seite Neigung besteht, ist ein unhaltbarer Standpunkt. Also zu sagen, wenn aus dem serösen Ausfluss ein eitriger wird, so ist der vermehrte Zustrom von Leukocyten ein Massenaufgebot gegen die Microben, eine grössere Oeffnung des Trommelfells, also eine grössere Zerstörung seines Gewebes schafft günstigere Abflussbedingungen u. s. w., muss schliesslich zu absurden Vorstellungen führen. Dann ist der Tod auch nur eine zweckmässige Abwehrerscheinung, weil er den specifischen Microben den Nährboden des lebenden Gewebes entzieht.

Aus alledem ergiebt sich, dass für das indifferente Verhalten gegenüber der acuten Mittelohrentzündung eine Grenze besteht, jenseits derselben ein actives Eingreifen zur Entfernung des Secrets geboten und heilsam ist. Geht das seröse Exsudat sehr rasch in ein profuses eitriges über, so dass ausser der Gaze auch die Wände des Gehörganges und die Trommelfelloberfläche in kurzer Zeit von Eiter bespült sind, die oberflächlichen Schichten macerirt werden, ein progressiver Zerfall des Trommelfellgewebes sich einleitet, so tritt die Ausspülung des Ohres in ihre Rechte. Ein einfacher Conjunctivalcatarrh wird durch Fernhaltung aller Schädlichkeiten abheilen, aber bei einer Ophthalmoblennorrhoe muss der Eiter möglichst gründlich und rasch fortgeschafft werden, sonst wird das Organ zerstört. Aehnlich liegt die Sache im

Digitized by Google

Ohr. Es ist nicht einzusehen, warum ein trockenes Abtupfen einen geringeren Reiz darstellen soll, wie die Ausspritzung mit einer Kochsalzlösung oder schwach desinficirenden Flüssigkeit. Die Ausspritzung hat aber den Vortheil, die Reinigung viel gründlicher zu besorgen und vom Kranken oder seiner Umgebung bequem mehrmals am Tage wiederholt werden zu können. Gewiss wird durch die Ausspülung das Mittelohr direct wenig oder gar nicht beeinflusst. Indess ist es schon von Werth, die Wände des Gehörganges zu reinigen und sie vor der zerstörenden Wirkung des eitrigen Secrets einigermaassen zu schützen. In solchen Fällen erweist sich auch die Einblasung von Borsäurepulver unter ärztlicher Controle häufig von guter und überraschender Wirkung. Wir haben es mehrmals erlebt, dass wir eine Mittelohrentzündung, welche längere Zeit der trockenen Behandlung ohne Erfolg unterworfen war, sofort zum Stillstand und zur Heilung brachten, nachdem wir zur Ausspritzung und Borsäureeinblasung übergingen. Zur Illustration möchten wir zwei Fälle anführen, die wir gleichzeitig unter gleichen Bedingungen behandelt haben. Am 30. October 1896 trat ein 30jähriger Schmied in unsere Behandlung mit den Erscheinungen einer seit einigen Tagen bestehenden rechtsseitigen Mittelohrentzündung, das Trommelfell stark diffus geröthet und vorgewölbt. Es wird sofort die Paracentese gemacht und die trockene Behandlung durchgeführt. Dieselbe führte in sechs Tagen zur Heilung, so dass der Kranke wieder am 9. October als arbeitsfähig entlassen wird. Am 5. October 1896 kommt ein 21jähriger Schlosser mit einer gleichen rechtsseitigen Mittelohrentzündung in Behandlung. Das Trommelfell ist gleichfalls stark geröthet und blasig vorgetrieben. Es wird genau ebenso paracentesirt und trocken behandelt. Indess steigert sich die Secretion in den nächsten Tagen in erheblicher Weise, so dass nach Verlauf einer Woche, am 12. October, eine Ausspritzung mit schwacher Sublimatlösung und Einblasung von Borsäure vorgenommen wird. Sofort am nächsten Tage ist die Secretion minimal, und drei Tage danach kann der Kranke als arbeitsfähig entlassen werden.

Eröffnung des Warzenfortsatzes resp. der Mittelohrräume.

Unter den 14 operirten Fällen ist ein Todesfall zu verzeichnen. Es handelte sich um ein vier Monate altes Kind, bei welchem eine acute Mittelohrentzündung zu einem Abscess hinter dem Ohr geführt hatte. Der Abscess wurde eröffnet und der blossliegende cariöse Knochen mit dem scharfen Löffel abgekratzt. Hierbei verletzte aber derselbe sofort die Dura. Es trat nach wenigen Tagen eine Meningitis ein, welcher das Kind erlag. Es ist dies ein Unglücksfall, der zu besonderer Vorsicht bei kindlichem Schädel mahnt. Wir erinnern an einen ähnlichen Fall aus der Schwartze'schen Klinik (Arch. f. Ohrenheilkunde, Bd. 38, S. 222), wo bei einem vier Monate alten Kinde durch Ausgleiten des Raspatorium die Schädeldecke durchbrochen wurde und eine tödtliche Meningitis erfolgte. In einem anderen Falle (Archiv für Ohrenheilkunde, Bd. 23, S. 221) war beim Abhebeln des Periost die „in Folge von Rachitis papierdünne Knochenschaale" eingebrochen mit demselben unglücklichen Ausgang. Von den übrigen operirten Fällen betrafen acht Erkrankungen des Warzenfortsatzes bei acuten Mittelohr-

Digitized by Google

eiterungen, sechs davon wurden vollkommen geheilt. In zwei Fällen handelte es sich um sehr schwere Scharlach- resp. Masernotorrhoen mit totaler Zerstörung der Trommelfelle, bei denen die Schwere der Allgemeinerscheinungen die Operation indicirte und in der That auch eine Heilung erzielt wurde. Nur war bei der völlig freiliegenden Paukenhöhle eine geringfügige Secretion zurückgeblieben. Der eine Fall betraf einen sechsjährigen Knaben A. B., bei welchem während eines sehr schweren Scharlachs eine heftige linksseitige Otorrhoe zur Entzündung des Warzenfortsatzes und spontanem Durchbruch mit Fistelbildung geführt hatte. Es wurde die Radicaloperation gemacht und zwei grosse Sequester entfernt. Nach drei Monaten war die Wunde verheilt, nur bestand noch nach einem Jahre geringe Absonderung aus der Paukenhöhle.

Der zweite Fall bietet besonderes Interesse.

Ein dreijähriger Knabe W. R. war vier Wochen vorher an Masern, heftiger Otorrhoe links und Pneumonie erkrankt. Seit acht Tagen bestand eine complete Facialislähmung und täglich 2—3 Mal Schüttelfrost. Das Trommelfell zeigte eine grosse Zerstörung, frei herabhängenden Hammergriff, gewulstete Paukenschleimhaut, Warzenfortsatz nicht besonders empfindlich, Drüsenschwellung am Halse, ein kleiner Abscess oberhalb des Handgelenks, Beginn der Abscessbildung über dem linken Knie, an der linken Halsseite kein Strang zu fühlen. Bei der Operation ist die Knochenoberfläche nicht verändert, in der schon ziemlich ausgedehnten Warzenhöhle nur mässige Granulationen. Die Ohrmuschel wird vorgeklappt, die hintere Gehörgangswand und die äussere Atticuswand abgemeisselt, Hammer und Ambos entfernt, die sich übrigens nicht cariös erweisen. Hinten zeigt sich der Sinus blossliegend, blaugrau, nicht pulsirend. Es wird mit der Pravaz'schen Spritze eine Probepunction gemacht, die flüssiges Blut ergiebt. Weder in diesem, noch in einer der Zehe entnommenen Blutprobe sind Bacterien nachzuweisen. Die Wunde wird abgespült und mit Jodoformgaze verbunden, der Abscess an der Hand gespalten. In der nächsten Zeit erfolgte keine Besserung. Täglich stellen sich ein bis zwei Schüttelfröste mit Temperaturen bis 41 ° und zwei- bis dreistündiger Dauer ein, in der Zwischenzeit mässig gutes Allgemeinbefinden. Der unterdess über dem linken Knie ausgebildete Abscess wird entleert. Aussehen der am sechsten Tage geöffneten Operationswunde sehr gut. Es bildet sich ein neuer Abscess am rechten Oberarm. Acht Tage nach der Operation hören die Schüttelfröste auf, die Temperatur ist normal, der Wundverlauf ein glatter, auch der Abscess am Oberarm wird gespalten, das Kind erholt sich rasch. Nach vier Monaten ist die Operationswunde völlig verheilt und nur noch eine geringe Secretion aus der Paukenhöhle vorhanden. Ein Jahr später zeigt sich das Kind kräftig und wohlgenährt, die Facialislähmung ist theilweise verschwunden, es besteht aber noch eine geringfügige Absonderung aus dem Ohr.

Es erscheint gerechtfertigt, den beschriebenen Fall unter die von O. Körner beschriebene Pyämie durch Osteophlebitis im Schläfenbein einzureihen. Auch die Metastasen in der Nähe der Gelenke und der günstige Verlauf stimmen damit gut überein. Jedenfalls ist eine Vermittelung der pyämischen Erkrankungen durch den Sinus wohl aus-

Digitized by Google

zuschliessen. Indess drängt sich eine andere Frage auf, nämlich: Hat die operative Eröffnung des Warzenfortsatzes und der Mittelohrräume den günstigen Ausgang verursacht? Es ist doch auffallend, dass auch nach der Operation noch eine Woche lang die Schüttelfröste und die Metastasenbildung fortbestanden haben. Wäre es nicht möglich, diesen und ähnliche Fälle als eine Pyämie aufzufassen, die überhaupt nicht vom Ohr ausgegangen ist, sondern als Folge der ursprünglichen noch fortwirkenden Infection aufgetreten ist? Das Maserngift hat zuerst eine Pneumonie und eine Mittelohrentzündung erzeugt und später die allgemein pyämische Erkrankung — Schüttelfröste und Metastasen im Unterhautzellgewebe — hervorgerufen. Die Mittelohr- und Warzenfortsatzerkrankung wäre dann nicht als Ursache der Pyämie anzusehen, sondern es hätte eine Masernpyämie bestanden, als deren Ausdruck die Mittelohreiterung ebenso aufzufassen ist wie die successiv auftretenden Abscesse. Und die Genesung wäre eingetreten, weil der Organismus im Stande war, die pyämische Allgemeinvergiftung zu überwinden. Hierbei wäre aber die Operation am Warzenfortsatz ebenso indicirt wie die Eröffnung der einzelnen Abscesse an den Extremitäten.

Von den bei chronischer Mittelohreiterung ausgeführten Mastoidoperationen wurden drei Fälle geheilt, einer gebessert und einer entzog sich der weiteren Behandlung. Erwähnenswerth erscheint folgender Fall von Bezold'scher Mastoiditis. Ein 30jähriger Kutscher aus Polen litt seit Jahren an einer linksseitigen Otorrhoe mit Perforation im hinteren oberen Theil des Trommelfells und polypösen Wucherungen. In der letzten Zeit waren heftige Schmerzen hinter dem Ohr aufgetreten. Nach Entfernung der Polypen und Reinigung des Ohres besserte sich Anfangs der Zustand, indessen traten bald auf's Neue Kopfschmerzen auf der linken Seite und eine Anschwellung hinter und unter dem Warzenfortsatz am Sternocleidomastoideus auf. Es bestand kein Fieber, der Warzenfortsatz an der Spitze empfindlich, plötzliche Vermehrung des Eiterabflusses aus dem Ohr. Am 1. März 1896 wird die Operation vorgenommen. Nach Eröffnung des Warzenfortsatzes erweist sich dieser selbst frei von Eiter; dagegen dringt die Sonde nach hinten und aussen durch die Spitze in eine Eiterhöhle. Es wird nun im stumpfen Winkel zum ersten Schnitt ein zweiter angelegt, die Spitze des Warzenfortsatzes weggemeisselt und eine mit Eiter gefüllte Höhle unter dem M. sternocleidomast. blossgelegt und entleert. In den ersten Tagen war das Allgemeinbefinden nicht besonders, indessen trat bald eine erhebliche Besserung ein, welche andauernd fortschritt, so dass der Kranke schon nach sechs Wochen in seine Heimath entlassen wurde und sich am 19. Mai 1896 mit völlig geheilter Wunde und trockenem Ohr wieder vorstellte.

Ein Weiterkriechen der Eiterung durch den Warzenfortsatz hindurch ohne merkliche Entzündung desselben und ohne Mastoidoperation beobachteten wir in folgendem Fall. Ein 70jähriger Mann H. S. erkrankte Mitte Februar 1897 an einer acuten linksseitigen Mittelohrentzündung. Am 17. Februar wird die Paracentese gemacht, und in den nächsten Tagen zeigte sich eine stark schmerzhafte Anschwellung am linken Hinterhaupt. Der Warzenfortsatz selbst ist frei von Schmerz und Schwellung. Die Mittelohrentzündung läuft rasch ab, recidivirt

Digitized by Google

aber nach kurzer Pause, so dass die Paracentese wiederholt wurde. In der nächsten Zeit wird in die Schwellung hinten wiederholt Probepunktion gemacht, ohne aber irgend welchen Eiter zu Tage zu befördern. Am 13. Mai wird unter Schleich'scher Anästhesirung eine tiefe Incision ausgeführt; es zeigt sich erst acht Tage später am Grunde derselben Eiter. In diesem sind Tuberkelbacillen nicht nachzuweisen (auf Pneumococcen wurde nicht geachtet).

Die Geschwulst nimmt etwas ab, indess steigert sie sich bald wieder mit dem Schmerz, so dass im Juni der Einschnitt nach oben und unten erweitert wird. Die Sonde dringt auf blossliegenden Knochen. Unterdess war die Mittelohrentzündung mit Erhaltung des Trommelfells geheilt. Als sich Ende Juni das Allgemeinbefinden des Kranken verschlechterte, liess er sich in die königliche chirurgische Klinik aufnehmen, wo eine nochmalige Incision vorgenommen, aber nur wenig Eiter entleert wird. Aus der Klinik entlassen kommt er Ende Juli mit noch offener Wunde wieder in unsere Behandlung. Im Laufe der nächsten Zeit bessert sich allmählich der Zustand. Am 26. August sind alle Wunden vernarbt, der Kranke wird als geheilt entlassen und erfreut sich noch jetzt des besten Wohlseins. Es ist in diesem Falle wohl anzunehmen, dass die Entzündung durch den Warzenfortsatz hindurch auf das tiefe Nackenzellgewebe bis auf den Hinterhauptknochen fortgeschritten ist, ohne dass im Warzenfortsatz selbst sich eine erhebliche Veränderung entwickelte.

Commotio nervi acustici durch Berufsthätigkeit.

In dem einen Falle handelt es sich um einen 25jährigen Schlosser, der mehrere Tage in einem Maschinenkessel zu arbeiten hatte und danach neben geringfügiger Verminderung des Gehörs ein continuirliches Klingen im linken Ohr verspürte. Das Trommelfell war normal, Rinne + die Empfindung für hohe Töne (c^5) abgeschwächt, die Perceptionsdauer für Knochenleitung verkürzt.

Der zweite Fall betraf einen 18jährigen Schlosser, der gleichfalls mehrere Tage Kesselschmiedearbeit verrichtete und darauf über erhebliche Gehörsverminderung auf dem linken Ohre und continuirliches Klingen klagte. Auf dem rechten Ohre bestand seit Jahren ein sehr schlechtes Hörvermögen. Das Trommelfell war beiderseits etwas trübe und eingezogen, Flüsterstimme wird rechts gar nicht, links kaum a. c. gehört, Rinne unbestimmt, Knochenleitung für die Uhr aufgehoben, Perceptionsdauer verkürzt. Der Catheterismus bleibt ohne jeden Erfolg. In beiden Fällen trat Heilung nach einigen Tagen der Ruhe ein und nachdem das Ohr mit geölter Watte verstopft war. Es erhöhte sich danach im zweiten Falle das Gehörvermögen im linken Ohre der Art, dass Flüsterstimme auf drei Schritte wahrgenommen wird, Knochenleitung für die Uhr wieder eintrat und die Perceptionsdauer sich zu normaler Grösse verlängerte.

Nebenhöhlenerkrankungen der Nase.

Es kamen in der Berichtszeit zur Beobachtung 22 Kieferhöhlenentzündungen, wovon 14 weibliche, 8 männliche Individuen betrafen. 9 Mal war die rechte, 11 Mal die linke, 2 Mal beide Kieferhöhlen er-

Digitized by Google

griffen. Für die Diagnose kam hauptsächlich der bekannte örtliche Befund in der Nase zur Geltung. In vielen Fällen wurde die Durchleuchtung zu Hilfe genommen. Diagnostische Schwierigkeiten zeigten sich, wenn der Eiter nicht im vorderen Theil des äusseren mittleren Nasenspaltes zu Tage trat, sondern in Folge der eigenthümlichen Lage der mittleren Muschel nach hinten abfloss und sich am Boden der Nasenhöhle, die ja die allgemeine Sammelrinne des Nasensecrets ist, anhäufte.

In diesen Fällen, wo der Ursprung des Eiters nicht sicher festzustellen ist, tritt die Probepunction in ihre Rechte. Lag ein cariöser Mahlzahn vor, so wurde nach Extraction desselben das Alveolendach durchbohrt und die Kieferhöhle durchgeblasen resp. durchgespült. Fand sich Eiter in der Höhle, so wurde die Oeffnung mittelst eines etwas breiteren Hartmann'schen Bohrers sofort erweitert und offen gehalten. War die Höhle leer, so heilte die gemachte Oeffnung, nachdem die Alveole mit Jodoformgaze die ersten 24 Stunden tamponirt war, in wenigen Tagen wieder zu. In ähnlicher Weise wurde verfahren, wenn einer der Mahlzähne nicht mehr vorhanden war; nur wenn die oberen Mahlzähne sämmtlich intact waren, wurde die Probepunction vom unteren Nasengang aus vorgenommen. In einem Falle ergab sich dabei ein seröses Exsudat in der Kieferhöhle. Es handelte sich um eine 43jähr. Frau, in deren Nase ein schleimig eitriges Secret am Nasenboden sich ansammelte, der mittlere Nasengang war frei, blieb es auch nach Seitenlage, Supra- und Infraorbitalgegend empfindlich, Durchleuchtung negativ. Die Probepunction vom unteren Nasengang förderte durch Aspiration mit der Spritze eine klare citronengelbe Flüssigkeit zu Tage, die auch bei der Durchspülung abfloss. In den nächsten Tagen floss aus der Nase eine reichliche Flüssigkeit und nach ca. 3 Wochen trat völlige Heilung ein. Die Operation des Kieferhöhlenempyems wurde meist in der oben angegebenen Weise vom Alveolarfortsatz ausgeführt und die Oeffnung durch ein Gummiröhrchen mit Klappe (nach Partsch) offen gehalten. Es bildete sich dann nach einiger Zeit ein glatter Fistelcanal, durch welchen man bei stark rückwärtsgebeugtem Kopf direct oder mit einem Kehlkopfspiegel indirect in die Kieferhöhle hineinsehen und sich über die Beschaffenheit ihrer Wände orientiren kann. Diese Besichtigung erwies sich manchmal von Werth, um die Ursache einer lang anhaltenden Eiterung zu erkennen. Denn es gelang zuweilen im Innern der Höhle granulöse Wucherungen zu sehen, welche durch den Fistelcanal abgekratzt oder geätzt wurden. Manchmal stellten sich als Ursache der Heilungsverzögerung kleine Knochensplitter heraus, die extrahirt wurden. Zur Nachbehandlung wurde die Höhle je nach der Menge der Absonderung mehr oder minder häufig durchgespült oder nur durchgeblasen und eingepulvert. Die Dauer der Behandlung war sehr verschieden, einzelne Fälle heilten nach wenigen Wochen, in anderen bestand die Secretion noch nach Jahresfrist fort, selbst wenn keine Combination mit anderen Empyemen vorlag und bei der Besichtigung die Höhlenwände ganz glatt erschienen.

Zwei Mal recidivirte die Eiterung, weil die Röhrchen zu früh entfernt waren. Es wurde dann ohne Schwierigkeit die Stelle der alten Oeffnung wieder angebohrt. Am hartnäckigsten erwies sich ein Fall

Digitized by Google

von doppelseitigem Kieferhöhlenempyem bei einem 22jährigen Mädchen. Es wurde hier schliesslich von der Fossa canina aus eröffnet, ohne dass in den Höhlenwandungen erhebliche Veränderungen constatirt werden konnten. Die rechte Seite ist erst nach $1^1/_2$jähriger Dauer verheilt, links besteht noch immer eine mässige Eiterung fort, ohne der Kranken aber bei gehöriger Reinhaltung merkliche Beschwerden zu machen.

In Bezug auf die Stirnhöhlenempyeme ist erwähnenswerth, dass in vier Fällen spontan Durchbruch des Eiters nach der Nasenhöhle mit rascher Heilung eintrat. Es bestanden in diesen Fällen seit mehreren Wochen zunehmende Schmerzen an der betreffenden Stirnseite, starke Druckempfindlichkeit, auch mässige Anschwellung aussen. In der Nase selbst waren geringe Eitermengen im vorderen Theil des mittleren Nasenganges zu finden. Plötzlich trat (in einem Falle nach Entfernung von Polypen) profuser Eiterabfluss aus der Nase ein, worauf alle Beschwerden verschwanden.

Von den Keilbeinhöhlenempyemen seien folgende Fälle als typische Beispiele erwähnt. Ein 26jähr. Schlosser K. D. leidet seit Jahren an Eiterabfluss besonders aus der linken Nase und spült dieselbe fast täglich aus. Es zeigt sich in der linken Nase auf der mittleren Muschel eine grünliche Borke, nach deren Entfernung Eiter zwischen mittlerer Muschel und Scheidewand vorquillt. Eine in dieser Gegend eingeführte Sonde dringt 8 cm tief von der Nasenspitze unter krachendem Geräusch ein. Es wird in dieser Tiefe mit dem Grünwald'schen Löffel ausgekratzt und ein Knochenstück entfernt, worauf die Eiterung aus der Nase völlig sistirt.

Ein 36jähriger Kaufmann E. B. litt im Anschluss an Influenza seit einigen Wochen an Kopfschmerz in der Stirngegend und Verstopfung der Nase. Zwischen mittlerer Muschel und Scheidewand ist linkerseits Eiter vorhanden, auch im Nasenrachenraum Eiter. Linker Supraorbitalnerv empfindlich, die Sonde stösst in der Tiefe von fast 8 cm auf rauhen Knochen. Nach Auskratzung desselben und mehrfacher Ausspülung tritt nach 14 Tagen Heilung ein.

Eine 53jährige Frau K. leidet seit Jahren an Verstopfung beider Nasenhöhlen, häufiger Kopfschmerz im Hinterkopf und der linken Schläfe, eitrige Absonderung aus der Nase. Auch hier findet sich in der ziemlich engen Nase Eiter zwischen mittlerer Muschel und Scheidewand und im Nasenrachenraum. Die Sonde trifft in der Tiefe von $8^1/_2$ cm auf rauhen Knochen. In diesem Falle mussten auf beiden Seiten erst die vorderen Hälften der mittleren Muschel abgetragen werden (theils mit dem Meissel, theils mit der Grünwald'schen Zange). Dann wurde mehrmals ausgekratzt und nach ca. 3 Monaten war die Secretion fast völlig verschwunden. Zugleich gab die Patientin an, dass ihr jetzt nicht nur die Nase frei sei, sondern dass sie sich auch geistig freier und leistungsfähiger fühle. Sie hätte früher nicht anhaltend lesen können, keinen Namen im Gedächtniss behalten, kein Bier vertragen, was alles jetzt möglich sei.

In anderen Fällen war der Erfolg kein so vollkommener und rascher. Insbesondere, wenn zugleich Empyem der Siebbeinzellen bestand. Es ist diagnostisch nicht leicht, ja vielfach unmöglich zu ent-

Digitized by Google

scheiden, ob die Eiterung aus den hinteren Siebbeinzellen oder der Keilbeinhöhle stamme und es bleibt dann therapeutisch nichts Anderes übrig als Schritt für Schritt die Eiterquellen aufzusuchen und zu behandeln, so dass die Behandlung sich zuweilen auf ein Jahr und noch länger erstreckt.

Was die Combination der Polypen mit Nebenhöhlenerkrankung betrifft, so waren unter den 22 Fällen von Kieferhöhlenempyem acht Fälle mit Polypen behaftet. Unter den 27 Fällen der übrigen Nebenhöhleneiterungen hatten neun Fälle Polypen. Drei Fälle, in denen Kieferhöhlenempyem mit Empyem der Stirn- oder Keilbeinhöhle combinirt waren, zeigten sämmtlich Polypen. Beachtenswerth ist, dass die Polypen bei Nebenhöhleneiterung meist ein rötheres Aussehen, derbere Consistenz haben und gewöhnlich in grösserer Zahl vorhanden sind, während vereinzelte, blasse und sehr wasserhaltige Polypen gewöhnlich nicht mit Empyem verbunden sind.

Ueber Ozänabehandlung mit Electrolyse

hat bereits Dr. Hendelsohn in dieser Monatsschrift (1897, No. 8) berichtet.

Ein Fall von Ozäna wurde mit Diphtherieheilserum behandelt. Er betraf ein 27jähriges Mädchen, das seit Jahren an heftiger Ozäna litt (massenhaft übelriechende Borken beiderseitig, starke Atrophie der Muscheln). Es wurden der Kranken im Laufe von fünf Tagen erst 500 Einheiten und dann über den anderen Tag je 1000 Einheiten Diphtherieheilserum eingespritzt, ohne dass irgend eine deutliche oder constante Abnahme der Borkenbildung und des Geruches eintrat. Im Uebrigen wurde die Einspritzung sehr gut vertragen und keine Veränderung in Bezug auf Temperatur, Puls, Urinbeschaffenheit und Allgemeinbefinden constatirt.

Rhinitis caseosa.

Eine 24jährige Frau aus Salzbrunn gab an, seit $1^1/_2$ Jahren an Verstopfung der rechten Nase, Entleerung übelriechender Massen aus derselben und Kopfschmerzen zu leiden. Es zeigt sich die Tiefe der rechten Nase mit dickem, übelriechendem Eiter angefüllt und bei der Rhinoscopia posterior sieht man die ganze rechte Choane mit einer schmierigen Masse vollgestopft. Die linke Nase ist völlig frei. Durch Sonde und Spritze wird aus der rechten Nase eine Menge käsigen Eiters entfernt. Bei der Palpation des Nasenrachenraumes ergiebt sich eine ausserordentliche Weite der rechten Choane, so dass man mit dem Finger tief in die Nasenhöhle hineingelangt und eine dicke Masse vorschiebt, die von vorn mit der Zange gefasst und entfernt wird. Sie documentirt sich als zusammengeballter, käsiger, stark übelriechender Eiter. Man sieht jetzt einen lappigen Anhang in der hinteren Hälfte der mittleren Muschel, welcher kalt abgeschnürt wird. Mit der Sonde fühlt man im hinteren Theil der Scheidewand, dicht vor der Choane in der Höhe der mittleren Muschel rauhen, cariösen Knochen. Dieser wird abgekratzt und mit Jodoform bestreut. Nach kurzer Zeit kann die Kranke mit freier Nase und ohne jeglichen Ausfluss geheilt entlassen werden.

Digitized by Google

Retropharyngealabscess bei Erwachsenen.

Ein 38jähriger Mann erkrankte im Februar 1895 an Influenza, zugleich mit Schmerzen im Halse und Anschwellung einer Lymphdrüse an der linken Seite. In der nächsten Zeit treten Schlingbeschwerden ein, häufiges Verschlucken und Veränderung des Sprachtimbres, schliesslich gesellt sich auch Athembeengung dazu. Die Untersuchung ergiebt am 18. April eine grosse, pralle Geschwulst vor der Wirbelsäule im unteren Theil des Rachens, wodurch der Kehldeckel nach abwärts gedrängt, das Kehlkopfinnere unsichtbar ist. Die Probepunction fördert einen grünlichen, krümeligen Eiter zu Tage, derselbe enthält weder Tuberkelbacillen noch Actinomyces. Es wird ein Einschnitt in die Geschwulst gemacht und aus der grossen Höhle mit der Pincette Fetzen necrotischen Gewebes entfernt. Nach 14 Tagen schliesst sich die Höhle und tritt vollkommene Heilung ein.

Im zweiten Falle handelte es sich um einen 16jährigen Jungen, der im März 1895 an Influenza mit ziemlich schwerem Verlauf erkrankte. Dabei bestanden heftige Kopfschmerzen auf der rechten Seite, welche zwar allmählich nachliessen, aber im Juni durch Schmerzen in der rechten Nackenhälfte abgelöst wurden, so dass der Kopf nicht seitwärts bewegt werden konnte. Im Juli gesellten sich Schlingbeschwerden und Behinderung beim Sprechen dazu. Bei der Untersuchung fand sich an der hinteren Rachenwand eine ziemlich weiche, in den Nasenrachen hinaufragende Geschwulst. Adenoide Vegetationen waren nicht zu fühlen. Die Probepunction ergiebt Eiter, welcher nach einer Incision sich massenhaft entleert, zugleich mit zahlreichen Gewebsfetzen. Nach mehrmaliger Ausspülung wird in acht Tagen vollkommene Heilung erzielt.

Zur Therapie der Diphtherie mit Behring'schem Heilserum.

Die Zahl der Diphtheriefälle, die uns zur Beobachtung kam, ist naturgemäss eine sehr kleine. Indess hatten wir doch Gelegenheit, einige erwähnenswerthe Beobachtungen zu machen. In allen Fällen, in denen wir das Serum einspritzten, ist der Mandelbelag bacteriologisch vom hiesigen hygienischen Institut untersucht worden. Während man in früherer Zeit geneigt war, nur die schweren Fälle für echte Diphtherie zu halten, zeigt sich, dass auch in Fällen, die klinisch als Angina lacunaris erschienen und allerdings mehrere Geschwister hintereinander betrafen, die bacteriologische Untersuchung echte Diphtheriebacillen ergab. Den günstigen Verlauf hierbei dem Heilserum zuzuschreiben, war kein zwingender Grund vorhanden. Ein Mal wurde uns ein dreijähriges Mädchen zugeführt, das seit mehreren Tagen an diffusem Belag der Mandeln und Nasendiphtherie litt. Die bacteriologische Untersuchung ergab Reincultur von Diphtheriebacillen. Das Allgemeinbefinden des Kindes war dabei, wie schon aus der Zuführung in die Sprechstunde hervorgeht, ein relativ gutes. Es wurde eine Seruminjection von 600 Einheiten gemacht, und das Kind war in ca. acht Tagen geheilt. Auch ist unter den Geschwistern der Kranken, die mit ihr in einem Zimmer unter ärmlichen Verhältnissen lebten, keine Ansteckung vorgekommen. Ein anderes Mal wurde von auswärts ein neunjähriger Knabe zu uns gebracht, dem wir ein halbes Jahr vorher ade-

Digitized by Google

noide Vegetationen entfernt hatten. Der Knabe war am 13. October 1896 unter Fieber, Halsschmerzen und Mandelbelag erkrankt. Als er am 17. October nach fünfstündiger Eisenbahnfahrt zu uns kam, zeigten sich beide Mandeln und der ganze, weiche Gaumen mit einer dicken, weissen Membran belegt. Die Temperatur war 38,2°, das Allgemeinbefinden leidlich gut, bis auf ziemlich starke Athembeschwerden, welche durch die sehr stark geschwollenen, sich fast berührenden Mandeln bedingt waren. Es wurde sofort eine Seruminjection von 800 Einheiten gemacht und dem hygienischen Institut ein Membranpartikel zur Untersuchung übergeben. Am nächsten Morgen lief die Antwort ein, dass keine Diphtheriebacillen gefunden worden seien. In der That verlief die Erkrankung ausserordentlich günstig; innerhalb sechs Tagen hatten sich die Membranen völlig abgestossen, die Mandeln schwollen ab, der Kranke war fieberfrei und konnte in seine Heimath zurückkehren. Allein am 11. November erschien er wieder und zeigte eine vollkommene Gaumensegel- und Accommodationslähmung. Es ist von Interesse, dass in diesem Falle alle klinischen Zeichen echter Diphtherie — membranöser Belag des weichen Gaumens, nachfolgende Lähmung des Gaumensegels — vorhanden waren, ohne dass Diphtheriebacillen, wenigstens in dem untersuchten Membranstück, gefunden wurden. Irgend eine nachtheilige Wirkung nennenswerther Art haben wir von den Serumeinspritzungen nicht gesehen.

Carcinom des untersten Pharynxendes.

Frau H., 66 Jahre alt, litt seit einem halben Jahre an Schlingbeschwerden, zu welchen in der letzten Zeit Halsschmerzen und Heiserkeit zugekommen waren. Die Untersuchung ergiebt in der Höhe der Aryknorpel hinter denselben eine höckerige, den Eingang in den Oesophagus versperrende Geschwulst, bei Sondenberührung leicht blutend. Die Kehlkopfschleimhaut ist geröthet und etwas ödematös. In der Fossa jugularis findet sich eine harte Drüse. Von der höckerigen Geschwulst wird ein Probestückchen excidirt, die microscopische Diagnose desselben lautet Carcinom. Die Kranke wird der chirurgischen Klinik überwiesen, wo zunächst die Oesophagotomie ausgeführt wurde. Zwar erholte sich die Kranke in der ersten Zeit erheblich und reiste in ihre Heimath, starb aber dort unter nicht bekannt gewordenen Erscheinungen.

Der zweite Fall betrifft einen 42jährigen Arbeiter, welcher seit mehreren Wochen an Halsschmerzen und der Unfähigkeit, feste Speisen zu schlingen, litt. Die sehr erschwerte Untersuchung des Kranken, der ein sehr starker Potator war, ergab äusserlich am Halse keinerlei Drüsenschwellungen, am Eingang in den Oesophagus, hinter den Aryknorpeln und auf den linken übergreifend, eine höckerige Geschwulst, beide Stimmbänder unbeweglich in Medianstellung. Auch hier ergiebt die microscopische Untersuchung eines excidirten Stückchens Carcinom. Wie uns später von dem behandelnden Arzt mitgetheilt wurde, ist der Pat. beim Versuch einer Operation in der Chloroformnarcose gestorben.

Therapie der Larynxtuberculose.

1) Ein 55jähriger Handelsmann aus Russisch-Polen ist seit vier Jahren heiser und hat mehrmals Hämoptoe gehabt. Er war bereits im

Digitized by Google

Winter 1893 in unserer Behandlung und zeigte damals ein grosses Geschwür am hinteren Ende des linken Stimmbandes und der anstossenden hinteren Larynxwand, das linke Stimmband unbeweglich etwa in Cadaverstellung. Er wurde mehrere Wochen mit 10proc. Carbolglycerin gepinselt und reiste wenig gebessert in seine Heimath zurück. Dort hat er sich seiner Angabe nach keiner weiteren Behandlung unterzogen. Er ist jetzt[2]) wieder hierhergekommen, um sich wegen einer tuberculösen Rippencaries mit Fistelbildung behandeln zu lassen. Die Untersuchung des Kehlkopfes ergiebt vollkommene Ausheilung. An der Stelle des Geschwürs sieht man eine glatte, deutliche Narbe, das Stimmband ist unbeweglich fixirt, nur der linke Aryknorpel erscheint etwas dicker. Die Stimme ist rauh, aber ziemlich laut, bei der Phonation geht das rechte Stimmband dicht an das linke heran.

2) Eine 30jährige Frau aus tuberculöser Familie erkrankte im dritten Monat der Gravidität an Tuberculose der Lunge und des Kehlkopfes. Kurze Zeit nach ihrer Niederkunft mit Zwillingen, als wir die Frau zum ersten Male sahen[3]), hatte sie heftige Schlingschmerzen, war sehr heiser und stark heruntergekommen. Es bestand Oedem des linken Aryknorpels, eine grosse Ulceration am linken Stimmband auf die hintere Larynxwand übergreifend, Rasseln in beiden Lungenspitzen. Der trostlose Zustand liess ein baldiges Ende erwarten. Zur Erleichterung wurden von dem behandelnden Arzte Pinselungen mit Cocain und Carbolglycerin vorgenommen. Indessen besserte sich das Leiden wider Erwarten. Drei Monate später hatte sich nicht nur das Allgemeinbefinden bedeutend gehoben, auch im Kehlkopf war das Oedem völlig verschwunden, es war aber noch ein Geschwür auf dem linken Stimm- und Taschenband vorhanden. Obgleich die Patientin im Winter 1895 eine rechtsseitige Pleuritis durchmachte, schritt die Besserung des Kehlkopfes ohne jegliche örtliche Behandlung stetig fort. Nach einem sechswöchentlichen Gebirgsaufenthalt erwies sich Ende Juli 1896 die Kehlkopftuberculose geheilt. Es war nichts mehr von einer Ulceration zu sehen, ein Theil des linken Taschenbandes hatte sich abgestossen, so dass das Stimmband verbreitert erschien. Ende des Jahres 1896 trat wieder eine Verschlimmerung ein, es machte sich jetzt auf der rechten Hälfte der hinteren Larynxwand ein kleines, zackiges Geschwür geltend, und in der nächsten Zeit steigerte sich die Lungenerkrankung so, dass die Frau nach einigen Monaten zu Grunde ging.

3) Ein 40jähriger Mann erkrankte 1889 an Husten und Heiserkeit. Im August 1891 constatirten wir ein längliches Geschwür auf der Mitte des linken Stimmbandes mit granulöser Umgebung und Infiltration beider Lungenspitzen. Das Geschwür wurde nur einige Tage mit Milchsäure gepinselt, weil der Kranke wieder in seine Heimath zurückfuhr. Im Januar 1892 erscheint er wieder. Das Geschwür besteht noch, der linke Aryknorpel ist etwas ödematös, es ist eine acute eitrige Mittelohrentzündung ausgebrochen. Diese bildet sich in ca. zehn Tagen zurück, während dieser Zeit wird der Kehlkopf örtlich mit Milchsäure behandelt. Ein Jahr später, im Januar 1893, ergiebt die Untersuchung des Kehl-

[2]) September 1896.
[3]) October 1895.

Digitized by Google

kopfes vollkommene Heilung des Geschwürs. Das linke Stimmband tritt als ein glatter, narbiger Strang hervor. Der linke Aryknorpel ist verkleinert, wie geschrumpft. Derselbe Befund wird auch im Februar 1894 erhoben, zugleich mit sehr gutem Allgemeinbefinden. Dieser befriedigende Zustand dauert fast zwei Jahre. Im December 1895 erscheint der Kranke wieder mit starker Heiserkeit und Athemnoth. Es zeigt sich unterhalb der Stimmbänder eine mächtige Schwellung der Schleimhaut, welche die Luftpassage verengt, und Infiltration der hinteren Larynxwand. Jedoch bessert sich auch dies wieder. Im März 1896, als wir den Kranken zum letzten Male sahen, hatte die Schwellung erheblich abgenommen, so dass nur noch geringe Anzeichen davon zu sehen waren.

Die beschriebenen drei Fälle kann man wohl als spontan geheilte Larynxtuberculose betrachten. Sie geben auf's Neue den Beweis, dass tuberculöse Ulcerationen im Larynx nicht immer eine absolut ungünstige Prognose gewähren. Allerdings ist der Procentsatz so günstiger Fälle nur klein und die Heilung selbst gewöhnlich nur eine temporäre. Auch ist für das endgiltige Schicksal der Patienten in erster Reihe die Erkrankung der Lunge maassgebend. Aber die Thatsache der spontanen Heilungsmöglichkeit der Larynxtuberculose wird einerseits unser Bestreben erhöhen, durch zweckmässige Eingriffe ein solches Resultat zu verallgemeinern, andererseits uns zur Kritik bei Beurtheilung unserer Maassnahmen mahnen.

Wir theilen jetzt einige Fälle mit, bei denen die Heilung der Larynxtuberculose anscheinend durch therapeutisch-chirurgische Eingriffe herbeigeführt wurde.

1) Ein 44jähriger Mann, ziemlich gut genährt, leidet seit längerer Zeit an Husten und Auswurf, seit einiger Zeit an mässiger Heiserkeit. Bei der Untersuchung im Januar 1894 findet sich Rasseln in der linken Lungenspitze, einzelne Tuberkelbacillen im Auswurf und auf dem hinteren Ende des linken Taschenbandes ein rundes Geschwür. Es wird im Januar und Februar dasselbe mehrmals curettirt und regelmässig mit Milchsäure gepinselt. Ende April 1894 ist das Geschwür geheilt. Zwei Jahre später sieht man an der Stelle des Geschwürs eine deutliche, weissliche Narbe, der Lungenspitzencatarrh besteht noch im mässigen Grade fort.

2) Ein 44jähriges Fräulein aus tuberculöser Familie leidet seit vier Jahren an Lungencatarrh — deutlicher Herd im rechten oberen Lungenlappen, starker Auswurf mit Tuberkelbacillen —, sie kommt im December 1896 in Behandlung wegen einer seit einigen Wochen bestehenden Heiserkeit. Das rechte Stimmband ist in ganzer Länge erodirt, am vorderen Ende desselben, dicht an der Commissur, sitzen mehrere granulöse Wucherungen, die theilweise das Aussehen glatter Polypen haben, die Taschenbänder stark geschwellt. Die Wucherungen werden mehrmals mit der Zange vollständig entfernt und längere Zeit der Kehlkopf mit Milchsäure oder 10proc. Carbolglycerin gepinselt. Im Juli 1897 ist der Kehlkopf geheilt, von den Granulationen ist nichts mehr zu sehen, die Stimmbänder sind ziemlich blass und rein, die Taschenbänder abgeschwollen, die Stimme gut. Die Lungenerkrankung besteht unverändert fort, das Allgemeinbefinden leidlich.

Digitized by Google

3) Ein 52jähriger Kanzlist von schwächlichem Körperbau leidet seit einigen Jahren an Husten und Heiserkeit, zu der in den letzten Wochen erhebliche Athemnoth zugetreten war. Die Untersuchung im März 1895 zeigt beiderseits unterhalb der Stimmbänder eine circuläre Verdickung, welche für die Luft nur einen engen Spalt frei lässt. Die Stimmbänder selbst sind unbeweglich, geröthet und granulös, am hinteren Ende des linken Stimmbandes ein tiefes Geschwür, bei der Phonation berühren sich die Taschenbänder, Infiltration der rechten Lunge, Tuberkelbacillen im Auswurf. Zur Erweiterung der Luftpassage werden zunächst Schrötter'sche Bougies eingeführt, sodann die Wucherungen excidirt, das Geschwür ausgekratzt. Der Zustand bessert sich so, dass der Kranke im October 1895 wieder seine Function aufnehmen und den ganzen Winter ausüben kann. Die Stimmritze hatte nun die Form eines ovalen, ziemlich breiten Spaltes, die Stimmbänder zeigten ein narbiges Aussehen, blieben aber unbeweglich, die Stimme heiser, weil durch die Taschenbänder erzeugt. Im Sommer 1896 bilden sich zwei kleine Excrescenzen am vorderen und hinteren Theil. Der Kranke ist einige Monate später durch den Fortschritt der Lungenerkrankung und den Kräfteverfall gestorben.

Geheilte Recurrensparalyse.

Ein 24jähriger Tischler, H. H., giebt an, seit sechs Jahren öfters heiser gewesen und deshalb auch vom Militair entlassen zu sein, dabei mässiger Husten. Jetzt (Nov. 1895) besteht die Heiserkeit angeblich seit acht Tagen und als deren Ursache ergiebt sich eine vollkommene Lähmung des rechten Stimmbandes, das sich etwa in Cadaverstellung befindet, doch keine Excavation zeigt. Die Untersuchung des Thorax ergab Dämpfung und unreines Athmen in der rechten Lungenspitze. Der Patient bleibt nur kurze Zeit in Behandlung, erscheint aber am 31. April 1896 wieder mit völlig klarer Stimme und frei beweglichem, rechten Stimmband. Die Dämpfung an der Lungenspitze ist noch nachweisbar.

Acutes Stottern.

Der elfjährige Knabe A. S., der bisher immer gesund war und gut gesprochen hatte, wurde eines Abends, als er sich mit seinen Brüdern herumbalgte, stark auf die Brust geschlagen. Als er am nächsten Morgen erwachte, fühlte er sich unwohl, erbrach mehrmals und zeigte eine stotternde Sprache. Bei näherer Prüfung stellt sich heraus, dass er bei allen Consonanten zu Beginn eines Satzes heftig stottert, auch beim Flüstern und selbst beim Singen bleibt das Stottern nicht aus. Zugleich macht der Knabe beim Sprechen stossende Bewegungen des Kopfes nach vorn. Dieser Zustand hält nicht lange an. Schon in den nächsten Tagen bessert sich die Sprache erheblich, nur die Mitbewegungen des Kopfes treten noch deutlich hervor. Im Laufe von acht Tagen war die Erkrankung völlig verschwunden.

Digitized by Google

Ueber die Bedeutung der Mandeln im Organismus.

Von

Dr. **F. Pluder** in Hamburg.

Die grösseren Ansammlungen von adenoidem Gewebe im lymphatischen Rachenringe, die vom freien Lumen der Rachenhöhle nur durch die Epithelschicht getrennt sind und ihrer umschriebenen Form wegen als Mandeln bezeichnet werden, zeigen eine solche Uebereinstimmung in Bezug auf ihre histologische Zusammensetzung, dass ihre Einheitlichkeit und Gleichwerthigkeit auch in physiologischer Hinsicht auf der Hand liegen muss. Zwar unterscheidet sich die Zungentonsille als Balgdrüsenconglomerat äusserlich von den beiden eigentlichen Mandeln, der Gaumen- und der Rachenmandel, deren grober Aufbau besonders durch tiefere Einsenkungen und Taschen der Oberfläche characterisirt wird; in ihrer Hauptstructur hingegen zeigt sie das gleiche Gepräge, reticuläres Bindegewebe mit diffuser Leucocyteninfiltration und mit innerhalb dieser Infiltration zerstreut liegenden, sich scharf abhebenden und bis an die Oberfläche reichenden Follikeln, wie es dem ganzen lymphatischen Apparat im Rachen zukommt. Wenn im Nachstehenden nur von den drei gewöhnlich unterschiedenen Mandeln, der Tonsilla pharyngea, palatina und lingualis die Rede ist, und zwei weitere Stellen, die gelegentlich auch als solche bezeichnet werden, die Tonsilla tubaria und die Tonsilla sinus pyriformis, unberücksichtigt bleiben, so geschieht es nur deswegen, weil diese Stellen von einer geringen practischen Bedeutung in pathologischer Hinsicht sind und insbesondere an der das Interesse beherrschenden Mandelhypertrophie nur ganz ausnahmsweise theilnehmen.

Als Theile des lymphatischen Rachenringes zeigen die drei Mandeln das Uebereinstimmende ihrer mehr flächenhaften Ausdehnung, während sich ihr Wachsthum nach aussen in das Rachenlumen hinein in bescheidenen Verhältnissen hält. Besonders ist dies bei der Rachen- und Zungentonsille der Fall, während bei der Gaumenmandel in Folge ihrer im Sinus tonsillaris eingeengten und scharf umgrenzten Lage ein stärkeres Hervortreten schon eher erwartet werden kann, auch im Hinblick auf ihre abweichende entwicklungsgeschichtliche Anlage, die nach Bickel eine kraterförmige Vertiefung der Schleimhaut darstellt, aus der dann die lymphatische Masse herauswächst. Die normale Rachenmandel hingegen mit ihren sagittalen und frontalen Kämmen ist derartig flächenhaft innerhalb des Niveaus der Schleimhaut des Fornix retronasi eingebettet, dass im Spiegelbilde von ihr kaum etwas zu sehen ist. Hinter dem Velum palatinum befindliche palpable Massen müssen demnach schon bei geringer Grösse als pathologisch angesehen werden, und der Sprachgebrauch, nach dem der Name „Rachenmandel" gewöhnlich für ihren Zustand der chronischen Hyperplasie angewendet wird, lediglich aus Bequemlichkeitsgründen, ist zu rügen, weil dadurch die Verhältnisse der Norm für weniger Orientirte leicht verwischt werden können. Hopmann ist geneigt, jede bei gewöhnlicher Inspection sichtbare Gaumentonsille schon als hypertrophisch zu erklären und nur die als normal, deren Oberfläche erst zu Gesicht gebracht werden kann, wenn

Digitized by Google

man mit der Sonde den vorderen Gaumenbogen abhebt. Gewiss kann eine Gaumenmandel, die das Niveau der Bögen noch lange nicht erreicht, schon abnorm vergrössert sein; denn die Formen ihrer Hypertrophie sind recht verschiedene. Nur dürfen dabei die mit der Gesammtentwicklung wachsenden und schwankenden Grössenverhältnisse des Sinus tonsillaris nicht unberücksichtigt bleiben, gerade so wie der gewöhnliche Gebrauch der Praxis, eine Zungentonsille als hypertrophirt anzusehen, wenn bei herausgestreckter Zunge der Kehldeckel berührt wird, sehr mit der variablen Stellung des letzteren zu rechnen hat. Wichtig ist es, sich über die normale Grössenentwicklung der drei Mandeln das richtige Bild zu machen, da für die Beurtheilung ihrer Bedeutung im Organismus die ausserordentliche Häufigkeit ihrer pathologischen Vergrösserungen in's Gewicht fallen muss.

Die aus der Gleichartigkeit des histologischen Substrats gefolgerte einheitliche physiologische Bedeutung wäre nach einer Richtung hin sichergestellt, wenn nämlich die im lymphadenoiden Gewebe constant gelegenen Schleimdrüsen mit ihrer Schleim produzirenden Thätigkeit etwas unbedingt Wesentliches für die Tonsillen darstellen würden. Da dies bei der grossen Verbreitung derselben über die gesammte Schleimhautfläche der Athmungs- und Speisewege sicher nicht der Fall ist, so ist in der Schleimproduction eine gesonderte Thätigkeit der tonsillären Organe zu erblicken, die mit ihrer eigentlichen Bedeutung nichts zu thun hat. Ferner kann in der kürzlich von J. L. Goodale experimentell sichergestellten resorbirenden Fähigkeit nur etwas Beiläufiges erkannt werden, soweit die grossen zur Erhaltung des Individuums nöthigen Arbeitsleistungen des Organismus in Betracht kommen. Gegenüber der äusseren Haut ist die Aufsaugungsfähigkeit der Schleimhäute durch die lockere Fügung ihrer Decke an sich schon gesteigert, und bei einem Organ mit solch tiefen und engen Taschen, wie sie die Gaumenmandel aufweist, können, vorausgesetzt, dass diese Taschen leer sind, hineingelangte resorbirbare Massen oder in wässeriger Lösung fein vertheilte, mechanisch zu Versuchszwecken hier deponirte Fremdkörper eine theilweise Aufnahme in's Gewebe schon erreichen, zumal die Beeinflussung gerade der Tonsilla palatina durch die Wirkung der benachbarten Musculatur nicht zu unterschätzen ist. Die resorbirende Kraft der normalen Rachendachtonsille dürfte recht schwierig zu erweisen sein; ich wüsste auch nicht, was am Fornix retronasi überhaupt aufgesaugt werden soll. Die im Gegensatz zu Hingston Fox und Scanes Spicer von E. Hodenpyl ausgesprochene und an der Hand von Experimenten begründete Meinung, dass die Mandeln weder flüssige noch feste Substanzen aus dem Mundinhalt aufnehmen, mithin unter normalen Verhältnissen keine Resorptionsorgane sein können, muss auch gegenwärtig noch als zu Recht bestehend gelten; Ansichten, dass die beiden im Speisewege gelegenen Organe dazu berufen wären, das von den Speicheldrüsen im Ueberschuss gebildete Secret dem Körper wieder einzuverleiben, die Rachentonsille das Gleiche für das Thränen- und Nasensecret leiste, sind zu hypothetischer Natur, um ein weiteres Eingehen darauf zu rechtfertigen.

Auf die Leistung der in den Mandeln gelegenen acinösen Drüsen gründet sich die Sonderstellung, die man den beiden in der Schluck-

Digitized by Google

passage gelegenen Tonsillen in digestiver Hinsicht gegeben hat. Ihre diesbezügliche Rolle, den gekauten Bissen noch mehr zu durchfeuchten und für den weiteren Transport genügend schlüpfrig zu machen, kann nur als sehr untergeordneter Art erachtet werden, was schon die blos momentane Berührung des Bissens mit den Flächen des Isthmus faucium im Schluckact beweist. Die gleichen Drüsen sind so reichlich in Mund- und Rachenschleimhaut zerstreut, dass sie besondere Unterstützung nicht brauchen, und auch mit Rücksicht auf die versteckte Lage der Gaumenmandel, auf das späte Erscheinen der Zungentonsille, die beim Säugling kaum vorhanden ist und erst mit Beginn der Pubertät sich scharf ausprägt, auf beider Variabilität und Neigung zur Rückbildung wäre diese Unterstützung nicht einmal eine sehr gesicherte. Nach dieser Richtung hin ist die Rolle der Mandeln früher entschieden überschätzt worden. Verschiedene höhere Thiergruppen, die die beim Menschen übliche langsame Vorbereitung ihrer Nahrung in den obersten Speisewegen vernachlässigen, zeigen eine starke Entwicklung desselben lymphatischen Systems. Ernstlich in Betracht käme die digestive Rolle der Mandeln nur, wenn Rossbach Recht hätte, der den auswandernden Leukocyten des adenoiden Gewebes die Mitbetheiligung an der Bereitung des saccharificirenden Mundfermentes zuschreibt. Seine Annahme ist meines Wissens von anderer Seite nicht bestätigt, und die Experimente, die sie stützen sollen, dürfen als nicht einwandsfrei angesehen werden. Jedenfalls besässen im Falle der Richtigkeit der Rossbach'schen Annahme die im Respirationstractus gleichfalls an der Schleimhautoberfläche erscheinenden Leucocyten eine Eigenschaft, für die sie schlechterdings keine Verwendung haben.

Der Leucocyten-Auswanderungsstrom, auf den uns aufmerksam gemacht zu haben das Verdienst Stöhr zukommt, ist eine auffallende Erscheinung schon deswegen, weil wir ihn mehr unter pathologischen Bedingungen zu sehen gewohnt sind, während er sich hier in imponirendem Umfange und unter vollständig physiologischen Verhältnissen dokumentirt. Nimmt man hinzu, dass derselbe während der ganzen Lebenszeit des Menschen besteht, dass er, ebenso wie die besprochene Thätigkeit der acinösen Drüsen, in der That eine constante, continuirliche und gemeinsame Thätigkeit der drei Tonsillen ist, so kann es nicht Wunder nehmen, wenn derselbe nicht blos unser Interesse in hohem Grade fesselt, sondern dass er auch geeignet schien, die Bedeutung des Organs mit sich zu identificiren. Da die nächste Vermuthung sein musste, dass sein Zweck sei, etwas aus dem Körper hinaustragen zu wollen, gerade so wie die eigentlichen Drüsen ihre Producte an die Oberfläche ergiessen, so war damit auch der Gegensatz zu letzteren, den Henle nie recht gelten lassen wollte, in gewisser Weise überbrückt. Nun hatte schon Waldeyer darauf aufmerksam gemacht, wie in Form eines grossen Ringes oder besser eines Doppelringes das lymphatische Gewebe den Anfangstheil der Athmungs- und Speisewege umkreist. Berücksichtigt man die Mandeln allein, so muss auffallen, wie sie zur Choanenöffnung, zum Larynxeingang und zum Speiseröhrenanfang gewissermassen Gegenpolster bilden. So dunkel aber Ziel und Zweck des Auswanderungsstromes dennoch blieb, um so actuelleres Interesse gewann er, als die Theorien der fortschreitenden bacteriologischen

Digitized by Google

Wissenschaft mit ihm verknüpft wurden. Wenn man daran denkt, wie die obersten Athmungs- und Speisewege die häufigste Gelegenheit für den Eintritt bacterieller Gifte in den Organismus abgeben, wie mit dem Athmungsstrom eindringende oder mit den Speisen zugeführte Keime hier passiren, was lag da näher als die Annahme, dass die Natur in diesen tonsillären Organen einen wirksamen Schutzapparat gebildet hat, und die Vermuthung, diese Schutzwirkung basire gerade auf dem Leucocyten-Auswanderungsstrom. Daher die Heranziehung der bekannten Theorie der Phagocytose und die aus ihr hervorgehende Vorstellung: die Leucocyten des lymphatischen Rachenringes stünden, um einen drastischen Vergleich zu gebrauchen, als Wächter am Thore, um jeden gefährlichen Eindringling abzufassen und zu vernichten. Je reichlicher das adenoide Gewebe entwickelt ist, desto grösser müsse die Schutzkraft sein, und da bei pathologisch vergrösserten Mandeln, wenigstens der weichen Form, der Auswanderungsstrom beträchtlich gesteigert ist, so sei die Hypertrophie eine natürliche Reaction des geschwächten, bacteriellen Angriffen leicht ausgesetzten Organismus und ihr Vortheil naheliegend. In eingehender Weise ist diese Theorie von G. L. Gulland vertheidigt worden, und wieviel Anhänger sie zählt, bewies mir eine auf der letzten Versammlung deutscher Ohrenärzte zu Dresden stattgefundene Discussion. Um die Wirksamkeit der Phagocytose auf Mund- und Rachenschleimhaut zu illustriren, kann zunächst auf die altbekannte Thatsache hingewiesen werden, dass Verletzungen der Zunge, Wunden nach Zahnextractionen, nach Mandelexstirpationen zu Infectionen wenig geneigt sind, vielmehr in der Regel schnell und reactionslos heilen. Ganz im Einklang mit der Theorie der Schutzwirkung steht auch eine kürzliche Bemerkung B. Fraenkel's, ihm hätten Untersuchungen an grösserem Material gezeigt, dass die Kinder mit adenoiden Vegetationen und Gaumenmandelhypertrophie bei einer Diphtherieepidemie weniger erkranken, als solche mit normalem Rachen. Freilich hat man früher gemeint, dass gerade Kinder mit vergrösserten Tonsillen, speciell mit solchen, die eine zerrissene Oberfläche aufweisen, mehr Chancen, Diphtherie zu acquiriren, hätten, aber „das Alte stürzt". Mit den bisherigen Ausführungen deckt sich auch ganz gut die anatomische Thatsache, dass der lymphatische Ring im Retropharynx weniger scharf geschlossen ist, als der im Isthmus faucium durch die beiden Gaumenmandeln und die Zungentonsille gebildete, weil hier der Schutz nicht so nötig ist, indem gegen die Schädlichkeiten des inspiratorischen Luftstromes schon die Nasenwege mit ihrer Flimmerepithelbekleidung genügend wirksam sind. Die Metschnikoff'sche Lehre, nach der die weissen Blutkörperchen die wahren activen Kampforgane des menschlichen Körpers gegen eingedrungene Microorganismen sind, ist seitens deutscher Bacteriologen in den letzten Jahren so ausgebaut worden, dass von der ursprünglichen Annahme der Fressthätigkeit der Leucocyten nicht viel übrig geblieben ist. Wenn man nun nicht annehmen will, dass es die einfach mechanische Wirkung des nach aussen gerichteten Stromes sein soll, die den Keimen den Eintritt in's Gewebe versperrt, so müssten schon Stoffwechsel- und Zerfallsproducte der farblosen Zellen und dadurch bedingte Immunisirung der Mandeloberfläche diesen Effect hervorrufen. Letzteres stimmt auch am besten mit den

Digitized by Google

heutigen Tages im Vordergrunde stehenden Immunitätstheorien überein. Denn es kann nach den Experimenten in den bacteriologischen Laboratorien den Anschein haben, als ob Tod und Auflösung der Zellelemente erst vorangehen müssen, ehe die keimtödtenden (alexiven) Stoffe ausgeliefert werden, wenn auch nicht bestimmt sicher ist, dass solches im menschlischen Körper unbedingt immer nöthig sei. Für unseren Gegenstand wird dieser Modus deshalb nahegelegt, weil die im Epithellager der Mandeln liegenden, in Auswanderung begriffenen Leucocyten schon Merkmale ihres bevorstehenden Unterganges bieten. Träfe alles dies für die Tonsillen wirklich zu, so würde sich an denselben den auf Gelegenheit zum Angriff lauernden Microben eine doppelte Schranke entgegenstellen, erstens die Aussenfläche der Organe, speciell in den Crypten, und zweitens die oberflächlichen Gewebsschichten, in die die gebildeten Schutzstoffe theilweise wieder aufgesaugt werden können. Diese doppelte Schranke müsste erst durchbrochen werden, ehe der eigentliche Kampf beginnt. Von diesem letzteren, in dem sich die Mandel wie jedes andere angegriffene Organ wehrt, ist hier nicht weiter die Rede, und eine Rolle, wie sie die Körperlymphdrüsen bei peripheren Entzündungen spielen, gelangt nicht zur Erörterung.

Da die practische Seite der Verknüpfung dieser Phagocytosetheorie mit dem Leucocyten-Auswanderungsstrom und die daraus entstandene Meinung einer wichtigen Schutzkraft der Mandeln auf der Hand liegt, und da besonders die Gefahr vorliegt, dass in Folge dieser Vorstellungen unsere durch langjährige Arbeit gewonnene und fixirte chirurgisch-therapeutische Stellung rückschrittliche Bewegungen machen kann, erscheint mir eine nochmalige Erörterung geboten, zumal meine Auffassung von dem von Gulland vertretenen Standpunkt durchaus abweicht. Um die Schutzkraft der Mandeln in's rechte Licht zu stellen, halte ich die Beantwortung folgender Fragen für nöthig:

1) Ist die Schutzwirkung eine besondere Eigenthümlichkeit gerade der Tonsillen?

2) Ist dieselbe eine in die Augen fallende und frappante?

3) Ist der ganze Aufbau der Mandeln ein nach dieser Richtung hin zweckentsprechender?

4) Bewähren sich die Tonsillen im Allgemeinen dem Organismus als vortheilhafte Organe?

Das feste Gepräge der Epitheldecke der äusseren Haut ist ein Panzer, den, wenn er unverletzt ist, virulente Keime nur in Ausnahmeverhältnissen zu durchdringen vermögen. Demgegenüber sind die gesammten Schleimhäute ungünstiger gestellt, ihre epitheliale Oberflächenbekleidung ist weniger stark, undichter und verletzlicher, bacteriellen Angriffen leichter ausgesetzt. Da nun die Anlage des Körpers im Ganzen und in allen seinen Theilen eine den Microorganismen feindliche sein muss, wenn das Individuum im Kampf um seine Integrität bestehen will, so werden wir auf den Schleimhäuten besondere Abwehrvorrichtungen zu erwarten haben, deren Wirksamkeit natürlich keine gleichmässig gute sein wird. Ausser der allgemeinen Giftunempfindlichkeit der Gewebe kommt die ganze normale Secretionsthätigkeit in Betracht — für den Nasenschleim besonders von Lermoyez und

Digitized by Google

Wurtz betont! —, ferner die reichlichere Versorgung und innigere Durchtränkung mit Blut- und Lymphflüssigkeit und die darauf beruhende grössere Regenerationskraft der Schleimhautoberfläche. Während in den Speisewegen besonders der Magensaft sich den Microben ungünstig verhält, ist das Organ der Athmung in allen Theilen des Luftrohres, dicht hinter dem Naseneingang mit seinen Vibrissis angefangen bis zu den kleinsten Bronchialverzweigungen herunter, recht gut durch den in der Beseitigung kleinster fremder Körper erfolgreichen Mechanismus des Flimmerepithelkleides geschützt. Weil also die gesammte Schleimhaut Abwehrbestimmungen genügt, neben ihrer eigentlichen Function natürlich, so soll sie den Tonsillen auch nicht abgesprochen werden. Nur eine besondere Eigenthümlichkeit derselben sind sie nicht; sie fügen sich nur in den allgemeinen Rahmen ein. Dass von einem Ueberragen gegenüber anderen Schleimhautgebieten der Nachbarschaft bei den Tonsillen keine Rede ist, vielmehr ihr natürlicher Schutz durch besondere Momente stark herabgesetzt und gebrochen wird, so dass diese Organe geradezu als schwache Punkte im Gesammtgefüge der oberen Athmungs- und Speisewege erscheinen, zeigt die Beantwortung der übrigen Fragen, die auch darlegen soll, dass von den auswandernden Leucocyten durchaus nicht das erwartet werden kann, was nach den obigen Ausführungen die Theorie ihnen zuschieben möchte.

Wenn die Schutzwirkung der Mandeln eine in die Augen fallende und frappante sein würde, so müsste man zunächst erwarten können, dass sich die Organe selbst genügend zu schützen im Stande sind. Kein Abschnitt der Schleimhäute der oberen Athmungs- und Verdauungswege zeigt aber, von der Nasenhöhle abgesehen, so leicht und so oft acut entzündliche Läsionen, als die Mandeln. Von der Gaumenmandel ist dies nicht weiter zu betonen nötig, jedoch auch die acuten Schwellungen der beiden anderen Organe sind, seitdem man mehr darauf achtete, als viel häufiger erkannt worden, als man früher annahm. In der Mehrzahl der Fälle ist die stark verbreitete chronische Hypertrophie der Mandeln das Resultat verschiedener, einander folgender acuter Tonsillitiden, und schon in solcher Entstehungsart ist ihre Hinfälligkeit und Schwäche gegenüber äusseren Angriffen gekennzeichnet. Die Schutzwirkung kann auch in Bezug auf die Keimmenge, die von der Mandeloberfläche erreicht wird, keine auffallende sein. Dass die in der Inspirationsluftsäule schwebenden und die inmitten des Bissens gelegenen Microben, deren tieferes Eindringen in die Luft- und Speisewege verhängnissvoll werden kann, ganz ohne Einwirkung bleiben, ist selbstverständlich. Von einem Schutz könnte Bacterien gegenüber die Rede sein, die auf der Mandeloberfläche abgelagert werden, und dass nach dieser Richtung hin die normalen Tonsillen eine umfangreiche Thätigkeit entfalten, ist schon ihrer Lage wegen nicht sehr wahrscheinlich. Nur die Zungentonsille liegt mit breiter Fläche in der Schluckpassage; aber gerade diese prägt sich in dem von Infectionskrankheiten besonders bedrohten Kindesalter relativ spät aus und findet in dieser Periode zu Hypertrophien kaum Gelegenheit. Die Gaumenmandel versteckt sich oft ganz in der Bogennische oder bietet doch nur dem freien Lumen eine kleine Oberfläche, während die Rachendachtonsille ausscheidet, weil sie in einem verhältnissmässig todten Raum gelegen ist. Wenn letztere zum keimtragenden

Digitized by Google

Einathmungsstrom hätte in innige Beziehungen treten wollen, konnte sie einen geeigneteren Platz finden, gegenüber der Rückfläche des Zäpfchens über dem Passavant'schen Wulste. Wesentlich anders liegt es jedoch bezüglich der Mandelhypertrophien, die aber in ihren mässigen Graden schon als pathologisch vergrösserte Gebilde gelten müssen, nicht etwa aus grösserer Arbeitsleistung resultirende physiologische Gewebszunahmen. Die hypertrophische Gaumen- und Zungenmandel bildet zugleich mit dem adenoiden Gewebe der Vorderfläche der Uvula bei geschlossenem Munde einen guten Abschluss nach dem Rachen hin, und ebenso bricht sich bei stärkerer Hyperplasie der Rachenmandel an ihrer Oberfläche der Inspirationsstrom. Demnach müssten wir für alle drei Mandeln die auffallende Erscheinung registriren, dass das pathologisch vergrösserte Organ das zweckdienlichere sein soll, ein Gesichtspunkt, der schon jeden Fernerstehenden stutzig machen wird, nicht blos die Aerzte, die durch tägliche Beschäftigung mit dem lymphatischen Rachenringe die sonstige Dignität dieser Hypertrophien genau kennen. Dass der catarrhalische Zustand der Nasenschleimhaut beim chronischen Schnupfen, wo gleichfalls die Leucocytenauswanderung sehr gesteigert ist, einen besseren Schutz gewähren soll, als die normale Schleimhaut dieses physiologisch wichtigen Theiles des Athmungsrohres, wird ernstlich wohl Niemand behaupten wollen. Nach meinen Erfahrungen ist es ferner durchaus nicht der Fall, dass gerade schwächliche, Infectionen mehr zugängliche Kinder als natürliche Reaction des Körpers überwiegend die stärkeren Grade der Mandelvergrösserung aufweisen, und ganz besonders gilt dies nicht für die Rachentonsille, deren Hyperplasie ich eher mehr in den mittleren und besseren Ständen gefunden habe, bei sonst gesunden Kindern, und eher etwas weniger bei Scrophulösen und Rachitischen. Das zweithäufigste ätiologische Moment, die Erblichkeit, hat auch mit der Constitution an sich nichts zu thun. Wenn die angeführten klinischen Thatsachen uns wenig von einer besonderen Schutzkraft der Tonsillen überzeugen können, so müsste um so mehr die Sachlage ein anderes Gesicht bekommen und gewichtige neue Momente heranschaffen, wenn man sie an der Hand unserer gangbaren bacteriologischen Immunitätstheorien prüft. Dies ist aber nicht der Fall. Die experimentell festgestellte alexive Wirkung knüpft sich hauptsächlich an das Blut und seine Leucocyten, die anscheinend als alte, im Kampfe erprobte Krieger dastehen. Ueber die bactericide Wirkung der Lymphe liegen zur Zeit nur wenige Mittheilungen vor, und nach diesen hat es den Anschein (Löwit), dass auf dem Wege vom Blut zur Lymphe ein Theil der Schutzstoffe des ersteren, oft gewiss auch seine gesammte keimtödtende Fähigkeit in Verlust geräth. Beim Tonsillen-Auswanderungsstrom handelt es sich nicht einmal um Zellen der Lymphe, sondern um ganz junge Zellen, Tochterzellen der inmitten der Follikel gelegenen Keimcentrumszellen, die soeben erst zu mobilen Leucocyten ausgereift sind, und inwieweit derartige Zellen schon Schutzstoffe zu liefern befähigt sind, bezw. ob sie auf dem kurzen Wege vom Keimcentrum bis zum Epithel sich mit solchen zu beladen in die Lage kommen, darüber fehlt uns jeder auch nur einigermaassen sichere Anhalt. Dass für diesen Auswanderungsstrom auch die Blutgefässe Material hergeben, eine solche Annahme

Digitized by Google

wird schon durch den Umstand widerlegt, dass man niemals an den Wandungen derselben Anhäufungen von weissen Blutkörperchen und Auswanderungserscheinungen bemerken kann, so lange es sich um eine nicht acut entzündliche Tonsille handelt. Bei acuter Läsion mögen freilich die einfachen Verhältnisse dieses Auswanderungsstromes Aenderungen erfahren. Wer sich allerdings an Metschnikoff's weitgehende Auffassung hält, dass als Phagocyten alle Zellen, seien es mobile, seien es fixe, gelten müssen, die fremde Körper in sich aufzunehmen im Stande sind, und gläubiger Anhänger seiner Auslegung ist, dass die natürliche und künstliche Immunität ausschliesslich und von vornherein auf der Fresthätigkeit dieser Zellen beruhe, der kann dazu gelangen, den Leucocyten-Auswanderungsstrom der Mandeln dem Standpunkte Gulland's entsprechend zu beurtheilen. In dieser Anschauung steht Metschnikoff jedoch zu vereinzelt da, und die zahlreichen Arbeiten auf diesem Gebiete beweisen, dass etwas Anderes, die Leistungsfähigkeit der Microben Herabsetzendes vorausgehen müsse, ehe Phagocytose eintreten kann. Uebrigens hat uns Stöhr auf einige Zustände aufmerksam gemacht, in denen der Auswanderungsstrom stockte. In diesen Fällen hätten die Tonsillen, besonders die in dem am wenigsten keimfreien Isthmus faucium gelegenen, dem Angriff erliegen müssen, da ihnen der vermeintliche Schutz fehlte, wenn man nicht annehmen will, dass die oft sehr erheblichen Epitheldefecte sich ganz rasch und vollkommen schliessen.

An der Thatsache, dass gerade die Tonsillen die bevorzugten Eingangspforten für bacterielle Gifte sind, kann nicht gezweifelt werden; sowohl ihr grober als auch ihr feinerer Aufbau erklären das zur Genüge. In ersterer Beziehung sind es die Taschen und Einsenkungen der Oberfläche, die infectiöses Material aufnehmen, wobei für die Gaumenmandel noch gewisse Ansaugungsmomente in Betracht kommen, auf die Domochowski aufmerksam gemacht hat. Hinsichtlich des feineren Aufbaues haben das grösste Interesse die häufigen, als „physiologische Wunden" aufzufassenden Epithellücken und -Defecte, die sogenannten Stöhr'schen Wege, zum kleineren Theil wohl auch die zahlreichen Drüsenausführungsgänge. An der äusseren Haut wenigstens benutzen die Eitererreger gern die Gänge der Schweiss-, Talgdrüsen und Haarbälge als Eingangspforten und für die Schleimhauttuberculose, speciell im Larynx, ist dieser Infectionsmodus bekannt. Wie häufig die Epithellücken diese Rolle übernehmen, beweist die Mitbetheiligung der nächstgelegenen Lymphdrüsen an der Entzündung, bezw. deren Erkrankung bei anscheinend unverdächtigen Tonsillen, die allgemein in der Art erklärt wird, dass das Gift in rascher Weise das adenoide Gewebe zu durchdringen und in die tieferen Lymphwege zu gelangen vermag, ohne an der Eintrittsstelle besondere Erscheinungen hervorzurufen. Wie oft die Tonsillen primäre Eingangspforte für zahlreiche Microorganismen sind und die Entwicklung verschiedener Infectionskrankheiten, besonders des kindlichen Alters, begünstigen, ist zu bekannt und die Literatur darüber so reichlich, dass ein blosser Hinweis darauf genügt. Um nur eins hervorzuheben, die vor Jahren von Virchow ausgesprochene Meinung, dass die Tuberkelbacillen im tonsillären Gewebe keinen günstigen Entwicklungsboden finden, hat sich nicht nur

Digitized by Google

für die secundäre, sondern auch für die primäre Tuberculose als haltlos herausgestellt. Ein Schutzwall also, der nicht blos so häufig versagt, sondern auch durch seine Oberflächendefecte das Eindringen pathogener Keime direct begünstigt, muss als fragwürdiges Geschenk der Natur erscheinen. Auch mit Rücksicht auf gewisse latente Zustände in den Halslymphdrüsen erscheint mir eine aus der Schutztheorie der Mandeln sich leicht ergebende geringschätzige Beurtheilung der tonsillären Infectionspforten als unerfreuliches Moment.

Wenn auch mässige Grade von Hypertrophie der Gaumen- und Zungentonsille an sich von einer auffallenden schädlichen Bedeutung nicht sind (von der soeben erörterten Rolle als Infectionspforte und von den häufigen acuten Entzündungen natürlich abgesehen!), so ist doch die Rachenmandelhyperplasie in Folge der besonderen Oertlichkeit ihres Sitzes vor Allem bei kleinen Kindern anders zu beurtheilen, und zudem basiren ihre Nachtheile für Athmung und Gehörorgan weniger auf ihrem Grössenumfang, sondern meist auf ihrer Hypersecretion, die doch gerade den Schutzstoff liefern soll. Ein schwer lösbarer Widerspruch! Es ist hier nicht der Raum, diese Schäden zu erörtern; ich erinnere kurz an die Verminderung der gesammten Ernährung nicht nur beim Säugling, die die Widerstandsfähigkeit des Trägers herabsetzt, an die mangelhafte Entwicklung des Brustkorbs, an die Beeinflussung des Nervensystems, an die Beziehungen zur wahren und falschen Scrophulose und an die der physiologischen Involution sich anschliessenden hartnäckigen und schwerwiegenden, pathologischen Ereignisse. Beckmann nennt die Rachenmandelhyperplasie bei Kindern den Angelpunkt der Erkrankungen der gesammten Luftwege und des Mittelohres. Die chronischen Mandelhypertrophien in ihrer ungemein grossen Verbreitung, zumeist combinirt, wie dies Hopmann eingehend ausführt, krankhafte Zustände, um es nochmals zu wiederholen, beherrschen die Verhältnisse des lymphatischen Rachenringes im kindlichen Alter und beim Erwachsenen die in der verschieden grossen Neigung der einzelnen Gebilde zur Rückbildung begründete Variabilität, die Vergrösserung, Entartung und Schwund neben einander zeigt. Wenn in der Hypertrophie der weichen Form durchaus ein vortheilhaftes Moment gegenüber Infectionen gesucht werden soll, warum erscheint sie im Retropharynx am häufigsten, wo ein Schutz nicht so nöthig ist, und warum fehlt sie in diesem Raum, wo solcher Schutz wirklich angebracht wäre, nämlich wenn die Nasenschleimhaut, wie bei Ozäna oder bei Palatum fissum, in ihrem physiologischen Werth sinkt? Rachenmandelhyperplasie und Ozäna schliessen sich nach Kayser aus. Die ganze Buntgestaltigkeit der Mandeln von der auffallenden Hypertrophie bis zur fast vollkommenen Atrophie können den Menschen in seinem Lebensgange begleiten, und dass an ein derartig veränderliches Organ eine wichtige, zu jeder Zeit nöthige und unersetzliche Function geknüpft ist, ist als ganz unwahrscheinlich zu erachten.

Alles zusammengenommen, muss also geleugnet werden, dass es Anspruch auf grosse Wahrscheinlichkeit hat, dass die Bedeutung des Leucocyten-Auswanderungsstromes in der Richtung der Schutzwirkung allein und besonders tendirt. Bequem ist solche Deutung wohl und

Digitized by Google

auch sehr interessant, wenn man annimmt, dass die farblosen Zellelemente dieses Stromes von aussen her angelockt seien, vielleicht durch Ausscheidungen im Rachen befindlicher Keime[4]), und sich hier ein Ereigniss in physiologischer Breite abspielt, ganz ähnlich den bei Entzündungen eintretenden Effecten unserer Microorganismen. Wenn man aber bedenkt, dass die Entwicklung der Gaumen- und Rachenmandel in die Fötalperiode fällt, wie mit den ersten Anzeichen von lymphatischen Follikeln auch die ersten Merkmale von durch das Epithel wandernden Leucocyten sich einstellen, und dass dies nicht blos im Rachen der Fall ist, sondern überall dort, wo lymphadenoides Gewebe in grösserer Menge sich ausbildet, wird man gezwungen sein, nach einer anderen Erklärung zu suchen. Stöhr deutet auch den Zweck des Stroms in anderer Weise, indem er die Vermuthung aufstellt, dass die Leucocyten die Entfernung des der Rückbildung anheimfallenden Körpermaterials vermitteln und in dieser Thätigkeit zu Grunde gehen. Durchaus zurückgewiesen muss werden, dass die Zubilligung einer ganz minimalen Schutzkraft auf unser gegenwärtig übliches therapeutisches Handeln besonderen Einfluß auszuüben berufen ist. Denn prüft man unsere Thätigkeit an der Hand der Phagocytoselehre, so muss zugegeben werden, dass sowohl gegenüber den mässigen Graden der Gaumen- und Zungentonsillenhypertrophie blutige Operationen nicht im Gebrauch sind, als auch, wenn stärkere Grade solche erheischen, von radicaler Vernichtung der Organe nicht die Rede ist. Nur für die Rachenmandelhyperplasie muss ein anderes Princip gelten: die Forderung ihrer vollkommenen Ablösung von der Fibrocartilago basilaris, aus verschiedenen Gründen, die nicht näher erörtert werden können, und nicht zum wenigsten wegen der bei unvollkommener Operation nicht seltenen Recidive. Uebrigens bleibt auch hier an der Seiten- und Hinterwand des Nasenrachens soviel lymphoides Gewebe zurück, dass ängstlich an der Schutzwirkung der Mandeln hängende Gemüther nicht beunruhigt zu werden brauchen. Denn wer die rasche und reactionslose Heilung von Wunden in Mund und Rachen von der Phagocytose abhängig betrachtet, wird sich der Thatsache nicht verschliessen können, dass auch die bei radicaler Entfernung der Rachenmandelhyperplasie gesetzte, ziemlich grosse Wundfläche in ihrem weiteren Verhalten nicht das geringste Bedenken hervorruft, vielmehr gewöhnlich sich reactionslos verhält und vielleicht rascher heilt, als andere Wunden im Rachen (z. B. Verletzungen des oralen Theils der hinteren Rachenwand). Die Theorie der Phagocytose birgt noch viel zu viel Aufzuklärendes in sich, als dass sie auf unsere segensreiche Therapie gegen-

---

[4]) Nach Hugenschmidt soll der Speichel eine positiv chemotactische Wirkung auf die weissen Blutkörperchen ausüben. Auch theilt dieser Autor unter den die gute Wundheilung in Mund und Rachen begünstigenden einzelnen Factoren den Leucocyten des Auswanderungsstromes eine superiore Rolle zu. Ob die Verhältnisse frischer Schleimhautwunden, wo zur Vertheidigung gegen bacterielle Invasion ein Zusammenwirken verschiedener Factoren statthat, ohne Weiteres auf die Erscheinungen an den normalen Tonsillen übertragen werden können, erscheint mir nach dem gegenwärtigen Stande unserer Immunitätstheorien höchst fraglich.

Digitized by Google

über den Rachenmandelhyperplasien Einfluss auszuüben im Stande sein wird.

Die Frage, woher die Leucocyten des Auswanderungsstromes stammen, führt uns zur Erkenntniss, dass hierin nur eine Begleiterscheinung der Tonsillenthätigkeit zu erblicken ist, und zur eigentlichen Bedeutung der Organe als Theile des hämatopoetischen Systems, speciell des lymphatischen Apparates. Diesbezüglich haben die Arbeiten Flemming's und seiner Schüler entscheidend gewirkt, nachdem schon Brücke die Mandeln ihrer structurellen Zusammensetzung wegen periphere Lymphdrüsen genannt hatte. Wenn auch Flemming in einzelnen Ausführungen einige Opposition erfahren hat, so bleibt die Thatsache doch bestehen, dass Neubildung von Lymphocyten in den Keimcentren auf dem Wege indirecter Kernteilung eine constante und reichliche Erscheinung sowohl in den normalen, als auch in den hypertrophischen Tonsillen ist, und dass die Zellen freie Leucocyten werden, die in die Lymphwege und schliesslich in die Blutbahn gelangen, wo sie Regenerationsmaterial für Blut und Lymphe abgeben, darf als gesichert gelten. Wenn die Organe als Neubildungsstätten von Leucocyten aufgefasst werden müssen, so treten sie damit in die Reihe der zahlreichen, dem gleichen Zweck dienenden Gebilde und spielen eine Rolle, die Allen näher characterisirt hat. Seiner Meinung nach fällt die Hauptthätigkeit in die Kindheit, bezw. das jugendliche Alter, wo der ganze lymphatische Apparat besonders herangezogen wird, in die Zeit, wo ein grosses, blutbildendes Organ, die Thymus, langsam verschwindet, und ihre Vollwerthigkeit tritt ein an Stelle dieser letzteren, dem Untergang geweihten Blutdrüse, ganz in Uebereinstimmung mit der Eigenthümlichkeit des hämatopoetischen Systems, in allen seinen Theilen nicht gleichzeitig die volle Wirksamkeitshöhe zu erreichen, sondern Eines für das Andere im Entwicklungslauf einzutreten. In der That wird durch solche Characterisirung alles das klar, was sonst unverständlich bleibt, das Auftreten der Mandeln sowohl im Athmungs- als im Speisewege, ihr Blühen im Kindesalter, ihre inconstante Grössenentwicklung, ihre Differenz im zeitlichen Erscheinen, ihre Neigung zur Erkrankung und zur Rückbildung, sowie ihre enge Beziehung zu den Körperlymphdrüsen in pathologischer Hinsicht. Mit der Thymusdrüse stimmen sie wohl in einigen Momenten überein, in der minderwerthigen Bedeutung für den ausgebauten Organismus, in den Involutionserscheinungen, und zeigen zu ihr die genannte Wechselbeziehung in der zeitlichen funotionellen Bedeutung, differiren aber vollständig in entwicklungsgeschichtlicher Hinsicht und dem Auftreten der Mitosenvorgänge. Hingegen ist ihre Verwandtschaft mit den Lymphdrüsen eine sehr innige, mit denen sie die volle Gleichheit der Erscheinungen in den Keimcentren zeigen. Während aber die Lymphdrüsen ein Nebeninteresse als Filtrirapparate für die sie durchsetzende Lymphe bieten, als deren Ausdruck die in reichlicher Menge vorhandenen Pigmentzellen gelten, gründet sich bei den Mandeln eine Begleitthätigkeit, die dem Leucocyten-Auswanderungsstrom entspricht, auf ihre periphere Lage. Drei Möglichkeiten des Schicksals der in den Tonsillen erzeugten Leucocyten lässt Gulland zu: 1) Können sie im Organ selbst liegen bleiben, 2) finden sie auf dem Lymphwege den

Digitized by Google

Weg in das Gefässsystem, und 3) gelangen sie durch das Epithel an die Aussenfläche des Körpers. Die im Organ liegen bleibenden Zellen haben insofern Interesse, als ihnen die Fähigkeit zugeschrieben werden muss, sich in Keincentrumszellen zurück zu verwandeln. Für die functionelle Bedeutung kommen jedoch nur die beiden anderen Gruppen in Betracht, die man den Innen- und den Aussenstrom nennen kann, von denen letzterer seine Elemente dem Untergang zuführt, ersterer die Concurrenz mit den anderen blutbildenden Organen repräsentirt. Werthet man beide Ströme quantitativ gegeneinander ab, so wird für Jeden, der im gefärbten microscopischen Präparat beobachtet hat, wie strotzend mit Leucocyten gefüllt die abführenden Lymphgefässe meist sind, das bedeutende Ueberwiegen des ersteren zweifellos sein. Ganz kurz ausgedrückt kann man sagen: Die Tonsillen sind Productions- und Excretionsorgane von Leucocyten.

Eine sichere Deutung des Zweckes der Leucocytenwanderung durch das Epithel fehlt bis jetzt. Man könnte geneigt sein, darauf zu verzichten und sich mit zweierlei Erwägungen zufrieden zu geben, erstens, dass in Folge der Zelltheilung im Innern der Follikel eine Druckzunahme entstehen muss, die die jungen Elemente allseitig nach der Peripherie zudrängt, und zweitens, dass dieselben, nachdem sie an die Peripherie, mithin an den dicht an der Oberfläche des Organs liegenden Follikeln zum Theil direct unter die Epithelschicht gelangt sind, die sie kennzeichnende Wanderlust veranlasst, von der gegebenen Gelegenheit, auszubrechen, Gebrauch zu machen. Das erklärt aber nur den Mechanismus der Auswanderung, nicht die periphere Anordnung des ganzen lymphadenoiden Gewebes und die periphere Lage der Tonsillen im Besonderen, die nicht zwecklos sein kann. Da wir im lymphadenoiden Gewebe ein grosses System vor uns haben, das wohl in der Hauptsache, jedoch nicht ausschliesslich das Gebiet der Luft- und Speisewege betrifft, kann entsprechend dieser grossen Ausdehnung nur eine allgemeine Vorstellung seines Zweckes am Platze sein, die sich nicht an bestimmte Verhältnisse des Rachens anschliesst. Eine solche wäre die Stöhr's, deren Einfachheit und Gefälligkeit jedoch gleichfalls den Umstand gegen sich hat, dass es junge Zellen sind, die zur Abstossung gelungen. So scheint die ganze Ueberlegung zu der Annahme zu führen, dass es fehlgegriffen ist, auf die Anordnung des lymphatischen Gewebes im Rachen in Form des Waldeyer'schen Ringes das Hauptgewicht zu legen und darauf die Theorien aufzubauen, und speciell betreffs der Mandeln kann man sich vorstellen, dass ihre Anwesenheit daselbst eine mehr zufällige ist. Sie hängt eben mit der entwicklungsgeschichtlichen Thatsache zusammen, dass ein Theil der blutbildenden Organe sich im Anschluss an die primitive Mundrachenhöhle entwickelt, und zur Ausfüllung von Vertiefungen und Buchten war gerade dieser Abschnitt der Leibeshöhle sehr geeignet. Möglich allerdings, dass mit der besseren Kenntniss des Zweckes der Auswanderung diese Annahme wieder hinfällig wird. Dass dem Aussenstrom ein besonderer Zweck zukommen muss, scheint mir auch aus dem Gesichtspunkt sich zu ergeben, dass die functionelle Bedeutung der Mandeln, wenn man nur ihre blutbereitende Thätigkeit in Berücksichtigung ziehen würde, im Hinblick

Digitized by Google

auf die grosse Zahl der Körperlymphdrüsen sehr herabgedrückt werden und so den Organen von vorn herein der Stempel der Minderwerthigkeit aufgedrückt würde, den ihr ganzes Verhalten während der einzelnen Lebensperioden des Menschen in unseren heutigen Culturverhältnissen zu rechtfertigen scheint.

Bosworth's und Woolen's Meinung, dass die Mandeln erkrankte lymphatische Gebilde darstellen, die besser aus dem Körper zu eliminiren seien, weicht, so unberechtigt diese Anschauung an sich ist, vom Thatsächlichen nicht weit ab, da der Befund vollkommen normaler Mandeln, von der Säuglingszeit abgesehen, keine Häufigkeit ist. Ihre auffallende therapeutische Schlussfolgerung muss hingegen vollkommen verworfen werden. Hopmann sieht in der ungemein grossen Verbreitung der pathologisch vergrösserten Tonsillen und in ihrer Beziehung zu den Körperlymphdrüsen, die in der sogenannten lymphatischen Constitution sich darbietet, ein Degenerationszeichen des menschlichen Geschlechts. In ganz allgemeiner Auffassung mag das seine Geltung haben als Ausdruck dessen, dass sich die Gebilde unseren gegenwärtigen Lebensbedingungen nicht anzupassen vermögen. Im Speciellen jedoch, bei einzelnen Gruppen von Kindern, die unter dem Einfluss vererbter organischer oder nervöser Schwächezustände der Eltern stehend am meisten gelten können, bin ich eher zu einem entgegengesetzten Resultat gekommen. Ich stütze mich hier auf frühere Schuluntersuchungen, die Lehranstalten für schwach befähigte Kinder, für Stotternde und für Taubstumme betrafen. Schon gelegentlich der Naturforschergesellschaft zu Lübeck habe ich der Meinung Ausdruck gegeben, dass geistig zurückgebliebene Kinder, die als vorwiegendes Sprachleiden Stammeln zeigen, seltener Stottern oder beide Gebrechen vereinigt, im Durchschnitt die stärkeren Grade der Rachenmandelhyperplasie vermissen lassen und oft auch keine Spur davon zeigen, und ich freue mich, eine Bestätigung dessen in einer kürzlich erschienenen Arbeit von Lange über den adenoiden Habitus zu finden. Diese Kinder müssen, von einzelnen Ausnahmen abgesehen, die eine greifbare Ursache (z. B. starke Schwerhörigkeit) erkennen lassen, überwiegend als neuropathische gelten, und als ätiologische Momente drängten sich mir hereditäre und sociale Verhältnisse, nicht zum Wenigsten der elterliche Alcoholismus, und ferner die Rhachitis auf. Auch bei hörstummen Kindern, die ich in reichlicher Zahl in meiner Sprechstunde sah, habe ich nur selten — im Gegensatz zu Flatau — zu chirurgischer Therapie Veranlassung gefunden, und wenn ich mich dennoch zur Entfernung einer bescheiden vergrösserten Rachendachtonsille entschloss, so geschah es in Erwägung anderer Umstände und mehr aus der leicht verständlichen Neigung, etwas zu thun, als aus der Ueberzeugung eines nahen Zusammenhanges der Affection mit der Sprachbehinderung. Wenn stotternde und taubstumme Schüler die Hyperplasie und ihre stärkeren Grade reichlicher vertreten zeigen, so ist zu berücksichtigen, dass bei letzteren der erworbene Zustand, die bedeutende Majorität, vom angeborenen zu trennen ist und bei ersteren, bei denen weniger die Begabung, als das Temperament mitspielt, hinsichtlich der Verbreitung des Uebels, ähnlich wie bei der Rachenmandelhyperplasie, ein Voranstehen der unteren Volksschichten nicht

Digitized by Google

zu constatiren ist. Bezüglich der Idioten brachte eine Königsberger Dissertation ein abweichendes Urteil; die Zahl der Fälle, die sie enthält, ist aber eine geringe, und die Patienten dieser Art, die ich ab und zu zu sehen Gelegenheit hatte, stimmen mit dem Eindruck überein, den die schwach befähigten und geistig zurückgebliebenen Kinder mir hinterlassen hatten. Auf solches Beobachtungsmaterial scheint Harrison Allen zu fussen, wenn er die Rachenmandel vom übrigen lymphathischen Ringe zu trennen und mit einem gewissen Schein von Recht zur allgemeinen körperlichen und geistigen Entwicklung der Kinder in ein directes Verhältniss zu bringen sucht und Störungen ihres Gedeihens und ihrer Intelligenz auf einer Entwicklungshemmung beruhend auffasst, bedingt durch Erkrankung und pathologische Vergrösserung des fraglichen Organs, das in der Oeconomie des Körpers eine Rolle, ähnlich der der Schild- oder der Zirbeldrüse, spielen soll. Diesbezüglich soll nach seinen Ausführungen eine Gruppe von Kindern in Betracht kommen, die eine schädliche Einwirkung auf den gesammten Stoffwechsel zeigen, ohne dass Nasenobstruction besteht und die Grösse der Rachenmandelhyperplasie zur Erklärung hinreicht. Man kann bei diesen neuropathischen Kindern oftmals am Fornix retronasi eine vollkommen glatte und dünne Schleimhaut antreffen, und ich erinnere mich, durch öfteren solchen Befund in Versuchung gewesen zu sein, den Schwund der Tonsille für Alles verantwortlich zu machen, was Allen der Hypertrophie zuschieben möchte. Die Beziehungen des Lymphgefässsystems zum körperlichen Wachsthum und besonders zur Knochenbildung sollen unbestritten bleiben, aber in diesem System ist die Tonsilla pharyngea ein recht bescheidener Theil. Auch hat zur Erklärung aller Erscheinungen, die man ohne Zwang der Rachendachtonsille zur Last legen konnte, ein indirecter Zusammenhang vollkommen ausgereicht, nur dass die Grösse der Hyperplasie nicht allein bestimmend ist, sondern auch ihre Begleiterscheinungen, speciell die Hypersecretion und die Störung der Lymphbewegung. Wenn die complicirten Verhältnisse, wie sie Acromegalie und Myxödem bieten, mit Unrecht hier herangezogen werden, so braucht kaum hinzugefügt zu werden, dass von den chemischen Details, wie sie die Schilddrüsenfrage beherrschen, bei der Rachenmandelhyperplasie niemals die Rede war und die alte Luschka'sche Meinung, Bursa pharyngea und Hypophysencanal ständen in enger Beziehung zu einander, längst als nicht stichhaltig verlassen ist. Dass diese Stoffwechselbeeinflussung überhaupt nur für eine gewisse Minderzahl von Hyperplasieträgern gelten soll, für die Mehrzahl unsere bisher übliche Erklärung mehr mechanischer Wirkung hingegen bestehen bleibt, hat ebenso viel Willkürliches in sich, als der ganze Versuch, die Rachenmandel aus der Einheitlichkeit und Untrennbarkeit des lymphatischen Rachenringes herauszulösen.

Digitized by Google

Die submucöse Cauterisation mittelst der galvanocaustischen Glühnadel zur Behandlung der Rhinitis hypertrophicans nebst Beschreibung und Abbildung des neu aseptisch construirten allgemeinen Platinbrenners.

Von

Dr. **F. Bloebaum** in Köln a. Rh.

Ueber die Wahl derjenigen Mittel, welche zur Beseitigung der Hypertrophien der unteren Nasenmuscheln dienen, herrschen in denjenigen Fällen, in denen energische Maassnahmen in Betracht kommen, unter den Rhinologen bedeutende Meinungsdifferenzen.

Einige wollen zur Beseitigung der Schwellungen nur chemische Agentien angewendet wissen, von welchen hauptsächlich die Trichloressigsäure und das Resorcin, letzteres in 50proc. Lösung, verwandt werden. Die Chromsäureätzungen scheinen vielfach verlassen zu sein.

Andere Aerzte beseitigen die Hypertrophie durch Abtragung mit dem Messer oder der geraden Scheere.

Am meisten bevorzugt und ausgeübt sind jedoch die Operationen mit dem galvanocaustischen Brenner, als Flächencauterisationen mit dem Flachbrenner oder mit messerförmigen Instrumenten, indem man mehrere parallele Striche durch das Schwellgewebe bis auf den Knochen zieht. Die lappigen, namentlich am hinteren Muschelende vorkommenden Excrescenzen werden meist mit der glühenden Stahldrahtschlinge entfernt.

Um den Effect bei starken Schwellungen noch zu vergrössern, wurden nach der Operation mit dem messerförmigen Cauter von vielen Operateuren gleich nach diesem Eingriff noch Aetzungen mit Trichloressigsäure in die Wunde hinein vorgenommen.

Es ist nicht zu leugnen, dass manche übereifrige Operateure die gerechtfertigte Warnung Mackenzie's viel zu wenig berücksichtigen, wenn dieser Autor sagt; „Es ist unnöthig, da das Naseninnere selbst bei gesunden Personen immens variirt, eine geometrische Symmetrie der Nasenmuscheln herzustellen oder die Schleimhaut der Nase dem künstlerischen Auge wohlgefällig zu machen."

Ebenso muss aber zugestanden werden, dass auch vorsichtig erwägende Aerzte nach galvanocaustischen Maassnahmen häufig üble Zufälle und Krankheitserscheinungen erlebt haben: Angina follicularis, Erysipelas, allgemeine Sepsis, Neurasthenie u. s. w., deren Genesis unbekannt blieb oder auf nachherige Infection zurückgeführt wurde.

Meiner Ansicht nach ist die Schuld an diesen Vorkommnissen vielfach der Construction der bis jetzt allgemein üblichen Brenner zuzuschreiben. Sämmtliche Brenner sind nicht aseptisch construirt. Man glaubte, und auch ich war der Meinung, dass ein galvanocaustischer Brenner eo ipso aseptisch sei, weil die erglühende Platinschlinge es ist. Man betrachte sich aber einen nur ein Mal gebrauchten Nasenbrenner. Man wird sofort sehen, dass die zur Isolirung der Kupferschenkel dienenden Seidenfäden derart mit Schleim, Blut, Eiter be-

Digitized by Google

schmutzt werden, dass nicht mehr mit ihm operirt werden sollte, weil er weder vollständig gereinigt noch ordentlich desinficirt werden kann.

Da es unmöglich ist, bei weiteren Operationen tief in der Nase oder im Halse zu vermeiden, dass man diese Stellen des Brenners mit den Geweben in Berührung bringt, so sind gewiss viele Erkrankungen auf die Uebertragung von pathogenen Microorganismen durch diese nicht aseptisch angefertigten und bis jetzt meines Wissens noch allgemein gebräuchlichen Instrumente veranlasst worden.

Es ist klar, dass solche Brenner, wenn sie auch durch Auskochen keimfrei gemacht werden könnten, doch von dem in den Isolirungsfäden bei jeder Operation sich ansammelnden Schmutz nicht gänzlich zu befreien sind.

Diese Brenner genügen aber dem Princip der Reinlichkeit ebenso wenig, „als etwa eine Pincette, die zwar ausgekocht, aber nicht durch mechanische Entfernung der Schmutztheile, die an dem gezähnten Ende festhaften, gesäubert wurde, oder wie Halsspiegel, die nicht durch einen auf der Rückseite angebrachten galvanoplastisch erzeugten Kupferbeschlag geschützt sind und bei welchen auch die Fassung nur nach Herausnahme des Glases gereinigt und sterilisirt werden kann".

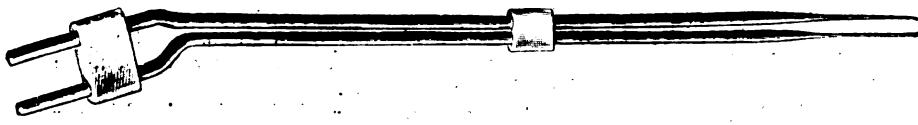

Aus diesen Betrachtungen geht hervor, dass der Arzt sich peinlichst vorsehen muss, keine Eitererreger mit seinen Instrumenten zu übertragen, und habe ich deshalb Veranlassung genommen, einen neuen aseptischen galvanocaustischen Platinbrenner, bei welchem die Isolirung der beiden Zuleitungsschenkel durch Elfenbein, Horn, Porzellan oder dergleichen leicht sterilisirbares Material erfolgt, zu construiren (D. R.-G.-M.-Sch. 55451 vom 11. September 1897).

Nunmehr ist es möglich, vor und nach jeder Operation durch die bekannten Mittel die Brenner leicht zu sterilisiren und zu reinigen, so dass mit ihm aseptisch operirt werden kann.

Ebenso wie bei der Galvanocaustik sind auch die electrolytischen bipolaren Instrumente nicht aseptisch angefertigt, auch diesem Uebelstande kann man nach meinem Muster abhelfen.

Wenn nun auch nach solchen aseptischen Aetzungen die geschilderten üblen Zufälle vermieden werden, so bleiben doch vielfach Beschwerden bei den Patienten nach Aetzungen jeder Art und ebenso nach Abtragung der Schwellungen mittelst schneidender Instrumente zurück, welche darauf zurückgeführt werden müssen, dass in jedem Falle die Schleimhaut, welche gewiss in der Nase ihre respiratorischen Zwecke hat, in mehr oder minder grosser Ausdehnung vernichtet und in Narbengewebe umgewandelt wird und somit ihre physiologischen Eigenschaften verlieren muss.

Dies hat mich bestimmt, die erwähnten üblichen Methoden zu ver-

Digitized by Google

lassen und statt ihrer nur noch die submucöse Cauterisation auszuführen, welche aber erst möglich geworden ist, nachdem ich meine neu construirte Glühnadel dazu verwende, die es gestattet, diese Operation in subtilster Weise zu vollziehen und nur an den Einstichpunkten minimale Narben zu setzen.

Die submucöse Cauterisation erwähnt auch Prof. M. Schmidt in seinem Lehrbuch. Er beschreibt die Ausführung der Art, „dass man mit einem spitzen gewöhnlichen Cauter einen oder mehrere Einstiche unter der Schleimhaut her in das Schwellgewebe macht und das Instrument möglichst weit vorstösst. Liegt durch die vorherige Cocainisirung die Schleimhaut dicht an der Muschel an, so wird diese Methode kaum ausführbar, ohne Cocain aber zu schmerzhaft sein. M. Schmidt hält sie nicht für practisch, giebt aber zu, dass sie die Schleimhaut weniger beeinträchtigt."

Auch Prof. Dr. Stetter berichtet über diese Operation in seinem Jahresbericht 1897, „dass er die Oberflächencauterisation ganz verlassen habe, um die Schleimhaut zu schonen". Er brennt ebenfalls mit dem Cauter einige möglichst feine Canälchen in die Muschel zwischen Schleimhaut und Knochenoberfläche, sah aber zuweilen das Schleimhautgewebe zwischen und über den Stichcanälen necrotisch werden, weil er dieselben zu nahe aneinandergelegt hatte und die Hitze zu lange wirken liess.

Ich halte diese Behandlungsweise für die beste, nur muss die Operation mit einem dafür geeigneten Instrument ausgeführt werden, auch ist die Cocainanästhesie hier nicht anwendbar.

Die bisher gebrauchten Schlingenbrenner sind selbst in feinster Construction noch zu voluminös, und das Cocain contrahirt die Schleimhaut zu sehr nach dem Knochen hin.

Mit meiner Glühnadel, der ich für Operationen in Körperhöhlen eine besondere Form gegeben habe, führe ich die Aetzung in folgender Weise aus.

Zunächst wird die Muschelschwellung nach der Methode von Schleich unempfindlich gemacht. Nachdem durch Betupfen mit einem Tropfen 10proc. Carbolsäure der erste Einstichpunkt für die Nadel der Injectionsspritze gefühllos geworden ist, wird sie eingestochen und die ganze Muschel bis auf den Knochen mit 0,2proc. Salzlösung der Formel 2 von Dr. Schleich ödematisirt.

Die Schwellung bläht sich auf und es tritt absolute Anästhesie ein.

Nunmehr lasse ich die Nadel erglühen, sie hat eine Länge von 1—1½ cm, senke sie möglichst weit submucös dem Knochen entlang ein und ziehe dieselbe noch glühend momentan zurück. So bilde ich je nach der Breite der Hypertrophie mehrere parallele feine Brandcanäle. Bei der Heilung wird die Schleimhaut durch das Narbengewebe fest gegen den Knochen gezogen und die erwünschte Erweiterung des Nasenlumens hierdurch bewirkt, ohne dass die Schleimhaut in ihrer Function später beeinträchtigt ist.

Da meine Glühnadel in ähnlicher Weise, wie ich oben den allgemeinen Platinbrenner beschrieben und abgebildet habe, aseptisch construirt ist, so operirt man mit derselben, ohne selbst eine Infection veranlassen zu können.

Digitized by Google

Die Reaction bei meinen Behandelten war nach der Operation, was die Schwellung anbelangt, in den ersten 24 Stunden ziemlich bedeutend, was wohl auch mit der Oedemisirung im Zusammenhang steht.

Durch sofortige Einführung von einem Chinolin-Naphtholgaze-Tampon nach der Aetzung, der 24 Stunden liegen blieb, nahm dieselbe jedoch rasch ab.

Ueble Zufälle, nicht einmal Kopfschmerz konnte ich beobachten, Nachkrankheiten blieben in allen Fällen aus. Nachdem der erste Tampon entfernt worden, war die Wundbehandlung eine offene, die sehr grosse Vorzüge hat.

Die Heilung erfolgte etwa in acht Tagen; der Endeffect war äusserst befriedigend.

Selbst die lappigen Hypertrophien der Muscheln sind, wenn auch öfter erst nach mehrfachen Cauterisationen dieser Art, auf die Norm zu verkleinern, dass sie der Luftpassage nicht mehr hinderlich sind.

Auch auf electrolytischem Wege ist die Operation in ähnlicher Weise wie mit der Glühnadel zu vollziehen, wie ich es häufig erprobt habe.

Einen diesbezüglichen Fall habe ich bereits in einer Abhandlung: Mittheilungen über galvanocaustische und electrolytische Operationen, 1892, No. 44, 45 und 46 der deutschen Medicinalzeitung beschrieben: „Eine spitze goldene Nadel an dem negativen Pol wird von vorn nach hinten durch die Basis der Muschel parallel dem Knochen geführt, die Plattenelectrode des + Poles setzt man auf das Brustbein, und wird der Strom des Voltolini'schen Apparates allmählich einschleichend bis auf zehn Elemente verstärkt, fünf Minuten lang in Wirkung gesetzt. Die Schleimhaut verfärbt sich. Schmerzen sind trotz Cocain bedeutend, namentlich in den Schneidezähnen. Ohne besondere Nachbehandlung trat in ca. zehn Tagen Heilung ein und vollständig freie Nasenathmung."

Wenn nun auch besonders nach Infiltrationsanästhesie diese electrolytische Procedur gute Resultate erzeugt, so möchte ich doch der Glühnadeloperation deshalb den Vorzug geben, weil dieselbe weit schneller ausgeführt werden kann und die sensitiven Fasern des Nasopalatinus nicht in dem Maasse gereizt werden, wie die Electrolyse es thut, ausserdem kann die locale Einwirkung der Glühhitze genauer bemessen werden.

In kurzer Frist gedenke ich eine Beschreibung und Abbildung meiner Glühnadel, auf welche ich Anfangs September 1897 einen Patentantrag gestellt habe, der Redaction dieser Zeitschrift zur Verfügung zu stellen. Ich habe dieselbe in zwei Formen anfertigen lassen, je nach Art der mit ihr auszuführenden Operation resp. je nach dem Gebrauch bei Oberflächencauterisationen an der Cutis und am Auge: zur Entfernung lästiger Haare, zur Cauterisation von Hornhaut-Geschwüren, zur Behandlung von Naevus, Lupus erythematosus, Telangiectasien u. s. w., in welchen Fällen es darauf ankommt, möglichst feine Narbenbildung zu erzielen, oder je nach Verwendung in Körperhöhlen in Nase, Ohr, Hals und Uterus. Hierüber habe ich bereits in No. 96 bis 98 der deutschen Medicinalzeitung 1897 berichtet.

Vorläufig können die aseptisch construirten Brenner, sowie die ebenso angefertigten galvanocaustischen Glühnadeln nur durch meine

Digitized by Google

Adresse bezogen werden, und kann ich eine exacte Ausführung seitens des Instrumentenmachers, die namentlich für die Glühnadel erforderlich ist, verbürgen, da ich dieselben vor der Absendung einer genauen Probe unterwerfe.

Sitzungs-Bericht der Gesellschaft der ungarischen Ohren- und Kehlkopfärzte.

Sitzung vom 15. October 1897.

Vorsitzender: Herr v. Navratil.

Secretär: Herr Polyák.

1) Herr v. Navratil: Deviation und Spina der Nasenscheidewand.

Patient, ein 17 Jahre alter Buchhalter, hat schon seit seiner Jugend eine schiefe Nase und hat links nur wenig Luft. Seit 3—4 Jahren links totale Verstopfung; Patient leidet dauernd an Schnupfen und schläft mit offenem Munde.

Die Nase ist auch von aussen schief, der knöcherne Theil ist nach links, der knorpelige Theil nach rechts verbogen. Der linke Nasengang wird 5 mm weit vom Introitus durch die halbkugelförmige Emporwölbung der Scheidewand, welche hier den Nasenflügel berührt, derartig verengt, dass eine dünne Sonde den unteren Nasengang nur schwer passiren kann. Rechter Nasengang entsprechend erweitert. Choanen frei. Chronischer Rachen- und Kehlkopfcatarrh. Patient schläft mit offenem Munde.

Operation am 5. October 1897 in Chloroformnarcose. Die linke Nasenhöhle wird durch einen bis zum Nasenbein reichenden paramedianen Schnitt mit der Scheere eröffnet; es zeigte sich nun, dass die Scheidewand nicht allein verbogen, sondern auf der Grenze des Vomers mit einer scharfkantigen, knorpeligen Leiste, welche die äussere Wand berührt, versehen ist. Schleimhaut und Perichondrium werden abpräparirt, die Leiste und ein Theil der verborgenen Scheidewand resecirt. Tamponade. Vernähen der Wunde. Heilung per primam. Entfernung der Nähte und Tamponwechsel am 7. October. Die linke Nase ist nun total luftdurchgängig.

Der Zustand des Patienten ist nun ganz zufriedenstellend, er schläft mit geschlossenem Munde. Rachen- und Kehlkopfcatarrh bildet sich langsam zurück.

Herr Baumgarten: Bei Gelegenheit des in der vergangenen Sitzung vorgestellten ähnlichen Falles haben wir unseren Standpunkt schon genügend gekennzeichnet und diesmal will ich nur bemerken, dass selbst in Fällen, wo die Spina so gross ist, dass sie mit der unteren Muschel verwächst, die intranasale Operation stets genügt.

2) Herr v. Navratil: Kehlkopfpolyp.

Der 48 Jahre alte Tagelöhner ist seit drei Jahren heiser. Die zunehmende Heiserkeit hat sich letzterer Zeit zuweilen mit Erstickungsanfällen complicirt. Patient ist gut entwickelt und genährt, mit intacten

Digitized by Google

Brustorganen. Nase, Mund und Rachen gesund. Unter der vorderen Commissur ist eine beinahe pflaumengrosse, doppellappige, blass-graurothe, an der Spitze etwas belegte, breitgestielte Geschwulst sichtbar, welche bei der Exspiration sich über die rechte Stimmlippe wirft, bei der Inspiration in die Rima glottidis aspirirt wird, welche sie grösstentheils ausfüllt. Die Stimme ist heiser, die Athmung momentan ruhig. Die Stimmlippen sind injicirt, ihre Beweglichkeit ist frei.

Wir müssen in diesem Fall einen selten grossen, doch benignen Polyp annehmen. Ob Fibrom, oder Schleimhautpolyp, kann nur nach der Entfernung festgestellt werden. Ich stimme eher für den letzteren. Die Entfernung werde ich in diesem Falle mit Laryngofission vornehmen, da eine schnelle und radicale Entfernung hier nur auf diese Weise möglich ist.

Herr Baumgarten: Es ist kaum möglich, eine solche grosse Geschwulst intralaryngeal zu entfernen, und deshalb stimme ich der Ansicht des Herrn v. Navratil bei, mit der Bemerkung, dass ich die transversale Eröffnung vorziehen möchte, aus dem Grunde, weil man dann dem Tumor näher kommen und ihn besser fassen kann.

Herr Polyák: Es sei mir erlaubt, vorerst einige Bemerkungen über das Bild dieser Geschwulst fallen zu lassen. Es ist auffallend, dass diese Geschwulst, welche gestielt und ziemlich frei beweglich ist, eine ungleichmässige kleinknollige Oberfläche zeigt und mit Eiter bedeckt ist; an der Spitze ist ein bohnengrosses Geschwür mit aufgeworfenen Rändern, dessen Basis mit schmutzigem Detritus bedeckt ist. Ich denke kaum, dass diese Geschwulst ein einfacher Polyp, also nur hypertrophische Schleimhaut ist, eher ist es möglich, dass sie ein infectiöses Granulom, wahrscheinlich Tuberculom, oder event. eine maligne Geschwulst ist. Gegen letztere Annahme spricht allerdings die ungestörte Motilität und das scheinbare Unverändertbleiben der Stimmlippen. Von dieser Voraussetzung über die Natur des Leidens stimme ich auch für die extralaryngeale Operation.

Herr Paunz: Ich kann die Ansicht des Herrn Polyák, dass diese Geschwulst bösartig ist, nicht theilen, da schon der Spiegelbefund dagegen spricht. Die sichtbare Epithelexcoriation ist ein Resultat des durch die Athembewegungen verursachten Flottirens.

Herr Zwillinger: Ich halte die Geschwulst für eine benigne Neubildung, für ein ödematöses Fibrom. Die Operation per os, das allgemein benützte Verfahren, ist in diesem Falle, da das ödematöse Fibrom so gross ist, dass es schon die Grenze berührt, wo man an Laryngofission denken kann, weniger geeignet, als das letztgenannte Verfahren.

Herr v. Navratil: Ueber die Diagnose werde ich mich nach der Operation äussern. Ein Ballottement während der Phonation bemerkte ich ebenfalls. Trotzdem die Geschwulst auf breiter Basis sitzt, ist das Grundgewebe nicht erkrankt, es ist also nicht wahrscheinlich, dass sie bösartig ist.

3) Herr Baumgarten: Siebbeinzellenempyem mit Orbitalabscess.

Die 12jährige Patientin hatte vor zwei Jahren Scarlatina durchgemacht, seit einem Jahre bemerkt sie eine schmerzhafte Hervorwölbung

Digitized by Google

im linken vorderen oberen Augenwinkel. Herr Prof. Szili war so freundlich, mir die kleine Patientin aus seiner Augenklinik zu übersenden, da er sogleich an den nasalen Ursprung des Leidens dachte.

In der linken Orbita, dem Thränenbeine entsprechend, war eine bohnengrosse Geschwulst sichtbar, die Haut darüber geröthet, bei Berührung war die Geschwulst schmerzhaft und nach längerer Untersuchung hatte ich den Eindruck der Fluctuation.

In der linken Nasenhöhle, die im Vergleich zur rechten Seite etwas erweitert ist, sieht man das vordere Ende der mittleren Muschel mit normaler Schleimhaut bedeckt, jedoch den Knochen ungefähr auf das Dreifache vergrössert. Ich habe diese blasige Auftreibung des Knochens sofort eröffnet, nach Entfernung eines Theiles der harten Knochenschale gelangte ich in eine Höhle, die mit Granulationen und Eiter gefüllt war. Nach Säuberung der Höhle kann ich mit einer Sonde durch einen Gang nach vorn, aussen, oben gelangen. Als ich nun die Geschwulst in der Orbita drückte, floss dicker rahmartiger Eiter durch den Gang in die Höhle und gelang es langsam, die ganze Geschwulst in der Orbita zum Schwinden zu bringen.

Die Höhle wurde erweitert und wird offen gehalten, Patientin kann sie selbst täglich ausdrücken, und ist jetzt nach drei Monaten schon so wenig Secret vorhanden, dass sich die Vorwölbung nur dann mehr zeigt, wenn 2—3 Tage hindurch nicht ausgedrückt wird.

Bei uns in Ungarn werden offene Empyeme der Siebbeinzellen häufig, geschlossene seltener, Durchbruch gegen die Orbita hingegen sehr selten beobachtet (in Amerika und England häufiger), wie ich dies schon in einem Vortrage hervorgehoben habe. Selbst die Herren Augenärzte haben selten Gelegenheit, diese Fälle zu sehen. Nebenhöhlen-Empyeme im Kindesalter sind ebenfalls selten, kommen aber nach Scharlach, Influenza u. s. w. vereinzelt vor.

4) Herr Polyák: Septumresection.

Das Präparat stammt von einem 40 Jahre alten Manne, bei welchem die mit Leistenbildung complicirte Deviation der Scheidewand die linke Nase total verlegte. Die Kante der Leiste lag der äusseren Wand dicht an und presste eine tiefe Furche in den Körper der unteren Muschel. Operation mit der Säge. Das entfernte Stück ist heute in Alcohol geschrumpft noch $2^1/_2$ cm lang und 1 cm hoch, war nach der Loslösung im Nasengange noch immer derart eingekeilt, dass es nur mit ziemlicher Kraftanwendung mit der Zange extrahirt werden konnte.

Sitzung vom 11. November 1897.

Vorsitzender: Herr v. Navratil.

Secretär: Herr Polyák.

1) Herr v. Navratil: Kehlkopfpolyp, durch Laryngofission entfernt.

Patient ist in der vorigen Sitzung vorgestellt worden, der beinahe pflaumengrosse Kehlkopfpolyp, welcher unter dem vorderen Theile der rechten Stimmlippe hing, ist durch die gespaltene Larynx mit einem Scheerenschnitte entfernt worden. Patient ist seitdem schon geheilt entlassen worden und verreist. Da er sich trotz seines Versprechens

Digitized by Google

nicht wieder meldete, bin ich nicht in der Lage, ihn zu demonstriren, habe aber das Präparat mitgebracht. Es ist ein Schleimpolyp. Patient wurde mit fast intactem Kehlkopf entlassen, nur die rechte Stimmlippe war mässig injicirt. Die Stimmlippen lagen in demselben Niveau, die Stimme war hell und klar. Die Heilung war durch Eiterung einer Nahtwunde etwas verzögert.

2) Herr v. Navratil: Multiple Papillome, durch Laryngofission entfernt.

Bei dem 47 Jahre alten Patienten ist schon vor 16 Jahren in Wien die Diagnose Kehlkopfgeschwulst gestellt worden, er kümmerte sich aber trotz der heiseren Stimme wenig darum, bis vor vier Wochen Athemnoth auftrat. Unter der linken Stimmlippe sass eine haselnussgrosse papillomatöse Geschwulst, welche bei der Exspiration in die Rima glottidis kommt und dieselbe fast gänzlich versperrt. Ein anderes Papillom sass unter dem hinteren Theile der rechten Stimmlippe. Am 2. November Laryngofission ohne Tracheotomie, es wurden ausser den erwähnten zwei Papillomen noch zwei kleinere entfernt. (Demonstration der Präparate.)

3) Fall von Laryngitis fibrinosa.

Patient leidet seit einigen Tagen an Schlingbeschwerden. Mundhöhle frei, Rachen und Kehlkopf injicirt. Auf dem rechten Aryknorpel eine von einem rothen Hofe umgebene, unregelmässige dreieckige, 10pfennigstückgrosse fibrinöse Auflagerung. Seit dem Auftreten der streng kalten Witterung ist dieser schon der zweite Fall, den ich sah. Ich habe überhaupt erfahren, dass, so oft die kalte Witterung plötzlich auftritt, Fälle von Laryngitis fibrinosa häufiger werden. Das Leiden kommt in dieser circumscripten Form recht selten vor.

Discussion:

Herr Némai: Es kommt selten vor, dass eine Geschwulst in der Grösse, wie im Falle I, 20 cm lang und 8—10 cm breit, keine Suffocation verursacht. Das ist so zu erklären, dass sie sich dort, wo sie sass, durch Druck auf die Seitenwände Raum geschaffen hat, leicht beweglich war und ihre Lage bei der Ein- und Ausathmung ventilartig wechselte und die Luftbewegung nicht hinderte. Ich denke, sie hat nicht nur den Sinus Morgagni, sondern auch die Trachealwand ein wenig dilatirt, da aber Herr v. Navratil davon keine Erwähnung that, bin ich so frei, jetzt die Frage zu stellen, ob eine Erweiterung des Morgagnischen Ventrikels sichtbar war.

Herr Szenes: Blos zur Completirung möchte ich im Anschluss an den demonstrirten Fall erwähnen, dass ich in den letzten Tagen einige Fälle von Otitis media suppurativa acuta beobachten konnte, welche abweichend von dem gewöhnlichen Verlaufe, mit auffallend intensiven Schmerzen, mit hohem Fieber und überaus profuser Secretion einhergingen. Besonders fiel mir die Masse von häutigen Partikelchen auf, welche in dem herausgespülten Ohrsecrete zu sehen war; dieselben erwiesen sich bei microscopischer Untersuchung fibrinösen Characters. Die Fälle zeigten wohl einen protrahirten Verlauf, doch endeten sie mit vollkommener Genesung; der Verlauf wurde durch das Auftreten einer Schwellung der tieferen Gehörgangspartien, welche eine Desquamation zur Folge hatte, verzögert. Als ätiologisches

Digitized by Google

Moment wäre ich geneigt, den für die demonstrirte Laryngitis fibrinosa erwähnten raschen Temperaturwechsel anzunehmen, da meine Ohrenfälle aus derselben Zeit datiren, wie der demonstrirte Kehlkopffall, und ich kaum ein treffenderes Moment zur Aetiologie erwähnen könnte.

Herr v. Navratil: Der Polyp lag im Falle I theilweise im Morgagni'schen Ventrikel, eine Dilatation aber, wie sie Herr Némai supponirt, war nicht sichtbar; es fiel uns bei der Operation die bedeutende Grösse des Kehlkopfinneren auf, wodurch das Fehlen von Athembeschwerden genügend erklärt war.

4) Herr Hültl: Fall von knöcherner Nasenplastik.

Patient ist schon in der IV. Sitzung demonstrirt worden, ich will jetzt nur zeigen, dass nach Durchschneiden des Lappenstieles und einigen kleinen Correctionen die nachgebildete Nase viel besser gerathen ist. (Demonstration.) Die Nase hat jetzt ein normales Profilniveau, die bedeckende Haut ist der am Gesichte ganz gleich und das Resultat kann auch von cosmetischem Standpunkte kaum bemängelt werden.

5) Herr Váli: Carcinoma epitheliale Auris.

Der 39jähr. Bäcker Alexander Sch. wurde am 31. October 1897 in das Budapester Spital des Barmherzigen-Ordens auf meine Abtheilung aufgenommen. Bezüglich seiner Krankheit giebt er an, dass er schon seit fünf Jahren aus einer ihm unbekannten Ursache an rechtsseitigem Ohrenfluss leide; obzwar er seitdem auf die Reinhaltung seines Ohres immer Sorge trägt, war das Secret doch fötid, eitrig. Seit August d. J. entleert sich jedoch ein blutig-eitriges Secret, dabei ist das Ohr auch schmerzhaft. In den letzten Wochen stand er unter ärztlicher Behandlung, wobei er durch fünf Wochen Einspritzung irgend einer Medicin erhielt, welche Behandlung jedoch keine Besserung herbeiführte. Einige Tage vor seiner Aufnahme in's Spital nahmen die Schmerzen zu, darauf stellten sich in der Gegend des Unterkiefergelenkes Schmerzen und Schwellung ein, so dass der Patient in Folge der Unmöglichkeit, den Mund zu öffnen, Tage hindurch blos flüssige Nahrung zu sich nehmen konnte. Hierauf meldete er sich zur Aufnahme in unserem Spitale mit folgendem Status praesens:

Bei dem schwächlich genährten, abgemagerten, cachectisch aussehenden Patienten ist die rechte Gesichtsoberfläche, besonders in der Gegend des äusseren Ohres und des Unterkiefergelenkes, bedeutend geschwellt, prominirend; wenn man auf diese Schwellung dem Ohre zu einen zarten Druck ausübt, kommt aus dem äusseren Ohre eine beträchtliche blutig-eitrige fötide Entleerung. Bei der äusseren Oeffnung des äusseren Gehörganges ragt — von blutig-serösem Eiter umflossen — ein graulich-roth gefärbtes, stangenförmiges, kleinfingerdickes Gebilde von körnigem Aeusseren hervor, welches sich bei Berührung hart anfühlt und leicht blutet; die Sonde kann über die normale Entfernung des Trommelfells (längs der hinteren Wand des äusseren Gehörgangs bis auf 30 mm) hineingeführt werden. An der Wandung des äusseren Gehörganges findet sich keine rauhe Knochenfläche; auch die Unterkiefergrube ist nicht zugänglich. Ueber dem Warzenfortsatz ist nichts Abnormes bemerkbar. Die Lymphdrüsen des Halses sind in geringem Maasse geschwellt. Patient vermag das Unterkiefergelenk nicht zu

Digitized by Google

bewegen, in Folge dessen ist er unfähig, feste Nahrung zu sich zu nehmen, auch ist seine Sprache unverständlich.

Gehöruntersuchung. Nach Angabe des Patienten habe er schon seit fünf Jahren eine allmähliche, aber anhaltende Abschwächung seiner Hörschärfe, seit dem Sommer jedoch eine rapide Abnahme derselben bemerkt. Rechte Seite: Hört Uhrticken ad concham; Rinne: «—»; Weber: nach links lateralisirt. Linke Seite: Hört Uhrticken in 1 m Entfernung; Rinne: «+»; Flüstersprache in 1 m Entfernung.

Nachdem ich den Patienten auf meiner Abtheilung durch einige Tage beobachtet, habe ich aus unten noch darzulegenden Gründen — obschon mir die Diagnose nicht mehr zweifelhaft war — ein excidirtes Neoplasmatheilchen doch auch patho-histologisch untersuchen lassen. Ueber das Ergebniss dieser Untersuchung giebt mein Freund Dr. Minnich folgenden Bericht: Der aus dem äusseren Gehörgange excidirte Gewebspartikel besteht in histologischer Beziehung aus sehr losem zellenreichen, zum Theile gallertig bindegewebigem Grundgewebe, in welchem in Form unregelmässiger Zellnester und von der Oberfläche sich einstülpender Zellzapfen Plattenepithelien gelagert sind; an der einen Oberfläche zeigt sich mehrschichtiges Plattenepithel; das Grundgewebe ist überall von vielen dünnwandigen und weiten Gefässen durchwoben. Diagnose: Carcinoma epitheliale.

Ohne Kenntniss der soeben mitgetheilten Gewebsuntersuchung könnte das Krankheitsbild am ehesten noch mit einem Sarcom oder Papillom verwechselt werden. Letzteres ist jedoch vom Verlauf desselben sofort diagnosticirbar. Das Sarcom hingegen tritt eher bei jungen Leuten auf, es wächst schnell und erreicht eine bedeutende Grösse; in gegenwärtigem Falle spricht die histologische Untersuchung auch gegen das Sarcom. Wir können also das bei dem Patienten aufgetretene Krankheitsbild ebenso auf Grund einer klinischen Beobachtung, auf Grund der histologischen Untersuchung, als auch per exclusionem als Carcinoma epitheliale bezeichnen. Als Ausgangspunkt desselben wäre — meiner Ansicht nach — eben auf Grund des negativen Befundes im äusseren Gehörgange die Trommelhöhle anzunehmen. Die Annahme wird auch durch das Ergebniss der Gehöruntersuchung unterstützt.

Die Erkrankung ist als solche eine der selten beobachteten, deren in der Literatur kaum 20 Fälle erwähnt werden. In der Trommelhöhle kann diese Affection auch primär auftreten; in diesem Falle kann ihr Vorkommen so erklärt werden, dass Epidermistheile schon im Vornherei aus dem äusseren Gehörgange in die Trommelhöhle hineingewachsen sind; oder dass das Cylinderepithel der Trommelhöhlenschleimhaut sich in Folge äusserer Reize in Plattenepithel umgewandelt hat, obschon das Cylinderepithel sich auch direct in Krebszellen umwandeln kann, wie man dies im Darme bei krebsiger Degeneration der Ausführungsgänge der Folliculardrüsen beobachten kann. Dem Carcinom der Trommelhöhle geht — wie wir dies auch in unserem Krankheitsfalle gesehen — durch einige Jahre ein eitriger Ohrenfluss voraus. Aus der Trommelhöhle ragt bald eine schmutziggefärbte, körnige, solide Geschwulst hervor, welche — über breitem Grunde sitzend — bei Betastung sich rauh und hart anfühlt und sehr leicht blutet. Bei Anwachsen der

Digitized by Google

Krebszellen wird der Zerfallsvorgang beschleunigt und der ganze Process geht auch schon nach kurzer Zeit auf die Nachbarschaft über. Entsprechend der Richtung, in der sich die Affection ausbreitet, treten verschiedene Störungen, wie Schwindel, Schwerhörigkeit, Ohrensausen, Kiefersperre und Facialisparalyse auf; später, bei weiterem Fortschreiten des Processes in die Tiefe, werden die Pyramiden, der Warzenfortsatz, das Keil- und Hinterhauptbein gezerrt, derselbe dringt bis zum Gehirn hervor und unter Symptomen von Meningitis tritt der Tod ein.

Bei der Natur der Sache ist die Prognose ungemein ungünstig. Die Autoren sind einhellig der Ansicht, dass die Exstirpation der Neubildung von der Trommelhöhle und event. deren Nebenhöhlen aus kaum möglich sei. Einige Erleichterungen können wir dem Patienten auf die Art verschaffen, indem wir die oberflächlich liegenden Geschwulsttheile zeitweise entfernen, um dadurch den Abfluss des Secrets und andererseits auch eine etwa nöthig werdende Blutstillung zu ermöglichen. Natürlich ist der Werth einer solchen partiellen Geschwulstexstirpation sehr problematisch; wird ja doch oftmals gerade hierdurch der Endausgang beschleunigt. In unserem Falle liegt noch kein dermaassen vorgeschrittenes Stadium vor, dass ich eine arteficielle Entfernung von einem grösseren Theile der soliden Geschwulst — wahrscheinlich nach vorheriger provisorischer Abtrennung der Muschel — als unmöglich betrachten sollte.

Herr Krepuska: Ich bedaure, die Demonstration der histologischen Präparate vermissen zu müssen, da gerade bei ulcerirten Granulationen im äusseren Gehörgange, welche vom Epithel leicht überdeckt werden, Bilder an den Schnitten vorkommen — besonders, wenn letztere aus kleinen Randpartien und parallel der Epithelschicht angefertigt werden — welche das Bild des Carcinoms imitiren. Ich will diesmal weder für, noch gegen die Diagnose Stellung nehmen, glaube aber, dass noch die Untersuchung eines aus der Tiefe excidirten grösseren Geschwulststückes mit Berücksichtigung der Schnittrichtung nothwendig ist, umsomehr, da der demonstrirte Fall macroscopisch ebenso gut für ein grösseres exulcerirtes Granulom, Tuberculom oder Condyloma latum betrachtet werden kann. Ich habe vor zwei Jahren Präparate eines Falles von primärem Epithelialkrebs demonstrirt, wo aber Zerstörung und Zerfall hochgradig waren. Einen operativen Eingriff halte ich in diesem Fall für indicirt.

Herr Baumgarten: Der Fall ist zur Operation geeignet; denn selbst wenn Carcinom vorhanden ist, wofür der microscopische Befund spricht, muss es, und zwar um so eher, versucht werden, die Geschwulst zu exstirpiren.

Herr Szenes: Bezüglich eines vorzunehmenden therapeutischen Eingriffes wird sich in dem demonstrirten Fall wohl Jeder mit Rücksicht auf die bis nun noch günstigen Verhältnisse um so rascher zu einem operativen Eingriff entscheiden. Doch betreffs des zu erwartenden Erfolges möchte ich zwei Fälle anführen, welche mich über Aetiologie und Entwicklung des Carcinoms eines Sonderbaren belehrten. Im ersten Falle, bei einem 40 Jahre alten Lehrer, hatte sich zu einer seit Jahren bestandenen rechtsseitigen Otitis med. suppur. chron. Warzenfortsatz-Caries hinzugesellt, weshalb auch Patient anderen Ortes

Digitized by Google

operirt wurde. Patient kam einige Monate nach dieser Operation in meine Behandlung, mit fötoiöser Paukenhöhleneiterung, Facialisparalye und mit einem linearen Substanzverlust am Warzenfortsatz, welchen eine Kruste bedeckte, unter der Kruste Caries. Trotz der sofort vorgenommenen breiten Eröffnung des Warzenfortsatzes und Beseitigung der cariösen Knochentheile wollte der Process nicht heilen und erheischte eine zweite Operation. Die hierbei speckig infiltrirten Theile ergaben bei microscopischer Untersuchung einen negativen Befund betreffs eines schon damals supponirten Carcinoms. Nach dieser Operation wurde der Heiltrieb noch geringer, das Bild der Caries necrotica trat stets mehr in den Vordergrund, und nur nach Monaten entwickelte sich allmählich das klinische Bild eines Cancroids. Letzteres erstreckte sich auf die ganze rechte Kopfhälfte, um einen Substanzverlust herum, von der Grösse eines Kindhandtellers. Der zweite Fall betrifft einen 40 Jahre alten Buchdrucker mit beiderseitiger Otorrhoe seit seiner Kindheit; Patient suchte mich wegen seiner linksseitigen heftigen Ohrenschmerzen auf. Indem eine durch Wochen hindurch fortgesetzte antiseptische Behandlung erfolglos blieb, führte ich die radicale Eröffnung des Warzenfortsatzes aus, wobei auch der noch vorhanden gewesene cariöse Ambos entfernt wurde. Trotz des Eingriffes wollte der Process nicht heilen. Anfangs trat eine Facialisparalyse auf, später entwickelte sich das klinische Bild einer Caries necrotica des linken Warzenfortsatzes. Nach drei Monaten wurde Patient in der Wiener Poliklinik ein zweites Mal operirt, und da dies auch erfolglos blieb, liess sich Patient später auf der ersten chirurgischen Klinik in Budapest zum dritten Male operiren, woselbst die Diagnose auf Knochen-Tuberculose gestellt wurde. Nach Monaten trat nun das von Cachexie begleitete typische Bild eines Cancroids zu Tage. Beiden Fällen gegenüber stand ich stets unter der Impression, als hätte der operative Eingriff den Impuls zur Entwicklung des Carcinoms gegeben, d. h. ich hatte den Verdacht, dass die Operation die Entwicklung des Carcinoms beschleunigt hätte. Das Carcinom konnte Anfangs selbst microscopisch nicht nachgewiesen werden, und der Process zeigte nur das klinische Bild einer Caries necrotica. Nun fragt es sich, ob in dem demonstrirten Fall ein event. tief dringender Eingriff das Weiterentwickeln des bereits microscopisch festgestellten Carcinoms nicht beschleunigen wird.

Herr Váli: Den von competenter Seite gewonnenen histologischen Befund musste ich umsomehr acceptiren, weil er das klinische Bild bestätigte. Was die Operation betrifft, so habe ich gegen die Excochleation, tief in das Gewebe einzugreifen, einige Bedenken, dass dadurch der Process beschleunigt wird. Die Entfernung der vorstehenden Partie will ich vornehmen, den tieferen Eingriff halte ich weder für nützlich noch für nothwendig.

6) Herr Váli: Condylomata lata Auriculae et meat. aud. ext. l. d.

Der 26jährige Constabler Peter B., der mir durch die Güte meines Freundes, Polizei-Spitalsarzt Dr. Desider Perémi, zugeführt wurde, kam am 2. November 1897 in meine Beobachtung.

Patient giebt an, dass er im Jahre 1895 ein hartes Geschwür

Digitized by Google

gehabt, wogegen er im Budapester Polizeispitale ein Inunctionskur von zwei Monaten mitmachte. Danach fühlte er sich eine Zeit lang wohl, später kam er mit Rachenschmerzen mehrere Male wieder in's Polizeispital, wo er gegen diese Affection 21 Injectionen erhielt. Im August laufenden Jahres bemerkte er, dass sich an seinem rechten Ohr eine bohnengrosse, prominirende Pustel bildete, welche er in Folge heftigen Juckgefühls abkratzte; auf mehrmaliges Abkratzen hatte das hiervon abfliessende gelblich-seröse Secret auch an den gesunden Theilen ähnliche Pusteln und Geschwüre verursacht.

Bei der Untersuchung habe ich entsprechend der ganzen Muschel, besonders aber in der Gegend des Antihelix lebhafte Röthung und Infiltration gefunden; in der Fossa intercruralis, der Incisura intertragica und an der gewölbten Fläche des Antihelix befinden sich mehrere mit schmutzigem, gelblich-grauem Secret bedeckte, der Epitheldecke entblösste, ein wenig prominirende, mit einander confluirende Stellen.

Der ganze äussere Gehörgang zeigt ebenfalls röthliche Verfärbung und Infiltration; an der unteren vorderen Fläche befinden sich kleine papillenartige Erhebungen, deren einige schon aufgebrochen und an der Oberfläche ein gelblich-graues, seröses, ein wenig foetides Secret absondern. Die Lymphdrüsen des Halses sind vergrössert. Gehör: Rechte Seite: Hört Uhrticken auf 1 m.; Versuch nach Rinne «+»; Weber: Nach rechts lateralisirt, Flüstersprache auf 6 m. Linke Seite normal.

An dem äusseren Ohr kommen die Erscheinungen der Lues wie an allen anderen Körpertheilen in den mannigfaltigsten Formen und den verschiedensten Entwicklungsstadien vor. Es kommen also daselbst ebenso specifische Schuppenbildungen, pustulöse und papulöse Exantheme, wie auch oberflächliche oder bis zu den Knorpeln und Knochen dringende destructive Geschwüre etc. vor. Dieselben können auch primär entstehen; abgesehen von denen, die durch Küsse oder Bisse verursacht werden, sind die Umstände ihrer Entstehung unbekannt. Häufiger sind die secundär entstandenen, als deren häufigste Formen die Macula, die Papel und das Condylom erscheinen. Diese Formen kommen angeblich bei Frauen häufiger vor, namentlich bei solchen, deren äusserer Gehörgang enge, bei denen die Lues schon manifest und die auch ausserdem unreinlich sind oder an einer eitrigen Ohrenentzündung leiden; manche Autoren meinen, secundäre Erscheinungen kämen bei Frauen darum häufiger am Ohre vor, weil dasselbe durch das auf die Muschel gekämmte Haar fortwährend irritirt wird. Die Secundäraffectionen erscheinen meistens an der Oberfläche des knorpeligen Meatus. In diesem Falle is der äussere Gehörgang in Folge der Schwellung und Infiltration verengt, dieselbe entleert ein foetides, seröses Secret, welches die äusseren Theile leicht excoriirt. Auf die Ulceration des Condyloms folgt sodann narbige Heilung, welche — wenn mehrere Condylome sich nahe zu einander befanden — eine entstellende Strictur des äusseren Gehörganges zur Folge haben kann. Ist die Lues von leichterem Verlauf, kann das Condylom anfänglich mit Perichondritis oder Furunkel verwechselt werden. Das Condylom entwickelt sich langsam, ist schmerzlos und heilt nur langsam (auch nur auf antiluetische Behandlung) bei gleichzeitiger Drüseninfiltration der Umgebung.

Digitized by Google

Die Therapie bestand in unserem Fall in Sublimatumschlägen, Ungu. und Empl. Hg. und Sublimatinjectionen. Wie man sieht, befindet sich die Krankheit bereits in einem fortgeschrittenen Heilungsstadium.

II. Referate.

a) Rhinologische:

Zur Chirurgie des Sinus sphenoidalis. Von Dr. G. Spiess in Frankfurt a. M. (Arch. f. Laryngol. etc. 1897, Bd. VI, pag. 145.)

Für die Fälle, in denen die Diagnose einer Erkrankung der Keilbeinhöhle feststeht oder doch so wahrscheinlich ist, dass ein kleiner operativer Eingriff Berechtigung hat, empfiehlt S. ein Operations-Verfahren, welches den Zweck verfolgt eine Oeffnung in der vorderen Wand anzulegen, möglichst nahe dem Boden, also möglichst an tiefster Stelle. Um nun bei der Gewalt des Durchbohrens zu verhindern, dass die Trephine — und eine solche empfiehlt G. zur Operation — zu tief eindringe und nach der Schädelhöhle perforiren könne, liess er eine „Sondentrephine" construiren. Ein genau über die Trephine passendes Rohr besitzt an seinem vorderen Ende ein ca. 1 cm langes Stäbchen von der Dicke einer Sonde. Wird das Rohr über die in dem Handgriff befestigte Trephine gesteckt, so ist die Länge des Rohres so abgepasst, dass die Trephine nur so weit aus jenem hervorgeschoben werden kann, dass ihre Krone in gleicher Höhe mit dem freien Ende der Sonde zu stehen kommt. Dadurch ist es ausgeschlossen, dass die hintere Wand der Keilbeinhöhle verletzt wird, da die Sonde nur bis an dieselbe reichen kann. Beschorner.

Ueber wahre Ozäna und ihre interstitielle kupferelectrolytische Behandlung. (Sur l'ozène vrai et spécialement de son traitement par l'électrolyse interstitielle cuprique.) Von Dr. P. Hugues. (Thèse de doctorat de Lyon und Revue hebdomadaire de laryngologie et d'otologie 1897, No. 38.)

Verf. kommt zu folgenden Schlussfolgerungen: 1) Wahre Ozäna ist eine Krankheit für sich, deren chronischer Verlauf nur durch gewisse physiologische Zustände gestört werden kann. 2) Bei normalem Verlauft neigt selbe im Alter von 35—40 Jahren zur Heilung, und dann bleibt die Atrophie als einziges Symptom. 3) Spontane Heilung kann aber auch in jedem Alter eintreten. 4) Diese Spontanheilungen sprechen für die Theorie einer Trophoneurose und gegen die Bacterientheorie. 5) Es liegt gar kein Grund vor, den Abel-Loewenbergschen oder den Belfanti'schen oder den Della Vedova'schen Bacillus als specifisch für Ozäna zu nehmen; im Gegentheil, man muss selbe als Merkmal einer secundären, durch die Erkrankung der Mucosa und die Secrete hervorgebracht betrachten. 6) Die chirurgische Behandlung nach Rouge kommt nur bei symptomatischer Ozäna in Betracht und gehört nicht hierher. 7) Die palliative Behandlung besteht in dem

Digitized by Google

Entfernen der Krusten, die curative besteht a. in der vibrirenden Massage, welche bis jetzt keine Resultate aufzuweisen hat, b. in der Serotherapie, deren Wirkung zweifelhaft und nicht gefahrlos ist, und c. in der interstitiellen Kupferelectrolyse, welche wirklich günstig zu wirken scheint und jedenfalls gefahrlos ist. 8) Wenn die Ozäna wirklich eine Trophoneurose ist, so scheint jedenfalls die Electrolyse als angezeigt. 9) Auf 17 so behandelte Fälle kommen drei Heilungen, zwei zweifelhafte Heilungen, sechs Besserungen. Dr. P. K.

Ein Fall von Adeno-Carcinoma der Nase. Von F. E. Hopkins M. D. (Arch. f. Laryngol. etc. 1897, Bd. VII, pag. 107.)

Der Fall betraf einen 83 Jahre alten Eingeborenen von Massachusetts; die Neubildung, seit 12 Jahren bestehend, hatte ihren Sitz in der linken Nase, welche durch den immerwährenden Druck deformirt war. Das linke Auge wurde nach auswärts geschoben vorgefunden. Die Gewebsmasse ragte in das Vestibulum hinein, dehnte sich nach hinten in den Pharynx, hatte das Septum ergriffen und den Verschluss auf der rechten Seite zur Folge. Die microscopische Untersuchung eines excidirten Stückes bestätigte die Diagnose Adeno-Carcinoma. Beschorner.

---

b) Pharyngo-laryngologische:

Langdauernde Larynxdiphtheritis. (Diphthérie prolongée du larynx.) Von Dr. Concetti. (Gazetta degle ospedali und Annales des maladies de l'oreille et du larynx 1897, No. 9.)

Kommt ziemlich häufig vor und wird dann verkannt. Schon früher machte Cadet de Gassicourt darauf aufmerksam, dass Pseudomembranen drei Monate dauern können und nach dieser Zeit noch die Tracheotomie erfordern. Interessant ist, dass der Anfangs nachgewiesene Löffler'sche Bacillus am Ende nicht mehr vorhanden war.

Dr. P. K.

Ueber die Behandlung chirurgischer Kropfformen mit Schilddrüsenpräparaten. Von K. P. Serapin. Aus der academischen chirurgischen Klinik des Prof. N. A. Weljaminow. (Letopis russk. Chirurgii 1897, No. 1.)

Nach einer kurzen Uebersicht über die einschlägige Literatur berichtet Verfasser über die Resultate seiner auf Anregung von Prof. Weljaminow in St. Petersburg an einem vorwiegend ambulatorischen Material angestellten Beobachtungen. Dieselben beziehen sich auf 31 Fälle von mit Schilddrüsenpräparaten behandelten Kröpfen. Die Beobachtungsdauer beträgt bei keinem einzigen Fall weniger als drei Wochen, meistens bedeutend mehr. Es wurden angewendet: Thyreoidinum siccatum Poehl, rohe Kalbsschilddrüse, Bauer's Jodothyrin. Die Resultate seiner Beobachtungen fasst Verf. in folgenden Sätzen zusammen:

1) Die Behandlung des Kropfes mit Schilddrüsenpräparaten ist die am meisten vorzuziehende Therapie bei derjenigen Grundform des

Digitized by Google

Kropfes, welche als Struma parenchymatosa s. follicularis bezeichnet wird. Es lassen sich dabei bedeutende Geschwülste manchmal selbst bis zur Norm verkleinern.

2) Bei der Behandlung aller Kröpfe ohne Auswahl kann man in 70 pCt. der Fälle auf guten resp. mässigen Erfolg rechnen. Vollständige Heilung ist Ausnahme und wird nur bei jugendlichen Personen mit unlängst bestehenden Kröpfen beobachtet. Solche Fälle bilden circa 7 pCt. In 30 pCt. der Fälle lässt sich die Geschwulst bis auf unbedeutende Reste reduciren, mässiger Erfolg wird in 33 pCt., negativer resp. unbedeutender in 30 pCt. beobachtet.

3) Die Behandlung hat keinen Einfluss auf secundäre Metamorphosen in der Geschwulst, wie colloide, fibröse, cystische Degeneration; davon hängt auch der Erfolg der Behandlung ab, der am besten ist bei frischen Kröpfen.

4) Schon nach einigen Dosen der Präparate äussert sich die Wirkung in Weicherwerden der Geschwulst und Erleichterung der Beschwerden. Das Maximum der Wirkung wird nach 2—4 Wochen erreicht.

5) Die Verkleinerung der Geschwulst betrifft vorzüglich den Dickendurchmesser.

6) Das beste Präparat scheint das von Baumann entdeckte Thyrojodin zu sein.

7) Das Thyrojodin kann in jedem guten Laboratorium dargestellt werden.

8) Die Anwendung der rohen Schilddrüse hat keine Berechtigung mehr. Im Nothfall kann sie mit Erfolg durch die getrocknete Drüse ersetzt werden.

9) Die Wirkung der Schilddrüsenpräparate ist viel ausgesprochener als die von Jodpräparaten.

10) In den Anfangsstadien des Morbus Gravesii bei jugendlichen Personen lässt sich die Schilddrüsenbehandlung nicht ohne Erfolg anwenden. Bei weit vorgeschrittener Erkrankung hat die Therapie einen ungünstigen Einfluss auf das Herz und das Nervensystem.

11) In einem Falle hatte die Behandlung Verschlimmerung einer schon bestehenden Albuminurie zur Folge.

12) Während der Behandlung lässt sich immer die Allgemeinwirkung der Schilddrüsenpräparate mehr weniger constatiren.

13) Den Erfolg der Behandlung muss man immer durch nachträgliche Verabfolgung kleiner Dosen der Präparate unterstützen.

Gorodecki.

Die Verwerthung der Röntgenstrahlen für die Physiologie der Sprache und Stimme. Von Dr. M. Scheier in Berlin. (Arch. f. Laryngol. etc. 1897, Bd. VII, pag. 116.)

Bericht über die neue Methode, durch Anwendung der Röntgenstrahlen auf directem Wege den Mechanismus der menschlichen Sprache in deutlich sichtbarer Weise zu demonstriren. Wenn nämlich das Gesicht der zu untersuchenden Person in einem dunklen Raum den Röntgenstrahlen zugekehrt und darauf ein Schirm von Baryumplatincyanür an die andere Seite des Gesichts derart gehalten wird, dass der Schirm ganz parallel zur Medianlinie des Kopfes steht, so bekommt

Digitized by Google

man auf demselben einen vollkommenen Idealdurchschnitt des Kopfes, und sieht man dann nicht allein die Lippen, sondern die Zunge, das Gaumensegel, den Kehldeckel, Kehlkopf etc. Nach weiterer genauer Beschreibung des Verfahrens, zu dessen Gelingen allerdings ganz vorzügliche Instrumente erforderlich sind, geht Sch. näher auf das Wirken aller derjenigen physischen Factoren über, welche für das Sprechen in Betracht kommen, sowie auf die, die Sprache umfassenden Bewegungsvorgänge, die sich im Ansatzrohr des menschlichen Stimmorganes vollziehen. Aus seinen Ausführungen geht hervor, dass die Röntgenstrahlen noch über viele Fragen in der Physiologie der Stimme und Sprache genaue Aufschlüsse und Klarheit uns zu verschaffen berufen sind und dass die X-Strahlen auch im Stande sind, in pathologischen Fällen der Stimme und Sprache die betreffenden Störungen präciser festzustellen. Beschorner.

Subglottischer Tumor mit Dyspnoe, Tracheotomie und Auskratzen. (Un cas de tumeur sousglottique ayant déterminé de violente accès de dyspnée; ablation par trachéotomie et curettage.) Von Dr. J. Farlow. (Société américaine de laryngologie und Revue hebdomadaire de laryngologie 1897, No. 38.)

Eine 37jährige Frau leidet seit vier Jahren an Dyspnoe. Die Tracheotomie musste schleunigst ausgeführt werden und man fand an der hinteren Trachealfläche einen nicht gestielten, sich bis in den Oesophagus fortsetzenden Tumor, welcher weich, braun und bleistiftdick war. Stimme normal. Heilung. Dr. P. K.

Asphyxia ex abscesso retropharyngeali. Von J. Sila, Novitzki. (Detskaja Medicina 1897, No. 1.)

Ein viermonatliches, mit Abscessus retropharyngealis behaftetes Kind wurde am 5. November 1896 in's Ambulatorium des Moskauer Kinderspitals der Hl. Olga gebracht. Beim Herabdrücken der Zunge mit dem Spatel stockte die Athmung. Trotz der Eröffnung des Abscesses und Entleerung einer grossen Menge dicken Eiters, sowie eingeleiteter künstlicher Athmung wollte letztere nicht wiederkehren. Es wurde daher das Kind mehrere Male mit dem Kopf nach unten gekehrt und geschüttelt und auf diese Weise noch ziemlich viel dicken Eiters herausbefördert; dabei künstliche Athmung fortgesetzt. Endlich nach $^3/_4$stünd. anstrengender Arbeit gelang es, die Athmung in Fluss zu bringen.
Gorodecki.

Primäre acute Entzündung des submucösen Gewebes des Larynx. (Inflammation aigue primitive du tissu sousmuqueux du larynx.) Von Dr. Chiari. (Wiener klin. Wochenschrift und Annales des maladies de l'oreille et du larynx 1897, No. 10.)

Je nachdem diese Entzündungen diffus oder abgegrenzt sind, rufen sie ganz verschiedene Symptome hervor. Verf. bringt drei Beispiele acuter Halsabscesse, welche den Hautabscessen ähnlich verlaufen.
Dr. P. K.

Digitized by Google

Zur Entstehung des sog. Kehlkopfschwindels. Von Dr. P. Mc Bride in Edinburgh. (Arch. f. Laryngol. etc. 1897, Bd. VII, pag. 111.)

B. fand in dem meisten Fällen von Ictus laryngis die Reihenfolge der Erscheinungen folgendermaassen: Eine Anzahl von Hustenanfällen endet mit so dichtem Verschluss der Glottis, dass die Stimmbänder der innerhalb der Lungen und der Trachea comprimirten Luftsäule nicht weichen. Als eine Folge entsteht intrathoracischer Druck und Ohnmacht tritt ein. Unmittelbar hierauf erschlaffen die Stimmbänder, so dass wahrscheinlich Nichts eine Athmungsverhinderung andeutet. Bisher wurde nur über zwei Fälle mit tödtlichem Ausgang berichtet.

Beschorner.

Primärer Larynxlupus. (Lupus primitif du larynx.) Von Dr. Emil Mayer. (Société américaine de laryngologie und Revue hebdomadaire de laryngologie et d'otologie 1897, No. 38.)

Gestützt auf 2 eigene und 14 fremde Beobachtungen kommt Verf. am Ende seiner Arbeit zu folgenden Schlussfolgerungen: 1) Es besteht ein primärer Larynxlupus; 2) er zeigt Anfangs keine auffallenden Symptome und kann Jahre lang latent bleiben; 3) Tuberkelbacillen bestehen immer darin, sie sind aber wenig zahlreich und schwer aufzufinden; 4) beim ersten Anblick sieht der Lupus viel mehr der Syphilis als der Tuberculose ähnlich; 5) das Fehlen narbiger Verwachsungen ist für Lupus characteristisch, während selbe bei Syphilis nie fehlen; 6) die Prognose ist günstig.

Dr. P. K.

Zur Casuistik der Oesophagotomia externa bei Fremdkörpern. Von S. W. Wladislawlew. Aus dem St. Petersburger männlichen Obuchow-Hospital. (Letopis russk. Chirurgii 1897, No. 1.)

Verf. berichtet nach einem kurzen Ueberblick über die einschlägige Literatur über einen von ihm beobachteten Fall, wo die Operation 36 Stunden nach Verschlucken eines dreieckigen Knochenstückes, dessen Dimensionen $3^1/_2 \times 3 \times 1$ cm betrugen, ausgeführt wurde. Sowohl die Hautwunde als die Wunde in der Speiseröhre wurden nach der Operation vernäht, eine Sonde à demeure durch die Nase in den Oesophagus eingeführt. Vollständige Heilung nach 23 Tagen. Zum Schluss stellt Verf. folgende Sätze auf:

1) Bei der gegenwärtigen Sicherheit der operativen Methoden sollen forcirte Extractionsversuche von Fremdkörpern in der Speiseröhre immer mehr der Oesophagotomia externa weichen.

2) Bei günstigen Verhältnissen ist der primäre Verschluss der Operationswunde der offenen Behandlung vorzuziehen.

3) Die Einführung einer Sonde à demeure nach der Operation ist keine unerlässliche Bedingung.

Gorodecki.

Die Autophonie, d. h. die pathologische Resonanz der eigenen Stimme. (De l'autophonie ou résonance pathologique de la propre voix.) Von Dr. Brunner. (Klinische Vorträge und Revue hebdomadaire de laryngologie et d'otologie 1897, No. 38.)

Das Phänomen beruht auf unvollständiger Obstruction der Portio pharyngea der Eustachi'schen Trompete. Eine sich im Verlaufe der

Digitized by Google

Trompete befindende Verengerung bringt das Phänomen nicht hervor, denn 1) es tritt auf, wenn die Trompete offen ist, aber dennoch eine kleine Verwachsung am Pharyngealende besteht, 2) es tritt nicht auf, wenn die Trompete in ihrem Verlaufe auch gänzlich verschlossen ist. Das Leiden kommt bei Erwachsenen, welche lange an Pharynxcatarrh gelitten haben, vor. Alle Momente, welche die regelrechte Verbindung der knorpeligen mit der membranösen Tuba beeinträchtigen, welche also die spontane Rückkehr der geöffneten Tuba in die geschlossene Tuba verhindern (Steifigkeit, Trockenheit, Verdickung), müssen als Ursache der Autophonie betrachtet werden. Die Behandlung muss immer darin bestehen, dass die Ursache bekämpft wird. Dr. P. K.

Ueber die Absorption von Fremdkörpern durch die Gaumentonsillen des Menschen mit Bezug auf die Entstehung von infectiösen Processen. Von J. L. Goadale in Boston. (Arch. f. Laryngol. etc. 1897, Bd. VII, pag. 90.)

Als Fremdkörper wurde Carmin als die zu den Versuchen geeignetste Substanz erkannt. Der in Wasser suspendirte Carmin wurde vorsichtig mittelst einer stumpfen, biegsamen silbernen Canüle, welche einer hypodermatischen Spritze aufsass, in die Crypten eingebracht. Es wurden darauf, und zwar nach Verlauf von 20 Minuten bis zu 10 Tagen (im Ganzen 12 Fälle), die Tonsillen excidirt, und zeigten die hierauf vorgenommenen microscopischen Untersuchungen, dass Aufsaugung normaler Weise in den Tonsillen, und zwar durch die Schleimhaut der Lacunen stattfindet, dass der Weg der aufgesaugten Stoffe durch die folliculären Lymphräume in der Richtung der grösseren Bindegewebszüge führt, dass ferner die Fremdkörper während des Aufsaugungsvorganges der phagocytischen Thätigkeit der vielkernigen Neutrophilen, die in und neben der Schleimhaut befindlich sind, unterliegen, und dass endlich Bacterien normaler Weise in den Lacunen vorhanden, für gewöhnlich aber im Tonsillargewebe nicht nachweisbar sind. Demnach erscheint die Annahme möglich, dass die Bacterien ihren Weg beständig in die Tonsillargewebe nehmen, aber im Augenblick des Eintritts auf Bedingungen stossen, die ihrem Leben ein Ende bereiten.

Beschorner.

Pharyngolaryngeal- und Magenkrebs zusammen. (Cancer pharyngolaryngé et stomacal concomitants.) Von Dr. Fontognont. (Bulletin de la société anatomique de Paris und Annales des maladies de l'oreille et du larynx 1897, No. 10.)

Zwei microscopisch ganz verschiedene Krebse bei demselben Patienten. Dr. P. K.

Zur Casuistik der Oesophagusperforation. Von N. N. Essaulow. Aus dem Wologod'schen Gouvernements-Landes-Hospital. (Letopis russk. Chirurgii 1897, No. 1.)

Verf. berichtet über einen Fall, wo ein 42jähriger Arbeiter ein Knochenstück (Wirbelbogen) von $2^1/_2 \times 2 \times 1$ cm Dimensionen verschluckte. Dasselbe verblieb acht Tage in der Speiseröhre. Patient willigte in eine Operation erst ein, als bereits hohe Temperatur, In-

Digitized by Google

filtration des Zellgewebes der unteren rechten Halsseite und Kräfteverfall bestand. Eine instrumentelle Extraction des Fremdkörpers erwies sich als unmöglich. Bei der nunmehr vorgenommenen Oesophagotomie erwies sich die Speiseröhre an zwei gegenüberliegenden Stellen perforirt und communicirte mit einem grossen, mit stinkendem Eiter und gangränösen Fetzen erfüllten Hohlraume. Die Wunde wurde gereinigt, drainirt, mit Jodoformgaze tamponirt, in die Speiseröhre eine Sonde à demeure vom Munde aus eingeführt. Der weitere Verlauf war günstig. Vollständige Heilung nach $6^1/_2$ Wochen.

Gorodecki.

Bronchialdrüsenerkrankung; Durchbruch einer verkästen Drüse in den rechten Bronchus. (Adénopathie trachéobronchique, perforation de la bronche droite par un ganglion caséeux.) Von Dr. Bayeux und Dr. Audians. (Bulletin de la société anatomique de Paris und Annales des maladies de l'oreille et du larynx 1897, No. 10.)

Ein siebenjähriges Kind war während zwei Wochen krank, kam unter Erstickungserscheinungen in's Spital und starb nach vier Stunden. Die Section ergab Durchbruch der Trachea ganz nahe am rechten Bronchus durch eine käsige Drüse, welche während des Lebens den Bronchus durch Druck verstopft hatte. Der Fall ist insofern interessant, weil sein Verlauf so latent und langsam, die Endsymptome aber so stürmisch waren.

Dr. P. K.

Ein neues Laryngostroboscop. Von Dr. G. Spiess in Frankfurt a. M. (Arch. f. Laryngolog. etc. 1897, Bd. VII, pag. 148.)

Um die Versuche mit dem Laryngostroboscop, wie sie von Oertel (Arch. f. Laryngol. etc., Bd. III) eingehend beschrieben wurden, zu vereinfachen und die Untersuchung im Sprechzimmer mit Leichtigkeit an jedem Patienten gleich ausführen zu können, hat S. mit Beez in Frankfurt a. M. ein Laryngostroboscop construirt, welches genau die von Oertel aufgestellten Forderungen erfüllt, aber durch seine Kleinheit sich wesentlich von Oertel's Instrument unterscheidet. Die Handhabung des Apparates ist sehr einfach, und lassen sich bei starker Beleuchtung die Schwingungsvorgänge der Stimmlippen mit grosser Deutlichkeit beobachten.

Beschorner.

Die Pharynxschleimhaut als Ausgangspunkt und Eingangspforte pyogener Infectionen. (La muqueuse du pharynx comme point de départ d'infections pyogènes.) Von Dr. Lexer. (Archiv für klinische Chirurgie und Revue hebdomadaire de laryngologie et d'otologie 1897, No. 38.)

Das Resultat der vom Verf. auf Meerschweinchen ausgeführten Experimente ist folgendes: Die selbst in grossen Quantitäten in den Mund eingeführten Staphylococcen und Pneumococcen brachten nie eine tödtliche Allgemeininfection hervor; die Staphylococcen brachten zwei Mal einen Drüsenabscess am Unterkiefer und einmal einen Abscess an einem gebrochenen Tibia hervor. Aber bei Streptococcenculturen, selbst in geringen Quantitäten in den Mund gebracht, entstand immer Allgemeininfection und trat der Tod in spätestens zwei Tagen ein.

Digitized by Google

Schon nach einer Stunde fand man Streptococcen im Herzen und später auch in den anderen Organen. Der Speichel und andere Bacterien scheinen den grösseren Widerstand gegen Staphylococcen und Pneumococcen zu bedingen. Dr. P. K.

Pharyngotomia subhyoidea zur Entfernung eines Fremdkörpers. Von M. M. Trofimow. Aus der chirurgischen Abtheilung des Gouvernements-Landschaftshospitals in Poltawa. (Letopis russk. Chirurgii 1897, No. 1.)

Verf. giebt einen Ueberblick über die einschlägige Literatur und berichtet alsdann über den von ihm operirten Fall, betreffend einen 26jährigen Bauern, bei dem ein im oberen Larynxabschnitt eingekeilter Knochen mittelst der erwähnten Operation entfernt wurde.

Gorodecki.

Primäre pseudomembranöse Tracheobronchitis diphtheritischer Natur. (Trachéobronchite pseudomembraneuse primitive d'origine diphtéritique.) Von Dr. Hache. (Société médicale de Reims, séance du 16. Juin 1897.)

Ein 16jähriger Knabe kam mit Larynxdyspnoe, aphonischer Stimme und aphonischem Husten in's Spital. Im Pharynx nichts zu ersehen. Man machte eine Serumeinspritzung, und bald nachher trat Erbrechen ein; in dem aus den Bronchien stammenden Schleim wurde der Löffler'sche Bacillus in Mischform aufgefunden; des Nachts während eines Erstickungsanfalles wurden mit vielem Schleim zwei 1 mm dicke und 3—5 cm lange Pseudomembranen ausgehustet; durch ihre Zusammensetzung kann man das Trachealrohr nachbilden. Heilung ging langsam von Statten. Verf. kommt zu folgenden Schlüssen: 1) Es handelte sich hier um eine diphtheritische pseudomembranöse Tracheobronchitis, gemäss der bacteriologischen und physicalischen Brustuntersuchung. 2) Es lässt sich mit Wahrscheinlichkeit aber nicht absolut bestimmen, dass es sich um ein primäres Leiden handelte. 3) Das Leiden war fieberlos. Es handelte sich nicht um Lungencomplicationen, weil die Percussions- und Auscultationserscheinungen auf Verstopfung der Bronchien zurückzuführen waren. Dr. P. K.

Zur Medianstellung des Stimmbandes. Von Dr. Grabower in Berlin. (Arch. f. Laryngol. etc. 1897, Bd. VII, pag. 128.)

Nachprüfung der Experimente von Grossmann (vergl. Bd. VI des Archives) an Hunden und Katzen, welche diesen zu der Annahme führten, es sei die bisherige Auffassung, dass nach Lähmung der Nn. recurrentes die Rima glottidis die Cadaverweite zeige und die hieran sich anlehnende Behauptung, dass Medianstellung eines oder beider Stimmbänder auf alleinige Lähmung der Erweiterer hinweise, unhaltbar und erschüttert. Diese Nachprüfung lehrte, dass nach Durchschneidung des M. posticus das betreffende Stimmband bis zu 3 mm von der Mittellinie absteht, d. h. in der sogenannten Cadaverstellung oder besser an der Schwelle der Abduction sich befindet; ferner, dass wenn zur einseitigen Durchschneidung des M. posticus auch noch die der anderen Seite hinzutritt, sich nach ganz kurzer Zeit bis wenige Stunden danach eine Medianstellung beider Stimmbänder einstellt. Diese Medianstellung

Digitized by Google

wird nicht oder nur ganz unwesentlich durch darauffolgende Ausschaltung beider Mm. cricothyroidei beeinflusst, hingegen aufgehoben nach Durchschneidung der Nervi recurrentes, d. h. nach Ausschaltung der Adductoren. Nach Maassgabe dessen erscheint es also nicht richtig, dass das Auftreten einer Medianstellung nach Recurrensdurchschneidung die Möglichkeit einer Medianstellung bei Posticuslähmung ausschliesst; es besteht vielmehr eine auf physiologischen Ursachen begründete schnell und prompt eintretende Medianstellung nach Posticuslähmung und ist hiernach das Rosenbach-Semon'sche Gesetz durchaus möglich, ein Grund gegen seine Möglichkeit jedenfalls aus der nach Recurrensdurchschneidung eintretenden „Medianstellung" nicht ableitbar. Für die Richtigkeit spricht der Umstand, dass mit hoher Wahrscheinlichkeit die grössere „Vulnerabilität" des M. posticus begründet ist in der eigenthümlichen Beschaffenheit seiner Nervenendigungen, zu deren Erforschung G. die Methode von Stiehler angewendet hat und deren Ergebnissen, welche G. zur Zeit nur andeutet, mit Spannung entgegengesehen werden kann. Beschorner.

Ueber die vasomotorische Innervation des Larynx. (Sur l'innervation vasomotrice du larynx.) Von Dr. Hédou. (Presse médicale und Annales des maladies de l'oreille et du larynx 1897, No. 10.)

Es besteht kein physiologisches Experiment, welches das Bestehen der vasomotorischen Nerven für die Larynxgefässe beweist. Die Arbeit von Spiess ergiebt nur negative Resultate. Verf. beweist, dass dies von einem technischen Fehler herrührt. Er operirt auf einem curarisirten Thier, welches künstlich athmet und beweist, dass Reizung des peripheren Endes des Laryngeus superior regelmässig Röthung der betreffenden Schleimhaut und Secretion der entsprechenden Larynxdrüsen hervorbringt. Also ist der Laryngeus superior ein vasomotorischer und secretorischer Larynxnerv. Verf. beschreibt seine Methode und schliesst daraus, dass der Nervus laryngeus superior zu den seltenen vasodilatatorischen Nerven zu rechnen ist. Dr. P. K.

Nadel im Larynx, durch Röntgenstrahlen bestimmt und durch äussere Operation entfernt. (Une épingle dans le larynx, localisée par les rayons Röntgen et extraite par la voie externe.) Von Dr. Walker Downie. (Edingb. Medical Journal und Annales des maladies de l'oreille et du larynx 1897, No. 10.)

Ein 19jähriger Bursche verschluckte eine Stecknadel, welche die gewöhnlichen Symptome hervorrief; Digital- und Spiegeluntersuchung ergaben kein Resultat; es bestanden blos Pharyngitis und Schwellung der rechten Larynxhälfte, so dass das obere falsche Stimmband das wahre grösstentheils bedeckte. Nach verschiedenen gescheiterten Versuchen gelang es, durch eine 45 Minuten dauernde Sitzung die das untere Horn des Schildknorpels horizontal durchdringende Stecknadel zu entdecken, an welcher Stelle auch Schmerz empfunden wurde. Die Wirbelsäule konnte aber nicht entdeckt und folglich die Stellung der Stecknadel zur Medianlinie nicht festgestellt werden. Da schwere laryngeale Symptome fehlten, nahm man an, dass die Stecknadel sich ausserhalb des Larynx befinde; eine in diesem Sinne ausgeführte

Digitized by Google

Operation führte aber nicht zum Ziel. Man behandelte nun exspectativ, bis nach fünf Monaten man in Besitz eines starken Apparates gelangte, welcher nach einer Sitzung von zehn Minuten eine anteposteriore vollständige Photographie ergab. Man sah nun ganz deutlich, dass die Stecknadel horizontal mit ihrer Spitze in den dritten Zwischenwirbelknorpel eingedrungen war und dass ihr Kopf sich etwas höher, beinahe in der Medianlinie sich befand. Die Stecknadel befand sich also im Larynx selbst, durchbohrte den rechten Ventrikel. Die Operation war also ganz einfach: Man führte eine einfache Thyrotomie aus und kam direct auf den Kopf der Stecknadel, welcher den Knorpel ulcerirt und durchbohrt hatte. Die Heilung ging normal von Statten. Blos trat zehn Tage nach der Sitzung eine Entzündung der Haut des Occiput ein, welche Entzündung einer Verbrennung dritten Grades ähnlich sah und eine bleibende Alopecie hinterliess. Dr. P. K.

Zur Frage des medullaren Phonationscentrums. Von Dr. Onodi in Budapest. (Archiv für Laryngologie etc. 1897, Bd. VII, pag. 161.) Antwort von Dr. Grabower in Berlin. Replik von Prof. Onodi in Budapest. (Ebendaselbst, pag. 162.)

Polemik über die Frage der Lage des Phonationscentrums. O. verweist auf seine demnächst im Arch. f. Laryngol. etc. erscheinenden Untersuchungen, die subcerebralen Phonationscentren und die centralen Phonationsbahnen betreffend. Beschorner.

Larynxlähmung bei Typhus. (Paralysie laryngée typhique.) Von Dr. Bernoud. (Province médicale und Annales des maladies de l'oreille et du larynx 1897, No. 10.)

Posticuslähmung trat am 15., Gaumensegellähmung am 20. Tage auf. Die Tracheotomie konnte umgangen werden. In 17 Fällen von typhischer Larynxlähmung konnte die Posticuslähmung nur sechs Mal festgestellt werden. Bei diesen sechs Fällen musste die Tracheotomie ausgeführt werden und vier mussten die Canüle fortwährend tragen. Das gleichzeitige Eintreten der Gaumenlähmung beweist, dass die Ursache nicht im peripherischen Nervensystem, sondern im Bulbus zu suchen ist. Dr. P. K.

Notiz.

Die fünfte Versammlung der süddeutschen Laryngologen wird am Pfingstmontag, den 30. Mai l. J., in Heidelberg stattfinden.

Alle für die **Monatsschrift** bestimmten **Beiträge und Referate** sowie alle **Druckschriften, Archive** und **Tausch-Exemplare** anderer Zeitschriften beliebe man an Herrn Prof. Dr. **Gruber** in Wien I, Freiung 7, zu senden. Beiträge werden mit 40 Mark pro Druckbogen honorirt und die gewünschte Anzahl Separat-Abzüge beigegeben.

Verantwortlicher Redacteur: Prof. Dr. Ph. Schech in München.
Verlag von Oscar Coblentz. Expeditionsbureau: Berlin W. 35, Derfflingerstrasse 22a
Druck von Carl Marschner, Berlin SW., Ritterstrasse 41.

Digitized by Google

Must not be removed from the Library.

Monatsschrift für Ohrenheilkunde

sowie für

Kehlkopf-, Nasen-, Rachen-Krankheiten.

Organ der Oesterr. Otologischen Gesellschaft.

(Neue Folge.)

Mitbegründet von weil. Prof. Dr. M. Rüdinger, Prof. Dr. R. Voltolini und weil. Prof. Dr. Fr. E. Weber-Liel

und unter Mitwirkung der Herren

Docent Dr. **E. Baumgarten** (Budapest), Hofrath Dr. **Bescherner** (Dresden), Prof. Dr. **Ganghofner** (Prag), Docent Dr. **Gomperz** (Wien), Dr. **Heinze** (Leipzig), Dr. **Hopmann** (Cöln), Prof. Dr. **Jurasz** (Heidelberg), Dr. **Keller** (Cöln), Prof. Dr. **Kiesselbach** (Erlangen), Prof. Dr. **Kirchner** (Würzburg), Dr. **Koch** (Luxemburg), Dr. **Law** (London), Docent Dr. **Lichtenberg** (Budapest), Dr. **Lublinski** (Berlin), Dr. **Michel** (Cöln), Docent Dr. **Moldenhauer** (Leipzig), Prof. Dr. **Onodi** (Budapest), Docent Dr. **Paulsen** (Kiel), Dr. **A. Schapringer** (New-York), Dr. **Schäffer** (Bremen), Dr. **E Stepanow** (Moskau), Prof. Dr. **Störck** (Wien), Prof. Dr. **Strübing** (Greifswald), Dr. **Weil** (Stuttgart), Dr. **Ziem** (Danzig)

Herausgegeben von

Prof. Dr. JOS. GRUBER Wien. **Prof. Dr. v. SCHRÖTTER** Wien. **Prof. Dr. PH. SCHECH** München.

Prof. Dr. E. ZUCKERKANDL Wien.

Dieses Organ erscheint monatlich in der Stärke von 3 bis 3½ Bogen. Man abonnirt auf dasselbe bei allen Buchhandlungen und Postanstalten des In- und Auslandes.
Der Preis für die Monatsschrift beträgt 12 R.-M. jährlich; wenn die Monatsschrift zusammen mit der Allgemeinen medicinischen Central-Zeitung bestellt wird, nur 8 R.-M.

Jahrg. XXXII. **Berlin, Mai 1898.** **No. 5.**

I. Originalien.

Erfahrungen im Gebiete der Ohren-, Nasen- und Mundkrankheiten.

IX. Jahresbericht

vom 1. Januar 1897 bis 1. Januar 1898 aus dem Ambulatorium

von

Prof. Dr. **Stetter.**

Im Jahre 1897 sind im Ganzen behandelt worden:

1995 Patienten,

und zwar

1044 Ohrenkranke,
484 Nasen- und Rachenkranke,
172 Halskranke,
295 Zahnkranke.

Digitized by Google

Von diesen Patienten stammten

1574 aus Königsberg,
303 „ Ostpreussen,
22 „ Westpreussen, Pommern, Schlesien,
94 „ Russland,
2 „ anderen Ländern.

Bezüglich des Alters und Geschlechts ergiebt sich folgende Tabelle:

A. Ohrenkranke.

Alter	männlich	weiblich	Summa
0— 1 Jahr	20	7	27
2—10 Jahre	120	77	197
11—20 „	115	108	223
21—30 „	91	119	210
31—40 „	86	84	170
41—50 „	57	53	110
51—60 „	42	29	71
61—70 „ u. mehr	18	18	36
	549	495	1044

B. Nasen- und Rachenkranke.

Alter	männlich	weiblich	Summa
0— 1 Jahr	1	5	6
2—10 Jahre	70	50	120
11—20 „	47	81	128
21—30 „	37	52	89
31—40 „	29	43	72
41—50 „	20	24	44
51—60 „	6	13	19
61—70 „ u. mehr	3	3	6
	213	271	484

C. Mund- und Halskranke.

Alter	männlich	weiblich	Summa
0— 1 Jahr	2	0	2
2—10 Jahre	9	3	12
11—20 „	16	19	35
21—30 „	14	43	57
31—40 „	14	24	38
41—50 „	4	13	17
51—60 „	1	6	7
61—70 „ u. mehr	0	4	4
	60	112	172

Ausserdem wurden an 295 Patienten 364 Zahnextractionen gemacht, so dass also im Ganzen

1995 Kranke

im Ambulatorium, und zwar meistens unentgeltlich, behandelt worden sind. —

Digitized by Google

Um auch weiterhin ein Bild über die Frequenz der Ohrenkrankheiten in den verschiedenen Lebensaltern zu geben, wie ich es in den früheren Jahresberichten bereits angefangen habe, folgt hier die Tabelle, welche Alter und Frequenz aller von dem 1. Januar 1889 bis zum 1. Januar 1898 im Ambulatorium behandelten Ohrkranken angiebt.

Alter	männlich	weiblich	Summa	
0— 1 Jahr	110	72	182	
2—10 Jahre	967	868	1835	3960
11—20 „	1149	794	1943	
21—30 „	691	742	1433	
31—40 „	576	460	1036	
41—50 „	450	361	811	4213
51—60 „	300	254	554	
61—70 „ u. mehr	171	208	379	
	4414	3759	8173	

Auch aus dieser Tabelle ergiebt sich, wie aus allen früheren, wiederum das Ueberwiegen der ersten zwei Decennien, denn diese stehen nur mit 253 Patienten gegen die folgenden fünf Decennien zurück. Während aber in den ersten vier Jahren (1891—1894 incl.) die Summe der Ohrkranken aus den letzten fünf Decennien kleiner war, als die Summe derjenigen aus den ersten zwei Decennien, hat sich das Verhältniss vom Jahre 1895 an insofern verändert, als die Summe der Kranken im Alter von 1—20 Jahren kleiner wurde als die entsprechende Summe derjenigen Kranken im Alter von 20—70 Jahren, und zwar zunehmend; denn

im Jahre 1895 betrug die Differenz ein Plus von 64,
„ „ 1896 „ „ 102,
„ „ 1897 „ „ 253,

d. h. mit anderen Worten, die Krankheiten des Ohres sind im Kindesalter im Abnehmen begriffen. Es wird aber trotzdem daraus noch nicht der Schluss gestattet sein, dass etwa die ätiologischen Momente, welche in den Kinderkrankheiten liegen, weniger gefährlich geworden sind; denn wir müssen bedenken, dass die Kinder meist erst zur Behandlung gebracht werden, wenn Eiterung aus den Ohren eingetreten ist.

Dass aber im Ganzen weniger Kinder in das Ambulatorium gebracht worden sind, während die Gesammt-Frequenz der Ohrenkranken vom ersten Jahre des Bestehens desselben bis jetzt von 818 bis 1044 gestiegen ist, bleibt immer ein erfreuliches Zeichen dafür, dass vielleicht doch auch weniger Kinder wie früher chronisch erkrankt sind, d. h., dass die jeweilig behandelnden Hausärzte das in Folge der allgemeinen Kinderkrankheit auftretende acute Ohrenleiden sogleich lege artis behandelt und geheilt haben. Die Freude über diesen schönen Erfolg der Bestrebungen gerade meines Ambulatoriums wird nun allerdings sehr beeinträchtigt, wenn ich hinzufüge, dass in den letzten Jahren die Ambulatorien für Ohren- und Nasenkranke wie Pilze hierselbst in die Höhe geschossen sind und dass selbstverständlich das Krankenmaterial dadurch sehr zersplittert wird. Dass trotzdem die Frequenz sich immer mehr gehoben hat, erkenne ich dankbar an, und dass be-

Digitized by Google

stimmt mich, meinen einmal eingeschlagenen Weg weiter zu verfolgen, d. h. der conservativen Therapie den weitesten Raum zu geben, mich aber der operativen nicht consequent und a priori zu verschliessen.

Ich stimme dem Ausspruche Stacke's[1]) in vollstem Umfange bei, dass die Operation stets die Ultima ratio sein soll, und dass im concreten Falle erst alles Andere versucht werden soll, ehe man zur Operation schreitet. Wenn alle Ohrenärzte so dächten und danach handelten, dann erst würde die Stacke'sche Operation der Freilegung der Mittelohrräume ihre volle und ganze segensreiche Wirkung ausüben.

Dass die Zuhörerzahl der Studirenden im Laufe der Jahre zugenommen hat — obgleich die Ohrenheilkunde leider noch immer nicht Prüfungsgegenstand im Staatsexamen geworden ist — gehört auch zu den erfreulichen Zeichen des Fortschrittes unserer Wissenschaft, und ich freue mich, hinzufügen zu können, dass ich von Jahr zu Jahr, wenn auch in sehr langsamem Tempo steigend, wahrnehmen kann, dass bei der Prüfung in der chirurgischen Station des Staatsexamens einige Anforderungen auf dem Gebiete der Otiatrie gestellt werden dürfen, und dass die Candidaten heute bereits einen ganz unzweifelhaften Fortschritt in ihren otriatrischen Kenntnissen gegen früher gemacht haben. Ganz ebenso steht es mit den practischen Aerzten, und zwar könnte ich hier eine ganze Anzahl von Collegen aus der Stadt und der Provinz direct namhaft machen, weil ich von ihnen seit neun Jahren immer und immer wieder Ohrenkranke aus ihrer Praxis zugeschickt erhalte und daraus ersehen kann, um wie viel rationeller von ihnen von Anfang an jetzt die Therapie geleitet wird und um wie viel richtiger die Diagnosen geworden sind. Auf der ganzen Linie der angehenden und der fertigen Praxis sehen wir also ein erfreuliches, zielbewusstes Vorwärtsschreiten. Hoffentlich tritt kein Stillstand ein, denn er wäre Rückschritt und in gleicher Weise für die Kranken wie für die Aerzte tief zu bedauern. Ich danke es ganz speciell dem jetzigen Director der Kgl. chirurgischen Klinik, Herrn Prof. Freiherr v. Eiselsberg, dass er den Studirenden auch Patienten mit chronischen Mittelohreiterungen und deren Folgen vorstellt, dass er dabei die heutigen Anschauungen über die Therapie ohne Voreingenommenheit bespricht, die Gefahren hervorhebt, denen diese Kranken ausgesetzt sind, und diese dann auch klinisch operirt. Dadurch wird allen Studirenden die Wichtigkeit und practische Bedeutung der Ohrenheilkunde viel intensiver klargelegt, als es im Ambulatorium resp. im Colleg vor verhältnissmässig nur wenigen Zuhörern möglich ist.

Die behandelten Krankheitsformen waren folgende:

A. Ohrenkrankheiten.

	R.	L.	D.	Sa.
Eczem der Muschel und des Gehörganges . . .	6	2	—	8
Furunkel der Muschel und des Läppchens . . .	8	2	4	14
Vulnera der Muschel und des Gehörganges . . .	4	1	1	6

[1]) Die operative Freilegung der Mittelohrräume. Tübingen 1897.

Digitized by Google

	R.	L.	D.	Sa.
Accumulatio ceruminis	96	76	48	220
Fremdkörper im Gehörgang	5	4	—	9
Otitis ext. diff. acuta	39	38	9	86
„ „ circumscripta	19	14	—	33
„ „ desquamativa	5	5	3	13
Myringitis acuta haemorrhagica	54	46	12	112
„ chronica purulenta	15	16	9	40
„ „ sicca	23	18	21	62
„ „ desquamativa	2	5	3	10
„ „ purul. c. granulat.	6	10	2	18
Verkalkungen im Trommelfell	3	2	4	9
Ecchymose im Trommelfell	2	—	—	2
Perforatio myringis traumatica	1	1	1	3
„ „ obsoleta	5	2	2	9
Atresia meat. ext.	—	1	—	1
Otitis med. acuta	20	18	27	65
„ „ chron.	53	57	65	175
„ „ adhaesiva	15	14	33	62
„ „ chron. purul. c. perf. myring.	88	74	27	189
„ „ „ „ c. perf. et granulat.	34	36	9	79
Residuen abgelaufener Mittelohreiterungen	8	4	3	15
Periostitis proc. mast.	7	7	—	14
Labyrinthleiden	2	3	3	8
Nervöse Schwerhörigkeit	4	1	2	7
Taubstummheit	—	—	8	8

B. Nasenkrankheiten.

Eczema nasi	25
Acne rosacea	5
Choryza	6
Teleangiectasia septi	5
Scoliosis septi nach links	15
„ „ „ rechts	8
Epistaxis	3
Ulcus perforans septi	1
Angioma nasi	1
Ulcera luetica	2
Rhinit. hypertrophicans	146
„ atrophicans	14
Ozäna	18
Nasenpolypen	16
Rhinosclerom	1
Adenoide Vegetationen im Nasenrachenraum	52
Rhino-Pharyngitis	97
Fibrom im Nasenrachenraum	1
Empyema antr. Highmori	2

Digitized by Google

C. Mund- und Halskrankheiten.

Eczem und Furunkel auf den Lippen	10
Labialcyste	1
Unterkiefercyste	1
Glossitis	17
Parulis	4
Gingivitis ulcerosa	4
Tonsillitis acuta	19
Angina acuta	30
Hypertrophia tonsill.	19
Tonsillarabscess	5
Pharyngitis acuta	78
„ granulosa	67
„ atrophicans	3
Ulcera luetica pharyngis	4
Laryngitis acuta et chron.	117
„ luetica ulcerosa	2
Tuberculosis laryngis	8
Stimmbandpolypen	4
Stimmbandparese	4
Lymphomata colli	10
Struma	2
Fremdkörper im Pharynx	2
Caries dentium	364

Es wurden folgende Operationen ausgeführt:

Furunkel-Incisionen	14
Paracentese des Trommelfells	160
Extraction von Ohrpolypen	6
Ecrasement von Granulationen aus dem äusseren Gehörgang	10
Wilde'sche Incision	11
Exerasement des Antr. mastoid.	25
Cauterisation v. Granulationen im Mittelohr	5
Plastik der äusseren Gehörgangsöffnung	1
Nasenpolypen-Entfernung	16
Geraderichtung des Septum	4
Cauterisation bei Teleangiectasia septi	5
Zungenpapillom-Exstirpation	1
Scarification bei Tonsillit. acuta	5
Incision bei Tonsillarabscess	4
Tonsillotomie	8
Ecrasement adenoider Vegetationen	32
Exstirpation des Fibroms im Cav. pharyngo-nas.	1
Cauterisationen bei Hypertrophie der Nasenmuscheln	22
„ „ Glossitis papill.	10
Transport	340

Digitized by Google

Transport	340
Cauterisationen bei Pharyngit. granul. . .	5
„ „ Larynxpolyp	2
Excision einer Labialcyste	1
„ „ Unterkiefercyste	1
Eröffnung des Antr. Highmori	2
Exstirpation von Lymphomat. colli . . .	3
Summa	354

Bei einem Vergleiche der behandelten Krankheitsformen und der Summe der Operationen muss die Kleinheit der letzteren auffallen, wenn z. B. der Summe von 19 Tonsillen-Hypertrophien nur eine solche von 8 Tonsillotomien gegenübersteht oder bei 67 Fällen von Pharyngit. granulosa nur in 5 Fällen die Cauterisation gemacht wurde.

Bezüglich der Mastoidoperationen und der Stacke'schen Operation zur Freilegung der Mittelohrräume bin ich noch auf meinem früheren conservativen Standpunkt stehen geblieben; denn ich habe noch im vergangenen Jahre wieder die Erfahrung bestätigt gefunden, dass man zur Heilung alter Ohreiterungen die genannte Operation nicht nothwendig braucht. Ich bemerke bei dieser Gelegenheit, dass mir bezüglich zweier Patienten, die ich in meinem vorjährigen Bericht[2]) angeführt habe, von dem Assistenzarzt der Halle'schen Ohrenklinik Herrn Dr. Grunert die Nachricht zuging, dass der eine (W. M., 21 Jahre, stud. theol.) sich vor Beendigung der Behandlung entfernt habe, bei dem anderen (C. G., 24 Jahre, Rittergutsbesitzer) das Antrum nicht eröffnet worden war. Ich habe dem hinzuzufügen, dass ich den Nutzen einer Operation nicht einsehen kann, welche auch nach 8 Monaten noch keine Heilung gebracht hat, so dass so lange Zeit hinterher noch dem Kranken der Vorwurf gemacht werden muss, dass er sich vorzeitig aus der Behandlung entfernt habe. Die durchschnittliche Behandlungsdauer beträgt nach Stacke (l. c.), wenn keine Complicationen (Tuberculose, intracranielle Erscheinungen) vorliegen, bei jeder noch so veralteten Mittelohreiterung $3^1/_2$ Monate. Wenn nun nach 8 Monaten noch keine Heilung eingetreten ist, so liegt wohl ohne allen Zweifel ein sog. ossales Recidiv (Stacke) vor, d. h. entweder, dass die Operation keine radicale gewesen ist oder dass sie nicht zur radicalen Heilung geführt hat. Wenn in dem zweiten der oben angeführten Fälle das Antrum mastoid. nicht eröffnet worden ist, so liegt vielleicht hierin der Grund für das Recidiv; es wäre vielleicht ausgeblieben, wenn auch hier die Stacke'sche Radicaloperation gemacht, d. h. das Antrum vom Mittelohr her eröffnet worden wäre, — eine Möglichkeit, die viel an Sicherheit gewinnt, wenn wir den Stacke'schen Ausführungen (l. c. pag. 17) folgen, dass es zu den Haupterfordernissen der Radicaloperation gehört, den Kuppelraum auszuräumen, den Aditus zu erweitern und das Antrum mast. in breite Verbindung mit dem Gehörgang zu bringen, dass die typische Aufmeisselung nach Schwartze dagegen nicht für alle Fälle genügt.

Das oben angegebene Missverhältniss zwischen der Anzahl der

[2]) Monatsschrift für Ohrenheilkunde 1897, No. 3.

Digitized by Google

Tonsillenhypertrophien und der Tonsillotomien beruht auf der durchgängig vorhandenen Messerscheu der Patienten resp. deren Eltern. Sowie von der Exstirpation gesprochen wird, verweigern die betreffenden Patienten entweder sofort die Vornahme derselben oder geben vor, wiederkommen zu wollen — und erscheinen selbstverständlich nie mehr. Selbst bei hochgradigen Schluck- und Schlingbeschwerden, bei behinderter Athmung, bei heftigen Schmerzen ist mir kürzlich von einer erwachsenen Frau, welche an einem acuten Tonsillarabscess litt, die Ausführung der Incision nicht gestattet worden, trotz ruhiger Vorstellung von der Nothwendigkeit der kleinen Operation. Leider ist diese Messerscheu im Laufe der Jahre grösser und grösser geworden, und zwar nicht nur bei den sog. gebildeten Classen, sondern auch bei den ungebildeten. Nachdem ich vier Jahre lang die sehr grosse Poliklinik der Königl. chirurgischen Klinik mit pr. pr. 6000 Patienten pro Jahr geleitet und jetzt seit dem 1. Januar 1889 in meinem eigenen Ambulatorium über 11000 Kranke behandelt habe, also im Ganzen 12 Jahre in engster Fühlung mit den Patienten der ärmeren Classe stehe, darf ich mir wohl ein Urtheil über das Fühlen und Denken dieser Leute dem Arzt und seinem Handeln gegenüber erlauben. Auch hier, wo es sich um die eigene Gesundheit oder die der Familie handelt, spricht sich das horrende gesteigerte Selbstbewusstsein, die Negation jeglicher Autorität immer mehr und mehr aus; ja, man bekommt oft den Eindruck, als ob ein Arbeiter oder eine Proletarierfrau nur deshalb die Poliklinik aufsuche, um sich die schon vorher selbst gestellte Diagnose bestätigen zu lassen, um, falls dies nicht geschieht, mit ungläubiger Miene wieder davonzugehen. Das sind die Früchte ebenso sehr der socialpolitischen Bestrebungen unserer Zeit, als wie auch der Kurpfuscher und sog. Naturheilärzte.

Ueber die einzelnen Operationen ist nicht viel hinzuzufügen. Die Wilde'sche Incision hat in allen Fällen auch die zugleich bestehende chronische Mittelohreiterung zur Ausheilung gebracht, und ich kann mich daher auch heute noch nicht den Otologen anschliessen, welche sich der Wilde'schen Incision gegenüber ablehnend verhalten. Das Ecrasement des Antr. mastoideum wurde nur dann an die Incision angeschlossen, wenn eine Knochenfistel vorlag, oder wenn der Knochen bläulich verfärbt und, wie in zwei Fällen, eindrückbar war. Nicht immer gelang es, dadurch die Passage nach dem Mittelohr freizulegen; denn die in das Antr. mastoideum gespritzte antiseptische Lösung floss nicht immer aus dem Meatus ab. Die Krankengeschichte eines Patienten, der im Alter von 54 Jahren stand, ist durch den Befund im Antrum mast. interessant, weshalb ich sie hier folgen lasse:

R. G., Matrose eines Pregelkahns, 44 Jahre alt, erkrankte während seines Aufenthalts in Königsberg vor drei Wochen an Influenza, und nachdem er nur drei Tage ohne ärztliche Behandlung in seiner hiesigen Wohnung bettlägerig gewesen war, ging er am vierten Tage wieder auf das Schiff, das am nächsten Tage seine Reise pregelaufwärts antrat. Nur kurze Zeit nach der Ausfahrt bekam er (also am fünften Tage nach Beginn der Krankheit) plötzlich einen ca. $^1/_4$ Stunde dauernden Schüttelfrost und fühlte unmittelbar darauf heftige Schmerzen im rechten Ohre, aus dem „gleich danach“ sich eitriger Ausfluss einstellte. Im

Digitized by Google

Anschluss daran traten sehr bald heftige, den Schlaf raubende, nach der Schläfengegend ausstrahlende Schmerzen hinter dem Ohre auf, die Weichtheile um das Ohr herum schwollen mächtig an, die Haut färbte sich nach Aussage des Kapitäns dunkelroth und nahm ein glänzendes Aussehen an. Im Laufe der nächsten 14 Tage nahmen die genannten Symptome immer mehr an Heftigkeit zu, obgleich warme Umschläge und warme Oeleinträufelungen gemacht worden waren. Unter diesen Umständen verliess der Kranke den Kahn und kam per Eisenbahn nach Königsberg zurück. Die Untersuchung ergab eine rechtsseitige Otitis media purulenta mit einer im hinteren oberen Quadranten des Trommelfells liegenden Perforation, aus der Eiter abfloss, der einen pulsirenden Lichtreflex trug. Die Haut über dem Proc. mast. war geröthet, ödematös und jede Berührung sehr schmerzhaft. Temperatur 38,5°. In Anbetracht der für den Eiterabfluss sehr ungünstig gelegenen Perforation spaltete ich sofort das Trommelfell bis unten hin, worauf sich eine überraschend grosse Menge Eiter entleerte, die unmöglich aus dem Mittelohre allein stammen konnte. Es war also klar, dass sich irgendwo ein grösseres Eiterdépôt befinden müsse. Am nächsten Tage (23. März) wurde daher die Aufmeisselung des Proc. mast. von einem 6 cm langen Schnitte aus gemacht, der 1 cm hinter dem Muschelansatz und parallel mit ihm verlief. Es wurde eine dicht unter dem Knochen liegende Höhle eröffnet, aus der sich viel Eiter ergoss, und die in ihr befindlichen, schwammigen Granulationen mit dem scharfen Löffel ausgekratzt. Die genaue Abtastung mit der Sonde liess deutlich eine Höhle von mindestens 1 cm im Durchmesser erkennen, aber eine Communication mit dem Mittelohre war nicht nachzuweisen. Die Wunde wurde ebenso wie der äussere Gehörgang mit Haug'scher Chinolinnaphtholgaze tamponirt. Die Operation brachte aber durchaus nicht den gewünschten Erfolg, die Schmerzen liessen nicht nach, das Fieber blieb auf derselben Höhe wie vorher, die Eiterung aus dem Ohre verminderte sich nicht. In der Voraussetzung, dass noch ein zweiter Eiterherd im Proc. mast. vorhanden sein müsse, machte ich am dritten Tage nach der ersten Operation (25. März), von einem zu der ersten Incision senkrecht nach hinten verlaufenden Schnitt aus, eine zweite, gleichfalls 1,5 cm im Durchmesser haltende Meisselöffnung nahe der Basis des Proc. mast. Ich gelangte wiederum in eine mit Eiter und schwammigen Granulationen erfüllte Knochenhöhle, die hinter und etwas über der zuerst eröffneten lag und mindestens denselben Durchmesser hatte. Weder mit der feinsten Anel'schen Sonde, noch durch den Lysolwasserstrahl liess sich eine Communication mit der ersten Höhle nachweisen, dagegen entleerte sich sowohl Blut aus dem Gehörgang, als floss auch die zur Ausspülung dieses Hohlraumes benutzte Flüssigkeit in einem dicken, trägen Strahle aus dem äusseren Gehörgang ab. Es bestand also unzweifelhaft eine verhältnissmässig breite Communication dieses Antrums mit dem Mittelohr, und erst durch diese zweite Operation war das Antrum mast. eröffnet worden. Dieser Befund ist sofern interessant, als zwei annähernd gleich grosse Höhlen im Proc. mast. vorhanden waren, von denen die hintere dem Antrum mast. entsprach. Es geht aus diesem Befunde hervor, dass es unter gewissen Umständen sehr schwer sein kann, bei einer Aufmeisselung

Digitized by Google

vom Proc. mast. aus sogleich die Natur der eröffneten Knochenhöhle zu erkennen, und dass es ein unzweifelhaftes Verdienst Stacke's ist, mit vollem Nachdruck darauf hingewiesen zu haben, dass man die Eröffnung des Antrums vom Mittelohre her ausführen solle. Denn man wäre dann wohl in dem vorliegenden Falle mit der gekrümmten Sonde an dem ersten Eiterherde vorbei durch den Aditus direct in das Antrum gelangt. Für die operative Behandlung der vom Mittelohre ausgehenden Eiterungen des Proc. mast. ist die mitgetheilte Krankengeschichte deshalb von grossem Interesse, als nicht unter allen Umständen die eine oder andere Operation (vom Proc. mast. oder vom Mittelohre aus) genügend ist. Denn es ist fraglich, ob durch die Stacke'sche Operation im vorliegenden Falle die erste Höhle überhaupt eröffnet worden wäre. Nach der zweiten Operation ging die Temperatur bald zur Norm herab und vier Wochen danach, am 27. April, konnte Patient mit fast vernarbter Wunde und vollständig trocknem Mittelohr aus der Behandlung entlassen werden. Die Hörweite betrug für die Uhr 10/200, für Flüstersprache 2 m.

Die auch im Laufe des Jahres 1897 niemals ganz erloschene Influenzaepidemie war die Veranlassung, dass relativ viele acute Trommelfellentzündungen hämorrhagischer Natur zur Beobachtung gelangten. Ich habe nach den Erfahrungen, die in dem Jahresbericht von 1896 niedergelegt sind, hier stets sofort die Eröffnung der Blutblasen vorgenommen und danach nicht ein einziges Mal eine Eiterung eintreten sehen. In allen Fällen ist zugleich der Nasenrachenraum mitbehandelt worden, worauf grosser Werth zu legen ist, und zwar entweder mit Einstäubungen von 1 proc. Solut. zinci sozojod. oder mit Inhalationen einer Kal. chlor.-Lösung.

Die Myringitis chron. sicca ist wie bisher so auch weiterhin mit Einträufelungen einer Lösung von Acid. sozojodol. in Ol. Ricini mit einem kleinen Zusatz von Alcohol. absol.[3]) mit gutem Erfolge behandelt worden, denn das Gehör aller Kranken besserte sich im Laufe einiger Wochen. Oft nahm ich dabei die Massage des Trommelfells zu Hilfe, die ich seit einigen Monaten mit dem electrisch betriebenen Dr. Breitung'schen Massageapparat ausführe, nachdem ich vorher dazu nur den Katheterismus und den Haug'schen Massageschlauch angewendet hatte. Der Umstand, dass bei einzelnen Kranken die Hörfähigkeit nur sehr langsam und minimal zunahm, brachte mich auf den Gedanken, dass dies wohl daran liegen könne, dass das verdickte Trommelfell den Massagebewegungen einen zu grossen Widerstand entgegensetzte, und ich verordnete in Folge dessen eine vorhergehende 3—4wöchentliche Einträufelung der oben angegebenen Lösung von Acid. sozojodol., um eine Resorption der zelligen Infiltration im Trommelfell herbeizuführen, dadurch seine Schwingungsfähigkeit zu erhöhen und der Einwirkung der Massage zugänglicher zu machen. Die Hörfähigkeit nahm danach schneller zu. Dieser Erfolg ist nicht nur in dieser Richtung bezw. der Verbesserung des Gehörs von Bedeutung, sondern ganz wesentlich auch deshalb, weil die Behandlungsdauer dadurch abgekürzt wird. Die Geduld der Patienten wird auf keine zu

[3]) Monatsschrift für Ohrenheilkunde 1897, No. 3.

Digitized by Google

harte Probe gestellt, wenn schon auch so noch die Behandlungszeit durchschnittlich etwa zwei bis drei Monate dauert, denn sie endet erst dann, wenn die Patienten mit ihrem wiedererlangten Gehör zufrieden sind; absolut normale Function habe ich in keinem Falle in der angegebenen Zeit eintreten sehen, aber eine derartige Function, dass die betreffenden Menschen vollständig dem socialen Verkehr wiedergegeben sind, ist in der genannten Zeit zu erreichen — und dann bleiben sie eben von selbst fort.

Diejenigen Trommelfelle, welche eine bemerkenswerthe Injection der Memb. Shrapnelli oder des Hammergriffgefässes zeigten oder welche diffus blutreich waren, sind mit einer 2proc. Lösung von Zinc. sozojodol. behandelt worden. Das Mittel hilft ausgezeichnet gegen diese Myringitiden, die nicht selten für sich allein noch bestehen bleiben, nachdem die Ursache — etwa ein acuter Nasenrachencatarrh — bereits beseitigt ist.

Die grosse Anzahl der chronischen eitrigen Mittelohrentzündungen ist conservativ behandelt worden; ich freue mich, constatiren zu können, dass ein erheblicher Procentsatz derselben auch auf diesem Wege geheilt worden ist. Es geht für mich daraus unzweifelhaft hervor, dass die Operation nicht in allen Fällen alter Eiterungen des Mittelohres zur Heilung nothwendig ist, sondern dass nur ganz bestimmte Symptome die Stacke'sche Operation rechtfertigen. Es kann diesem an sich gewiss segensreichen Verfahren nur nützen, wenn nicht Alles in einen Topf geworfen, sondern wenn wirklich eine richtige Auswahl getroffen wird. Es ist kein Geringerer als Lucae[4]), der auch jetzt noch in dieser operationslustigen Zeit der conservativen Behandlung das Wort redet und so mehr für die Stacke'sche Operation Terrain erobert, als alle Diejenigen, die da glauben, nur das Messer und der Meissel könnten jede chronisch-eitrige Mittelohrentzündung heilen. Ich habe die Behandlung folgendermaassen geleitet: Zuerst ist es nothwendig, sein Augenmerk auf die Beschaffenheit des Eiters zu lenken. Ist er sehr zähe, dick-fadenziehend, schleimig, so verordne ich vier Mal des Tages Eingiessungen einer Lösung von 30 Tropfen Lysoli puri in $^1/_2$ l abgekochtem Wasser. Diese Lösung bleibt etwa drei Minuten im Ohre, wird dann herausgelassen und nun ein Tampon Haug'scher Chinolin-Naphthol-Gaze möglichst tief und schonend in den Gehörgang eingeführt. Durch die Eingiessung wird nicht nur antiseptisch gewirkt, sondern es wird das zähe Secret verflüssigt und dadurch leichter aufsaugungsfähig, so dass die sehr weiche, grosse ansaugende Kraft besitzende Gaze nun intensiver wirken kann. Wenn die Menge des Eiters abnimmt, was relativ schnell einzutreten pflegt, so geschieht die Eingiessung und Auswechselung des Tampons seltener, schliesslich nur ein Mal des Tages, dann jeden zweiten, dritten Tag ein Mal. Da die Erfahrung aber gelehrt hat, dass ambulatorische Patienten von der Behandlung fortbleiben, sowie eine ihnen deutlich wahrnehmbare Besserung ihres Leidens eintritt, so habe ich stets den Kranken stricte anbefohlen, sich noch mehrere Wochen hindurch wenigstens ein Mal in der Woche, und zwar gewöhnlich Sonntags, als ihrem arbeitsfreien

[4]) Therapeutische Monatshefte 1897, No. 8.

Digitized by Google

Tage, vorzustellen; wenn dann einige Wochen hintereinander die Gaze innerhalb der acht Tage trocken geblieben war, so habe ich die Patienten entlassen, jedoch stets mit der Weisung, sich sofort wieder vorzustellen, wenn von Neuem eine eitrige Absonderung eintreten sollte. Es ist aus diesem Jahre 1897 keiner wiedergekommen, aus dem Jahre 1896 nur fünf; und doch kann ich absolut fest überzeugt sein, dass mehr wiedergekommen wären, wenn sie wieder erkrankt wären.

Ist dagegen der Eiter dünnflüssig, so lasse ich die Lysolwasser-Eingiessungen, sowie überhaupt jede Ausspülung ganz fort und verordne nur das Einführen eines Chinolin-Naphthol-Gazetampons, nach vorheriger Austupfung mittelst eines in Lysolwasser getauchten Watte-Tampons, was je nach der Menge des Secretes anfänglich event. alle zwei oder drei Stunden, später seltener geschieht. Hierzu gehört entschieden von Seiten der Patienten resp. deren Angehörigen einige Geschicklichkeit. Die Erwachsenen lernen aber überraschend schnell, den Eiter mit dem Tampon zu entfernen und sich mit einer kleinen Pincette die Gaze tief genug, absolut schmerzlos, schonend einzuführen und unterziehen sich um so lieber dieser kleinen Mühe, als sie sehr bald gewahr werden, wie schnell die Eiterung abnimmt und wie sich dadurch die Häufigkeit der Auswechselung des Tampons vermindert.

Wenn dieses Stadium eingetreten ist, die Erneuerung der Gaze vielleicht nur jeden zweiten oder dritten Tag nothwendig ist, dann schreite ich zur Entfernung resp. directen Behandlung etwa vorhandener Granulationen, sei es, dass dieselben aus dem Mittelohre, sei es, dass sie vom Trommelfell stammen. Hierzu habe ich mich ausser der Wilde'schen Schlinge oder des scharfen Löffels in der Mehrzahl der Fälle der Trichloressigsäure bedient, und zwar mit ausgezeichnetem Erfolg. Ich habe entschieden den Eindruck bekommen, dass die Trichloressigsäure auch auf die Rückbildung der ganzen Erkrankung der Mittelohrschleimhaut einen günstigen Einfluss ausübt, denn oft trat eine auffallend schnelle Besserung und baldige definitive Heilung der chronischen Media purulenta ein. Ein unangenehmes Hinderniss bei Anwendung der genannten Säure bilden meist die Chlordämpfe, die sich momentan im Meatus entwickeln, so wie man die Sonde in den Gehörgang eingeführt hat. Wenn man sehr langsam eingeht, so kann durch die genannten Gase das Bild der betreffenden Granulation, die man touchiren will, momentan ganz undeutlich werden. Es ist also ein relativ rasches Handeln nothwendig. Nach der Aetzung lasse ich sofort eine Ausspülung mit Lysolwasser folgen und lege dann einen Chinolin-Naphthol-Gazetampon ein. Auf diesem Wege habe ich viel chronische Mittelohreiterungen heilen sehen und werde hoffentlich noch viel heilen sehen. Ich kann mich nur voll und ganz unbedingt dem anschliessen, was Stacke (l. c.) über die Indicationen zu seiner Operation sagt. Um ganz exact die Stacke'sche Operations-Methode kennen zu lernen, habe ich seinem hier practicirenden Schüler, Herrn Dr. Jerosch, dem im Krankenhause der Elisabethinerinnen ein guter aseptischer Operationsraum zu Gebote steht, in letzter Zeit zwei Patienten überwiesen, die er in meiner Gegenwart nach Stacke operirt hat. Nur auf diese Weise ist es möglich, der Operation selbst Herr zu werden; denn die Vorschriften, die man gedruckt liest, werden selten genügen,

Digitized by Google

den absolut richtigen Weg einzuschlagen; denn die Individualität des Operateurs tritt dann doch mehr weniger hervor.

Bei einer Atresie des Gehörganges, wobei speciell die äussere Oeffnung in Folge Einfliessens von ungelöschtem Kalk narbig verengert war, habe ich mit Erfolg eine plastische Operation gemacht, die in den Haug'schen Vorträgen[5]) genauer beschrieben ist.

Die Krankheiten der Nase und des Nasenrachenraumes geben zu besonderen Bemerkungen bezüglich der Behandlung kaum Anlass. Bei der Schleimhauthypertrophie der Muscheln habe ich auch weiterhin die Flächencauterisation nicht angewendet, sondern mit einem kleinen spitzen Brenner Stichcanäle in die Schleimhaut eingebrannt und durch die spätere Narbenbildung die Lichtung des betreffenden Nasenganges definitiv erweitert. Es wird dadurch die Schleimhaut sehr viel weniger angegriffen, ohne den Erfolg zu verringern; auch die Gefahr der Verwachsung zwischen Muschel- und Septumschleimhaut wird ganz beseitigt. Wenn die Muschel dem Septum in grosser Ausdehnung fest anliegt, so ist es bei der Flächencauterisation nicht zu vermeiden, dass beide Schleimhautflächen angebrannt werden; es liegen sich dann also zwei Wundflächen gegenüber, die sich bei geringster Schwellung berühren müssen und auf diese Weise miteinander verwachsen werden. Aber auch, wenn eine directe Berührung des Septums mit dem Brenner nicht stattfand, so kann leicht durch die ausstrahlende Hitze seine Schleimhaut necrotisch und auch auf diesem Wege eine Verwachsung mit der Muschel ermöglicht werden. Erst vor wenigen Wochen habe ich bei einem aus Russland zugereisten Patienten eine derartige Verwachsung gesehen. Die Narbenstränge mussten durchtrennt werden. Da aber der Patient noch vor vollständiger Vernarbung der Wundflächen wieder in seine Heimath reiste, so steht ihm sicher eine neue Vernarbung bevor; denn die Einlegung eines Tampons unterbleibt von dem Tage seines Austritts aus der Behandlung.

Auch in diesem Jahre habe ich mit Erfolg die Laker'sche[6]) Schleimhautmassage angewendet und damit, wenn es sich um reine Schleimhauthypertrophie handelte, auch dauernde Rückbildung erzielt.

Die Rhinitis atrophicans foetida ist gemäss den Erfahrungen, die ich in den früheren Jahren gemacht habe, auch weiter mit Ausspülungen von Lysolwasser und Einstäubung von Kal. sozojodol. pulv. behandelt worden. Das Pulver wurde selbstverständlich erst dann angewendet, wenn durch das Lysolwasser alle Borken entfernt waren, und zwar unmittelbar nach der Durchspülung. Nachdem ich diese Behandlungsmethode nunmehr drei Jahre hindurch angewendet habe, darf ich sie mit Recht gegen den Fötor einerseits und gegen die Krustenbildung andererseits empfehlen. Der intensive Gestank lässt sehr schnell nach, hört bald ganz auf, aber es bleibt noch geraume Zeit der fade, süssliche Geruch zurück, und zwar wahrscheinlich so lange, wie noch die Neigung zur Borkenbildung besteht. Je weiter aber die Neubildung der Schleimhaut zur Norm fortschreitet, um so

---

[5]) Klin. Vorträge II, Heft 9, pag. 316.

[6]) Laker: Die Anwendung der Massage bei den Erkrankungen der Athmungsorgane. Leipzig, Wien 1897.

Digitized by Google

spärlicher wird die Borkenbildung, und allmählich hört auch dieser Geruch ganz auf. Dass auf die Heilung der Schleimhaut neben dem Lysolwasser in erster Linie das Kal. sozojodol. von gutem und bestimmendem Einfluss ist, ergiebt sich für mich ganz unzweifelhaft aus dem Umstande, dass die Borkenbildung am längsten an jenen Stellen bestehen bleibt, an welche das Pulver am schwersten in genügender Menge gelangt, d. i. an dem oberen Theil der hinteren Rachenwand. Die Muscheln können jeder Zeit mit dem Pulver bestäubt werden und hier schwindet auch die Neigung zur Krustenbildung bald, um nicht mehr wiederzukehren. Damit scheint auch die Thatsache zusammen zu hängen, dass sich am ehesten im obersten Abschnitt der hinteren Rachenwand und am Rachendach wieder von Neuem Borken bilden.

Die adenoiden Vegetationen habe ich nur operativ behandelt, da ich von der vor zwei und einem Jahre versuchsweise manchmal angewendeten Pinselung mit einer 50proc. Resorcin-Lösung keine ermunternden Erfolge gesehen habe; denn abgesehen von der langen Dauer der Behandlung, sind mir Recidive bekannt geworden. Auch ist das Ecrasement, das ich nur ganz ausnahmsweise in Narcose (mit hängendem Kopf) mache, eine so kurzdauernde, entschieden nicht sehr schmerzhafte Operation, dass es ohne allen Zweifel den Pinselungen oder der sogar auch geübten Massage bei Weitem vorzuziehen ist. Es hat sich bei oder nach der Operation nie ein übler Zufall ereignet, die Blutung stand in allen Fällen sehr bald von selbst. Zur Nachbehandlung diente die Bestäubung der Wundfläche mit einer 1proc. Zinc. sozojodol.-Lösung mittelst eines Refraichisseurs, wodurch auch die gewöhnlich noch nebenbei vorhandene chronische Rhinitis geheilt wird.

Die Eröffnung des Antrum Highmori habe ich im Hinblick auf die fraglichen Vortheile der Eröffnung vom unteren Nasengang oder von einer Alveole aus durch Resection eines Theiles der Facialwand bewerkstelligt. Ich löste die Weichtheile, wie zur Dieffenbach'schen Resection, des Oberkiefers ohne Durchschneiden der Oberlippe vom Knochen ab und entfernte etwa die untere Hälfte der Facialwand des Antrums. Die Höhle wurde exact mit dem scharfen Löffel ausgekratzt und dann die Hautwunde bis auf eine kleine Stelle im inneren unteren Winkel, aus der der Jodoformgazetampon herausgeführt wurde, genäht. Die eine Patientin musste sich später noch der Eröffnung der gleichseitigen Stirnhöhle unterziehen, wobei ebenso wie aus dem Antrum Highmori Eiter entleert wurde. Sie ist zur Zeit vollkommen geheilt. Ich kann nach diesen Erfahrungen nur sehr energisch der Resection der Facialwand des Antrums das Wort reden. Da doch immer vorauszusehen ist, dass die Hautwunde per primam int. heilt, so ist auch in kosmetischer Hinsicht nichts gegen die Operationsmethode zu sagen. Die feine Narbe am unteren Augenlide und in der Nasolabialfalte ist später nur bei genauer Betrachtung sichtbar und der Patient prognositisch entschieden besser daran, als wenn man eine der anderen üblchen Operationsmethoden wählt. Nach Entfernung des Tampons am dritten Tage post operat. wurden noch einige Zeit Durchspülungen gemacht, bis die Spülflüssigkeit rein aus der Nase abfloss.

Unter den Mundkrankheiten verdienen besondere Erwähnung

Digitized by Google

die Erkrankungen des Zungenhintergrundes und eine grosse Unterkiefer-Cyste.

Ueber die ersteren habe ich mich bereits aus Anlass einer tuberculösen Form der Erkrankung anderswo[7]) näher ausgesprochen. Ich habe hier nur hinzuzufügen, dass ich auch weiterhin auf die Veränderungen, in specie auf die Verhornungsprocesse der Papillae circumvallatae mein Augenmerk gerichtet und die l. c. gemachten Beobachtungen auch noch in anderen Fällen bestätigt gefunden habe. Es giebt ohne Zweifel eine Form der Glossitis papillaris, welche in erster Linie die Region der Papillae circumvallatae befällt und welche zur Hypertrophie und Verhornung derselben führt. Nicht immer findet man zu gleicher Zeit eine Hypertrophie der Balgdrüsen des Zungengrundes, also der eigentlichen Zungentonsillenparthie, und niemals habe ich bisher eine Mitbeteiligung der Papillae fili- und fungiformes gesehen. Die Symptome, über welche die Patienten klagen, gipfeln in fortwährendem Hustenreiz und „Kratzen im Halse"; man findet bei der laryngoscopischen Untersuchung den Larynx gesund, aber sofort fallen die Schwellungen der genannten Zungenhintergrundstheile in die Augen, objectiv ist dann weiter die auffallende Härte der Pap. circumvallatae zu constatiren. Wenn man die am meisten prominirenden mit der Scheere abträgt und die geschwollenen Theile der Zungentonsille cauterisirt, so ist die Heilung zu erwarten. Nur nebenbei — weil eigentlich selbstverständlich — bemerke ich, dass es nothwendig ist, dass der Patient nach der Cauterisation des Zungengrundes in den ersten 24 Stunden hin und wieder ein Eisstückchen im Munde zergehen lässt, um der möglichen Entstehung eines Glottis-Oedems vorzubeugen.

Die Unterkiefer-Cyste sass im Bereiche der Molarzähne des linken Unterkiefers, war etwa hühnereigross, von einem prall gespannten, bläulich-weissen, derben Sacke umgeben und hatte sich bei einer 52 Jahre alten Patientin schmerzlos im Laufe von ca. $1^1/_2$ Jahren entwickelt. Die Molarzähne fehlten. Sie waren nach Aussage der Frau während der letzten Monate allmählich so lose geworden, dass sie sich sie selbst mit den Fingern habe herausziehen können. Sie sollen ganz gesund gewesen sein, auch konnte sich die Patientin nicht entsinnen, jemals an der betreffenden Stelle Zahnschmerzen oder überhaupt Schmerzen gehabt zu haben.

Nach Entfernung des in die Mundhöhle ragenden Theiles des dicken Balges entleerte sich eine dickliche, weisse Flüssigkeit. Der zahnlose Mutterboden der Cyste wurde ausgekratzt und ein Jodoformgaze-Tampon eingelegt; im Laufe von drei Wochen hatte sich der Rest des Balges wie normales Zahnfleisch an den Kiefer angelegt und bedeckte den grossen Defect, der durch das Ausfallen der Molares entstanden war. Die Cystenwand war an ihrer Innenfläche mit Zahnfleischepithel bekleidet. Nach fünf Monaten sah ich die Patientin wieder. Die betreffende Unterkieferparthie sah so aus, als ob die Molares vor längerer Zeit gezogen worden und das Zahnfleisch wie gewöhnlich über die Lücken gewachsen wäre. Nirgends bestand eine Schwellung, die als ein Recidiv hätte gedeutet werden können. Eine

[7]) Langenbeck's Archiv, Bd. 56, Heft 2.

Digitized by Google

Labial-Cyste kam an der Unterlippe zur Beobachtung, und zwar an der Schleimhautfläche. Die äusserst zarte Bedeckungshaut liess es von vornherein unmöglich erscheinen, die Cyste in toto zu exstirpiren, ich schnitt daher ein möglichst grosses Stück der Cystenwand incl. der bedeckenden Schleimhaut heraus und kratzte den Sack energisch aus. Es handelte sich um eine reine Schleimcyste.

Miscellanea rhinologica.

Von

Dr. **Zarniko** in Hamburg.

Manche von den Dingen, die ich im Folgenden vortragen will, findet man bereits in einem von mir im Jahre 1894 veröffentlichten Lehrbuche[8]) vor. Sie treten hier aber hinter dem übrigen Stoffe derart zurück, dass sie nicht die gebührende Beachtung und Verbreitung gefunden haben. So wird man es denn erklärlich finden, wenn ich an dieser Stelle noch einmal darauf zurückkomme.

Was ich nicht besser ausdrücken kann, das sei mir wörtlich zu citiren erlaubt.

Bemerkungen zur Antiseptik und Aseptik in der Rhinolaryngologie.

1) Ueber die Sterilisation der Instrumente.

Es gehört nicht viel kritischer Sinn zu der Erkenntniss, dass die Reinigung der Instrumente, wie sie bei der Mehrzahl der Laryngologen gang und gäbe ist, Vieles, wenn nicht Alles zu wünschen übrig lässt, nicht allein im ästhetischen, sondern noch viel mehr im chirurgischen Sinne. Zwar treiben es die wenigsten soweit, wie jener alte Herr, der sich — nach glaubwürdiger Versicherung — den Kehlkopfspiegel mit Vorliebe am Rockfutter abwischte, aber man trifft doch vielfach auf ein Uebermaass von Nonchalance und Unsauberkeit, das jeder Beschreibung spottet.

Die Ursachen dieser höchst bedauerlichen Erscheinung möchte ich nur mit wenigen Worten streifen. Ich glaube hierher die eigenartige, rapide Entwickelung der Laryngologie zu einer abgeschlossenen und sich abschliessenden Specialdisciplin rechnen zu dürfen, ferner die Kraft der Tradition, den alten Zopf, der auch hier bedenklich herumpendelt; endlich etwas rein Aeusserliches: eine Anzahl von Eigenthümlichkeiten vieler von unseren Instrumenten. Sie sind entweder aus heterogenen Theilen zusammengesetzt, wie die Kehlkopf- und Rachenspiegel, die galvanocaustischen Brenner; oder complicirt gebaut, wie die Kehlkopfzangen und -Pincetten, das Conchotom u. a. m.; daneben sind sie theuer und man scheut deshalb um so mehr den Versuch einer gründlichen Reinigung, weil man sie zu verderben fürchtet.

Ich habe nun gefunden, dass alle Bedenken, die man gegen eine exacte Reinigung im Sinne der modernen Chirurgie hegt, hinfällig sind.

---

[8]) Zarniko: Die Krankheiten der Nase, ihrer Nebenhöhlen und des Nasenrachenraumes. Berlin 1894. S. Karger.

Digitized by Google

Man kann sämmtliche Instrumente, auch die feinsten und complicirtesten **ohne jegliche Schädigung** keimfrei machen. „Dazu genügt es freilich nicht, das zu reinigende Instrument in eine Carbollösung zu tauchen. Es ist vielmehr zunächst mechanisch zu reinigen (mit Seife und Bürste) und sodann fünf Minuten lang in einer 1 proc. Sodalösung zu kochen (über die Begründung dieser Vorschriften und die näheren Details vgl. Schimmelbusch, Anleitung zur aseptischen Wundbehandlung, Berlin 1892).

Das Auskochen kann in jedem Kochtopfe geschehen. Bequemer ist es, ein eigens dafür geformtes Gefäss zu besitzen, das nur für diesen Zweck benutzt wird. Derartige Kochapparate giebt es in jüngster Zeit eine grosse Zahl. Ich kann aus eigener Erfahrung den Körteschen und den freilich sehr theuren Schimmelbuschischen empfehlen. — Nach dem Kochen werden die Instrumente in kaltem, vorher gekochtem Wasser abgespült, mit einem frisch gewaschenen Leinentuche abgetrocknet und an einem staubfreien Ort aufbewahrt. — Die Reinigung jedes Instruments muss nach jeder Benutzung geschehen. Der Nasenspecialist muss deshalb von den Instrumenten, die er während der Sprechstunde häufig benutzt (Nasenspecula, Zangen, Sonden) einen reichlichen Vorrath besitzen, damit er nicht in Verlegenheit geräth.“ [9])

Diesen Ausführungen hat Schech widersprochen. In einer Kritik meines Buches [10]) sagt er: „Dass alle Naseninstrumente vor dem Gebrauch erst ausgekocht werden müssen, geht zu weit, es genügt eine gründliche mechanische Reinigung und nochmalige Säuberung mit 5 proc. Carbolsäure.“ Das ist kurz und bündig, und wenn es eben so richtig wäre, dann wären meine Forderungen in der That höchst überflüssige Prätensionen!

Ich muss gestehen, dass mich diese Aeusserung Schech's zuerst etwas frappirt hat. Ich konnte sie mir nicht recht erklären. Dass die Carbolsäure, so sagte ich mir, zur Desinfection der Instrumente nichts taugt, lernt doch seit manchem Jahr jeder Student in klinischen Semestern. Was mag nur Schech zu seinem Widerspruch veranlasst haben? — Ich fand und finde für diese Frage keine andere Antwort, als die, dass ihm das von mir empfohlene Verfahren zu umständlich oder — aus früher berührten Gründen — als undurchführbar erschienen ist.

Diese Annahme nun werde ich am besten entkräften, wenn ich etwas näher schildere, wie ich seit nunmehr fünf Jahren im Sinne der citirten Grundzüge meine Instrumente in der Sprechstunde behandele. Ich hoffe, dadurch zugleich manchem anderen Collegen meine Vorschläge acceptabler zu machen und ihn zur Nachprüfung zu veranlassen.

Wie schon erwähnt, habe ich ziemlich viele Instrumente im Gebrauch. Dass dasselbe Instrument ohne dazwischengeschobene Reinigung für 2 Patienten benutzt wird, kommt natürlich nicht vor. Aber auch für denselben Patienten brauche ich nach Bedarf öfters mehrere Instrumente von derselben Sorte. Habe ich z. B. eine Nasenhälfte sondirt, in der eitriges Secret lagerte, so werde ich für die andere Nasenseite eine

---

[9]) § 302 meines Lehrbuches.

[10]) Münchener med. Wochenschr. 1894, 21. August. Ich citire nach einer Abschrift, die mir s. Zt. mein Verleger zugestellt hat.

Digitized by Google

frische Sonde nehmen. Ebenso nehme ich für jedes Ohr einen anderen Trichter, wie das auch Körner[11]) befürwortet. — Die Instrumente lege ich während der Untersuchung auf einen flachen Fayenceteller, wie man ihn für etwa 20 Pfennige überall kauft. Von diesen Tellern steht ein ganzer Stapel immer in greifbarer Nähe. — Ist der eine Patient abgefertigt, so wandern die gebrauchten Instrumente sämmtlich in eine grössere Schale, auf den Fayenceteller wird ein anderer gestellt und alles ist für den nächsten Besuch sauber. Sind 4—5 Patienten abgefertigt, so erscheint auf ein Glockensignal die Wärterin, nimmt die mit gebrauchten Instrumenten gefüllte Schale fort und stellt eine andere an ihre Stelle. In einem besonderen Raum (ich habe einen Theil meines sehr geräumigen Operationszimmers dafür abschlagen lassen) werden die gebrauchten Instrumente weiter behandelt. Hier steht ein grosser Tisch mit weisser Holzplatte, die täglich abgeseift wird, darauf ein Schimmelbuschischer mit Gas zu heizender Kochapparat, Waschschalen, Bürsten, Spritze, Ballon etc. — Zunächst werden die auseinandernehmbaren Instrumente in die einzelnen Theile zerlegt. Diese werden tüchtig mit Seifenlauge abgebürstet, Röhrchen werden ausserdem unter starkem Druck ausgespritzt. Die also vorbereiteten Stücke nimmt der Einsatz des Apparates auf, in dem 1 proc. Sodalösung bereits kocht. Der Einsatz verbleibt fünf Minuten, die durch eine Sanduhr bestimmt werden, im kochenden Sodawasser, dann wird er herausgenommen und in eine passende Nickelschale mit kaltem, gekochtem Wasser gestellt. Hier kühlen die jetzt sicher keimfreien Instrumente sehr schnell ab und werden von der ihnen adhärirenden Sodalösung befreit. Weiter werden sie mit einem frisch gewaschenen und geplätteten (also sterilen) Leinentuch abgetrocknet, — die Röhrchen, nachdem sie mit dem Ballon tüchtig ausgeblasen sind, — und können jetzt zusammengefügt und wieder benutzt werden. Die Zusammenfügung der einzelnen Theile besorgt bei den einfachen Instrumenten (Zangen, Scheeren etc.) die Wärterin, bei etwas complicirteren (Tonsillotomen, Conchotomen u. a.) besorge ich es selber. Denn ich kenne keine weibliche Person, die ein Tonsillotom andauernd correct zusammensetzen könnte. Ganz zarte und teure Instrumente (Krause's Doppelcuretten, Hartmann's Fremdkörperzängchen u. a.) werden überhaupt separat gekocht und besonders sorgfältig von aller Flüssigkeit befreit. Man kann sie zu diesem Zweck aus dem Wasser nach oberflächlichem Abtrocknen in absoluten Alcohol legen und diesen entweder durch einen starken Luftstrom oder durch Aether vertreiben.

Ich hätte hier noch Einiges über das von mir in meinem Lehrbuch (§ 303) und später auf der Lübecker Naturforscher-Versammlung (Semon's Centralbl. 1896, S. 87) empfohlene

Auskochen der Kehlkopfspiegel

zu sagen, wenn ich nicht im Hinblick auf eine Mittheilung Körner's in der vorjährigen Octobernummer dieser Monatsschrift und die sich daran schliessenden Berichtigungen desselben Autors und Hopmann's eod. loc., December 1897) davon absehen dürfte. Bemerkenswerth erscheint

[11]) Monatsschr. f. Ohrenheilk. 1897, S. 556.

Digitized by Google

es mir, dass meine Empfehlung, die doch so leicht nachzuprüfen war, in keinem der seither erschienenen Handbücher Erwähnung gefunden hat.

Das Auskochen der galvanocaustischen Brenner habe ich in meinem Buche leider besonders zu besprechen versäumt. Ich will deshalb hier nachtragen, dass ich seit 5 Jahren meine sämmtlichen Brenner genau so wie die übrigen Instrumente in Sodalösung koche. Ich verliere durch das Kochen ganz überaus selten einmal einen Brenner. Fast alle werden dadurch unbrauchbar, dass das Platin durchbrennt.

Bei den von der Firma W. A. Hirschmann in Berlin fabricirten Brennern sind die Kupferdrähte durch einen isolirenden Streifen, dessen Zusammensetzung die Firma geheim hält, von einander getrennt, und das Ganze ist mit Seide dicht und gleichmässig umwickelt. Den Kupferdraht, die Seide, das Isolirmaterial, jedes kann man einzeln ohne Schaden kochen, weshalb nicht alles zusammen?

Ich betone ausdrücklich, dass sich meine Bemerkungen nur auf die Hirschmann'schen Brenner beziehen. Ich habe ausschliesslich solche im Gebrauche und lasse auch jede Reparatur bei Hirschmann ausführen. Diese Brenner stellen, was Gracilität und Solidität anlangt, das Ideal jedes Brenners dar.

Ich möchte hier noch einem Einwande begegnen, den man, so unglaublich es auch klingt, manchmal hört: Die galvanocaustischen Brenner brauche man nicht zu sterilisiren, Glühhitze tödte ja an und für sich die Infectionserreger. Ja, wenn diese uns nur den Gefallen thäten, sich sämmtlich auf der Platinarmatur und nur auf dieser festzusetzen, um hier gelegentlich geschmort zu werden!

Die unbegreifliche Scheu vor der Anwendung kochender Sodalösung hat bei der Sterilisation der Brenner dieselbe Rolle gespielt, wie bei der der Spiegel. Dort wie hier hat man, anstatt zuerst einmal das Einfachste zu probiren, die Frage durch Construction neuer Modelle zu lösen gesucht.

Die Resultate sind die Kehlkopfspiegel von Killian (Deutsche med. Wochenschr. 1893, 42; Therap. Monatsschr. 1893, Dec.), Hopmann (Deutsche med. Wochenschr. 1894, 9), Ziem (Diese Monatsschr. 1894, 6) u. a., und die electrischen Brenner von B. Fränkel (Arch. f. Laryngol. II, S. 414), sowie die einschlägigen Bemühungen von Avellis (ibidem S. 308). So hübsch nun auch die Fränkel'schen Brenner erdacht und ausgeführt sind (von W. A. Hirschmann), sie können, wie ich finde, mit der einfachen nicht concurriren, denn 1) sind sie plumper, 2) werden sie im Ganzen leicht heiss, 3) sind sie beträchtlich theurer (wenn ich mich recht erinnere, um's Doppelte).

* * *

Wer das soeben empfohlene Verfahren mit Verständniss benutzt, wird für die Untersuchung und Behandlung seiner Patienten durchweg keimfreie Instrumente zur Verfügung haben. Die nach dem Kochen etwa auffallenden Luftkeime können bekanntlich vernachlässigt werden.

Für selbstverständlich erachte ich es, dass man die mit der Reinigung betraute Person von Zeit zu Zeit unvermuthet controlirt, um sich zu überzeugen, dass sie die Instrumente nach der Anweisung gewissen-

Digitized by Google

haft behandelt. Ich habe in dieser Hinsicht keine üblen Erfahrungen gemacht und glaube, dass das nicht allein an der Propretät meiner Wärterin, sondern ebensoviel an der grossen Einfachheit und der leichten Ausführbarkeit der nothwendigen Maassnahmen liegt.

Wenn ich diese mit dem von Schech empfohlenen Verfahren vergleiche, so finde ich, dass der einzige Unterschied in Folgendem besteht: Schech legt seine Instrumente aus dem Seifenwasser, das benutzt er doch gewiss zur „mechanischen Reinigung", in 5proc. Carbolwasser und „säubert sie hier noch einmal"; ich lasse sie nach dem Abseifen kochen, dann auslaugen und abkühlen. Ich glaube, dass dieses Verfahren wenigstens eben so einfach, wenn nicht einfacher ist, als das andere. Aber selbst wenn es viel complicirter wäre: wir hätten es trotzdem vorzuziehen. Denn nicht die Einfachheit ist in unserem Falle das Bestimmende (sonst brauchten wir unsere Instrumente ja blos am Rockfutter abzuwischen!), sondern, dass wir erreichen, was wir anstreben und nach dem heutigen Stande der Medicin anzustreben verpflichtet sind, nämlich an unsere Patienten mit reinen, d. h. mit keimfreien Instrumenten heranzugehen.

Antwort auf die „Miscellanea rhinologica".

Von

Prof. **Schech**, München.

Wenn eine wissenschaftliche Methode zur Nachahmung empfohlen wird, so verlangt man von ihr mit Recht, dass man mit derselben bessere und zuverlässigere Resultate erziele, als mit einer anderen, die man als antiquirt oder ungenügend bezeichnet. Der Beweis dafür, dass die von Zarniko empfohlene Methode der Sterilisirung der Naseninstrumente bessere Erfolge aufzuweisen habe, ist bisher noch nicht erbracht worden; giebt doch Zarniko auf Seite 112—113 seines Lehrbuches selbst zu, dass unglückliche Ausgänge von Nasenoperationen vorkämen, wenn sie auch zu den allergrössten Seltenheiten gehörten. Ich kann nun Herrn Zarniko zu seiner Beruhigung mittheilen, dass mir bei meiner Methode seit den 25 Jahren meiner rhinologischen Thätigkeit noch kein einziger unglücklicher Ausgang einer Nasenoperation vorgekommen ist, was doch wohl dafür spricht, dass meine Methode der Desinfection nicht so mangelhaft sein kann. Meine Opposition erklärt sich einzig und allein aus dem Umstande, dass man mit einer einfacheren Desinfectionsmethode dasselbe erreicht, oder mindestens nicht schlechter fährt, als mit einer complicirten. Wenn die von Herrn Zarniko so sehr geschmähten Desinficientien, Carbolsäure, Sublimat etc., völlig unnütz und verwerflich sind, wie die Studenten jetzt lernen, wie erklären sich dann die epochemachenden und die medicinische Welt in Staunen versetzenden Erfolge Lister's und seiner Schüler? Warum erheben sich ferner in der letzten Zeit wieder Stimmen, welche die Rückkehr von der Asepsis zur Antisepsis befürworten?

Digitized by Google

Dass jeder Operateur die peinlichste Reinlichkeit befolge, ist absolute Pflicht; wie er aber zu der nöthigen Reinlichkeit gelange, mag demselben überlassen bleiben, zumal nach den von v. Bergmann jüngst in einem berühmt gewordenen Processe abgegebenen Erklärungen die Frage der Anti- und Asepsis noch keineswegs abgeschlossen ist.

(Aus dem Gouvernements-Landschaftsspitale in Kischinew-Südrussland.)

Zur Casuistik der Fremdkörper in der Trachea.

Von

Dr. med. **H. Gorodecki.**

Trotzdem die Casuistik der Fremdkörper in den Luftwegen bereits sehr bedeutende Dimensionen angenommen hat, soll doch der nachfolgende Fall der Oeffentlichkeit nicht vorenthalten werden, da der glückliche Ausgang desselben wohl auf das operative Eingreifen, welches stattgefunden hatte, zurückzuführen ist.

Am 4. November 1897 wurde die 15jährige Marie Tinerel in das Kischinewer Gouvernementshospital, mit stark ausgeprägter Dyspnoe behaftet, eingeliefert. Die Anamnese ergab, dass vor ca. zwei Wochen das Mädchen einen Knopf verschluckt und sofort darauf Athembeschwerden verspürt hatte. Sie verheimlichte Anfangs aus Furcht vor Strafe den Vorfall und schob ihr Unwohlsein auf Erkältung. Die allmählig zunehmenden Beschwerden zwangen sie jedoch zum Geständniss, welches ihre Transportirung in's Hospital zur Folge hatte.

Status praesens: Das von gesunden Eltern abstammende wohlgebaute Mädchen zeigt keine pathologischen Abweichungen im Zustand der inneren Organe. Die Athmung ist hochgradig dyspnoeisch, laryngealer Stridor auf weite Entfernung hin vernehmbar. Trotz bedeutender Reizbarkeit und Dyspnoe gelingt die laryngoscopische Untersuchung und zeigt ungefähr 1—1½ cm unter den wahren Stimmbändern einen dunklen, im unteren Larynx- resp. oberen Trachealabschnitt eingekeilten Körper.

Da der Fall mir zur Vornahme von endolaryngealen Extractionsversuchen ungeeignet erschien, schritt ich unter gefälliger Beihilfe der Herren Collegen Oberarzt Dr. Twerdochlebow und Dr. Bojko zur sofortigen Tracheotomie. Ich führte den Schnitt in der Weise, um an die Tracheotomie event. sofort die Extraction des Fremdkörpers anschliessen zu können. Ich spaltete daher den Ringknorpel, sowie die oberen Trachealringe und liess die Ränder der Trachealwunde vorsichtig mit scharfen Häkchen auseinanderziehen. Zu meinem Bedauern war jedoch der Fremdkörper bereits aus seiner früheren Lage verschwunden und nicht aufzufinden. Offenbar wurde er bei den die Dyspnoe begleitenden forcirten Athemzügen im Moment der Spaltung der Trachea und der damit verbundenen Behebung der Einklemmung in die Tiefe aspirirt. Ich begnügte mich daher, eine Trachealcanüle einzulegen und provisorisch einen Theil der Operationswunde durch die Naht zu verschliessen.

Digitized by Google

Der fernere Verlauf gestaltete sich folgendermaassen. Am nächsten Tage zeigte sich mässiges Fieber bis 39°, das jedoch nur 24 Stunden anhielt. Dann sank die Temperatur auf die Norm. Das Allgemeinbefinden war vortrefflich. Der einzige Umstand, der auf die Anwesenheit des Fremdkörpers in den tieferen Luftwegen schliessen liess, war mässiger Husten und etwas Blutbeimengung zum Sputum.

Am 9. November, nachdem Patientin sich vom Operationsshok erholt hatte, nahm ich eine gründliche Untersuchung vor. Ich entfernte die Trachealcanüle und begann nach dem Fremdkörper zu forschen. Und siehe da, als ich Patientin einige kräftige Hustenstösse ausführen liess, wurde der Fremdkörper emporgeschleudert und auf kurze Zeit im Niveau der Wunde festgekeilt. Ich entfernte sodann die provisorisch angelegten Nähte, liess die Wundränder auseinanderziehen, und bei Wiederholung des Hustenmanövers gelang es, den Fremdkörper in's Bereich der Wunde zu bringen und mit einem stumpfen Löffel zu extrahiren. Derselbe erwies sich als ein flacher, runder Hornknopf von 12 mm Durchmesser. Sofort nach Entfernung des Fremdkörpers liess ich die Trachealcanüle endgiltig weg und vernähte die Operationswunde bis auf eine kleine Lücke, die ich zunächst offen liess, um Zellgewebsemphysem zu vermeiden. Der weitere Verlauf bot nichts Bemerkenswerthes, und am 15. November, also 11 Tage nach Vornahme der Operation, konnte Patientin mit vollständig geschlossener äusserer Wunde und klarer, reiner Stimme, sowie normaler Athmung entlassen werden.

Wollen wir den mitgetheilten Fall kritisch beleuchten, so glaube ich, dass er deutlich zu Gunsten der wichtigen und segensreichen Bedeutung der Tracheotomie in der Therapie der Fremdkörper in Larynx und Trachea spricht. Abgesehen von der in diesem Falle bestandenen Indicatio vitalis und der leider nicht verwirklichten Hoffnung, den Fremdkörper sofort im Anschluss an die Operation zu entfernen, hatte die Tracheotomie einen unverkennbar günstigen Einfluss auf den weiteren Verlauf. Abgesehen von der Behebung der Gefahr einer neuerlichen Einklemmung des Körpers in der Glottis mit darauffolgender Asphyxie war die Aushustung des Körpers aus der Tiefe der Luftröhre durch die bestehende weite, operativ angelegte Fistel derselben ausserordentlich erleichtert.

II. Referate.

Jahresbericht über die an den deutschen Universitäten auf dem Gebiete der Ohren-, Nasen- und Halskrankheiten erschienenen Doctor-Dissertationen (August 1896/97). Von Privatdocent Dr. Dreyfuss in Strassburg i. E.

A. Ohr.

Asch, Paul: Das Sarcom des Ohres. Strassburg 1896.

Vorzügliche literarische Arbeit. Vollständige Besprechung der verschiedenen Localisationsformen mit Mittheilung von drei Fällen aus der Strassburger Ohrenklinik.

Digitized by Google

Badt, Alfred: Zur Lehre von den Verletzungen des Processus mastoideus. München 1897.

Beschreibung einiger interessanter Fälle von Traumen des Processus und der Pauke durch Schlag oder Fall. Ein Mal handelte es sich um eine hühnereigrosse Pneumatocele des Warzenfortsatzes, entstanden bei der gewöhnlichen Politzer'schen Luftdouche. Ausser dem Emphysem der Kopfhaut zeigte sich eine Anzahl Luftblasen auf dem Trommelfell.

Bayer, Adolf: Beitrag zur Casuistik des otitischen Hirnabscesses. Erlangen 1896.

Zwei an Leptomeningitis zu Grunde gegangene Fälle aus der Erlanger Ohrenpoliklinik. Beide Male war zuerst nur die Aufmeisselung des Warzenfortsatzes ausgeführt worden, im zweiten nachträglich noch die Eröffnung der Schädelhöhle. Auffallend war im Fall I die Pulsverlangsamung auf 60, die zur fälschlichen Diagnose eines Hirnabscesses geführt hatte.

Benjamin, Adolf: Zur Casuistik der Geschwülste am Ohrläppchen. Würzburg 1896.

Keloidbildung an beiden Ohrläppchen in Folge Tragens von Messingohrringen.

Berneick, Eugen: Die Sozojodoltherapie bei Ohren-, Nasen- und Rachenkrankheiten. Königsberg 1897.

B. empfiehlt die verschiedenen Sozojodolpräparate auf Grund seiner Erfahrungen am Stetter'schen Ambulatorium für alle catarrhalischen und eitrigen Processe in obigem Gebiete.

Heile, Bernhard: Ueber maligne Geschwülste der Ohrmuschel. Göttingen 1897.

Lesenswerthe Arbeit. Bericht über 17 von Braun (Göttingen) operirte Fälle von Carcinom und 1 Lymphosarcom des Ohres.

Hoopmann, W.: Ueber Fremdkörper im Ohre. Tübingen 1896.

Casuistik.

Ketterl, Franz: Ueber einen Fall von erworbener Atresie des einen Gehörganges, sowie beider Nasengänge, complicirt mit luetischer Sattelnase. München 1897.

Zur Correctur der Sattelnase wurde das von Israel angegebene Verfahren der Einheilung einer Knochenspange aus der Tibia angewandt.

Lewerer, Karl: Influenza und Erkrankungen des Ohres. Würzburg 1895.

Die Arbeit bringt nichts Neues, und das Alte, was sie bringt, ist unvollständig.

Lippert, Victor: Zur Casuistik der Fremdkörper in der Paukenhöhle. Berlin 1897.

Die lesenswerthe Dissertation bringt die Krankengeschichte eines Falles von Fremdkörpern im Ohre, zwei abgebrochenen Streichhölzern,

Digitized by Google

die Jahre lang darin verweilt hatten und zu Caries des Bodens der Paukenhöhle und des knöchernen Gehörganges mit consecutiver Pyämie führten. Nach der ersten Operation trat Heilung ein. Ein halbes Jahr später erneute Eiterung.

Senkungsabscess vor dem Sternocleidomastoideus. Plötzlicher Exitus. Die Section ergab Meningitis acuta. Auf welchem Wege diese sich entwickelt hatte, wurde nicht geklärt.

Roeder, Hans: Die neueren Operationen am Proc. mastoid. nach Otitis media purul. mit Berücksichtigung des otitischen Hirnabscesses. Bonn 1897.

Eine Reihe von Fällen aus der Bonner chirurgischen Klinik. Die Fälle 5 und 6 sind lesenswerth, weil sie zeigen, was sich heutzutage ein Patient mit druckempfindlichem Warzenfortsatz alles gefallen lassen muss.

Speth, Josef: Ein Beitrag zur Missbildung am Ohr. Würzburg 1897.

Die lesenswerthe Arbeit, die durch zwei Tafeln illustrirt wird, enthält die Beschreibung einer angeborenen gestielten Geschwulst des linken äusseren Ohres, die operirt wurde. Sie zeigte die Characteristica der äusseren Haut, ein blumenkohlartiges Aussehen und muss als Papillom bezeichnet werden.

Stein, Walther: Beitrag zur Lehre von den Geschwülsten des Ohres. Königsberg 1896.

Casuistik von Polypen und zwei Carcinomen des Ohres. Letztere, Carcinome des Gehörgangs, wurden beide operirt; bei dem einen Ausgang ungewiss, bei dem zweiten vollständige Heilung.

Wiegner, Alfred: Ueber Sinusthrombose nach Otitis media. Erlangen 1896.

Klinischer Essay ohne neue Casuistik.

Dem Referenten nicht zugänglich:

Bastanier, Ernst: Ueber traumatische Perforationen des Trommelfells mit Berücksichtigung der Fremdkörper des Ohres. Berlin 1897.

B. Nase und Nasenrachen.

Boehncke, Georg: Electrolyse und juvenile Fibrome des Nasenrachenraums. Königsberg 1897.

Die interessante Arbeit aus Kafemann's Ambulatorium hat für Jeden grossen Werth, der sich mit der electrolytischen Behandlung beschäftigen will. Es wird ausser einer allgemeinen Beschreibung des electrolytischen Verfahrens auch noch eine Statistik der bisher bekannt gewordenen Fälle von electrolytisch behandelten Nasenrachentumoren nebst Beschreibung eines neuen Falls gegeben.

Fethke, Josef: Ueber einen selteneren Fall von Nasenstein. Königsberg 1897.

Die Complication bestand in einem consecutiven Empyem der Kieferhöhle, das nach Entfernung des Steins nach wenigen Durchspülungen heilte.

Digitized by Google

Friedheim, Ernst: Ueber Hämatom und Perichondritis des Nasenseptums. Berlin 1897.

Nichts Neues.

Levy, Georg: Casuistik zur Lehre von der Tuberculose der Schädelknochen. Würzburg 1896.

In einem Fall von multipler Tuberculose der Schädelknochen bei einem $2^1/_2$jährigen Kinde erfolgte der Exitus an einer profusen Blutung aus Mund und Nase. Die Section erwies, dass die Hämorrhagie von einer tiefgreifenden Caries des Keilbeinkörpers herrührte. Die Caries erstreckte sich links und rechts bis in die Highmorshöhle; die linke war mit Eitermassen, käsigen Bröckeln und Knochensplittern gefüllt. Ausserdem bestand am rechten Margo supraorbitalis eine Fistel, die bis in den Frontallappen des Gehirns führte.

von Mieczkowski, Leo: Ueber die Fremdkörper in den oberen Luftwegen unter Berücksichtigung des in der Heidelberger ambulatorischen Klinik für Hals- und Nasenkranke beobachteten Materials. Heidelberg 1896.

Casuistik von Fremdkörpern, die zum Theil bereits in dem Juraszschen Werke „Die Krankheiten der oberen Luftwege" verwerthet wurde.

Scherliess, Arthur: Ueber fibrinöse Entzündungen der oberen Luftwege nebst vier neuen Fällen von Rhinitis fibrinosa diphtherica. Königsberg 1897.

Die Arbeit ist eine casuistische Erweiterung von früheren Arbeiten aus dem Gerber'schen Ambulatorium.

In dem Resumé behauptet Scherliess bezüglich der Rhinitis fibrinosa: Nur dem Grade, nicht der Art nach ist die Rhinitis fibrinosa von der Nasendiphtherie verschieden. Die Richtigkeit dieser Ansicht lässt sich vom Standpunkt des Bacteriologen aus allerdings kaum widerlegen, wohl aber von Seiten des Klinikers. Es giebt eben Fälle von Nasendiphtherie, die sehr schwer verlaufen, und diese sind, obwohl sie sich von der Rhinitis fibrinosa bacteriologisch nicht unterscheiden, doch ihrer Art nach, d. h. klinisch und anatomisch von ihr verschieden. Ein wichtiges Unterscheidungsmerkmal findet Ref. regelmässig in fast allen Arbeiten unerwähnt, die Diphtherie stinkt, die Rhinitis fibrinosa ist geruchlos!

Schmalöwski, Robert: Ueber Nasensteine nebst Mittheilung von zwei neuen Fällen. Königsberg 1897.

Noch zwei Nasensteine!

Schnucklake, Herrmann: Beitrag zur Operation der Tumoren des Siebbeins und Oberkiefers mit Hilfe der temporären Ligatur der Carotis communis. Würzburg 1896.

Die Arbeit citirt zwei Beobachtungen von Sarcomen des Oberkiefers bezw. des Siebbeins, die von Schönborn operirt wurden, jedoch rasch dem Eingriff bezw. Metastasen erlagen. Ausserdem Beschreibung eines von Schönborn angegebenen Compressoriums für die Carotis communis.

Digitized by Google

Schulz, Engelbert: Ueber Oberkieferresectionen mit einer kurzen Besprechung der in den letzten zehn Jahren in der Greifswalder chirurgischen Klinik zur Operation gelangten Fälle. Greifswald 1897.

Aus der Arbeit geht in erster Linie hervor, welch' verzweifelte Fälle es sind, an denen die totale Resection des Oberkiefers vorgenommen wird. Von 18 Operirten konnte das definitive Resultat bei 12 ermittelt werden; davon waren nur noch 2 am Leben, der eine mit grossem Recidiv, der andere war erst drei Monate vorher operirt worden. Für solche Fälle, Carcinome, Sarcome, Myxadenome liegt also nur die Frage vor: Soll man sie operirt oder nicht operirt sterben lassen?

Günstiger war der Verlauf bei den partiellen Resectionen; von 16 Operirten liessen sich noch 11 ermitteln; von diesen waren 4 gestorben.

Strauss, Alfred: Ueber Sarcome der Nase. Würzburg 1897.

Strauss beschreibt zwei Fälle von Rundzellensarcom der Nasenhöhle aus Seifert's Praxis. Die eine Geschwulst ging vom Siebbein, die andere vom knöchernen Septum aus. Bei beiden Patienten Radicaloperation mittelst Aufklappen der Nase. Bei dem ersten Exitus vier Tage post oper. an Pneumonie; bei dem zweiten Heilung, jedoch keine weitere Beobachtungsdauer bezüglich etwaigen Recidivs möglich.

Tiemann: Ueber die Bildung der primitiven Choane bei Säugethieren. Würzburg 1896.

T.'s Untersuchungen bestätigen die Befunde von Hochstetter, nämlich dass die primitive Choane sich bildet durch Einreissen der immer dünner werdenden Membrana bucco-nasalis, welche nichts anderes darstellt als den tiefsten Punkt der Riechgrube, also ganz aus ectodermalem Epithel zusammengesetzt ist.

Dem Referenten nicht zugänglich:

Simon, Max: Ueber angeborene knöcherne Choanalatresie im Anschluss an zwei neue Fälle. Leipzig 1897.

C. Pharynx und Larynx.

Ach, Narciss: Beitrag zur Aetiologie des Keuchhustens. Würzburg 1895.

Ach hat auf Veranlassung von Rindfleisch Larynx und Trachea eines im frischen Stadium des Keuchhustens verstorbenen Kindes alsbald nach dem Tode in Alcohol gehärtet und dann microscopisch untersucht. Er fand auf oder zwischen den Epithelien der Schleimhaut ausser den verschiedensten Coccenformen constant eine bestimmte Art von Diplococcen. Selbstverständlich lässt sich ohne culturelle Versuche, die unerklärlicher Weise unterlassen wurden, mit diesem Befund gar nichts anfangen.

Blume, Fr.: Ein Beitrag zur Statistik der Serumtherapie bei Diphtherie. Göttingen 1896.

Die Diphtheriefälle der Göttinger medicinischen Klinik hatten sich in den Jahren vor der Einführung der Serumtherapie stets durch Milde

Digitized by Google

des Verlaufs (8 pCt. Mortalität) ausgezeichnet. Mit Serum wurden deshalb auch jetzt nur die mittelschweren und schweren Fälle behandelt und wurde eine raschere Abheilung des Processes beobachtet. Ueble Nebenwirkungen kamen nicht vor.

Czwiklitzer, Carl: Ueber den heutigen Stand der Resection und Exstirpation des Kehlkopfes wegen maligner Tumoren. Breslau 1896.

Die lesenswerthe Arbeit, der das Krankenmaterial der Klinik von Mikulicz (13 Fälle) zu Grunde gelegt ist, berücksichtigt im Speciellen die Operationstechnik und Wundbehandlungsmethode. Die definitiven Resultate waren keine besonders gute, woran aber die weit vorgeschrittenen Fälle, die noch zur Operation gelangten, die Schuld tragen.

Ellenbeck, Joh.: Ueber Varianten des normalen Kehlkopfbildes. Rostock 1896.

Die statistischen Erhebungen, unter Körner's Leitung angestellt, erstrecken sich auf die Farbe der Stimmbänder und des Sehnenflecks; auf die Stellungsanomalien des Kehlkopfes in toto und seiner einzelnen Theile und auf Anomalien in der Gestalt und Lage der Giessbeckenknorpel, eignen sich aber nicht zu kurzem Referat.

Gebauer, Gustav: Ueber die Erkrankungen der oberen Luftwege während des Klimacteriums. Würzburg 1895.

19 Fälle pharyngealer Parästhesien bei Frauen, die kurz vor oder im Klimacterium standen. Es fanden sich auch sonst allgemeine anämische und nervöse Beschwerden, so dass ein Connex mit den klimacterischen Zuständen wohl anzunehmen war. Für die übrigen Fälle von catarrhalischer Erkrankung bleibt uns jedoch der Verfasser den Beweis des Causalnexus schuldig.

Höchtlen, W.: Ueber Fremdkörper, speciell Nadeln im Halse. München 1897.

Eine aspirirte Nadel hatte sich im rechten Taschenband und der rechten Hälfte des Oesophagus verfangen, war laryngoscopisch nicht sichtbar, sondern ihr Sitz wurde durch Röntgenstrahlen bestimmt.

Entfernung mittelst Operation von aussen, seitlichen Halsschnitts beiderseits und Abtasten des Gewebes zwischen Kehlkopf und Oesophagus.

Leopold, Albert: Missbildungen und Stellungsanomalien des Zäpfchens. Rostock 1897.

Leopold's statistische Erhebungen erstrecken sich auf 1686 Soldaten, 150 Patienten der Rostocker Hals- und Ohrenklinik und 221 Geisteskranke. Von den Resultaten ist hervorzuheben, dass Leopold die Dana'sche Annahme, wonach Stellungsanomalien der Uvula ein Stigma degenerationis seien, widerlegt.

Peplau, Georg: Lupus laryngis. Würzburg 1897.

Zwei Fälle, die local nicht behandelt wurden.

Digitized by Google

Peters, Joseph: Ueber Ecchondrome des Kehlkopfes, sowie deren Behandlung. Bonn 1897.

Das Ecchondrom ging von der vorderen und von der hinteren Wand des Ringknorpels und den obersten Trachealringen aus, die sämmtlich exstirpirt wurden. Der Patient entzog sich mit seiner Canüle der weiteren Behandlung.

Reichel, Albert: Ueber die Betheiligung des Trigeminus und Vagus bei Tabes dorsalis. Erlangen 1896.

Ein Fall von Larynxkrisen. Laryngoscopischer Befund: Laryngitis, keine Motilitätsstörungen.

Rose, Ulrich: Ein Beitrag zur Lehre von der apoplectiformen Pseudobulbärparalyse. Strassburg 1897.

Der sehr gut und übersichtlich beschriebene Fall bietet für den Laryngologen besonderes Interesse.

Der Schluckact erfolgte ganz prompt mit starker Hebung des Kehlkopfes, ohne dass der Kranke sich verschluckte; es war also der Schlundheber nicht gelähmt. Dagegen bestand Parese des weichen Gaumens und Fehlen seiner Reflexerregbarkeit. Die Sprache war näselnd und tonlos, die Stimme schwach, hauchend. Dem entsprach der laryngoscopische Befund: beim Intoniren war der Schluss der Stimmritze kein ganz vollständiger und kräftiger. Es blieb, wie bei Schwäche der Mm. interni, eine etwa 1 mm breite Spalte.

Die Section des Grosshirns ergab eine ganze Reihe apoplectischer Herde auf der Basis einer nephritischen Arteriitis, und zwar im Thalamus opticus, Corpus striatum und dem Linsenkern beiderseits.

Siegele, H.: Ueber den N. accessorius Willisii im Anschluss an einen Fall von rechtsseitiger isolirter Accessoriuslähmung. Heidelberg 1896.

Periphere, rechtsseitige Accessoriuslähmung aus unbekannter Ursache, sich kundgebend in rechtsseitiger Gaumensegellähmung, Cadaverposition des Stimmbandes, Lähmung und Atrophie des Cucullaris.

Simon, Hugo: Die Laryngologie des Hippocrates. Berlin 1897.

Auszüge aus den Ausgaben von Littré, Grimm, Foesius und Fuchs.

Stender, Otto: Ueber einen Fall von Syringomyelie mit bulbären Symptomen, insbesondere Hemiatrophie der Zunge, Recurrenslähmung, Lähmung des weichen Gaumens und Hemiataxie. Erlangen 1896.

Der Titel enthält die wichtigsten Befunde; die Lähmungen waren linksseitig, die Schling- und Würgreflexe bedeutend abgestumpft.

Stuffer, Ernst: Ueber toxische Aphonie. Berlin 1897.

Das Studium dieser Arbeit ist für Jeden unentbehrlich, der sich auf dem Gebiet der toxischen Aphonien orientiren will. Verf. theilt die Aphonien ein in mechanische, organische und adynamische. Zu den ersteren zählt er vor Allem die Säuren- und Laugenverätzungen des Larynx, zu den zweiten die Erkrankung der Stimmmusculatur oder

Digitized by Google

der Nerven, zu den dritten die in Folge der Gesammtvergiftung auftretende allgemeine und locale Körperschwäche.

Sydow, Franz: Beiträge zur Geschichte der Tracheotomie. München 1896.

Die werthvolle Arbeit, die durch fünf Tafeln illustrirt wird, giebt einen guten geschichtlichen Ueberblick über das in Frage stehende Gebiet bis zum Jahre 1894.

Wagner, Albert: Ueber einen Fall von Sarcoma tonsillae. Würzburg 1896.

Rundzellensarcom. Operation nach Präventivtracheotomie und Tamponcanüle mittelst modificirter Pharyngotomia subhyoidea. Exitus an Pneumonie.

Wattendorf, Felix: Hysterischer Mutismus. Erlangen 1897.

Zwei Fälle, die durch plötzlichen Schreck entstanden und durch locale Electrisation geheilt wurden.

Weigel, H.: Beitrag zur Casuistik der Syringomyelie. Erlangen 1897.

Drei Fälle. In Fall I bestand rechtsseitige Cadaverposition des Stimmbandes.

Dem Referenten nicht zugänglich:

Heinze, Max: Nephritis nach Angina. Leipzig 1897.

Kaminski, Louis: Drei Fälle von Insufficienz des Gaumensegels und neue Messungen der Länge des harten Gaumens. Leipzig 1897.

Kunik, Ernst: Ueber das Vorkommen von Diphtheriecidiven nach Injectionen mit Behring's Diphtherieheilserum. Leipzig 1897.

Rahn, Arthur: Die Ergebnisse der Diphtherie-Behandlung mit Behring's Heilserum in der medicinischen Klinik zu Leipzig einschliesslich der Fälle der chirurgischen Klinik. Leipzig 1897.

Schnurr, Gerhard: Ueber Fremdkörper in den Luftwegen. Leipzig 1897.

D. Varia.

Bachmann, Wilhelm: Fremdkörper im Oesophagus. München 1897.

Operative Entfernung eines Gebisses.

Beckmann, Heinrich: Ueber einen Fall congenitaler Knorpelreste am Halse. München 1897.

Oberflächliche Beschreibung eines solchen ohne jede weitere Untersuchung.

Bonge, Richard: Ein Fall von Aphasie und seine Behandlung. Berlin 1897.

Behandlung mit Sprach- und Schreibübungen nach Goldscheider's Methode.

Bossler, Carl: Ueber Fremdkörper-Periösophagitis. Berlin 1896.

Klinische und anatomische Beschreibung eines Falles.

Digitized by Google

Ciriaci, Wilhelm: Zur Phosphornecrose. München 1897.

Die Arbeit enthält ausser mehreren Krankengeschichten aus der Phosphorindustrie des bayerischen Waldes einen sehr guten historischen Ueberblick über die Frage und berücksichtigt im Besonderen auch die Therapie.

Clauditz, H.: Zwei Fälle von Carcinoma oesophagi mit Durchbruch in Trachea und Bronchus, resp. in das periösophageale Bindegewebe. Göttingen 1897.

Der Titel enthält Alles.

Cohaus, Heinrich: Ueber gleichzeitiges Vorkommen von Diphtherie und Tuberculose. Kiel 1896.

Der Verfasser kommt auf Grund des achtjährigen Sectionsmaterials des pathologischen Institutes zu Kiel zu dem Resultat, dass die Diphtherie eine verderbliche Rolle spielt, insofern sie zum Stillstand gekommene Tuberculose neu erwecken, bezw. schleichend verlaufene Fälle zu floriden umwandeln kann. Auch Frischinfection mit Tuberculose im Verlaufe der Diphtherie glaubt Verf. als höchst wahrscheinlich bezeichnen zu dürfen.

Erlanger, Arthur: Struma colloides sarcomatosa mit multiplen metastatischen Erkrankungen der Lunge. Würzburg 1896.

Der Titel besagt Alles.

Frank, Louis: Ein Fall von doppelter Lippen-Kiefer-Gaumenspalte mit Defect des Os intermaxillare und des Vomer. Würzburg 1896.

Der Fall ist gut beschrieben und die einschlägige Casuistik mit berücksichtigt.

Glaser, Sigmar: Ein Beitrag zur Casuistik der Struma maligna. Würzburg 1896.

Medullarcarcinom der Thyreoidea.

Goede, Fr.: Verschluckte Gebisse als Fremdkörper im Oesophagus und ihre Entfernung durch Oesophagotomie. Jena 1896.

2 Fälle aus der Chirurg. Klinik zu Jena, von denen der eine, durch Struma complicirt, ungünstig verlief.

Goetz, Adalbert.: Ueber den abnormen Verlauf der Arteria subclavia dextra. (Dysphagia lusoria.) Königsberg 1896.

2 anatomische Präparate. Ueber die Krankengeschichten ist nichts enthalten, so dass nicht bekannt wird, ob in diesen Fällen Dysphagie bestand.

Haas, Hans: Ueber einen merkwürdigen Fall von Geschwürsbildung am Oesophagus. Erlangen 1897.

Geschwürsbildung in Folge Tractiondivertikel. Durchbruch. Mediastinalabscess. Exitus.

Hall, Julius: Ueber Kiefercysten. Freiburg 1896.

3 Oberkiefercysten von Wurzelperiostitis ausgehend. Heilung nach Abtragung der lateralen Wand.

Digitized by Google

Hendelsohn, Martin: Ueber spastische Oesophagusstricturen. Breslau 1896.

Mittheilung eines Falles.

Heymann, Ludwig: Ein Fall von primärem Oesophagus-Carcinom, interessant durch seltene primäre Erscheinungen. München 1896.

Nichts Besonderes.

Karo, Wilhelm: Ueber Blutungen aus Oesophagusvaricen. Würzburg 1896.

Ein Fall, der durch ein Carcinom des Colon ascendens compleiirt war und vielleicht durch dieses Carcinom wegen der mit ihm verbundenen Koth- und Blutstauungen veranlasst wurde.

Koch, Wilhelm: Ueber Parotistumoren. Freiburg 1897.

Anatomische Beschreibung von 4 Fällen.

Milbradt, Adolf: Ein Fall von Zungentuberculose. Würzburg 1896.

Bot keine Besonderheiten.

Otto, Martin: Beiträge zur vergleichenden Anatomie der Glandula thyreoidea und thymus der Säugethiere. Nebst Bemerkungen über die Kehlsäcke von Lemur varius und Troglodytes niger. Freiburg 1897.

Die Resultate der Arbeit können in kurzem Referat nicht zusammengefasst werden. Ueber die Kehlsäcke wird nur wenig gesagt.

Rüdinger, Gustav: Ein Fall von congenitaler Atresie des Oesophagus mit Tracheo-Oesophagealfistel. München 1897.

Das Kind trank, erbrach aber nach wenigen Schlücken. Tod nach 6 Tagen. Der obere Theil des Oesophagus endete blind im oberen Drittel; der untere Theil des Oesophagus war ebenfalls ausgebildet, gleichfalls ein Blindsack, hatte jedoch eine kleine Fistelöffnung, die mit der Trachea communicirte.

Schmidt, Herrmann: Ueber Tractionsdivertikel des Oesophagus. Freiburg 1896.

6 Sectionsergebnisse. 5 Mal Sitz an characteristischer Stelle in Folge verkäster Drüsen an der Bifurcatio tracheae; 1 Mal Sitz an der rechten Lungenspitze in Folge pleuritischer Verwachsung des Oesophagus mit dieser.

Schmidt, Otto: Ueber die Behandlung des Carcinoms der Speiseröhre. Tübingen 1897.

Schmidt sucht auf Grund literarisch-statistischer Erhebungen nachzuweisen, dass die Sondenbehandlung des Oesophaguscarcinoms durchaus nicht in dem Grade die Gefahr einer artificiellen Perforation biete, als es im Allgemeinen hingestellt zu werden pflegt. Es sind nur ganz wenige Fälle bekannt, wo dieses Mißgeschick sich ereignete.

Schöngarth, Otto: Ueber Leucoplacia lingualis et buccalis, insbesondere über ihr Verhältniss zur Lues. Breslau 1896.

Schöngarth's Statistik umfasst 596 Fälle und kommt zu dem Ergebniss, dass in $^2/_3$ der Fälle Lues in der Anamnese sich vorfindet.

Digitized by Google

Schroeder, Paul: Lungengangrän bei Perforation des Oesophagus durch verschluckte Fremdkörper. Berlin 1897.

Der Fall heilte aus, ein bis jetzt bei Lungengangrän in Folge von Perforation des Oesophagus durch Fremdkörper noch nie beobachtetes glückliches Ereigniss.

Smidt, Henry: Beitrag zur operativen Behandlung der Kiefercysten. Bonn 1897.

Ein Fall von vereiterter Cyste des Unterkiefers.

Spiegel, Albert: Ueber Dauererfolge der Anstaltsbehandlung der chron. Lungentuberculose. Ein statistischer Beitrag. Bonn 1897.

Statistik über 40 Patienten der Anstalt Hohenhonnef. Das Material ist natürlich zu klein, um für sich allein verwerthet werden zu können.

Wenzel, Friedrich: Ueber Speichelsteine. Halle 1896.

Casuistik. 2 Fälle von Steinen der Submaxillaris, 1 der Parotis.

Wrede, Carl: 1 Fall von Oesophaguscarcinom mit Fortsetzung auf den Bronchus. Kiel 1897.

Der Titel enthält Alles.

Dem Referenten nicht zugänglich:

Grahl, Albert: Beitrag zur Behandlung der Speichelfistel. Leipzig 1897.

Hirschfeld, Berthold: Ueber Zungengummata. Berlin 1897.

Soldin, Max: Zur Diagnose und Behandlung der Fremdkörper im Oesophagus. Leipzig 1897.

Weber, Rudolf: Oesophagotomia interna. Eine historisch-kritische Studie. Leipzig 1896.

---

a) Otologische:

Anwendung der Radiographie zur Extraction der Kugeln, welche in's Innere des Kopfes gedrungen sind. (Application de la radiographie à l'extraction des projectiles ayant pénétré dans l'intérieur du crâne.) Von Dr. Péan. (Académie de médecine de Paris, decembre 1897, und Semaine médicale 1897, No. 57.)

Zwei Selbstmordversuche durch Schiessen einer Kugel in's Ohr, ohne dass durch die gewöhnliche Untersuchung die Kugel nachgewiesen werden konnte. Beim Auftreten gefahrdrohender Symptome wurde durch die X-Strahlen der Sitz der Geschosse genau festgestellt und demgemäss operirt. Heilung in beiden Fällen. Dr. P. K.

Feststellung einer Trommelfellperforation. (Therapeutische Monatshefte 1897, No. 9, und Wiener med. Presse 1897, No. 41.)

Stiel in Köln hat von einem seiner Patienten eine neue Methode der Feststellung einer Trommelfellperforation gelernt: Beim Valsalva-

Digitized by Google

schen Versuche empfand der Kranke das Durchströmen der Luft durch das Ohr; er sagte sich, dass die nach aussen entweichende Luft einen Beschlag auf einen angelegten Spiegel hervorrufen müsse. Die Ausführung dieses Versuches ergab selbstverständlich den Beweis der Trommelfellperforation. Dr. P. K.

Ein Fall von eitriger Phlebitis des Sinus lateralis nach zufälliger Eröffnung dieses Gefässes im Verlaufe einer Ausräumung des Felsenbein-Warzenfortsatzes. Eröffnung und Ausspülung des gesammten inficirten Sinus. Tod. (Un cas de phlébite suppurée du sinus latéral consecutivement à l'ouverture accidentelle de ce vaisseau, au cours d'un évidement pétro-mastoidien. Ouverture et nettoyage de toute la longueur infectée du sinus. Mort.) Von Dr. Luc in Paris und Jacquin in Reims. (Arch. internat. de laryngol. etc., Bd. X, No. 6, November/December 1897.)

Der Fall, dessen Verlauf durch die Ueberschrift genügend gekennzeichnet ist, betraf ein 9jähriges Mädchen, welches seit mehreren Jahren an Eiterung des rechten Ohres litt. Beschorner.

---

b) Rhinologische:

Rheumatisch ähnliche Zustände in Folge von Injectionen von antidiphtheritischem Serum bei Ozäna. (Accidents rhumatoides consécutifs à des injections de sérum antidiphthérique dans un cas d'ozène.) Von Dr. Garnault. (Académie de médecine de Paris, décembre 1897, und Semaine médicale 1897, No. 57.)

Bei einer 37jährigen syphilitischen Frau wurden, weil jede andere Behandlungsmethode im Stich liess, fünf Mal jedes Mal 5 ccm Serum eingespritzt. Es entstanden sehr heftige Gelenkschmerzen, Fieber mit Delirien und ein sehr schlechter Allgemeinzustand; diese Symptome dauerten drei Wochen, ohne dass die Ozäna im Geringsten beeinflusst wurde. Verf. glaubt, dass dieses Factum ein neuer Beweis gegen die microbische Natur der Ozäna ist. Dr. P. K.

Beiträge zur Pathologie der sogenannten Schleimpolypen der Nase, nebst einigen Bemerkungen über Schleimfärbung. Von Dr. W. Okada. (Arch. f. Laryngol. etc. 1898, Bd. VII, pag. 204.)

Untersuchungen, welche sich wesentlich mit dem Nachweis des Mucins der Schleimpolypen der Nase beschäftigen, und zwar durch chemische Untersuchung derselben in frischem Zustande und durch Behandlung von Schnittpräparaten mit specifischen Farbstoffen. Hierbei stellte O. fest, dass diese Gebilde entzündlicher Natur sind und Epithel, Bindegewebe, Drüsen und Gefässe durch den Entzündungsprocess in Mitleidenschaft gezogen werden, dass ferner sich das Oberflächenepithel im Zustande der schleimigen Metamorphose, und zwar einer totalen bezw. partiellen befindet. Neben dieser schleimigen Metamorphose giebt es noch eine Umwandelung des Cylinderepithels in Plattenepithel, und zwar an Stellen, die den Insulten der äusseren Atmosphäre ausgesetzt sind. Die meist vermehrten Drüsen der Polypen haben überwiegend den Character der Schleimdrüsen. Bisweilen kommen neben

Digitized by Google

ihnen, selten allein, sog. seröse Drüsen vor. Die Acini der Drüsen sind oft cystös erweitert, so stark bisweilen, dass eine derartige Cyste die Hauptmasse des Polypen darstellt. Ihr Inhalt ist Schleim, zeitweilig mit Einlagerung von Colloid- resp. Hyalingebilden. Zur histologischen Darstellung der schleimhaltigen Theile der Polypen eignet sich wegen ihrer Metachromosie vornehmlich Thioninfärbung. Das Stroma der Polypen besteht aus alveolärem mehr oder weniger lockerem Bindegewebe, dessen Maschen: Rundzellen und Eiweissserum, nur dann aber Schleim enthalten, wenn sich, was selten, neben den Drüsencysten cystös erweiterte schleimerfüllte Bindegewebsspalträume vorfinden, was auf eine Communication zwischen den letzteren und der Drüsencyste schliessen lässt. Beschorner.

Ueber einen Fall von Nasensyphilis. (Un cas de syphilis nasale.) Von Dr. Taptas. (Revue hebdomadaire de laryngologie et d'otologie 1897, No. 42.)

Fast gänzliche Zerstörung der Nasenscheidewand und dennoch Fortbestehen der Nasenform von aussen. Die grossartigen Zerstörungen lassen sich nur aus vernachlässigter rhinologischer Untersuchung und antisyphilitischer Behandlung erklären. Dr. P. K.

Die syphilitischen Granulome (Syphilome) der Nase. Von Dr. A. Kuttner in Berlin. (Arch. f. Laryngologie etc. 1898, Bd. VII, pag. 272.)

Vier Fälle, in denen gummöse Neubildungen der Nase, welche wahrscheinlich vom Periost der Muschel bezw. des Septum ausgingen, durch Zerfall cariöse Zerstörung dieser Gebilde veranlassten. Im Allgemeinen bemerkt K., dass für die differentialdiagnostische Entscheidung, ob „syphilitisches Granulom", wie K. diese Neubildungen zu nennen vorschlägt, oder gewöhnliche Granulationstumoren, oder entzündliches Fibrom, Tuberculose bezw. Lupus, Sarcom, vielleicht auch Lepra oder Rotz vorliegen — und der Localbefund in der Nase bietet nach K.'s Meinung keine ausreichende Sicherheit für eine Unterscheidung beider Erkrankungen — neben Anamnese und Untersuchung des ganzen übrigen Körpers, nur die microscopische Exploration, nöthigenfalls auch Probeinjection mit Tuberculin von nahezu entscheidender Wichtigkeit ist. Beschorner.

Ueber nasale Hydrorrhoe. (De l'hydrorrhée nasale.) Von Dr. Jankelevitch. (Revue hebdomadaire de laryngologie et d'otologie 1897, No. 51.)

Der langen Arbeit kurzer Sinn kommt zu dem Schluss, dass wir nicht viel von der Krankheit wissen, dass selbe von den Einen als ein Leiden für sich, von Anderen als ein symptomatisches Leiden angesehen wird und dass die von Moritz Schmidt angerathene Massage das am besten wirkende Mittel ist. Dr. P. K.

Rhinitis caseosa. Von Dr. L. Wroblewsky in Warschau. (Archiv für Laryngol. etc. 1898, Bd. VII, pag. 229.)

Mittheilung von drei Fällen. W. ist zwar der Meinung von Duplay und Cozzolino, dass es sich bei der Rhinitis caseosa oft um eine

Digitized by Google

selbstständige, streng gekennzeichnete Erkrankung handelt, die sich durch übelriechende Massen auszeichnet, nach deren Entfernung sofortige Genesung zu Stande kommt, abgesehen davon, dass diese Massen zuweilen sehr tiefe Veränderungen in den Knochen hervorrufen, glaubt aber, dass jedes Hinderniss, welches den Abfluss des Secretes der Schleimhaut, die im entzündlichen Zustande sich befindet, erschwert, und zwar: Fremdkörper, Geschwüre mit reichlichem Secret, Tumoren, Polypen, Verbiegungen der Nasenscheidewand, Schwellung der Muscheln, besonders bei vorhandenen Eiterungen in den Nasenhöhlen, Ursachen zur fraglichen Erkrankung bieten können Verhältnissmässig häufig treten übrigens die käsigen Massen ohne sichtbare Ursache auf.

Beschorner.

Ueber die Behandlung der Ozäna mittelst interstitieller Electrolyse. (Du traitement de l'ozène par l'électrolyse interstitielle.) Von Dr. Maurice Magnan. (Thèse de Bordeaux und Revue hebdomadaire de laryngologie et d'otologie 1897, No. 50.)

Diese auf chemischer Galvanocaustik beruhende Methode ist schnell wirkend, aber von sehr vorübergehender Dauer; es entsteht eine kleine, bald verschwindende Modification in der Ernährung der Mucosa; die crustenbringende Secretion und der üble Hauch kehren bald wieder; auf die pathogenen Microorganismen und deren Toxine sind sie von gar keiner Wirkung. Dr. P. K.

Beitrag zur Aetiologie einiger nasalen Reflexneurosen. Von Dr. G. Spiess in Frankfurt a. M. (Archiv f. Laryngologie etc. 1898, Bd. VII, pag. 303.)

Was die Entstehungsweise der nasalen Reflexauslösungen anlangt, so ist als feststehend zu betrachten, dass die Berührung zweier Schleimhautflächen oder -Punkte die Hauptursache derselben darstellt. S. fügt dem noch hinzu, dass er ausserdem eine Verschiebung dieser beiden Flächen gegen einander, oder einen zwischen beide eingelagerten, beide Seiten reizenden dritten Körper — Polyp, Staub, durchströmenden Luftstrom und dergl. — oder auch den Zug, den ein Verwachsungsstrang auf beiden Seiten ausübt, für erforderlich erachte. Als wichtig zur Erklärung der nasalen Reflexneurosen bezeichnet er ferner das, als Tubercul. septi von Morgagni zuerst (1723) beschriebene, am Septum, in der Höhe des vorderen Endes der mittleren Muschel und dieser gegenüber gelegene Drüsenpolster, welches unter gewissen Verhältnissen anschwellen und mit jener in directe, wenn auch leichteste Berührung zu kommen vermag. Der Grad der Reflexäusserung hängt auch hier natürlich von der jedesmaligen nervösen Disposition des betreffenden Individuums ab. Der Therapie fällt selbstverständlich in erster Linie die Aufgabe zu, die beiderseitigen Flächen so weit von einander entfernt zu rücken, dass sie auch bei Schwellungen sicher nicht in Berührung treten können. Hierzu ist der chirurgische Weg der beste; dann aber sind Mittel, welche Ableitung von der Nase hervorrufen und solche, welche eine Besserung der, die Disposition verursachenden allgemeinen Nervosität herbeiführen, anzuwenden.

Beschorner.

Digitized by Google

c) Pharyngo-laryngologische:

Ueber adenoide Vegetationen im ersten Lebensjahre. (Des végétations adénoides pendant la première année de l'enfance.) Von Dr. Cuvillier. (Congrès international de Moscou, section de laryngologie und Semaine médicale 1897, No. 45.)

Verf. hat 64 solcher Fälle gesammelt und giebt deren Symptome, welche insgesammt von der ungenügenden Athmung und dem erschwerten Schlucken abhängen. Die Behandlung besteht, wenn das Leiden nicht eine rasche chirurgische Intervention erheischt, in mehrere Mal täglich ausgeführten Eintröpfelungen in die Nase von Mentholöl 1 : 60 oder Resorcinöl 1 : 50 und 1 : 25, Einpinseln von Borglycerin oder Jodglycerin 1 : 100. Dr. P. K.

Ueber Störungen, durch adenoide Vegetationen bei Erwachsenen hervorgebracht. (Des troubles causés par les végétations adénoides chez les adolescents et les adultes.) Von Dr. Bonain. (Société française de laryngologie, Mai 1897 und Revue hebdomadaire de laryngologie et d'otologie 1897, No. 39.)

Es ist heute bewiesen, dass die adenoiden Vegetationen im späteren Alter nicht von selbst, wie allgemein angenommen wird, verschwinden und dass selbe bei Erwachsenen recht häufig vorkommen; blos sind selbe hier nicht so auffallend und wird die Untersuchung des Nasenrachenraumes weniger häufig vorgenommen. Verf. giebt vier Beispiele zum Beweis. Dr. P. K.

Entgegnung auf Prof. B. Fränkel's Aufsatz: „Ueber die Bezeichnungen Autoscopie u. s. w." (Arch. f. Laryngol. etc. 1897, Bd. VI, pag. 489). Von Dr. A. Kirstein in Berlin. (Arch. f. Laryngol. etc. 1897, Bd. VII, pag. 163.) — **Erwiderung auf vorstehende Entgegnung.** Von Prof. B. Fränkel in Berlin. (Ebendaselbst, pag. 165.)

Polemik über die Berechtigung bezw. den Nutzen der Einführung bezw. Beibehaltung der Bezeichnungen: Autoscopie, Laryngoscopie, Speculirung, Lämoscopie, Isthmia etc. Beschorner.

Ueber unangenehme Ereignisse bei der Operation der adenoiden Vegetationen. (Des accidents désagréables qui accompagnent l'opération des végétations adénoides.) Von Dr. M. Kahn. (Clinique des maladies du nez et des oreilles du Professeur Seifert à Würzbourg. Revue hebdomadaire de laryngologie et d'otologie, traduit par le Dr. Jankelevitch.)

Es besteht in manchen Fällen eine scharfe knöcherne Kante in der Medianlinie an der hinteren Pharynxwand, der Höhe der vorderen Seite des Atlas entsprechend. Nach Zuckerkandl besteht diese senkrechte Prominenz zur Hälfte oberhalb, zur Hälfte unterhalb der Höhe des Gaumensegels, misst 3 cm in ihrem verticalen Höhendurchmesser, 14 mm in der Breite und 12 mm in der Tiefe. Hebt man das Gaumensegel in die Höhe, so sieht man, dass die knöcherne Prominenz spitz nach oben zuläuft, eine beiderseitige Furche lateral besitzt, welche 7 mm von der Medianlinie entfernt liegt. Die obere Hälfte dieser knöchernen Hervorwölbung fühlt sich knochenartig, die untere Hälfte elastisch an.

Digitized by Google

Nach Zuckerkandl ist dieser knöcherne Vorsprung physiologisch, entspricht dem Tuberculum der vorderen Fläche des Körpers des ersten Cervicalwirbels und dient dem Musculus longus colli, sowie der Crista epistrophei zum Ansatzpunkte. Diese knöcherne Hervorwölbung erschwert in vielen Fällen die Operation der adenoiden Vegetationen des Nasenrachenraumes. Verf. giebt vier hierher gehörende Beispiele, welche alle normal verliefen. Schneidet man die Exostose mit durch, so tritt gewöhnlich eine beunruhigende Blutung ein. Verf. erinnert an eine von der hinteren Kante des Septum ausgehende, von Grünwald zuerst erwähnte und nach ihm Ala septi genannte knöcherne Hervorragung, welche ebenfalls die Operation beeinträchtigen kann. Dr. P. K.

Oesophagusverbrennung durch Ammoniak, Abtrennung der Oesophagusmucosa. (Brûlure de l'oesophage per l'ammoniaque, expulsion de la muqueuse oesophagienne.) Von Dr. A. Gilbert und Dr. F. Grenet. (Bulletin de la société anatomique de Paris und Annales des maladies de l'oreille et du larynx 1897, No. 10.)

Das zehn Tage nach Verschlucken von 100 g Ammoniakflüssigkeit ausgeworfene Schleimhautrohr hatte eine Länge von 14 cm.

Dr. P. K.

Ein Beitrag zur pathologischen Anatomie der Kehlkopfpolypen. Von F. Swiezyński in Warschau. (Arch. f. Laryngologie etc. 1897, Bd. VII, pag. 151.)

Die Untersuchung von zwölf exstirpirten Stimmbandpolypen der v. Sokolowski'schen Abtheilung im Heiligen Geist-Hospital zu Warschau ergab, dass die Neubildungen sich nicht scharf von dem umgebenden Bindegewebe abgrenzten, sondern dass die normalen Bestandtheile der Bänder stufenweise in den Polypen selbst übergingen. Sie bestanden aus mehr oder weniger hypertrophischem, vielschichtigem Plattenepithel, losem Bindegewebe und stark entwickelten Gefässen und müssen daher zu den circumscripten Hypertrophien der Stimmbänder, nicht zu den Fibromen gezählt werden. Was ihre Entstehungsursache anlangt, so sind sie als das Product eines entzündlichen Processes anzusprechen, was auch die Anamnese beinahe jedes einzelnen Falles bewies. Beschorner.

Todesgefahr durch Verschlucken eines Fremdkörpers. (Ménace de mort par hémorrhagie causée par un corps étranger avalé.) Von Dr. Hochenegg. (Wiener klinische Wochenschrift und Annales des maladies de l'oreille et du larynx 1897, No. 10.)

Ein verschlucktes und nicht in den Magen gelangtes Knochenstück konnte trotz aller Untersuchungsmethoden nicht gefunden werden. Am siebenten Tage traten die Symptome einer Oesophagusperforation auf. Die beiderseitig ausgeführte und wegen einer Struma sehr erschwerte Oesophagotomie ergab Perforation des Oesophagus rechts hinten in der Höhe des Ringknorpels und Blutung aus einer varicös erweiterten Vene. Dieser Fall giebt Verf. Anlass, an der Leiche Experimente mit den Röntgenstrahlen bei verschluckten Fremdkörpern zu machen. An der Leiche macht Verf. die Gastrotomie, führt ein Seil vom Magen aus in

Digitized by Google

den Mund und bringt so durch den Mund die verschiedensten Fremdkörper in jeder beliebigen Höhe in die Speiseröhre. Die so präparirte Leiche wird aufgesetzt und direct durch den fluorescirenden Schirm untersucht; jeder Fremdkörper wird in Bezug auf seinen Sitz und seine Natur gleich erkannt; dasselbe gilt von eingeführten und hier functionirenden Instrumenten. Ebenso gut kann man statt des Schirmbildes Photographien anfertigen. Verf. giebt sehr interessante Bilder bei; eins derselben ahmt den oben beschriebenen Fall sowie das verschluckte Hühnerknochenstück nach. Dr. P. K.

In der Speiseröhre sitzende Münzen. (Pièces de monnaie arrêtées dans l'oesophage.) Von Dr. Howard Marsh. (Clinical Society of London, British Medical Journal und Annales des maladies de l'oreille et du larynx 1897, No. 10.)

Ein $3^1/_2$jähriges Kind hatte eine Münze verschluckt und zeigte während fünf Wochen nur von Zeit zu Zeit Brechneigung; eine Skiagraphie zeigte ganz deutlich die Münze in der Höhe des zweiten Brustwirbels. Ein anderes 3jähriges Kind zeigte dieselben Symptome und hatte ebenfalls eine Münze im Oesophagus sitzen. Beide Münzen konnten nicht mit den classischen Instrumenten, sondern nur mittelst eines flachen, in einer Gummisonde sich befindenden Hakens entfernt werden. Dr. P. K.

Erfahrungen über electro-medicinische Anschlussapparate an Gleichstromstationen. Von Dr. H. Wagner in Saarbrücken. (Archiv für Laryngologie etc. 1897, Bd. VII, pag. 157.)

Der Hauptvortheil dieser Apparate liegt nach W. in der Möglichkeit, über eine durchaus genügende Electricitätsquelle verfügen zu können, die fast keiner Abwartung bedarf und in dem Umstande, dass in Folge Fortfalles jedweder Säuren das lästige Oxydiren nicht nur des Apparates selbst, sondern auch aller im Operationsraume befindlichen Metallinstrumente absolut ausgeschlossen ist. Beschorner.

Pulsirende kalte Abscesse am Thorax. (Abcès froids pulsatils du thorax.) Von Dr. Peyrot. (Semaine médicale 1897, No. 47, und Onzième congrès français de chirurgie, octobre 1897.)

Ein 38jähriger Mann zeigte am linken Thorax zwei Ansammlungen von Flüssigkeiten, deren eine links vom Sternum bis in die Axillarlinie, die andere weiter nach hinten sich erstreckte. Der erstere zeigte mit dem Herzen isochrone Pulsationen, ähnlich wie beim pulsirenden Empyem. Man dachte demgemäss an zwei von einander unabhängige kalte Abscesse. Als aber der erste eingeschnitten war, fand man im Innern einen intrathoracischen Sack; der hintere zweite, ebenfalls eingeschnittene Abscess zeigte dieselbe Communication. Die elfte Rippe, welche krank erschien, wurde resecirt und der Kranke starb nach einigen Tagen. Die Section ergab einen extrapleuralen Herd, welcher die parietale und Zwergfellpleura entblösst und das Herz verschoben hatte; auf diese Weise erklärten sich die Pulsationen am vorderen Teil, welcher direct in Contact mit dem Herzen war. Dr. P. K.

Digitized by Google

Seramschleimige Cyste des Halses, der Zungenbasis und des Larynx. Heilung durch die Jodjodkaliumlösung von Lugol. (Cyste séro-muqueux du cou, de la base de la langue et du larynx. Guérison par l'injection iodo iodurée de Lugol.) Von Dr. Lichtwitz. (Archives de laryngologie und Annales des maladies de l'oreille et du larynx 1897, No. 10.)

Bei einem 47jährigen Patienten wagte Verf. die blutige Operation nicht wegen der bei den vielen tiefen Verzweigungen sicher eintretenden Blutungen. Eine einzige Einspritzung von Lugol'scher Lösung brachte Heilung. Dr. P. K.

Mediane schleimige Bronchialcyste. (Kyste bronchial mucoïde median.) Von Dr. Claisse und Dr. Heresco. (Bulletin de la société anatomique de Paris und Annales des maladies de l'oreille et du larynx 1897, No. 10.)

Ein in der Höhe des Larynx und dessen Bewegungen mit ausführender, Athmung und Schlucken nicht beeinträchtigender Tumor. Operation. Der Tumor hing fest an dem Ligamentum hyothyroideum an, der Inhalt war colloider, blutiger Natur, seine Structur war fibrös und sein Epithelium cylindrisch: es war also eine mediane Branchialcyste. Dr. P. K.

Ueber Stimmstörungen pharyngo-nasalen Ursprungs bei Sängern. (Des troubles de la voix d'origine naso-pharyngienne chez les chanteurs.) Von Dr. A. Courtade. (Arch. internat. de laryngol. etc., Bd. X, No. 6, November/December 1897.)

Oft sind Stimmstörungen lediglich abhängig von Pharynxaffectionen, und steht C. nicht an, seinen Erfahrungen gemäss zu behaupten, dass von den Lungen die Mächtigkeit der Stimme, vom Kehlkopfe die Tonbeschaffenheit und vielleicht der Stimmtimbre, vom Cavum pharyngo-nasale aber der Timbre und der Wohlklang der Töne abhängig ist.

Beschorner.

Die bacteriologische Diagnose der Diphtheritis und die durch die pseudodiphtheritischen Bacillen verursachten Schwierigkeiten. (Le diagnostic bactériologique de la diphtérie et les difficultes causées par les bacilles pseudodiphtéritiques.) Von Dr. C. H. H. Spronck. (Semaine médicale 1897, No. 45.)

Verf. kommt am Schlusse seines klinischen Vortrages zu folgenden Folgerungen: 1) Die makroskopische und microscopische Untersuchung der auf Serum entwickelten Colonien erlauben nicht, die absolut sichere Diagnose der Diphtheritis zu stellen. 2) Die Inoculation auf Thiere ist absolut nothwendig; nur in schweren Fällen und während einer ausgesprochenen Diphtheritisepidemie kann man diese Impfung übergehen. 3) Wenn 2 ccm einer frischen Fleischbrühecultur ein 300 g wiegendes Meerschweinchen nicht tödten und nur ein ausgesprochenes Oedem hervorrufen, so handelt es sich in den meisten Fällen um Pseudodiphtheritis, welche von wahrer Diphtheritis ganz verschieden ist. Der Versuch mit einer Einspritzung von antidiphtheritischem Serum lässt keinen Zweifel mehr übrig. 4) Die Diphtheritis entsteht nie aus nicht virulenten Bacillen, welche man bei vielen Patienten im Munde findet;

Digitized by Google

diese Saprophyten gehören vielen Arten von Bacillen an, welche mit den Löffler'schen gar nichts zu thun haben.

Wenn man auf diese Weise die bacteriologische Diagnose der Diphtheritis von den pseudodiphtheritischen Bacillen reinigt, so erklärt man sich die Gutartigkeit vieler avortirter Anginen und Croupfälle, welche von den Bacteriologen als Diphtheritis bezeichnet worden waren, währenddem die Kliniker diese selben Fälle als nicht diptheritisch bezeichneten; in solchen Fällen wenden wir das antidiphtheritische Serum nicht mehr an, weil es doch nicht hilft. Wenn man einmal von der Idee ausgeht, dass banale Bacterien des Mundes keine Diphtheritis erzeugen können, so finden wir die Ursache der diphtheritischen Infection immer ausserhalb des Körpers, und es wird uns gelingen, die Fortpflanzung des Giftes zu verhindern. Diese exacte Diagnose erfordert also zu lange und zu schwierige Arbeiten, um im Bereich der Klinik ausgeführt zu werden und muss einstweilen in den Laboratorien ausgeführt werden. Dr. P. K.

Ein neues diagnostisches Zeichen des thoracischen Aortenaneurysma. (Un nouveau signe diagnostique de l'anévrysme de l'aorte thoracique.) Von Dr. Levachev. (XII. congrès international de Moscou, section de médecine und Semaine médicale 1897, No. 45.)

Ausser den bekannten physikalischen Symptomen und den Symptomen der Nervencompression bestehen nervöse Störungen, welche bisher noch nicht beschrieben worden sind; unter diese letzteren muss man besonders die Neuralgia cervico occipitalis zählen, deren Vorhandensein von grosser Wichtigkeit zur Diagnose ist. Ihre Abhängigkeit von einem thoracischen Aortenaneurysma muss desto mehr beachtet werden, weil die gegen die idiopathischen und essentiellen Neuralgien gewöhnlich angewandte Therapie diese secundäre Neuralgie nicht nur nicht heilt, sondern im Gegentheil die weitere Entwicklung des Aortenaneurysma und den frühzeitigen Tod nur beschleunigt. Dr. P. K.

Ueber die ärztliche Behandlung von Störungen der Singstimme. Von Dr. med. et phil. W. Bottermund in Dresden. (Arch. f. Laryngol. etc. 1898, Bd. VII, pag. 336.)

Missverhältniss zwischen Anstrengung und individueller Leistungsfähigkeit, d. h. Ueberanstrengung der Stimme, von B. Fränkel „professionelle Stimmschwäche" genannt, wird zumeist hervorgerufen: einmal durch falsches Singen bezw. in unangemessener Stimmlage, mangelhafte Gesangstechnik, Aufwärtstreiben des Brustregisters; dann durch krankhafte Veränderungen oder Anomalien im Gebiete des Phonationsapparates; endlich durch krankhafte Allgemeinzustände, insbesondere psychische Alterationen, Anämie und Chlorose, Neurasthenie, Hysterie, sowie auch durch bestimmte Organleiden, wie Verdauungsstörungen, beginnende Lungenschwindsucht, physiologische, sowie pathologische Erregungszustände der Sexualorgane. B. unterzieht alle diese Factoren eingehender Prüfung und Würdigung, sowie auch die Hilfsmittel, durch die wir zu einer stricten Diagnose der Stimmstörungen zu gelangen vermögen. Ein Hauptgewicht hierbei legt er auf Prüfung der Stimme mittelst des geübten und specifisch gesanglich gebildeten Gehörs. Die

Digitized by Google

Behandlung der Stimmstörungen geht naturgemäss darauf aus, die etwa vorhandenen Ursachen der Ueberanstrengung zu beseitigen. Zur Behebung der Parese der Kehlkopfmusculatur empfiehlt B. Faradisation und Galvanisation der äusseren Kehlkopfgegend mittelst der Fränkelschen Doppelelectrode; ferner die electromotorische Percussionsmassage, die hydrotherapeutische Behandlung mittelst der schottischen Douche, d. h. schnell abwechselnde Einwirkung eines kalten und heissen Wasserstrahles auf die Kehlkopfgegend; schliesslich Heilgymnastik der Stimme, bestehend in Flüsterübungen, bei denen die Thätigkeit der Articulationsmuskeln in den Vordergrund gestellt wird; Stimmübungen, wobei das Verfahren durch Aufsetzen schwingender Stimmgabeln auf die Tonentwicklung mit in Anwendung gezogen zu werden verdient; endlich Athemübungen, einmal zur Vergrösserung der Athemcapacität und Stärkung der Respirationsmuskeln, dann aber, um der unzweckmässig überwiegenden Arbeit der Athmung und der Verschwendung des Luftstromes entgegenzutreten. Beschorner.

Folgen der Exstirpation der Nebenschilddrüsen. (Résultats de l'extirpation isolée des glandules parathyroides.) Von Dr. A. Rousseau. (Bulletin de la société de biologie und Annales des maladies de l'oreille et du larynx 1897, No. 10.)

Folgen der Exstirpation der Nebenschilddrüsen bei Kaninchen und Hunden. (Effets de l'extirpation des glandules parathyroidiennes chez le lapin et le chien.) Von Dr. E. Gley. (Bulletin de la société de biologie und Annales des maladies de l'oreille et du larynx 1897, No. 10.)

Rousseau hat die interessante Beobachtung gemacht, dass diese Folgen viel schlimmer als nach der Totalexstirpation der Schilddrüse selbst sind und dass man der Entfernung der Nebenschilddrüse bei der Totalexstirpation eines Kropfes alle üble Folgen beizumessen hat. Deshalb treten denn auch bei Totalexstirpation der Kröpfe diese üblen Folgen nicht auf, wenn man die Nebenschilddrüsen erhält.

Gley kommt zu denselben Resultaten beim Thierexperiment. Wie dem auch sei, diese Resultate der Exstirpation der Nebenschilddrüsen könnten wohl zu einem anderen Begriff über die physiologische Rolle der Schilddrüse selbst führen. Vielleicht kommt die bisher der Schilddrüse zugedachte Rolle den Nebenschilddrüsen zu. Dr. P. K.

Pupillendifferenz bei Oesophaguscarcinom. Von Dr. Hitzig in Zürich. (Deutsche med. Wochenschrift 1897, No. 36, und Wiener med. Presse 1897, No. 41.)

Verf. hat gefunden, dass eine Verengerung der linken Pupille bei Oesophaguscarcinom ziemlich häufig sei; bei höhersitzenden Carcinomen könnte dies durch Druck auf den Sympathicusstamm an Stellen, wo er pupilläre Fasern führt, zu erklären sein; doch gilt diese Erklärung für tiefer sitzende Carcinome nicht, und ausserdem ist dann das Freibleiben des Recurrens auffallend, da dieser Nerv dem Oesophagus dicht benachbart ist und eher lädirt werden könnte, als der ziemlich fernliegende Sympathicus. Dr. P. K.

Digitized by Google

Polyp der Epiglottis. Von Prof. Dr. Chiari. (Wien. med. Presse 1897, No. 43, und k. k. Gesellschaft der Aerzte in Wien, 22. October 1897.)

Verf. operirte in der Chloroformnarcose; der Polyp war erbsengross, ragte von der hinteren Epiglottisfläche in den Larynxraum hinein und gab zu stetem Hustenreiz Anlass. Ein Versuch intralaryngealer Abschnürung war an der auffallenden Härte des Tumors gescheitert. Bei der histologischen Untersuchung erwies sich der Tumor als aus fibrösem Gewebe, Fettgewebe und Drüsen zusammengesetzt.

Dr. P. K.

Zwei Fälle von Larynxexstirpation wegen Carcinoms. Von Priv.-Doc. N. M. Wolkowitsch. Aus der chirurgischen Abtheilung des Alexander-Hospitals in Kiew. (Letopis russk. Chirurgii 1897, No. 2.)

Verf. berichtet über zwei von ihm ausgeführte Larynxexstirpationen. In dem einen Falle handelte es sich um einen 48jährigen Mann, bei dem das Carcinom sich auf dem Boden eines langjährigen Catarrhs mit polypösen Wucherungen der Nase und des Kehlkopfes entwickelte. Ausserdem trieb Patient Missbrauch mit Lapispinselungen, die er sich selbst machte. Eine probeweise eingeleitete antisyphilitische Behandlung hatte temporär günstigen Einfluss. Ferner sei hervorzuheben, dass Patient sechs Tage nach der sonst günstig verlaufenen Operation bei normaler Temperatur unter Erscheinungen von Tachycardie (140 Pulsschläge) zu Grunde ging. Verf., der die von Störk zur Erklärung ähnlicher Fälle aufgestellte Theorie nicht acceptirt, sucht den Exitus einfach reflectorisch als Chock in Folge der Schwächung der Musculatur und des Nervensystems des Herzens zu erklären.

Der zweite Fall betraf eine 49jähr. Frau. Der Fall verlief günstig und Patientin konnte nach der Heilung mit weit vernehmbarer Flüsterstimme sprechen, während sie einen Billroth-Gussenbauer'schen künstlichen Kehlkopf wegen der durch denselben bedingten beschränkten Luftpassage nicht vertragen konnte. Gorodecki.

Einseitige Larynxlähmung in Folge von Trauma des Accessorius Willisii. (Laryngoplégie unilatérale par lésion traumatique du spinal.) Von Dr. Molinié. (Société française de laryngologie, Mai 1897, und Revue de laryngologie et d'otologie 1897, No. 40.)

Verletzungen des Accessorius Willisii, namentlich von aussen, sind sehr selten. Das Trauma von aussen muss auffallender Weise das hinter dem Ohre vor dem Processus mastoideus sich befindende Grübchen treffen; es treten dann Stimmveränderung, Schwierigkeit beim Schlucken, Rückfluss der geschluckten Flüssigkeiten durch die Nase ein.

Dr. P. K.

Ueber offene Behandlung der Schusswunden am Thorax. (De l'intervention large dans les plaies de poitrine par armes à feu.) Von Dr. Lejars. (Semaine médicale 1897, No. 47, und Onzième congrès de chirurgie français, octobre 1897.)

Ein 16jähriger Knabe schoss sich mittelst einer Pistole 60 Schrotkörner in die rechte Brustseite. Starke Blutung durch die Wunde, Brustbeklemmung, Collapsus; dann Fieber, Anaemie, hippokratisches

Digitized by Google

Gesicht; Dämpfung hinten bis zur Hälfte der Thoraxhöhe, immer zunehmende Bronchopneumonie. Zunahme des pleuritischen Ergusses und blutiger Ausfluss aus der Schussöffnung. Verf. machte nun einen ersten Schnitt in der Höhe der Eingangsöffnung und resecirte ein grosses Stück der entsprechenden Rippe; es flossen nun sehr viel Blut und Gerinnsel heraus. Dann vollführte er einen zweiten Schnitt und eine zweite Rippenresection an dem tiefsten Abhange der Pleura. Nun wurde die ganze so gebildete Höhle ausgekratzt, ausgewaschen, sehr viel Detritus entfernt und zwei grosse Drains von einer Eingangsöffnung zur anderen Ausgangspforte eingelegt. Unter geeigneter Behandlung trat die Heilung nach zwei Monaten ein. In solchen Fällen also, wo wie hier sehr starke Bronchopneumonie, ausgedehnter Hämothorax u. s. w. bestehen, soll man die doppelte Thoracotomie ausführen, tüchtig ausputzen und drainiren. Dr. P. K.

Lungenhydatidencysten. Einschnitt, Heilung. (Kystes hydatiques du poumon; incision; guérison.) Von Dr. Potherat. (Semaine médicale 1897, No. 47, und Onzième congrès français de chirurgie, octobre 1897.)

Zwei Fälle, welche beide als Tuberculose diagnosticirt waren, wurden mittelst Thoracotomie, Incision, Ausspülung und Drainage geheilt. Bei beiden war nie der Koch'sche Bacillus festgestellt worden, und Verf. betont mit Recht das Gewicht dieses Symptoms, wenn es sich in zweifelhaften Fällen um die Differentialdiagnose zwischen Tuberkelinfiltration und Hydatidencyste handelt. Dr. P. K.

Frühzeitiges Oedem bei secundärer Larynxsyphilis. (Oedème précoce dans la syphilis secondaire du larynx.) Von Dr. P. Lacroix. (Arch. internat. de laryngol. etc., Bd. X, No. 6, November/December 1897.)

Während sich Oedem bei Larynxsyphilis gewöhnlich im tertiären oder am Ende des secundären Stadiums der Syphilis, und zwar meist um eine specifische Ulceration herum entwickelt, zeigte es sich in einem von Verf. genau beschriebenen Falle bei einer 23jährigen Patientin ohne jede Ulceration oder Erosion als einziges Symptom der Larynxsyphilis bereits im frühen secundären Stadium. Die vielfachen, durch das Oedem bedingten Beschwerden, insbesondere die Schlingstörungen verschwanden sofort nach den ersten Quecksilberdosen.

Beschorner.

Die Isolirung bei Infectionskrankheiten (L'isolement dans les maladies transmissibles.) Von Dr. A. Netter. (Semaine médicale 1897, No. 46.)

In dieser alle contagiösen Infectionskrankheiten behandelnden Arbeit kommt Verf. natürlich auch auf die Diphtheritis zu sprechen: Trotz aller Aufmerksamkeit ist man nicht im Stande, alle Fälle ohne Ausnahme zu isoliren. Die Diagnose ist klinisch oft unmöglich, denn sogenannte herpetische und lacunäre Anginen sind oft diphtheritisch; die Diagnose ist klinisch noch schwieriger, wenn es sich um einfache Angina ohne Pseudemembranen und dennoch um Diphtheritis handelt, wie Le Gendre und Pochon solche Fälle beschrieben haben. Für

Digitized by Google

solche zweifelhafte Fälle ist es absolut nothwendig, ein besonderes Spital zu haben, wie es in den „Enfants malades à Paris“ besteht. Alle Diphtheritisreconvalescenten sollen in eine eigens dazu hergestellte Abtheilung gebracht werden können, statt dass man selbe direct in ihre Familie zurückschickt, woselbst sie dieselben Zimmer wie vor der Erkrankung bewohnen und ihre Geschwister anstecken. In New-York besteht ein Laboratorium, welches eigens die Diphtheritiskranken bacteriologisch untersucht bis zu dem Moment, wo keine Löffler'schen Bacillen mehr nachzuweisen sind. Dr. Park, der Director dieses Laboratoriums, hat folgende Statistik veröffentlicht: In 752 Fällen war der Diphtheritisbacillus zugleich mit den Pseudomembranen verschwunden, 201 Mal verschwand er am 7. Tage, 84 Mal am 12. Tage, 69 Mal am 15. Tage, 57 Mal nach 3 Wochen, 11 Mal nach 4 Wochen, 5 Mal nach 5 Wochen, 1 Mal nach 7 Wochen. Solch' eine Abtheilung für zweifelhafte Patienten leistet die grössten Dienste. Rauchfuss hat das Verdienst, die ersten ähnlichen Abtheilungen in Moskau und in St. Petersburg geschaffen zu haben; eben eine solche Abtheilung mit 20 Zimmern befindet sich im Hôpital Trousseau in Paris.

Dr. P. K.

Zwei Fälle von Papillom des Gaumensegels. (Deux cas de papillomes du voile du palais.) Von Dr. P. Goad in Enghien. (Arch. internat. de laryngol., Bd. X, No. 6, November/December 1897.)

Der eine Fall betraf einen 66 Jahre alten Mann. Das Papillom, dem freien Rande des Gaumensegels, 5 mm vom Zäpfchen nach aussen aufsitzend, war gestielt und von der Grösse einer Erbse. Es wurde mittelst galvanocaustischer Schlinge abgetragen. Der andere Fall eine 30jährige Dame. Auch hier war die kleine Geschwulst gestielt, sass aber dem Zäpfchen auf und wurde mittelst heisser Schlinge mühe- und reactionslos entfernt.

Beschorner.

Ueber branchiales Halsepithelioma und accessorisches Thyroidalepithelioma. (Epithéliomes branchiogènes du cou et epithéliomes aberrants de la thyroide.) Von Dr. Berger. (Onzième congrès français de chirurgie, 18. octobre 1897 und Semaine médicale 1897, No. 48.)

Bei einer 26jährigen Frau wurde ein grosser, Larynx und Trachea verschiebender, vorn ulcerirender und hinten fluctuirender Tumor entfernt, welcher nur als Epithelioma angesehen werden konnte. Die Jugularis interna war innigst damit verwachsen und musste ihrer ganzen Länge nach mit entfernt werden. Die Carotis und der Vagus wurden in derselben Länge blossgelegt. Die Heilung ging normal von Statten. Die microscopische Untersuchung ergab das im Jahre 1865 von Cornil beschriebene Epithelioma der Nebenschilddrüsen. Auf dieselbe Weise entstehen die von Volkmann zuerst beschriebenen branchialen Epitheliomata. Man muss also bei den von Langenbeck beschriebenen Tumoren der Halsgefässscheide zwei Arten, nämlich die branchiogenen und die der Nebenschilddrüsen, unterscheiden.

Dr. P. K.

Digitized by Google

Behandlung der Basedow'schen Krankheit durch totale Resection des Sympathicus. (Traitement du goître exophtalmique par la résection totale du grand sympathique.) Von Dr. J. L. Faure und Dr. Doyen. (Semaine médicale 1897, No. 47 und Onzième congrès français de chirurgie, octobre 1897.)

Dr. Faure hat in drei Fällen von Morbus Basedowi operirt. Eine Patientin starb in der Narcose; die zweite hatte eine lebensgefährliche Syncope, kam aber wieder zu sich; die dritte Operation verlief ohne Zwischenfall. Verf. glaubt, dass durch den Ausfall der Sympathicuswirkung das Herz einer seiner Kräftequellen beraubt ist und leicht gefährliche Ohnmachtsanfälle auftreten. Künftig will er Aether statt Chloroform anwenden; immer aber räth er zur Operation wegen der günstigen Erfolge. Dr. Doyen bemerkt, dass er die totale Exstirpation der Schilddrüse, deren Gefahren er als übertrieben ansieht, anräth. Die Operation ist viel leichter als früher, Dank der neueren Methoden; bei Morbus Basedowi ist sie leichter als bei Kropf; die Resultate der Operation sind viel günstiger als bei der Sympathicusresection. In den vier von Doyen operirten Fällen trat nicht nur kein gefährliches Symptom, sondern gänzliche Heilung und nicht nur Besserung wie bei den von Faure operirten Fällen ein. Dr. P. K.

Entwicklungsgeschichtliche, anatomische und klinische Untersuchungen über Mandelbucht und Gaumenmandel. Von Dr. J. Killian in Worms a. Rh. (Arch. f. Laryngol. etc. 1898, Bd. VII, pag. 167.)

Die leicht festzustellende, auffallende und bedeutsame Thatsache, dass man bei zahlreichen Individuen von einer ganz bestimmten Stelle am oberen Rande der Gaumenmandel aus die Hakensonde mit Leichtigkeit eine Strecke weit (bis zu $1^1/_2$ cm) in das Gaumensegel hinein vorschieben kann, dass im Gaumensegel ungemein häufig Hohlräume vorhanden sein müssen, die mit der Mandelbucht in offener Verbindung stehen, Thatsachen, die schon Tourtual, W. His und vor ihm Sappey anerkennen, veranlasste K., sich über diese Region Aufklärung zu verschaffen, und zwar indem er Mandelbucht und Gaumenmandel an Embryonen, anatomischen Präparaten von Kindern und Erwachsenen und weiterhin an hundert lebenden Individuen nach bestimmter Methode genauer untersuchte. Die Resultate dieser Untersuchungen nach den in der Ueberschrift gekennzeichneten Richtungen hin bilden den Inhalt der vorliegenden Arbeit. Beschorner.

Anatomie des oberen Winkels der Rachenmandel. (Anatomie de l'angle supérieur de l'amygdale palatine.) Von Dr. Killian. (Quatrième réunion des laryngologistes de l'Allemagne du sud. Revue hebdomadaire de laryngologie et d'otologie 1897, No. 42.)

An einem Punkt des oberen Randes der Rachenmandeln kann man mittelst der Sonde gewöhnlich einen halben Centimeter weit in die Tiefe dringen. Verf. untersuchte nun diese Verhältnisse an 100 Lebenden und 105 anatomischen Präparaten; die Untersuchung macht sich leichter, wenn man die Zunge hervorstreckt, die entgegengesetzte Lippencommissur nach hinten drückt, he sprechen lässt und mit einem Haken den betreffenden Arcus palatoglossus bei Seite schiebt. Verf.

Digitized by Google

fand nun, dass ganz nahe unterhalb des oberen Mandelrandes, welch' letzteren er Margo semilunaris nennt, eine mehr weniger grosse Oeffnung besteht, welche in den Theil der Mandel führt, welcher im Gaumensegel sich befindet. Verf. nennt diese Oeffnung den Hilus der Mandel. Von diesem Hilus aus kann man in irgend einer Richtung in's Innere des Gaumensegels dringen. Als Rest der Mandel beim Neugeborenen sieht man eine Furche, welche von unten hinten zum Hilus verläuft und nach hinten oben den dreieckigen Theil der vor dieser Furche gelegenen Mandel abtrennt. Der diese beiden Theile der Mandel verbindende Theil heisst der „laterale Theil" und der sich im Gaumensegel befindende heisst „Gaumentheil". Verf. giebt des Weiteren eine sehr complicirte und phantastische Beschreibung der Varietäten dieses oberen Winkels der Mandel, welche Beschreibung auch nicht von practischem Werthe ist. Mit Recht aber behauptet Verf., dass das Gros dieser Mandelconstruction bei Mandel- und Gaumenleiden berücksichtigt werden muss; namentlich muss man bei Peritonsillitis darauf achten. Peripherische Mandelabscesse sind ganz einfach mittelst der Sonde durch den Hilus zu eröffnen, ohne Messer; die Methode ist unfehlbar. So wird der gewöhnliche classische Schnitt überflüssig; durch diese Methode wird das Leiden im Allgemeinen abgekürzt.

Ref. betont den grossen Nutzen dieser anatomischen Beschreibung, namentlich in practischer Beziehung. Sie erklärt das Entstehen mancher Mandelsteine, mancher Mandelpfröpfe mit schleppendem Verlauf, mancher einige Tage lang latent bleibender Infectionskrankheit des Rachens, die Vorliebe der Microorganismen die Mandeln zu befallen u. s. w. Ref. erinnert an das schon vor mehreren Jahren von Dr. Ruault in Paris angerathene Princip, bei jedem Mandelabscess gleich Anfangs in die Tiefe nach aussen und oben von der betreffenden Mandel direct einzuschneiden; Ruault ging also, ohne zu wissen warum, in die von Killian beschriebene Höhle direct mit dem Messer statt mittelst der Sonde durch die beschriebene Eingangsöffnung. Ref. gesteht ferner, diese von Killian beschriebene Höhle bis jetzt immer für eine einfache Crypte angesehen zu haben; bei jeder Gelegenheit spaltete er mittelst eines gekrümmten, spitzen Messers durch einen nach vorn und innen geführten Schnitt diese grosse Crypte und machte so aus einer Tasche eine klaffende Wunde, welche langsam heilte und statt einer Tasche eine Narbe zurückliess. Dr. P. K.

Die Lehre von der primären Posticuslähmung. Erwiderung an die Herren Prof. Sir Felix Semon, Prof. O. Rosenbach und Geh. Med.-Rath Prof. B. Fränkel. Von Dr. M. Grossmann in Wien. (Archiv für Laryngol. etc. 1898, Bd. VII, pag. 364.)

Beantwortung der vorstehend von Herrn Grossmann an mich gerichteten Frage. Von Prof. B. Fränkel in Berlin. (Ebendas., pag. 402.)

Redactionelle Erklärung. Von Prof. B. Fränkel in Berlin. (Ebendas., pag. 403.)

Zumeist persönliche Auseinandersetzungen, die sich für ein Referat nicht eignen und von den Interessenten im Originale nachgelesen werden müssen. Beschorner.

Digitized by Google

Larynxpapillom bei einem Kinde. Heilung nach einfacher Tracheotomie. (Papillome du larynx chez un enfant. Guérison après trachéotomie.) Von Dr. Hunter Makenzie. (The Lancet und Revue hebdomadaire de laryngologie 1897, No. 40.)

Ein $2^1/_2$jähriges Kind musste wegen Larynxpapillomen tracheotomirt werden. Die Canüle blieb sieben Monate lang, während welchen Zeitraumes das Kind besonders beim Canülenwechsel kleine Papillomstückchen auswarf; zwei Monate nachdem zum letzten Male solche Stückchen ausgeworfen worden waren, entfernte man die Canüle und die Heilung trat ein. Die Stimme wurde normal. Verf. betont diese exspectative Behandlnng der Larynxpapillome bei kleinen Kindern, während intra- oder extralaryngeale Exstirpationsmethode immer von einem Recidive gefolgt sind. Dr. P. K.

Maligne Larynxneubildung bei einem Tuberculösen. (Tumeur maligne du larynx chez un tuberculeux.) Von Dr. L. Bar in Nizza. (Arch. internat. de laryngol. etc., Bd. X, No. 6, November/December 1897.)

Bösartige Kehlkopfgeschwülste bei Tuberculösen sind selten. Bar beobachtete einen solchen Tumor, und zwar von der Grösse einer Erbse, an der linken aryepiglottischen Falte bei einer 65 Jahre alten Frau. Jeder operative Eingriff wurde abgelehnt. Bald liess sich ausgedehnte Infiltration der benachbarten Kehlkopfgebilde und Schwellung der Submaxillardrüsen constatiren, es traten Schling- und Athembeschwerden ein, und ging die Kranke 13 Monate nach Feststellung des obigen Befundes cachectisch zu Grunde. Wahrscheinlich handelte es sich um Sarcom. Beschorner.

Compression des Vagus und des Laryngeus superior gegen die Hustenanfälle und das Erbrechen bei Keuchhusten. (Compression des nerfs vague et laryngé supérieur contre les quintes et les vomissements de la coqueluche.) Von Dr. A. de Miranda. (Semaine médicale 1897, No. 48.)

Auf die günstigen Erfolge bei unstillbarem Erbrechen bei Schwangeren gestützt, wandte Verf. dieselbe Methode bei Keuchhusten an; selbe soll nur in einer späteren Periode, wenn keine Schleimansammlungen mehr sich in den Bronchien bilden, angewandt werden.
Dr. P. K.

Histologische Beiträge zur Lehre von den gutartigen Neubildungen der Stimmlippen. Von Dr. A. Alexander in Berlin. (Archiv für Laryngol. etc. 1898, Bd. VII, pag. 239.)

Untersuchungen über die Betheiligung der Drüsen an der Entstehung und dem Aufbau der gutartigen Stimmlippentumoren (Sängerknötchen, Stimmlippenknötchen der Kinder, Retentionscysten). Was die ersteren anlangt, so glaubt A., dass unter den wahrscheinlich zahlreichen, bislang noch unbekannten Entstehungsursachen derselben die Schwellung der von B. Fränkel aufgefundenen Drüse, welche an dem Prädilectionssitze jener Gebilde, dicht vor der Mitte des freien Stimm-

Digitized by Google

lippenrandes, ihren Sitz hat, eine recht häufige und wichtige ist. Dass nicht alle Sängerknötchen derartiger Abstammung sind, dafür liegt der Beweis in dem Ergebnisse der histologischen Untersuchungen, welche viele jener Knötchen als völlig drüsenfrei erkennen liessen. Auch bei den Stimmlippenknötchen der Kinder sprechen Secretion, sowie spontanes Verschwinden für Fränkel's Hypothese von dem glandulären Ursprung, und findet diese Annahme darin eine Stütze, dass die grösste Anzahl der Träger dieser Neubildungen mehr oder weniger ausgeprägt den Symptomencomplex der Scrophulose darbieten, so dass man von „scrophulösen Knötchen der Stimmlippen" zu sprechen wohl berechtigt wäre. Natürlich giebt es auch Fälle, welche nicht auf Scrophulose zurückzuführen sind, sondern für welche alle anderen von A. besprochenen Gelegenheitsursachen verantwortlich gemacht werden müssen. Die Entstehung der Retentionscysten am freien Stimmlippenrande erklärt sich leicht aus dem glandulären Ursprung der Sängerknötchen. Während bei diesen die zur Schwellung der Drüse führende Verlegung des Ausführungsganges oder einzelner Acini immerhin nur eine so hochgradige war, dass das Secret der Drüse, wenn auch retinirt wurde, so doch schliesslich seinen Abfluss fand, hat bei der Bildung der Retentionscysten eine völlige Behinderung des Secretabflusses stattgefunden. Den histologischen Beweis für die Existenz der Drüsencysten bringt A. durch Photogramme von zwei Cysten, welche an der Grenze des vorderen und mittleren Drittels der Stimmlippe sassen, und deren glandulärer Ursprung, wie aus den Präparaten ersichtlich, zweifellos ist.

Beschorner.

Radiographie des Thorax. (Radiographies du thorax.) Von Dr. Garrigou. (Académie des sciences de Paris, décembre 1897, und Semaine médicale 1897, No. 57.)

Verf. zeigt ein Bild, welches im Vergleich mit früheren radioscopischen Bildern und mit den damaligen klinischen Symptomen das Verschwinden von Indurationen in den oberen Lungentheilen zeigte. Verf. zeigt ein zweites, in gerichtlicher Beziehung wichtiges Bild, welches die vor einem Jahr stattgefundene Fractur einer Rippe und des Schulterblattes zeigte, welche Fracturen auf keine andere Weise festgestellt werden konnten. Dr. P. K.

Notiz.

Herr Prof. Dr. Emil Zuckerkandl wurde zum correspondirenden Mitglied der k. k. Academie der Wissenschaften in Wien gewählt.

Alle für die Monatsschrift bestimmten Beiträge und Referate sowie alle Druckschriften Archive und Tausch-Exemplare anderer Zeitschriften beliebe man an Herrn Prof. Dr. Gruber in Wien I, Freiung 7, zu senden. Beiträge werden mit 40 Mark pro Druckbogen honorirt und die gewünschte Anzahl Separat-Abzüge beigegeben.

Verantwortlicher Redacteur: Prof. Dr. Ph. Schech in München.

Verlag von Oscar Coblentz. Expeditionsbureau: Berlin W. 35, Derfflingerstrasse 22a.

Druck von Carl Marschner, Berlin SW., Ritterstrasse 41.

Digitized by Google

Milwaukee
shall not be removed from the

Monatsschrift für Ohrenheilkunde

sowie für

Kehlkopf-, Nasen-, Rachen-Krankheiten.

Organ der Oesterr. Otologischen Gesellschaft.

(Neue Folge.)

Mitbegründet von weil. Prof. Dr. M. Rüdinger, Prof. Dr. R. Voltolini und weil. Prof. Dr. Fr. E. Weber-Liel

und unter Mitwirkung der Herren

Docent Dr. **E. Baumgarten** (Budapest), Hofrath Dr. **Bescherner** (Dresden), Prof. Dr. **Ganghofner** (Prag), Docent Dr. **Gomperz** (Wien), Dr. **Heinze** (Leipzig), Dr. **Hopmann** (Cöln), Prof. Dr. **Jurasz** (Heidelberg), Dr. **Keller** (Cöln), Prof. Dr. **Kiesselbach** (Erlangen), Prof. Dr. **Kirchner** (Würzburg), Dr. **Koch** (Luxemburg), Dr. **Law** (London), Docent Dr. **Lichtenberg** (Budapest), Dr. **Lublinski** (Berlin), Dr. **Michel** (Cöln), Docent Dr. **Moldenhauer** (Leipzig), Prof. Dr. **Onodi** (Budapest), Docent Dr. **Paulsen** (Kiel), Dr. **A. Schapringer** (New-York), Dr. **Schäffer** (Bremen), Dr. **E Stepanow** (Moskau), Prof. Dr. **Störck** (Wien), Prof. Dr. **Strübing** (Greifswald), Dr. **Weil** (Stuttgart), Dr. **Ziem** (Danzig)

Herausgegeben von

Prof. Dr. JOS. GRUBER Wien. **Prof. Dr. v. SCHRÖTTER** Wien. **Prof. Dr. PH. SCHECH** München.

Prof. Dr. E. ZUCKERKANDL Wien.

Dieses Organ erscheint monatlich in der Stärke von 3 bis 3½ Bogen. Man abonnirt auf dasselbe bei allen Buchhandlungen und Postanstalten des In- und Auslandes.
Der Preis für die Monatsschrift beträgt 12 R.-M. jährlich; wenn die Monatsschrift zusammen mit der Allgemeinen medicinischen Central-Zeitung bestellt wird, nur 8 R.-M.

Jahrg. XXXII. Berlin, Juni 1898. No. 6.

I. Originalien.

Statistisches und Casuistisches zur Rhino-Laryngologie und Otologie

(7. Januar 1892 bis 1. Januar 1897).

Von

Dr. **P. H. Gerber**, Privatdocent an der Universität Königsberg.

In den ersten Jahren des Ambulatoriums habe ich, der Gepflogenheit meines ehemaligen Chefs Michelson folgend, jährlich einen Bericht über die Thätigkeit des Ambulatoriums herausgegeben. Und wenn diese Berichte auch für uns von grossem Werthe und für die Collegen, besonders die hier am Orte weilenden, die das Ambulatorium durch Zuweisung von Patienten unterstützten, nicht ohne Interesse waren,

Digitized by Google

so glaubte ich doch schliesslich eine jährlich wiederkehrende Wiederholung dieser Berichte als zu gleichförmig und ermüdend aufgeben zu sollen. Die Berichte von den letzten drei Jahren sind daher auch nicht mehr herausgegeben worden. Nun schien mir im vorigen Jahre bei Abschluss des fünften Lebensjahres meiner Poliklinik, der Zeitpunkt geeignet zu sein zu einem zusammenfassenden Berichte, aus dem sich zugleich andere und weitere Gesichtspunkte und Resultate gewinnen liessen. Ein so grosses Krankenmaterial, wie es das Ambulatorium aufweist, halte ich für besonders geeignet, auch einigen statistischen Verhältnissen in Bezug auf Alter und Geschlecht der Patienten und fernerhin auch in Bezug auf das Vorkommen der einzelnen Krankheiten in der Rhinolaryngologie und Otologie näher zu treten. Gerade dieser letztere Punkt schien mir in unserem Specialfach bisher noch vernachlässigt und doch nicht ohne Werth und Interesse zu sein.

Im Uebrigen ist die Eintheilung und Art der früheren Jahresberichte beibehalten worden. Zu einer zahlenmässigen Mittheilung der therapeutischen Resultate konnte ich mich auch jetzt nicht entschliessen, obwohl dieses von einem wohlwollenden Beurtheiler der früheren Jahresberichte vermisst worden war. Eine wirklich wahrheitsgemässe und gewissenhafte Angabe derselben scheint mir bei ambulantem Material geradezu eine Unmöglichkeit zu sein; sonst könnte es vielleicht auch uns passiren, dass, wie wir es in einem anderen Jahresbericht mit Angabe der Heilerfolge gelesen, geschrieben wird: „Ozänafälle 12; geheilt davon 9.“ Ist ja doch bei den weitaus meisten in Rede stehenden pathologischen Processen die Frage der Heilbarkeit bezw. Unheilbarkeit eine längst gelöste und allgemein bekannte. Wo dieselbe noch eine offene ist, wie bei den Nebenhöhlenaffectionen und anderen, da werden wir denn auch ausdrücklich darauf zu sprechen kommen.

Das Ambulatorium wurde in der Zeit vom 7. Januar 1892 bis zum 1. Januar 1897 aufgesucht von

	1892	1893	1894	1895	1896	Sa.
Kranken	1037	1477	2349	2362	3115	10340

Und zwar wurden bei diesen behandelt:

Krankheiten	1892	1893	1894	1895	1896	Sa.
der Nase	340	546	748	855	1052	3541
des Rachens . . .	273	454	760	979	1233	3699
des Kehlkopfes . .	127	171	205	232	263	998
des Ohres . . .	107	180	287	394	448	1416

Bei diesen Krankheiten wurden ausgeführt:

	1892	1893	1894	1895	1896	Sa.
Operationen . . .	195	286	388	365	332	1562
Zahnextractionen .	118	268	550	829	1104	2869
Narcosen	38	58	101	122	139	458

Die einzelnen Krankheiten und das Verhältniss ihrer Häufigkeit zu einander ergiebt sich aus folgenden Tabellen:

Digitized by Google

I. Nasenkrankheiten.

Tabelle 1.

Name der Krankheit	1892	1893	1894	1895	1896	Sa.	% aller Nasenkrankh.
Eczem der äusseren Nase	—	3	5	3	8	19	0,54
Acne rosacea der äusseren Nase	—	3	8	8	10	29	0,82
Acne necrotica	—	—	1	—	—	1	0,03
Lupus erythematosus	—	—	—	3	—	3	0,08
Congelatio	—	1	2	1	—	4	0,11
Contusio	—	1	1	—	6	8	0,23
Furunkel	3	3	1	1	4	12	0,34
Phlegmone	—	1	—	1	—	2	0,06
Erysipel	—	—	—	—	—	—	—
Verruca	—	—	2	2	2	6	0,17
Atherom	—	—	—	1	—	1	0,03
Scrophulose	1	1	2	1	—	5	0,14
Lupus	3	2	2	1	11	19	0,54
Initialsclerose	—	1	—	—	—	1	0,03
Gumma	—	—	—	—	1	1	0,03
Carcinom	—	—	1	—	—	1	0,03
Ansaugen der Nasenflügel	—	—	2	—	—	2	0,06
Eczema vestibuli narium	13	29	52	71	76	241	6,81
Folliculitis vestibuli narium	—	—	4	—	—	4	0,11
Anosmia et Parosmia	—	—	2	2	2	6	0,17
Parästhesie der Nasenschleimhaut	—	5	—	—	2	7	0,20
Coryza neonatorum	—	—	2	2	8	12	0,34
Rhinitis simplex	40	68	75	94	170	447	12,62
Rhinitis hyperplastica	61	90	129	146	173	559	16,92
Rhinitis atrophica foetida	—	78	67	71	74	327	9,23
Rhinitis atrophica (sine foetore)	14	28	52	73	94	261	7,37
Rhinitis foetida (sine atrophia)	—	—	—	11	1	12	0,34
Rhinitis purulenta	5	5	13	10	10	43	1,21
Rhinitis diphtherica	—	—	2	—	—	2	0,06
Rhinitis pseudomembranacea	2	1	5	7	4	19	0,54
Schwellkörperhyperplasie	18	12	28	7	—	65	1,84
Stenose der Nasenlumina	—	2	6	9	5	22	0,62
Anomalien der Scheidewand	21	32	43	38	53	187	5,28
Epistaxis	12	19	27	25	36	119	3,36
Perichondritis septi	1	5	3	—	—	9	0,25
Ulcus septi perforans	2	1	1	3	1	8	0,23
Traumatischer Septumabscess	—	—	—	1	—	1	0,03
Adhäsion zwischen Septum und unterer Muschel	1	—	—	—	—	1	0,03
Fractura septi	—	—	1	—	—	1	0,03
Störk'sche Blennorrhoe und Rhinosclerom	1	—	—	2	—	3	0,08
Coryza specifica	—	3	1	2	3	9	0,25

Digitized by Google

Name der Krankheit	1892	1893	1894	1895	1896	Sa.	% aller Nasenkrankh.
Lues narium	15	16	8	9	16	64	1,81
Tuberculosis narium	1	2	2	3	2	10	0,28
Cyste an der mittleren Muschel	—	1	—	—	—	1	0,03
Schleimpolypen	25	40	50	45	43	203	6,45
Andere Tumoren	—	1	2	1	2	6	0,17
Fremdkörper	2	—	2	3	4	11	0,31
Nasenstein	1	—	—	1	1	3	0,08
Catarrh der Stirnhöhle	—	—	6	15	16	37	1,04
Blennorrhoe und Empyem der Stirnhöhle	1	2	6	11	17	37	1,04
Empyem der Kieferhöhle	12	22	28	43	31	136	3,84
Empyem und Caries der Siebbeinzellen	—	2	5	2	5	14	0,40
Empyem der Keilbeinhöhle	—	2	1	—	—	3	0,08
Catarrhus retronasalis	13	11	12	10	18	64	1,81
Tonsillitis pharyngea	—	—	3	—	—	3	0,08
Hyperplasie d. Tonsilla pharyngea und adenoide Vegetationen	35	46	79	114	143	417	11,78
Lues cavi pharyngonasalis	—	2	2	3	—	7	0,20
Tuberculosis cavi pharyngonasalis	—	1	—	—	1	2	0,06
Retronasale Polypen	—	3	2	—	—	5	0,14
Fibroma cavi pharyngonasalis	—	1	1	—	—	2	0,06

Den Procenten nach geordnet ergiebt sich folgende

Tabelle 2.

	%
Rhinitis hyperplastica	16,92
Rhinitis simplex acuta und chronica	12,62
Hyperplasia tonsillae pharyngeae und adenoide Vegetationen	11,78
Rhinitis atrophica foetida	9,23
Rhinitis atrophica sine foetore	7,37
Eczema vestibuli narium	6,81
Schleimpolypen	6,45
Anomalia septi	5,28
Empyem der Kieferhöhle	3,84
Epistaxis	3,36
Schwellkörperhyperplasie	1,84
Lues narium und Catarrhus retronasalis	1,81
Rhinitis purulenta	1,21
Catarrh, Blennorrhoe und Empyem der Stirnhöhle	1,04
Stenose der Nasenlumina	0,62
Rhinitis pseudomembranacea, Eczem der äusseren Nase und Lupus	0,54
Empyem und Caries der Siebbeinzellen	0,40
Rhinitis foetida (sine atrophia), Furunkel der äusseren Nase und Coryza neonatorum	0,34

Digitized by Google

	%
Fremdkörper	0,31
Tuberculosis narium	0,28
Coryza specifica und Perichondritis septi	0,25
Ulcus septi perforans und Contusio der äusseren Nase	0,23
Lues cavi pharyngo-nasalis und Parästhesie der Nasenschleimhaut	0,20
Tumoren (mit Ausnahme der Schleimpolypen) und Acne rosacea, Verruca der äusseren Nase und Anosmia et Parosmia	0,17
Scrophulose und retronasale Polypen	0,14
Congelatio und Folliculitis vestibuli narium	0,11
Lupus erythematosus, Störk'sche Blennorrhoe und Rhinosclerom, Nasenstein, Empyem der Keilbeinhöhle und Tonsillitis pharyngea	0,08
Phlegmone der äusseren Nase, Ansaugen der Nasenflügel, Rhinitis diphtherica, Fibroma cavi pharyngonasalis und Tuberculosis cavi pharyngo-nasalis	0,06
Acne necrotica der äusseren Nase, Atherom, Initialsclerose, Gumma, Carcinom, traumatischer Septumabscess, Adhäsion zwischen Septum und Muschel, Fractura septi und Cyste der mittleren Muschel	0,03

Was sagen diese Zahlen? Dass die Rhinitis hyperplastica weitaus voransteht, ist wohl eine Beobachtung, die allgemein gemacht ist. Vielleicht sprechen bei uns noch klimatische Verhältnisse mit. Grosse Schwankungen in diesen Angaben in den verschiedenen Statistiken würden sich unseres Erachtens hauptsächlich daraus erklären, dass gerade hier die Grenzen zwischen Physiologischem und Pathologischem sehr schwer zu ziehen sind. Ferner wird es oft schwer sein, bei ambulanten Patienten zwischen eigentlicher Rhinitis hyperplastica und Schwellkörperhyperplasie bei der oft schnellen und kurzen Untersuchung zu entscheiden, so dass in den Statistiken einmal diese, einmal jene Rubrik auf Kosten der anderen bereichert werden wird.

Aehnliches wie von der Rhinitis hyperplastica gilt auch von der Hypertrophie der Rachenmandel, da auch hier verschiedene Beobachter geneigt sein werden, die Grenzen zwischen Normalem und Pathologischem verschieden zu ziehen. Was die so wichtige Rhinitis atrophica foetida anbetrifft, so dürfte es ja wohl bekannt sein, dass dieselbe in unserer Gegend überaus häufig, vielleicht häufiger als irgend wo anders, vorkommt, und ist deshalb die Bemerkung von Ueberhorst[1]), dass in Königsberg unter 195 Nasenkrankheiten nur zwei Fälle von Ozäna vorgekommen sind, uns nicht recht verständlich. Sie steht, wie obige Zahlen zeigen, zu unseren Beobachtungen im vollsten Gegensatze. Schliesslich wären von viel discutirten Krankheiten noch die Erkrankungen der Nebenhöhlen zu erwähnen, unter denen die Eiterungen der Kieferhöhle einen bemerkenswerthen Procentsatz der gesammten Affectionen darstellen; es sei aber bemerkt, dass die Zahlen für die

[1]) Bericht über die in der Universitätspoliklinik etc. behandelten Fälle. Inaug.-Diss., Marburg 1893.

Digitized by Google

Affectionen der anderen Höhlen insofern nur mit Vorsicht aufzunehmen sind, als nicht immer der Beweis durch Operation erbracht werden konnte, und combinirte Empyeme bekanntlich sehr häufig sind. Immerhin ist auch der Procentsatz der Stirnhöhlenempyeme in unserer Statistik ein recht respectabler.

Die Erhebungen über Alter und Geschlecht ergaben uns folgende

Tabelle 3.

Alter	Männl.	Weibl.	Sa.	Männlich		Weiblich	
				% v. allen männl. Kranken	% v. allen Kranken zusammen	% v. allen weibl. Kranken	% v. allen Kranken zusammen
— 1	14	17	31	1,14	0,45	0,92	0,55
2—10	232	302	534	18,85	7,53	16,41	9,80
11—20	406	686	1092	32,98	13,17	37,04	22,25
21—30	227	402	629	18,44	7,36	21,71	13,04
31—40	177	193	370	14,38	5,74	10,42	6,26
41—50	109	153	262	8,85	3,54	8,26	4,96
51—60	47	65	112	3,82	1,52	3,51	2,11
61—70	15	31	46	1,22	0,49	1,67	1,01
71—80	3	3	6	0,24	0,10	0,16	0,10
81—90	1	—	1	0,08	0,03	—	—
	1231	1852	3083				

Hiernach wird am meisten befallen das Alter von 11—20 Jahren, es folgt das Alter von 2—10 und von 21—30 Jahren, die sich sehr nahe stehen; weiter folgen in abnehmender Reihenfolge die Altersabschnitte von 31—40 Jahren, 41—50 Jahren, 51—60 Jahren, 61 bis 70 Jahren, bis zum ersten Jahr, von 71—80 Jahren, von 81—90 Jahren, und zwar gilt Obiges gleichmässig für beide Geschlechter. In jedem Decennium überwiegt das weibliche Geschlecht, nur in dem letzten Decennium das männliche.

Diese Zahlen erhärten die bekannte Thatsache, dass die Nasenkrankheiten vornehmlich Krankheiten des jugendlichen Alters sind. Wohl meist durch hereditäre Momente bedingt, die sowohl eine locale Disposition (wie Rachenmandel-, Septum-Scoliose u. s. w.), wie auch eine allgemeine (Lues, Tuberculose, Rhachitis u. s. w.) schaffen können, setzen die meisten Nasenkrankheiten gerade im Pubertätsalter ein, oder vielmehr sie kommen dann zur Beobachtung. Ist dieses doch der Zeitpunkt, in dem die Mütter uns ihre Töchter zuführen mit der Klage, dass sie schon seit einiger Zeit üblen Geruch aus der Nase bemerkt hätten, ein Umstand, der schon allein gegen die Nebenhöhlentheorie der Ozäna (Grünwald u. A.) hätte sprechen sollen. Denn während es bekannt ist, dass gerade im Pubertätsalter die hereditären und dyscrasischen Einflüsse sich bemerkbar machen, wäre es doch wunderbar, wenn immer gerade zu dieser Zeit lediglich local bedingte Momente, wie es Nebenhöhleneiterungen sind, auftreten sollten.

Digitized by Google

II. Krankheiten der Mundrachenhöhle.

Tabelle 1.

Name der Krankheit	1892	1893	1894	1895	1896	Sa.	% aller Mundrachenk.
Eczem der Lippen	—	2	8	6	9	25	0,68
Macrochylie	—	1	—	—	—	1	0,03
Herpes der Lippen	—	3	1	1	—	5	0,14
Furunkel der Lippen	—	—	—	1	1	2	0,05
Ulcus (?) der Lippen	—	—	5	1	—	6	0,16
Cyste der Lippen	1	—	—	1	1	3	0,08
Hämatom und Trauma der Lippen	—	—	1	—	3	4	0,11
Scrophulose der Lippen	—	—	2	—	1	3	0,08
Lupus u. Tuberculose der Lippen	—	—	1	1	—	2	0,05
Initialsclerose der Lippen	—	—	2	—	—	2	0,05
Secundäre Lues der Lippen	—	—	2	—	—	2	0,05
Papillom der Lippen	1	—	1	—	—	2	0,05
Parästhesie der Mundschleimhaut	—	1	2	4	2	9	0,24
Cyste der Wangenschleimhaut	—	1	—	—	—	1	0,03
Ptyalismus	2	1	1	—	—	4	0,11
Actinomycose d. Wangenschleimhaut	—	1	—	—	—	1	0,03
Erythema	—	—	2	7	1	10	0,27
Leucoplacia	2	2	1	4	—	9	0,24
Stomatitis catarrhalis	4	5	2	3	—	14	0,38
Stomatitis mercurialis	1	3	3	—	—	7	0,19
Stomatitis aphthosa	—	—	5	8	4	17	0,46
Stomatitis ulcerosa	1	1	—	1	—	3	0,08
Scorbut	—	—	1	—	—	1	0,03
Gingivitis	4	6	7	8	11	36	0,97
Periostitis alveolaris	—	2	4	—	13	19	0,51
Pyorrhoea alveolaris	1	3	3	—	1	8	0,22
Odontalgie	—	—	2	2	3	7	0,19
Anomalien der Dentition	2	3	13	18	—	36	0,97
Caries dentium	97	147	300	461	694	1699	45,93
Parulis	15	11	24	21	20	91	2,46
Zahnfistel	—	—	2	1	—	3	0,08
Unterkieferabscess	—	—	—	6	—	6	0,16
Kieferklemme	—	—	—	1	—	1	0,03
Cyste des Oberkiefers	—	—	2	1	—	3	0,08
Sarcom des Oberkiefers	—	1	—	—	—	1	0,03
Epulis	—	—	2	—	2	4	0,11
Carcinom des Mundbodens	—	—	—	1	—	1	0,03
Speichelstein	—	—	1	—	—	1	0,03
Glossodynie	1	1	—	—	—	2	0,05
Glossitis superficialis	—	2	4	6	3	15	0,41
Glossitis dissecans	—	3	2	—	—	5	0,14
Ulcus decubitale linguae	2	—	2	5	4	13	0,35

Digitized by Google

Name der Krankheit	1892	1893	1894	1895	1896	Sa.	% aller Mund-rachenk.
Ulcus specificum linguae	3	—	—	—	—	3	0,08
Anchyloglosson	—	—	1	3	1	5	0,14
Carcinoma linguae	—	2	—	—	—	2	0,05
Tonsillitis praeepiglottica	—	—	1	2	—	3	0,08
Tumor (?) am Zungengrunde	—	1	—	—	—	1	0,03
Hypertrophie der Zungentonsille	1	—	7	6	8	22	0,59
Papillom der Zungenspitze	1	—	—	—	—	1	0,03
Gräte im Zungenrücken	—	—	—	1	—	1	0,03
Leucoplacia linguae	—	2	—	—	—	2	0,05
Lues linguae	3	3	2	4	—	12	0,32
Sog. schwarze (Haar-) Zunge	1	1	—	—	—	2	0,05
Uvula bifida	—	—	1	3	2	6	0,16
Oedema uvulae	—	2	1	3	1	7	0,19
Hypertrophia uvulae	1	—	3	—	—	4	0,11
Papilloma uvulae	—	1	1	1	—	3	0,08
Angina catarrhalis	27	46	46	41	44	204	5,52
Angina scarlatinosa	—	—	2	—	—	2	0,05
Angina lacunaris	—	4	18	11	18	51	1,38
Angina necrotica	—	3	4	—	—	7	0,19
Angina pseudomembranacea	—	—	—	—	2	2	0,05
Peritonsillitis	5	9	13	23	11	61	1,65
Sclerosis tonsillarum	—	—	1	—	—	1	0,03
Tuberculosis tonsillarum	—	—	—	1	—	1	0,03
Sarcoma alveolare tonsillae	—	—	—	—	1	1	0,03
Hypertrophia tonsillarum	17	33	40	75	83	248	6,70
Accessorische Tonsille	—	—	1	—	—	1	0,03
Fremdkörper in den Tonsillen	—	1	1	3	2	7	0,19
Diphtheria faucium	5	10	8	9	10	42	1,14
Paresis veli postdiphtherica	—	3	5	5	3	16	0,43
Postdiphtheritischer Defect im weichen Gaumen	—	—	—	1	—	1	0,03
Concretio veli et pharyngis	—	—	2	—	2	4	0,11
Concretio linguae et pharyngis	—	—	1	—	—	1	0,03
Cyste am Gaumenbogen	—	—	—	1	—	1	0,03
Papillom am weichen oder harten Gaumen	—	—	—	1	1	2	0,05
Lues cavi oris et faucium	—	4	24	14	13	55	1,49
Tuberculosis cavi oris et faucium	2	—	1	—	1	4	0,11
Pharyngitis acuta et chronica	48	70	74	152	116	561	15,17
Pharyngitis sicca	—	—	30	—	71		
Pharyngitis granulosa et lateralis	6	10	32	23	37	108	2,92
Pharyngomycosis	2	2	7	2	2	15	0,41
Phlegmone pharyngis	—	—	—	1	—	1	0,03
Retropharyngealabscess	—	—	—	1	1	2	0,05
Lues pharyngis	9	11	6	5	10	41	1,11
Tuberculosis pharyngis	2	4	2	1	2	11	0,30

Digitized by Google

Name der Krankheit	1892	1893	1894	1895	1896	Sa.	% aller Mund-rachenk.
Sarcoma alveolare pharyngis . .	—	—	—	—	1	1	0,03
Vertebra prominens	—	—	1	—	—	1	0,03
Dysphagia	—	23	15	16	19	73	1,97
Ruminatio humana	—	—	1	—	—	1	0,03
Carcinoma oesophagi	—	—	—	1	—	1	0,03

Den Procenten nach geordnet:

Tabelle 2.

	%
Caries dentium	45,93
Pharyngitis acuta et chronica et sicca	15,17
Hypertrophia tonsillarum	6,70
Angina catarrhalis	5,52
Pharyngitis granulosa et lateralis	2,92
Parulis	2,46
Dysphagia	1,97
Peritonsillitis abscedens	1,65
Lues cavi oris et faucium	1,49
Angina lacunaris	1,38
Diphtheria faucium	1,14
Lues pharyngis	1,11
Gingivitis und Anomalien der Dentition	0,97
Eczem der Lippen	0,68
Hypertrophie der Zungentonsille	0,59
Periostitis alveolaris	0,51
Stomatitis aphthosa	0,46
Paresis veli postdiphtherica	0,43
Pharyngomycosis benigna, Glossitis superficialis	0,41
Stomatitis catarrhalis, Periamygdalitis	0,38
Ulcus decubitale linguae	0,35
Lues linguae	0,32
Tuberculosis pharyngis	0,30
Erythema mucosae oris	0,27
Parästhesie der Mundschleimhaut, Leucoplacia mucosae oris	0,24
Pyorrhea alveolaris	0,22
Stomatitis mercurialis, Odontalgia, Oedema uvulae, Angina necrotica, Fremdkörper in den Tonsillen	0,19
Uvula bifida, Unterkieferabscess, Ulcus decubitale der Lippen	0,16
Herpes labialis, Glossitis dissecans, Anchyloglosson	0,14
Hämatom durch Trauma der Lippen, Ptyalismus, Epulis, Hypertrophia uvulae, Concretio veli et pharyngis	0,11
Cyste der Lippen, Scrophulose der Lippen, Stomatitis ulcerosa, Zahnfistel, Cyste des Oberkiefers, Ulcus specificum linguae, Tonsillitis praeepiglottica, Papilloma uvulae	0,08

Digitized by Google

	%
Furunkel der Lippen, Lupus und Tuberculose der Lippen, Initialsclerose der Lippen, secundäre Lues der Lippen, Papillom der Lippen, Glossodynie, Carcinoma linguae, Leucoplacia linguae, sogenannte schwarze (Haar-) Zunge, Angina scarlatinosa, Angina pseudomembranacea, Papillom am weichen oder harten Gaumen, Retropharyngealabscess	0,05
Macrochylie, Cyste der Unterlippe, Cyste der Wangenschleimhaut, Actinomycose der Wangenschleimhaut, Scorbut, Kieferklemme, Sarcom des Oberkiefers, Carcinom des Mundbodens, Speichelstein, Tumor (?) am Zungengrunde, Papillom der Zungenspitze, Gräte im Zungenrücken, Sclerosis tonsillarum, Tuberculosis tonsillarum, accessorische Tonsille, postdiphtherischer Defect im weichen Gaumen, Concretio linguae et pharyngis, Cyste am Gaumenbogen, Phlegmone pharyngis, Vertebra prominens, Ruminatio humana, Carcinoma oesophagi, Sarcoma tonsillae, Sarcoma pharyngis	0,03

Da das Ambulatorium von jeher grossen Zulauf von Zahnkranken gehabt hat und die Krankheiten der Zähne doch auch im weiteren Sinne zu den Affectionen der Mundrachenhöhle gerechnet werden müssen, so haben wir sie in diese Rubrik eingereiht.

Bei der grossen Verbreitung der Caries dentium ist es nicht zu verwundern, dass dieselbe in Bezug auf die Häufigkeit des Vorkommens die erste Stelle einnimmt, während die anderen mit Zähnen zusammenhängenden Processe, als da sind: Parulis, Gingivitis, Pyorrhoea alveolaris, Periostitis alveolaris u. s. w., zwar nicht gerade selten vorkommen, aber doch an Häufigkeit die übrigen Affectionen der Mundrachenhöhle nicht übertreffen. Von der Caries abgesehen nehmen die erste Stelle die catarrhalisch-entzündlichen Zustände des Pharynx ein. Es folgt in der Tabelle gleich die Hypertrophie der Tonsillen, erst danach die sogenannte Angina, was vielleicht nicht ganz der Wirklichkeit entspricht, sich aber wohl daraus erklärt, dass Kranke mit leichten Anginen nicht immer gleich die Hilfe des Arztes aufsuchen. Einen hohen Procentsatz nimmt die von uns als Dysphagie bezeichnete Krankheit ein, worunter wir alle diejenigen anscheinend nervösen und hysterischen Affectionen der Mundrachenhöhle verstehen, bei denen wir ein pathologisches Substrat nicht nachweisen können. Damit soll aber nicht gesagt sein, dass in manchen, ja vielleicht vielen dieser Fälle nicht irgend welche pathologische Veränderungen vorhanden sind, die sich unserem Auge entziehen. Ja wir möchten diese Gelegenheit nicht vorübergehen lassen, ohne ausdrücklich darauf hinzuweisen, dass es unserer Meinung nach in der Mundrachenhöhle ebenso wie ja auch sonst im menschlichen Körper eine grosse Reihe von Affectionen giebt, zu deren Erkennung unsere Sinne nicht ausreichen. Ich weiss es wenigstens, und bin durchaus nicht neurasthenisch, aus eigener Erfahrung, dass ein Schmerz im Halse bestehen kann, ja dass ich die schmerzhafte Stelle mit der Sonde habe auffinden können, ohne dass ich doch, trotz sehr scharfer Augen, irgend eine Veränderung habe

Digitized by Google

entdecken können. Ich habe daher in letzter Zeit versucht, in solchen Fällen Vergrösserungsspiegel anzuwenden, ohne doch damit bisher viel mehr erreicht zu haben.

Nehmen noch die sogenannten abscedirenden Processe, Periamygdalitis, die Lues der Mundrachenhöhle, Diphtherie und andere pseudomembranöse Entzündungen hohe Procentsätze für sich in Anspruch, so ist gerade in dieser Rubrik eine grosse Menge von Processen zu buchen, die nur selten, oft nur in der Einzahl zu constatiren, deshalb aber nicht weniger wichtig und oft um so interessanter sind. So z. B. die Tuberculose des Rachens, die Verwachsung zwischen hinterer Rachenwand und Segel, oder zwischen hinterer Rachenwand und Zungenrücken, die Initialsclerose, die Actinomycose, Kieferklemme und andere Fälle, von denen wir einige im letzten Abschnitt dieser Arbeit noch näher besprechen werden.

Geschlecht und Alter ergiebt folgende

Tabelle 3.

Alter	Männl.	Weibl.	Sa.	Männlich		Weiblich	
				% v. allen männl. Kranken	% v. allen Kranken zusammen	% v. allen weibl. Kranken	% v. allen Kranken zusammen
— 1	6	10	16	6,91	0,35	0,96	0,59
2—10	148	144	292	22,46	8,71	13,85	8,48
11—20	140	310	450	21,24	8,24	29,81	18,25
21—30	136	252	388	20,63	8,00	24,62	14,83
31—40	117	153	270	17,75	6,89	14,71	9,01
41—50	67	89	156	10,17	3,94	8,56	5,27
51—60	35	59	94	5,31	2,06	8,67	3,47
61—70	10	19	29	1,52	0,59	1,83	1,12
71—80	—	3	3	—	—	0,29	0,18
81—90	—	1	1	—	—	0,10	0,06
	659	1040	1699				

Hiernach nimmt die erste Stelle ein das Alter von 2—10 Jahren, und zwar beim männlichen Geschlecht; beim weiblichen das Alter von 10—20 Jahren. Auch die Reihenfolge bei beiden Geschlechtern ist nicht ganz dieselbe. Beim männlichen Geschlecht folgen die Altersabschnitte von 11—20 Jahren, von 21—30 Jahren, von 31—40 Jahren, von 41—50 Jahren, von 51—60 Jahren, von 61—70 Jahren, bis zum ersten Jahre, von 71—80 und von 81—90 Jahren.

Beim weiblichen Geschlecht folgen die Altersabschnitte von 21 bis 30 Jahren, von 31—40 Jahren, von 2—10 Jahren, von 41—50 Jahren, von 51—60 Jahren, von 61—70 Jahren, bis zum ersten Jahre, von 71 bis 80 Jahren, von 81—90 Jahren. Fast durchweg wird das weibliche Geschlecht mehr betroffen.

Das absolute Ueberwiegen des weiblichen Geschlechts hier ebenso wie bei den Nasenkrankheiten dürfte unschwer zu erklären sein, weniger durch die stärkere Anzahl der weiblichen Individuen überhaupt, als

Digitized by Google

vielmehr dadurch, dass Mädchen und Frauen leichter geneigt sind und mehr Zeit dazu haben, sich in ärztliche Behandlung zu begeben. Bei beiden Geschlechtern sehen wir das erste bis vierte Lebensdecennium bei Weitem am häufigsten vertreten. Die Gründe hierfür dürften sein: in den ersten beiden Decennien bei beiden Geschlechtern die Häufigkeit catarrhalisch-entzündlicher Halsaffectionen, in den beiden anderen Decennien beim weiblichen Geschlecht die hysterisch-nervösen Zustände, beim männlichen Tabak und Alcohol, schliesslich wiederum bei beiden die Lues. Ein Blick auf die Tabelle zeigt denn auch, wie jenseits der 40er Jahre, bei den Frauen also jenseits des Klimacteriums, die Rachenkrankheiten abnehmen.

Die Häufigkeit der Zahncaries rechtfertigt wohl eine besondere Tabelle für die Alters- und Geschlechtsverhältnisse.

Tabelle 4.

Alter	Männl.	Weibl.	Sa.	Männlich		Weiblich	
				% v. allen männl. Kranken	% v. allen Kranken zusammen	% v. allen weibl. Kranken	% v. allen Kranken zusammen
— 1	2	—	2	0,35	0,11	—	—
2—10	248	308	556	42,98	13,74	25,08	17,06
11—20	198	452	650	34,32	10,97	36,81	25,04
21—30	54	222	276	9,36	2,99	18,08	12,30
31—40	25	118	143	4,33	1,39	9,61	6,54
41—50	28	78	106	4,85	1,55	6,35	4,32
51—60	15	32	47	2,60	0,83	2,61	1,77
61—70	6	13	19	1,04	0,33	1,06	0,72
71—80	1	5	6	0,17	0,06	0,41	0,28
81—90	—	—	—	—	—	—	—
	577	1228	1805				

Hier nimmt die erste Stelle ein das Alter von 2—10 Jahren und von 11—20 Jahren beim männlichen Geschlecht; beim weiblichen von 11—20 Jahren und von 2—10 Jahren; in diese Abschnitte fällt ja auch die Dentition.

Es folgen beim männlichen Geschlecht die Altersabschnitte von 21—30 Jahren, von 41—50 Jahren, von 31—40 Jahren, von 51 bis 60 Jahren, von 61—70 Jahren, bis zum ersten Jahre, von 71—80 Jahren, von 81—90 Jahren.

Es folgen beim weiblichen Geschlecht die Altersabschnitte von 21—30 Jahren, von 31—40 Jahren, von 41—50 Jahren, von 51—60 Jahren, von 61—70 Jahren, von 71—80 Jahren, von 81—90 Jahren, bis zum ersten Jahre. Auch hier ist das weibliche Geschlecht durchweg in höherem Grade betroffen.

Wie die Tabelle zeigt, ist der Abfall im dritten Lebensdecennium ein ganz ungeheurer, es handelt sich da nur etwa um den dritten Teil der bisherigen Frequenz.

Digitized by Google

III. Krankheiten des Kehlkopfes, des äusseren Halses und der regionären Drüsen.

Tabelle 1.

Name der Krankheit	1892	1893	1894	1895	1896	Sa.	% aller Kehlk.-Krankh.
Anaemia laryngis	3	2	1	—	—	6	0,59
Hyperaemia laryngis	—	2	—	—	—	2	0,20
Laryngitis acuta et chronica	50	90	75	79	92	445	43,54
Laryngitis sicca (et Ozaena laryngis)	—	—	11	16	32		
Stenosis laryngis	—	2	—	—	—	2	0,20
Pachydermia laryngis	2	2	3	3	7	17	1,66
Chorditis vocalis inferior	2	2	3	1	1	9	0,88
Sclerom des Larynx und Störksche Blennorrhoe	—	—	—	3	—	3	0,29
Perichondritis (arytaenoidea) etc.	1	—	—	2	—	3	0,29
Lupus epiglottidis	1	—	—	—	1	2	0,20
Tuberculosis laryngis	24	22	24	24	42	136	13,31
Lues laryngis	4	5	12	8	8	37	3,62
Laryngitis pseudo-crouposa	—	1	—	1	1	3	0,29
Laryngitis crouposa et diphtherica	—	—	5	2	11	18	1,76
Oedema laryngis	—	3	—	2	1	6	0,59
Erysipelas, Phlegmone laryngis	—	—	—	—	1	1	0,10
Typhus laryngis	—	—	1	—	—	1	0,10
Neoplasmata laryngis	7	6	14	9	5	41	4,01
Polypi	—	1	4	2	3	10	1,15
Fibromata	—	—	2	3	—	5	0,58
Papillomata	—	1	2	3	—	6	0,69
Cystae	—	—	3	—	—	3	0,35
Granulomata	—	3	1	—	—	4	0,46
Carcinomata	—	1	2	1	2	6	0,69
Fremdkörper im Larynx	1	—	2	—	—	3	0,29
Paresen des Recurrens	—	—	9	10	5	68	6,65
Posticuslähmung und Sonstige Paresen	13	9	1 —	2 18	1 —		
Laryngospasmus hystericus	1	2	—	—	—	3	0,29
Aphonia hysterica	—	—	3	3	3	9	0,88
Dysarthrie und Dyslallie	—	—	1	1	1	3	0,29
Contusion des Larynx	—	—	—	2	—	2	0,20
Tracheitis	—	—	9	6	7	22	2,15
Affectionen der Halsdrüsen	11	18	12	18	32	91	8,90
Parotitis	2	3	6	6	7	24	2,35
Struma	5	2	13	13	7	40	3,91
Carcinom der Thyreoidea	—	—	—	1	—	1	0,10
Fistula colli congenita	—	—	—	1	—	1	0,10
Atheroma	—	—	—	1	—	1	0,10

Digitized by Google

Den Procenten nach geordnet ergiebt sich

Tabelle 2.

	%
Laryngitis acuta — chronica — sicca et Ozaena laryngis	43,54
Tuberculosis laryngis	13,31
Affectionen der Halsdrüsen	8,90
Paresen des Recurrens, Posticus und sonstige Paresen	6,65
Neoplasmata laryngis	4,01
Polypi	1,15
Papillomata und Carcinomata	0,69
Fibromata	0,58
Granulomata	0,46
Cystae	0,35
Struma	3,91
Lues laryngis	3,62
Parotitis	2,35
Tracheitis	2,15
Laryngitis crouposa et diphtherica	1,76
Pachydermia laryngis	1,66
Chorditis vocalis inferior, Aphonia hysterica	0,88
Anaemia laryngis, Oedema laryngis	0,59
Perichondritis, Laryngitis pseudocrouposa, Fremdkörper im Larynx, Laryngospasmus hystericus, Dysarthrie, Sclerom des Larynx	0,29
Hyperaemia laryngis, Erysipelas laryngis, Stenosis laryngis, Contusio laryngis, Lupus epiglottidis	0,20
Typhus laryngis, Carcinom der Thyreoidea, Fistula colli congenita, Atheroma	0,10

Natürlich stehen die catarrhalischen Entzündungen obenan. Leider haben wir durch eine mangelhafte Sonderung in den ersten Jahren die trockenen Formen, die eigentlich ganz andere Processe darstellen, zu den anderen hinzugezogen. Die Laryngitis sicca, die meist von atrophischen Nasencatarrhen abhängig ist, ist bekanntlich viel seltener wie die anderen Laryngitiden, und noch mehr gilt dies von der sogenannten Ozaena laryngis, jener Varietät der Laryngitis sicca, bei der es zur Bildung von wirklichen, übelriechenden Borken kommt. Dass nichtsdestoweniger die Laryngitis sicca bei uns nichts Seltenes ist, das folgt aus der Häufigkeit der atrophischen Nasencatarrhe in unserer Gegend, die fast nie bei den Fällen mit Laryngitis sicca fehlen. Beide Processe hängen vielleicht auch mit klimatischen Verhältnissen zusammen.

Die Kehlkopftuberculose ist wohl überall kein seltener Gast.

Aus alter Gewohnheit und um nicht eine neue Rubrik zu bilden, haben wir die Affectionen des äusseren Halses und der regionären Drüsen zu dieser Gruppe hinzugerechnet. So folgen denn der Kehlkopf-Tuberculose die Affectionen der Halsdrüsen im Procentverhältnis, die ja wohl auch meistens tuberculöser Natur sind. Dem Alter nach handelt es sich meist um Kinder. Die interessanten Beziehungen zwischen Caries dentium und Halsdrüsentumoren, auf die neuerdings aus der Czerny'schen Klinik und von anderen aufmerksam gemacht

Digitized by Google

ist, haben wir bisher leider nicht nachprüfen können; doch behalten wir uns einen derartigen Versuch noch vor.

Einen verhältnissmässig hohen Procentsatz weist die Tabelle auch an Paresen auf, speciell solcher des Recurrens, wovon noch weiter unten die Rede sein wird. Es folgen die Neubildungen, von denen hier nur soviel gesagt sein soll, dass die als Granulom bezeichneten meist tuberculöser Natur waren. Mit fast 4 pCt. ist noch die Lues des Kehlkopfes vertreten, entsprechend der Häufigkeit dieser Krankheit bei unserem Krankenmaterial überhaupt. Croup und Diphtherie im Kehlkopf zu sondern, ist bei den vorwiegend kindlichen Patienten vielfach unmöglich. Von den Oedemen kommen die meisten auf tuberculöse Individuen, mehrfach allerdings solche, die vorher keine tuberculöse Affectionen des Kehlkopfes gezeigt haben, und scheint das Oedema laryngis nicht selten als Ausdruck einer larvirten oder doch sonst noch nicht zur Erscheinung gekommenen Kehlkopftuberculose vorzukommen.

Von den selteneren Fällen seien nur noch erwähnt einige Fremdkörper, unter denen eine Stecknadel das meiste Interesse einnimmt; ferner ein hysterischer Laryngospasmus, bei dem die Tracheotomie nothwendig wurde; drei Fälle von Sclerom bezw. Störk'scher Blennorrhoe mit nachgewiesenen Rhinosclerombacillen, eine Stenose des Kehlkopfes auf luetischer Basis und ein Typhusfall mit Geschwüren auf den Taschenbändern und der Aryschleimhaut, der zur Section kam.

Alter und Geschlecht ergiebt sich aus

Tabelle 3.

Alter	Männl.	Weibl.	Sa.	Männlich		Weiblich	
				% v. allen männl. Kranken	% v. allen Kranken zusammen	% v. allen weibl. Kranken	% v. allen Kranken zusammen
— 1	4	1	5	0,88	0,46	0,24	0,12
2—10	14	16	30	3,10	1,62	3,86	1,84
11—20	55	98	153	12,17	6,35	23,67	11,31
21—30	129	144	273	28,54	14,90	24,78	16,63
31—40	125	94	219	27,66	14,43	22,71	10,85
41—50	85	39	124	18,81	9,82	9,42	4,50
51—60	25	13	38	5,53	2,89	3,14	1,50
61—70	14	7	21	3,10	1,62	1,69	0,81
71—80	1	2	3	0,22	0,12	0,48	0,23
81—90	—	—	—	—	—	—	—
	452	417	866				

Am häufigsten wird betroffen bei beiden Geschlechtern das Alter von 21—30 Jahren. Es folgen beim männlichen Geschlecht die Altersabschnitte von 31—40 Jahren, von 41—50 Jahren, von 11—20 Jahren, von 51—60 Jahren; genau gleich stellten sich die Altersabschnitte von 2—10 und von 61—70 Jahren; weiter folgen die Abschnitte bis zum ersten Jahre, von 71—80 Jahren, von 81—90 Jahren.

Es folgen beim weiblichen Geschlecht die Altersabschnitte von 11—20 Jahren, von 31—40 Jahren, von 41—50 Jahren, von 2—10 Jahren, von 51—60 Jahren, von 61—70 Jahren, von 71—80 Jahren, bis zum ersten Jahre, von 81—90 Jahren.

Digitized by Google

Hier ist meistentheils das männliche Geschlecht mehr befallen, ein Umstand, der wohl dem Gebrauch des Tabaks und Alcohols zuzuschreiben ist.

Während wir gesehen haben, dass die Nasenkrankheiten vorwiegend Krankheiten des jugendlichen Alters, der Pubertätszeit sind, und auch die Rachenkrankheiten mit Vorliebe die ersten beiden Decennien befallen, so finden wir dagegen die Kehlkopfkrankheiten am häufigsten erst im dritten Lebensdecennium, und zwar bei beiden Geschlechtern. Die Erklärung hierfür dürfte vielleicht darin zu suchen sein, dass hereditäre Einflüsse sich bei diesem Organ seltener zeigen wie bei der Nase, und dasselbe gegen catarrhalische Insulte vermöge seiner tieferen Lage und des schützenden Kehldeckels besser gewahrt ist wie die beiden vorher behandelten Organe; soll doch gerade die Nase den Kehlkopf gegen die äusseren Schädlichkeiten schützen. Diese Umstände begründen wohl auch, dass der Kehlkopf überhaupt seltener erkrankt wie Nase und Rachen.

Ebenso wie hinsichtlich des Alters unterscheidet sich diese Gruppe auch in Bezug auf das Geschlecht von den beiden vorhergehenden. Hier nämlich ist zum ersten Male das männliche Geschlecht mehr vertreten, was sich wohl durch die grösseren Schädlichkeiten des Berufs und nicht zuletzt auch durch Tabak und Alcohol erklärt.

IV. Ohrenkrankheiten.

Tabelle 1.

Name der Krankheit	1892	1893	1894	1895	1896	Sa.	% aller Ohrenkrankh.
I. Aeusseres Ohr.							
Abstehende Ohrmuscheln	—	—	1	—	—	1	0,07
Macrotie des Lobulus	—	—	1	—	—	1	0,07
Abscess des Lobulus	—	—	—	2	2	4	0,28
Atherom des Lobulus	—	—	—	1	1	2	0,14
Angeborener Defect des Lobulus	—	—	—	1	—	1	0,07
Verruca des Lobulus	—	—	—	1	—	1	0,07
Tuberculom des Lobulus	—	—	—	1	—	1	0,07
Congelatio conchae	—	—	—	1	—	1	0,07
Trauma conchae	—	—	—	1	—	1	0,07
Eczema conchae	—	10	11	15	10	46	3,25
Seborrhoea conchae	—	—	2	—	—	2	0,14
Perichondritis auriculae	—	—	—	—	1	1	0,07
Othämatom	—	—	1	—	—	1	0,07
Pruritus meatus ext.	—	—	2	1	—	3	0,21
Otitis externa circumscripta	4	5	3	2	12	26	1,84
Otitis externa diffusa (alle Formen)	7	13	17	19	26	82	5,79
Corpus alienum	—	13	8	6	8	35	2,47
Thrombus sebaceus	11	18	38	83	76	226	15,96
II. Mittleres und inneres Ohr.							
Myringitis acuta et chronica	14	13	11	6	7	51	3,60
Myringitis haemorrhagica	—	—	1	3	1	5	0,35
Kalkinfarct des Trommelfells	—	—	2	6	6	14	0,99

Digitized by Google

Name der Krankheit	1892	1893	1894	1895	1896	Sa.	% aller Ohrenkrankh.
Tubencatarrh	2	15	—	2	32	51	3,60
Otitis media simplex acuta et chronica	?	?	92	36	71	199	14,05
Sclerose der Paukenhöhle	10	5	9	13	30	67	4,73
Otitis media purulenta acuta	40	69	76	43	38	414	29,24
Otitis media purulenta chronica				83	70		
Otitis media purul. c. Granulat. aut. Polypis	6	10	6	15	8	45	3,18
Abgelaufene Mittelohrprocesse mit und ohne Perforation	—	8	10	30	8	56	3,95
Cholesteatom	—	—	2	—	1	3	0,21
Empyem der Pars mastoidea	—	3	4	1	16	24	1,69
Tuberculose des Mittelohres und der Pars mastoid.	—	—	—	1	—	1	0,07
Otalgie	9	5	5	10	4	33	2,33
Nervöse Schwerhörigkeit	2	2	4	7	7	22	1,55
Surditas (angeborene; nach Meningitis etc.)	—	—	—	3	4	7	0,49
Surdomutitas	2	1	3	—	1	7	0,49
Entotische Geräusche (ohne objective Befunde)		3	7	12	13	35	2,47
Menière'scher Symptomencomplex	—	—	—	—	1	1	0,07
Simulatio Surditatis	—	—	1	—	—	1	0,07

Den Procenten nach geordnet

Tabelle 2.

	%
Otitis media purulenta acuta et chronica	29,24
Thrombus sebaceus	15,96
Otitis media simplex acuta et chronica	14,05
Otitis externa diffusa	5,79
Sclerose der Paukenhöhle	4,73
Tubencatarrh, Myringitis acuta et chronica	3,60
Abgelaufene Mittelohrprocesse	3,95
Eczema conchae	3,25
Otitis media purulenta c. Granulat. aut polypis, Corpus alienum, Entotische Geräusche	2,47
Otalgia	2,33
Otitis media circumscripta	1,84
Empyem der Pars mastoidea	1,69
Nervöse Schwerhörigkeit	1,58
Kalkinfarcte des Trommelfells	0,99
Surditas, Surdomutitas	0,49
Myringitis haemorrhagica	0,35
Abscess d. Lobulus	0,28
Pruritus meat. extern., Cholesteatom	0,21
Atherom d. Lobulus, Seborrhoea conchae	0,14

Digitized by Google

	%
Abstehende Ohrmuscheln, Macrotie d. Lobulus, angeborener Defect d. Lobulus, Verruca, Tuberculom, Congelatio conchae, Trauma chonchae, Perichondritis auriculae, Othaematom, Ménière'scher Symptomencomplex, Simulatio Surditatis	0,07

Am häufigsten von allen Ohrenkrankheiten ist bei uns also die eitrige perforative Mittelohrentzündung zur Beobachtung gekommen; es folgt der Thrombus sebaceus und dann der acute und chronische Mittelohrcatarrh. Dies Verhältniss bedarf einer kurzen Erläuterung. Allgemein gilt bekanntlich der chronische Mittelohrcatarrh als die häufigste aller Ohrenkrankheiten, und wenn er bei uns hinter den eitrigen Mittelohraffectionen zurücksteht, so glauben wir die Erklärung hierfür hauptsächlich in dem Alter unserer Ohrenkranken suchen zu müssen. Im Gegensatz nämlich zu den Statistiken von Bezold[2]) u. A. überwiegen bei uns die Kinder oder genauer gesprochen das erste und zweite Decennium über die späteren Lebensalter und stellen erstere ja gerade das Contingent zu den eitrigen Mittelohraffectionen, letztere zu den Mittelohrcatarrhen.

Es folgen Affectionen der Tuben, des Trommelfells und das Eczem der Muschel, Residuen abgelaufener Mittelohreiterungen, Fremdkörper und das Empyem des Processus mastoideus mit noch hohen Zahlen. Die Fremdkörper bieten ausser den gewöhnlich zur Beobachtung kommenden: Erbsen, Bohnen, Perlen, Knöpfen, eine ganze Menge Curiosa, wie Zwiebeln und Knoblauchstücke, Griffel, Mörtelstücke u. A., und von Lebewesen Wanzen, Motten, sogenannte „Franzosen", eine Grille u. A. Von den selteneren Fällen seien erwähnt das Cholesteatom, von dem wir nur drei Fälle gesehen haben. Eine colossale Macrotie des Ohrläppchens, eine Perichondritis desselben und eine Tuberculose des äusseren Ohres, auf die wir im letzten Abschnitt unseres Referats noch näher eingehen wollen.

Alter und Geschlecht ergiebt sich aus

Tabelle 3.

Alter	Männl.	Weibl.	Sa.	Männlich		Weiblich	
				% v. allen männl. Kranken	% v. allen Kranken zusammen	% v. allen weibl. Kranken	% v. allen Kranken zusammen
— 1	17	17	34	2,45	1,08	1,94	1,08
2—10	224	232	456	32,32	14,28	26,48	14,79
11—20	182	212	394	26,26	11,60	24,20	13,51
21—30	92	157	240	13,27	5,86	17,92	10,01
31—40	76	123	199	10,96	4,84	14,04	7,83
41—50	46	62	108	6,64	2,93	7,08	3,95
51—60	34	42	76	4,91	2,17	4,79	2,68
61—70	16	27	43	2,31	1,02	3,08	1,72
71—80	6	4	10	0,87	0,38	0,46	0,25
81—90	—	—	—	—	—	—	—
	693	876	1569				

[2]) Ueberschau über den gegenwärtigen Stand der Ohrenheilkunde. Wiesbaden 1895, Bergmann.

Digitized by Google

Wir haben oben gesagt, dass das Ueberwiegen der eitrigen Mittelohrentzündung über die chronischen Mittelohrcatarrhe darin seinen Grund hat, dass unsere Ohrenkranken hauptsächlich jugendlichen Alters sind und dieses wird durch die vorstehende Tabelle deutlich belegt. Es sind nämlich die ersten beiden Decennien mit 884 Kranken vertreten, alle übrigen dagegen nur mit 685.

Im Speciellen nimmt bei beiden Geschlechtern das erste Decennium die erste Stelle ein, wie es ja natürlich ist, da in diesem Altersabschnitt eben die Kinderkrankheiten vorkommen, die für das Gehörorgan so verhängnissvoll zu werden pflegen. Abgesehen von den ersten Lebensjahren folgen dann bei beiden Geschlechtern die übrigen Decennien in natürlicher Reihenfolge, so dass die Anzahl der Kranken von Decennium zu Decennium abnimmt. Auch hier ist durchweg das weibliche Geschlecht mehr betroffen.

(Schluss folgt.)

Pachydermia laryngis („Laryngitis desquamativa").

Von

Dr. **Albert Rosenberg**, Berlin.[3])

Im Septemberheft 1897 dieser Monatsschrift veröffentlicht v. Stein in Moskau einen Fall von Laryngitis, bei dem eine weisse, aus dachziegelförmig gelagerten Epithelschuppen bestehende Masse das rechte Stimmband bedeckte und überragte, so dass sie hahnenkammartig mit verschieden grossen Spitzen in die Stimmritze hineinragte. Dieser Belag bröckelte von Zeit zu Zeit ab, so dass das darunter liegende gerötete Stimmband erschien. Wegen dieser Erscheinung, wegen dieses Verlaufes glaubt sich v. Stein berechtigt, seinen Fall als Laryngitis desquamativa bezeichnen zu dürfen; er scheut sich, zum mindesten bis weiteres Material vorliegt, ihn unter die Rubrik der Pachydermie einzureihen. Ich habe einen dem St.'schen ganz entsprechenden Fall beobachtet und ihn als Pachydermie aufgefasst und als solchen auch auf dem Moskauer Congress in der Debatte über das Larynxcarcinom erwähnt.

Der 65jährige Musiker B. wurde mir am 18. Juni 1895 von Dr. Lunin in Petersburg zugewiesen. Der Patient war seit einem Jahre heiser und hustete schon seit mehreren Jahren (Bronchiektasie). Bei der laryngoscopischen Untersuchung sieht man das linke Stimmband im Ganzen ein wenig verdickt und rot, den Rand nicht scharf, sondern etwas verbreitert. An diesem befinden sich in der vorderen Hälfte zwei circa erbsengrosse, schneeweisse, leicht höckerige Auflagerungen, die sich ca. 0,5 mm über das Niveau der Umgebung erheben, sich auf die obere Fläche des Stimmbandes fortsetzen und daselbst confluiren. Man konnte mit einer an Sicherheit grenzenden Wahrscheinlichkeit annehmen, dass diese Masse sich nicht in das Stimmband hineinsenkte, sondern demselben mehr auflag, und zwar besonders durch die scharfe

[3]) Der Redaction der Monatsschrift überreicht im Monat October 1897.

Digitized by Google

Betrachtung des innerhalb des weissen Ringes freigebliebenen Theiles des Stimmbandes. Eine Bewegungsbeschränkung desselben war nicht zu constatiren, ebenso wenig eine Drüsenschwellung am Halse. Das rechte Stimmband etwas roth. Es gelang mir leicht, die weisse Masse zum grösseren Theil mit einer Zange von der Unterlage abzuziehen, ohne dass die Schleimhaut blutete oder verletzt wurde.

Die microscopische Untersuchung zeigte, dass die Auflagerung aus Epithel bestand, das in seinen oberen Lagen verhornt war.

Ein Jahr später — Patient hatte inzwischen eine Kur in Reichenhall gebraucht — konnte ich denselben Befund erheben.

Anfang October dieses Jahres sah ich den Kranken wieder; seine Stimme ist immer noch heiser, wenn auch weniger als früher. Das linke Stimmband geröthet, ein wenig verdickt, der Rand etwas abgeplattet. Im vorderen Theile desselben durchquert ihn eine weisse, strichförmige, zackige Auflagerung, die nach oben und unten unmittelbar am Rande und demselben parallel laufend, je einen Ausläufer sendet. Innerhalb des entstandenen weissen Ringes sieht man die Schleimhaut geröthet. Stimmbandbewegung normal. Rechtes Stimmband geröthet. Es hatten sich also an einigen Stellen die weissen Massen abgestossen und an anderen waren neue aufgetreten.

Nicht erst dieser relativ günstige Verlauf liess mich ein Carcinom ausschliessen, sondern auch schon der bei der ersten Untersuchung erhobene Befund, der ja gezeigt hatte, dass es sich im Wesentlichen um eine Wucherung und Verhornung des gewucherten Epithels einer chronisch entzündeten Schleimhaut handelte. Ich trug daher von vornherein kein Bedenken, diese Erkrankung als Pachydermia laryngis zu bezeichnen, und dies um so weniger, als ich im Jahre 1891 in der Universitätspoliklinik für Hals- und Nasenkranke einen ähnlichen Fall beobachtet hatte, dessen Verlauf ebenfalls die relative Gutartigkeit dieses Processes erwiesen hatte. Ich habe denselben im Jahre 1893 in meinem Lehrbuche „Die Krankheiten der Mundhöhle, des Rachens und des Kehlkopfes“ erwähnt. Uebrigens ist er von E. Meyer schon ein Jahr vorher in der Berliner klinischen Wochenschrift beschrieben worden.[4]) „Der Patient, ein Mann von 53 Jahren, litt seit zwei Jahren an Heiserkeit, drei Monate vor seiner Aufnahme (12. Mai 1891) stellten sich Athembeschwerden ein, die seit dieser Zeit allmählich zunahmen und ihn endlich arbeitsunfähig machten. Bei der laryngoscopischen Untersuchung zeigte sich die ganze rechte Kehlkopfhälfte von einem kreidigweissen Tumor eingenommen. Derselbe ist von blumenkohlartigem Aussehen und von harter Consistenz. Er überschreitet die Mittellinie erheblich, so dass von den tiefer liegenden Kehlkopfpartien nichts zu sehen ist. Die Geschwulst scheint ihren Ursprung in dem Ventrikel zu haben, da das Taschenband über derselben sichtbar ist; allerdings giebt die Geschwulst solchen Schatten, dass der Rand desselben wie ausgefranzt erscheint.“ Bei der microscopischen Untersuchung der entfernten Geschwulsttheile findet sich unter einer mächtigen Epithelschicht ein bindegewebiges Stroma, das papilläre Auswüchse gegen die Oberfläche

[4]) Zwei Fälle von Pachydermia verrucosa laryngis. Berliner klinische Wochenschrift 1892, No. 19.

Digitized by Google

hinsendet, zwischen welchen grosse, aber durchweg typische abgegrenzte Epithelzapfen in die Tiefe dringen. Die untersten Lagen des Epithels bestehen aus ziemlich hohen Zellen mit stellenweise reichlichen Kerntheilungsfiguren. Nach der Oberfläche hin werden die Zellen platter, die obersten Schichten endlich werden von verhornten Plattenepithelien gebildet.

Diese beiden Fälle stimmen im Wesentlichen mit dem v. Stein'schen überein, so dass seinem Desiderat einer grösseren Casuistik einigermaassen Genüge geschehen ist.

Wie gesagt, handelt es sich um eine besondere Erscheinungsform der Pachydermia laryngis. Freilich, wenn man den Begriff derselben so eng fasst, wie v. Stein es thut, wird man in den erwähnten Fällen Bedenken tragen, sie in dieser Weise zu rubriciren. Allein die Pachydermie der hinteren Kehlkopfwand zeigt uns ein anderes Bild als die an den Processus vocales, und die diffuse Form präsentirt sich uns anders als die circumscripte.

Wenn v. Stein gegen die Bezeichnung seines Falles als Pachydermie den Einwand macht, dass bei derselben das hyperplasirte Epithel fest sitzt, so entspricht das nicht ganz den Thatsachen. Virchow schreibt schon in seiner Arbeit „Ueber Pachydermia laryngis[5]): „An diesen Stellen (den Stimmbändern) bemerkt man schon mit blossem Auge einen etwas dicken, weisslichen oder grauweissen Ueberzug, der sich leicht abstreifen lässt in zusammenhängenden Platten und der sich als verdicktes und epidermoidal gewordenes Epithel ausweist.“ Ferner berichtet Ilberg[6]), dass bei schweren allgemeinen Ernährungsstörungen eine Cohärenzstörung der entarteten Epithellager eintritt, die Epithelmassen sich in Schollen abheben und sich durcheinander stellen.

In den uns hier interessirenden Fällen liegt allerdings eine excessive Epithelwucherung und -Verhornung vor, vielleicht weil es sich um ältere Patienten handelt, bei denen eine gewisse Trockniss der Schleimhaut besteht. Wenn aber einmal eine dicke Lage verhornten Epithels sich gebildet hat, so ist es keineswegs eine seltene Erscheinung, dass dasselbe brüchig und rissig wird und sich abstösst; das sehen wir sowohl an der äusseren Haut als auch an Schleimhäuten (Papillom).

Die „Desquamation“ ist daher auch bei der vorliegenden Erkrankung nicht auffällig und nichts Eigenthümliches, so dass ich den Namen Laryngitis desquamativa nicht acceptiren kann. Vielmehr ist das Characteristische die Wucherung und Verhornung des Epithels; sie drückt der Krankheit ihren eigenthümlichen Stempel auf, sowohl in Bezug auf das äussere Aussehen, als auch im Wesentlichen in pathologisch-anatomischer Beziehung. Und darum thun wir recht daran, die erwähnten Fälle, incl. des v. Stein'schen, als Pachydermia laryngis zu bezeichnen.

---

[5]) Berl. klin. Wochenschr. 1887, No. 32.

[6]) Ueber Pachydermie. Charité-Annalen 1892, XVII.

Digitized by Google

Oesterreichische otologische Gesellschaft.

Sitzung vom 26. April 1898.

(Officielles Protocoll.)

Vorsitzender: Prof. Urbantschitsch.

Schriftführer: Doc. Dr. Pollak.

I. Dr. Hammerschlag stellt einen Fall von rechtsseitiger, acut und gleichzeitig aufgetretener Erkrankung des Nervus acusticus, trigeminus und facialis bei einem 32jährigen Manne vor. Die Krankheitserscheinungen entwickelten sich bei dem Patienten vier Tage nach einem forcirten vierstündigen Marsch, bei dem derselbe stark in Schweiss gerieth, und wobei seine rechte Seite dem Sturme ausgesetzt war. Fünf Tage später entwickelten sich unter Fieber, Uebligkeiten und Schwindel die Erscheinungen der vollständigen peripheren Facialislähmung, gleichzeitig bestand starkes Ohrensausen im rechten Ohre, Schwindel und ein Bläschenausschlag auf dem rechten Ohre.

Die Untersuchung des Patienten ergab folgenden Befund:

Vollständige periphere Facialislähmung in allen seinen drei Aesten, Herpes zoster an der rechten Ohrmuschel, Herabsetzung der Hörschärfe rechterseits, daselbst vollkommenes Fehlen der Kopfknochenleitung für die Taschenuhr und Verkürzung der Perception per Kopfknochenleitung für die Stimmgabel. Der Gang war unsicher, Patient konnte mit geschlossenen Augen nur unsicher stehen, das Gehen und Umdrehen mit geschlossenen Augen war hochgradig erschwert, die Thränensecretion rechts herabgesetzt. Die Untersuchung des Geruchs ergab ein negatives Resultat, ebenso die Geschmacksprüfung, indem Patient beiderseits Fehlen der Geschmacksempfindung an den beiden vorderen Dritteln der Zunge zeigte. Dagegen bestand subjectiv eine Alteration der Geschmacksempfindung auf der ganzen rechten Zungenhälfte und objectiv auch eine Hypalgesie der Wangenschleimhaut rechts und eine Auflockerung der Gingiva des Ober- und Unterkiefers der rechten Seite. Die Sensibilitätsstörungen gingen ziemlich rasch zurück, der Herpes zoster trocknete ein, und auch das Gehör besserte sich im Laufe des Spitalsaufenthaltes einigermaassen. Dagegen blieb die Facialislähmung beinahe im vollen Umfange bestehen.

Die Anamnese ergiebt für den Fall als ätiologisches Moment eine Erkältung, und man ist daher berechtigt, den Fall als eine rheumatische Neuritis der genannten drei Hirnnerven anzusprechen.

Dr. Pollak fragt, ob der Acusticus auch galvanisch untersucht wurde.

Dr. Hammerschlag: Die galvanische Untersuchung beim Patienten ergab auf der rechten Seite eine gesteigerte Reaction, indem bei Kathodenschliessung schon bei 3 M.-A. eine Klangempfindung auftrat, bei 6 M.-A. eine Dauerempfindung.

Dr. Pollak bemerkt, er habe in Fällen von Acusticuserkrankung mitunter schon bei $1\frac{1}{2}$ M.-A. ganz deutliche Klangempfindung beobachtet.

Dr. Kaufmann erinnert an den von ihm im Vorjahre vorgestellten gleichen Fall von gleichzeitiger Erkrankung des Trigeminus, Facialis und Acusticus (publicirt in der Zeitschrift für Ohrenheilkunde), bei welchem

Digitized by Google

zum Unterschied von dem jetzt von Hammerschlag demonstrirten Kranken die Affection des Acusticus nicht geheilt wurde, während die Trigeminusaffection und Facialislähmung vollkommen zurückgingen. Er habe damals in Uebereinstimmung mit den seiner Zeit von Hoffmann ausgesprochenen Ansichten die Diagnose auf neuritische Erkrankung der Nerven gestellt.

Dr. Alt möchte diese gesteigerte electrische Erregbarkeit nicht nur für rheumatische Acusticusaffectionen gelten lassen, er beobachtete sie bei den meisten Fällen von frischen Acusticusaffectionen, denen die verschiedensten ätiologischen Momente zu Grunde lagen.

II. Prof. Gruber: Demonstration eines Falles von gelungenem operativen Verschluss einer retroauriculären grossen Knochenlücke, welche nach einer wegen Cholesteatom vorgenommenen Radicaloperation zurückblieb.

Derselbe Kranke wurde vom Vortragenden im Januar 1897 vorgestellt, bei welchem wegen Cholesteatom eine Radicaloperation gemacht worden war. In der Tiefe der Operationshöhle sah man den Sinus sigmoideus. Nach vollständiger Ausheilung mit Epidermisirung der Höhlenwände ging der Patient durch ein Jahr mit der grossen Lücke hinter dem Ohre herum. Nachdem keine Recidive eintrat, konnte man an einen Verschluss des Defectes denken, und es war dies um so erwünschter, als in der Tiefe der Sinus sigmoideus bloss lag und bei einer eventuellen Läsion eine Blutung leicht eintreten konnte. „Bezüglich der Deckung solcher Defecte bestehen zwei Ansichten, die eine ist für das Offenhalten der Lücke, die zweite für den Verschluss. Ich habe mich bereits öfters dahin ausgesprochen, dass dieselbe, so lange noch ein Verdacht auf Cholesteatombildung besteht, nicht geschlossen werden dürfe, weil sich dann unter der verschliessenden Haut leicht wieder Cholesteatome bilden und auch nach innen wuchern können.“ In dem vorgestellten Falle, wo nach einem Jahre die Höhle vollkommen rein war, keine Spur von Secretion oder cholesteatomatöser Neubildung sich zeigte, konnte an ein Verschliessen der Lücke gedacht werden. Das geschah früher durch einfaches Zunähen oder durch Transplantation; die neueste Methode hierfür rührt von Passow her und wurde im vorletzten Hefte der Zeitschrift für Ohrenheilkunde publicirt. Sie stellt einen Fortschritt gegenüber den früheren Methoden dar und wird gewiss in manchen Fällen den Vorzug vor anderen verdienen.

Der Fall, den Gruber vorstellt, wurde von Prof. von Mossetig in folgender Weise operirt:

Der äussere Rand der Lücke wurde mit Ausnahme eines kleinen Theiles seiner Peripherie rings umschnitten und die Haut von ihrer Unterlage auf ungefähr $^1/_2$ cm lospräparirt. Aus der Haut des Halses wurde ein Lappen mit einer Brücke zur nicht durchschnittenen Stelle des Lückenumfanges gebildet, der Lappen von seiner Unterlage lospräparirt und mit der Epidermisschichte nach innen zum Verschluss der Lücke derart verwendet, dass der freie Rand des Lappens wie ein Uhrglas in das Gehäuse unter den lospräparirten Theil der Cutis geschoben und durch einige Hafte befestigt wurde. Die am Halse gesetzte Wunde wurde nach Lospräparirung der Cutis behufs leichterer Vereinigung durch die Naht vereinigt. Nachdem der Lappen angeheilt

Digitized by Google

war, was per primam geschah, wurde die Brücke durchschnitten und so die Behandlung zu Ende geführt. Die Plastik ist sehr schön gelungen, und Gr. meint, diese Methode habe eine Zukunft.

III. Prof. Gruber demonstrirt ein Kind taubstummer Eltern. Das Kind ist vier Jahre alt und stammt von Eltern, welche in der Kindheit nach Scharlach das Gehör verloren haben und in Folge dessen taubstumm sind. Aus der Ehe entsprangen zwei Kinder, von welchen das eine taubstumm ist, während das vorgestellte hört; sein Hörvermögen ist jedoch schärfer für die Sprache der Taubstummen, als für die in normaler Weise Sprechenden und es spricht auch wie die taubstummen Eltern, welche Zöglinge einer hiesigen Taubstummenanstalt waren.

Der vorgestellte Fall lehrt, was ja längst bekannt ist, dass taubstumme Eltern Kinder zeugen können, welche hören. Gruber glaubt, dass die Ohraffection der Eltern dabei jedenfalls von grösster Bedeutung sei. Kinder von Eltern, bei denen die Taubstummheit erworben ist, können jedenfalls leichter mit normalen, functionsfähigen Hörorganen geboren werden, als solche, deren Eltern mit angeborenen, die Taubheit bedingenden Anomalien behaftet sind. Der vorgestellte Fall lehrt aber auch, dass die Eltern die Kinder möglichst bald aus ihrem Familienkreise entfernen sollen, da sonst das Kind nicht ordentlich sprechen lernt. Auch dieses Kind wird auf Anrathen Gr.'s zu vollsinnigen Leuten gegeben werden, und es ist zu hoffen, dass sich das Sprechen des Kindes noch perfectioniren werde.

IV. Prof. Gruber: Demonstration microscopischer Präparate von einer Subluxation des Hammer-Amboss-Gelenkes mit abnormer Verwachsung der Gelenksenden.

Beim vorletzten österreichischen Otologentage demonstrirte Gr. zwei Schläfenbeine mit Osteoporose. In dem einen Falle war die Trommelhöhle ganz frei, in dem anderen zeigte sich folgendes Verhalten: Nach Wegnahme des Trommelhöhlendaches sah man Bindegewebszüge, vom Hammer ausgehend, welche zur hinteren und inneren Trommelhöhlenwand zogen; vom Amboss war nichts zu sehen, vom Hammer blos der Kopf und der oberste Abschnitt des Halses. An dem unteren Abschnitt des Kopfes sah man eine Knochensubstanz, welche man für neugebildete Knochenmasse halten konnte, wie solche bei Osteomalacie und Osteoporose oft neben den Zerstörungsprocessen zu beobachten ist.

Nach Wegnahme des Bindegewebes ergab sich folgendes Verhalten: Die hervorragende Knochenpartie war das oberste Ende der Corona des Ambosses; von derselben ging ein kleines Knochenblättchen aus, das ein Rudiment des horizontalen Schenkels repräsentirte. Der abwärtssteigende Schenkel ist fast ganz verloren gegangen. Nur ein Stückchen haftete am Köpfchen des Steigbügels. Der rudimentäre Amboss war durch die Bindegewebsneubildung vom Hammerkopf abgezogen, subluxirt worden.

Das wichtigste Ergebniss liefert das microscopische Präparat. An einem Durchschnitte, welcher nach Decalcination durch Hammer und Amboss gemacht wurde, sieht man den Hammerkopf und einen Theil der Gelenksfläche; der Hammer ist osteoporotisch. Betreffs des Verhaltens des Hammers zum Amboss findet man, dass dieselben stellen-

Digitized by Google

weise mit ihren Knorpelüberzügen verwachsen sind; in einzelnen Präparaten findet man noch im Gelenk hin und wieder einen kleinen Spalt zwischen beiden, welcher an manchen Stellen fehlt. Es besteht hier also quasi eine Ankylosis imperfecta zwischen Hammerkopf und Amboss. Der Fall hat in Bezug auf seinen Befund ein grosses Interesse im Hinblick auf die Osteoporose; bei derselben werden die Gehörknöchelchen osteoporotisch, gehen theilweise zu Grunde, und es können die Gelenke dabei ebenfalls leiden.

V. Dr. Alt stellt einen 48jährigen Eisengiesser vor, dem bei der Arbeit frisch geschmolzenes Eisen in das linke Ohr spritzte. Da geschmolzenes Eisen auf der Haut keine Verletzungen erzeugen soll, weil es abspringt, und nur zu Verletzungen führt, wenn es längere Zeit haften bleiben kann, findet sich an der Ohrmuschel keinerlei Verbrennung. Der linke Gehörgang ist leicht excoriirt, die obere Wand geschwellt, das Trommelfell vollständig destruirt, so dass der Hammer vom Halse nach abwärts frei in's Gesichtsfeld hineinragt und wachsgelb verfärbt ist. Die Paukenschleimhaut ist dunkelroth injicirt. Hörweite links für Uhr 0, Flüstersprache in unmittelbarer Nähe des Ohres. Weber nach links, Rinne links negativ mit verlängerter Kopfknochenleitung.

Im Anschluss an die Vorstellung des Kranken berichtet Alt über vier andere Fälle von Verbrühung und Verschorfung des Trommelfells aus dem Ambulatorium der Klinik Gruber und zwar: 1) durch heissen Kaffee, der einem Kellner von einem zu Boden stürzenden Collegen in's Ohr geschüttet wurde; 2) durch eine Waschsodalösung, welche von einer Frau zum Waschen der Haare verwendet wurde; 3) durch zu heisses Glycerin, das von einem Kaufmann zur Erweichung von Cerumen in den Gehörgang geträufelt wurde, ohne dass gerade Cerumen vorhanden war; 4) durch Acidum carbolicum, das einem Schlosser von einem Arzt, der sich offenbar im Medicament vergriff, in den Gehörgang geschüttet wurde.

Dr. Alt demonstrirt ferner einen ausgeheilten Fall von Schneckenexfoliation mit Epidermisirung der Höhle.

Dr. Singer: Von den eben erwähnten Fällen hatte ich als Aspirant der Klinik des Herrn Prof. Gruber vier mitzubeobachten die angenehme Gelegenheit. Da ich mich damals für diese Affection interessirte, habe ich einige Fälle der Literatur zusammengestellt, sie kommen nicht allzu häufig vor. Ich möchte Dr. Alt noch an eine Patientin erinnern, ein junges, etwa 16jähriges Mädchen, welches zur selben Zeit zur Beobachtung gelangte, das sich angeblich wegen Rheumatismus der rechten Gesichtshälfte Nelkenöl in's Ohr träufelte und dadurch eine acute Otitis media suppurat. erlitt. Bezold führt eine Verbrennung durch heisse Suppe, eine durch heisse Milch an. Er bemerkt ausdrücklich, dass der Gehörgang und die Ohrmuschel wenig gelitten haben, während das Trommelfell in seinen dünnen Partien destruirt war. Bei dem von Dr. Alt angeführten Marqueur wiesen ebenfalls Ohrmuschel und Gehörgang bis auf eine leichte Röthung keinerlei Zeichen einer Verbrennung auf und hinter dem Hammergriff war die Perforation zu sehen, an gleicher Stelle an dem anderen Ohr befand sich eine verdünnte Narbe. Bezold erklärt die vorwiegende Beteiligung des Trommelfells an der

Digitized by Google

Verbrennung physicalisch dadurch, dass das Trommelfell wegen seiner Zartheit und Dünnheit weniger widerstandsfähig und die innere Fläche desselben von einem anderen Medium begrenzt ist, durch welches die Temperaturdifferenz schwerer übertragen wird. Christinnek erwähnt eine Verbrennung durch Fleischbrühe, ebenso erwähnt Tröltsch einige Fälle von Verbrühung des Trommelfells nach Einspritzung heisser Flüssigkeiten. Morrison sah eine Verätzung durch Salpetersäure mit Destruction des Trommelfells, Paralysis agitans der rechten Körperhälfte und nach sechs Wochen erfolgten Exitus letalis; Urbantschitsch eine solche durch Carbolsäure mit fast totaler Zerstörung des Trommelfells. Eine Verbrennung durch heisses Blei wurde von Dr. Wederstrandt beobachtet, wo das Bleistück nachträglich nicht entfernt werden konnte. Osiander erzählt von einer Engländerin, welche ihre 6 Männer durch Eingiessen flüssigen, geschmolzenen Bleies in's Ohr tödtete; auf ähnliche Weise kam Marcus Crassus durch geschmolzenes Gold, in's Ohr gegossen, um. Auf den Zuruf des Herrn Docenten Dr. Pollak: „Hamlet!“ citirt Vortr. die bezüglichen Worte: „Da ich im Garten schlief, wie immer meiner Sitte Nachmittag, beschlich dein Oheim meine sichere Stunde mit Saft verfluchten Bilsenkrauts und träufelt in den Eingang meines Ohres das schwärende Getränk.“ Ed. Opitz berichtet von rumänischen Rekruten, welche bei Verlegtsein der Ohren in Wachs oder Unschlitt getauchte Papierwickel in's Ohr geben und anzünden, während ihnen der Kopf von den Kameraden gehalten wird; dabei verletzen nicht nur die heissen Dämpfe, sondern auch die heissen Oeltropfen das Trommelfell. Wreden erzählt einen Fall von Verätzung des Trommelfells von der Tuba Eustachii her durch Eingiessen von Liquor ammonii caustici in die Nase.

Prof. Gruber wundert sich, dass Herr Dr. Singer alle Fälle kennt, nur die nicht, welche in Wien vorkamen. In seinem Lehrbuche erwähnt Gruber schon mehrere Fälle von Verbrühungen, und Alt hat ja soeben von sieben Fällen gesprochen, welche auf Gruber's Klinik vorkamen, seit Alt Assistent ist. Der erste Fall, den Gr. schon vor 20 Jahren in Wien beobachtete, betraf einen Kellner, welcher Suppe trug, durch unvorsichtiges Anstossen dieselbe sich über den Kopf schüttete, wobei ihm die heisse Flüssigkeit auch in den Gehörgang gelangte und das Trommelfell verbrühte. In einem zweiten Fall wurde einem Kinde, welches an Diphtheritis und Otitis media suppurativa litt, von der Gouvernante statt der von Gr. verschriebenen Ohrtropfen concentrirte Carbolsäure, welche damals zu Rachenpinselungen bei der Diphtherie benutzt wurde, in's Ohr gegossen, wobei fürchterliche Verbrennungen erfolgten. Seither wurde eine beträchtliche Zahl ähnlicher Fälle beobachtet.

VI. Dr. Arthur Singer demonstrirt einen Fall von Nystagmus bei einem radical Operirten.

Hans Reisner, 14 Jahre alt, Lehrling, litt seit über zehn Jahren an beiderseitiger Otorrhoe unbekannter Ursache. Vor drei Jahren wurde er angeblich in Neapel mit Pulvereinblasungen vergebens behandelt. Vor $^3/_4$ Jahren wurde ihm der rechte Hammer extrahirt. Wegen heftiger linksseitiger Kopfschmerzen, Schwindel, namentlich beim Bücken, und

Digitized by Google

fortdauerndem Ohrenfliessen kommt er zur Aufnahme an die Ohrenabtheilung der Wiener Allgemeinen Poliklinik.

Die Radicaloperation am linken Ohre nach Stake's Verfahren führte Vortragender am 25. Januar d. J. aus. Das Antrum war mit reichlichen Granulationen und Eiter gefüllt. Hammer ziemlich normal, Amboss an seiner Innenfläche und besonders der verticale Schenkel cariös. Sinus transversus in Erbsengrösse blossgelegt. Gehörgangsschnitt bis tief in die Ohrmuschel fortgesetzt, Lappenbildung ähnlich Körner'schem Verfahren. Drei Tage nach der Operation Facialisparese, die allmählich in vollständige Paralyse überging, nunmehr nach Faradisirung und Massage vollständig geheilt ist. Während der Nachbehandlung war die Granulationsbildung eine ganz besonders lebhafte, die aber nur durch Drucktamponade zurückgehalten wird. Das jetzige Hörvermögen beträgt rechts Taschenuhr 25 cm, Flüstersprache (Zahlen) über 10 Schritte, links Taschenuhr 5 cm, Flüstersprache 5 Schritte, während das Hörvermögen vor der Operation Uhr rechts 4 cm, links 2 cm, Flüstersprache rechts 4 Schritte, links 2 Schritte betrug.

Das rechte Ohr zeigt übrigens bei Destruction des Trommelfells, h. o. vom Antrum herabkommend, eine über erbsengrosse perlmutterglänzende Cholesteatomperle.

Am Tage vor der Demonstration beobachtete Prof. Urbantschitsch beim Verbandwechsel durch Druck auf den Tampon Nystagmus auftreten. Spontan durch Fixiren eines Objectes wurde der Nystagmus bei dem Jungen nicht beobachtet. Derselbe war nur durch gewisse Reize mechanischer Natur auszulösen. So verursachte erst kräftiges Ausspritzen mit bereits abgekühltem Wasser leichte horizontale, langsame Zuckungen. Luftverdichtung im äusseren Gehörgang erzeugte horizontale, jähe und kurze nystagmische Bewegungen. Beim Sondiren der Paukenhöhlenwand, wenn die Gegend des horizontalen Bogenganges berührt wird, macht der Patient eigenthümliche, rotirende Abwehrbewegungen, dabei tritt heftiger Schwindel auf und lebhafter rotatorischer, auf beiden Augen symmetrischer Nystagmus. Wenn ein Jodoformtampon in's Ohr geführt wird, sind die horizontalen Zuckungen sehr gering; wenn aber dann auf den Tampon selbst gedrückt wird, treten lebhafte horizontale Nystagmusbewegungen beider Augen auf, die mit Drehgefühlen im Kopf und Hin- und Herbewegen der Gesichtsbilder einhergehen. Ganz besonders deutlich sind diese Erscheinungen beim Druck auf den Tragus, wenn der Tampon im Gehörgang steckt. Die Pupillen erweitern sich während des Nystagmus, um sich alsbald wieder zu verengern. Blässe des Gesichts oder Schweissausbruch wurden nicht beobachtet. Vortr. weist nun auf die diesen Gegenstand mit grösster Ausführlichkeit behandelnde Schrift „Ueber die vom Gehörorgan auf den motorischen Apparat des Auges stattfindende Reflexeinwirkung" von Prof. Dr. Victor Urbantschitsch hin und insbesondere auf einen vom selben Autor beobachteten Fall. Dieser betraf einen Mann mit Polypenbildung der Paukenhöhle, bei dem ein der inneren Wand der Paukenhöhle aufsitzender Polyp bis zum Ohreingang reichte; jeder den Polypen rasch treffende Druck rief durch einige Secunden an beiden Augen oscillatorische Augenbewegungen hervor. Und schliesslich führt Redner den Schlusssatz dieser Abhandlung an,

Digitized by Google

dem er entschieden beistimmt. „Bei besonderer Aufmerksamkeit kann man sich leicht überzeugen, dass ein vom Gehörorgan ausgelöster Nystagmus viel öfter vorkommt, als derzeit angenommen wird, dass dieser aber allerdings häufig nur schwach und rasch vorübergehend auftritt."

Prof. Gruber bemerkt, dass der Nystagmus gar nicht so selten ist, man sehe ihn im Gegentheil sehr oft unter den vom Vortragenden angeführten Verhältnissen.

VII. Regimentsarzt Dr. Biehl stellt einen tauben, präsent dienenden Soldaten vor.

Der Mann rückte im October v. J. zum bosnisch-herzegowinischen Infanterie-Regiment No. 1 ein, machte die ganze Abrichtung mit und versah bisher seinen Dienst; vergangene Woche fiel anlässlich einer Musterung seine Schwerhörigkeit auf; zur Constatirung seiner Hörschärfe wurde er dem Garnisonsspital No. 1 übergeben; die zu wiederholten Malen vorgenommene Hörprüfung ergab, dass der Mann vollständig taub war; Spiegelbefund: beiderseits normale Trommelfelle. Was die Anamnese anbelangt, so ist nach eingegangenen Erkundigungen zu schliessen, dass der Mann nach einem in früher Jugend überstandenen Kopfleiden — wahrscheinlich Meningitis — sein Gehör verloren hat.

VIII. Weiter demonstrirt derselbe einen Fall von Influenza-Taubheit.

Masern und Influenza forderten im heurigen Winter zahlreiche Opfer bei den bosnischen Regimentern. Der vorgestellte Mann erkrankte vor ca. sechs Wochen an Gliederschmerzen, Abgeschlagenheit und Kopfschmerzen. Wenige Tage nach seiner Erkrankung merkte er eine auffallende Schwerhörigkeit. Dem Spital übergeben, konnte man eine vollständige Taubheit bei annähernd normalem Spiegelbefunde constatiren. Therapie: Pylocarpin-Injectionen.

IX. Prof. Politzer: Bei der Besprechung der Untersuchungen am äusseren Attic habe ich auf einen Spalt aufmerksam gemacht, der von der äusseren Atticwand gegen die obere Gehörgangswand zieht und den ich als Atticspalt bezeichne; er enthält Bindegewebe und manchmal ein Blutgefäss. Dieser Spalt ist wahrscheinlich ein Ueberbleibsel von der Vereinigung der Pars tympanica mit der Pars squamosa, wie es Prof. Gruber für die Sutura tympano-mastoidea beschrieben hat. Dieser Spalt ist manchmal der Sitz von pathologischen Veränderungen; bei Kindern findet man ihn öfter weiter und ausgeprägter, und er beginnt dann mit einer trichterförmigen Oeffnung. Ich habe am Otologentage ein Präparat gezeigt, wo bei einer Eiterung der Spalt sich erweiterte und eine Fistel offenbar an der oberen Gehörgangswand ausmündete; das ist von Wichtigkeit, weil man öfter in dieser Gegend Fisteln findet, die vom Proc. mastoideus herführen. In den demonstrirten Präparaten findet sich eine solche Fistelöffnung, die vollkommen diesem Atticspalt entspricht. In einem der Fälle wucherte eine polypöse Wucherung durch den Atticspalt in den äusseren Gehörgang; das Präparat stammt von einer 30jährigen Magd, welche am 15. Juli 1897 an einem Abscess des linken Schläfelappens starb. Dieselbe wurde wegen Caries im linken Ohre operirt, es war jedoch schon zu spät. Am rechten Ohre bestand übelriechender Ausfluss, das Trommelfell fehlte, die Trommel-

Digitized by Google

höhlenwand war mit Granulationen bedeckt. Bei der Section ergab sich an der oberen Gehörgangswand eine erosionsähnliche Stelle; nach Decalcination zeigte sich die Trommelhöhlenschleimhaut aufgelockert, von der äusseren Atticwand ging ein breiter Defect im äusseren Attic, der diesem Spalt entsprach; hier befand sich eine breite Wucherung, welche wie eine kleine Beere endigte.

X. Dr. Hammerschlag demonstrirt ein anatomisches Präparat, und zwar ein rechtsseitiges Schläfebein, an welchem die starke Vorwölbung des Sinus sigmoideus bemerkenswerth ist. Der Sinus sigm. ist an diesem Präparate so ausserordentlich tief eingegraben, dass er den ganzen Warzenfortsatz gewissermaassen ausfüllt und nach aussen nur von der etwa 5 mm dicken Corticalis bedeckt ist. Die hintere Gehörgangswand bildet mit einen Theil der Umgrenzung nach vorn und stellt nur eine ca. 3 mm dicke Zwischenwand vor, durch die der äussere Gehörgang vom Sinus sigmoideus getrennt ist.

Das Präparat ist besonders geeignet, um zu demonstriren, mit welchen Schwierigkeiten eine Eröffnung der Mittelohrräume in einem solchen Falle verbunden wäre. Die Wegnahme der Corticalis des Warzenfortsatzes und die Wegnahme der hinteren Gehörgangswand wäre in einem derartigen Falle gleichbedeutend mit einer breiten Freilegung des Sinus sigmoideus.

Ein zweites Präparat, welches Dr. Hammerschlag demonstrirt, zeigt eine ähnliche Abnormität in Bezug auf den Sinus petrosus superior. Derselbe bildet an der oberen Kante des Felsenbeins eine mehrere Millimeter tiefe Rinne. Diese tiefe Eingrabung hat, und das ist das Bemerkenswerthe an diesem Präparate, den oberen senkrechten Bogengang usurirt.

Sitzungs-Bericht der Gesellschaft der ungarischen Ohren- und Kehlkopfärzte.

Sitzung vom 3. Februar 1898.

Vorsitzender: Herr v. Navratil.

Secretär: Herr Polyák.

1) Herr Baumgarten: Ein Fall von Bulbärparalyse.

Ein 40jähriger Gastwirth klagt über erschwerte und unverständliche Sprache und häufiges Verschlucken beim Essen und Trinken. Pat. kann die Oberlippe nicht mehr heben und die oberen Zähne nicht mehr zeigen, das Pfeifen ist auch schon erschwert. Die Zunge wird schwerer herausgestreckt, weicht dabei nach rechts ab, die linke Zungenhälfte ist etwas atrophisch, auch kann die Zunge nicht mehr gehoben werden. Das Gaumensegel bewegt sich beim „a“ sagen 1—2 Mal ein wenig, dann bleibt es unbeweglich, ebenso die Constrictoren des Pharynx. Die Sprache ist schwer verständlich. Es besteht in Folge der Gaumensegellähmung Rhinolalia aperta und in Folge Lähmung der anderen Muskeln paralytische Alalie. Der Kehldeckel ist aufgehoben, man sieht in den Kehlkopf leicht hinein; in Folge der Läh-

Digitized by Google

mung des Depressors der Epiglottis bleibt diese beim Phoniren, Inspiriren, Husten beweglich, weshalb auch Pat. nur mit Vorsicht essen und trinken kann, um sich nicht zu verschlucken. Das Schlingen geht noch ziemlich gut. Das rechte Stimmband ist bei allen Excursionen auffallend träger, beiderseits ist Parese der Thyreo-arytaenoidei interni vorhanden. Die Sensibilität ist etwas herabgesetzt, die Reflexe sind noch gut auslösbar, die electrische Erregbarkeit ist noch vorhanden. Vortr. macht darauf aufmerksam, dass die Reflexe bei den centralen Lähmungen meist lange erhalten bleiben und dann schwinden, bei den peripherischen und toxischen hingegen meist gleich schwinden, aber rasch zurückkehren, welcher Umstand bisher bei den Lähmungen zu wenig gewürdigt wurde. Da die Ganglienzellen der Nerven bei der Bulbärparalyse erkranken, ist die Lähmung meist eine beiderseitige, weshalb wir auch diese Krankheit aus den Lähmungen allein diagnosticiren können. Es werden die Kerne des Hypoglossus, Glossopharyngeus, Vagus, Accessorius in erster Reihe ergriffen, aber auch die des Facialis, Abducens und Trigeminus. Der Acusticus bleibt meist verschont.

Duchenne und Trousseau benannten auch die Krankheit Paralysis glossolabio-laryngea. Wir Laryngologen können mit Sicherheit nur die Bulbärparalyse aus den Lähmungen diagnosticiren, sowie manchmal mit Wahrscheinlichkeit die Tabes, andere centrale Erkrankungen hingegen noch nicht. Der vorgestellte Fall ist schon wegen der ausgesprochenen Symptome leicht zu erkennen, der Process ist aber noch nicht sehr vorgeschritten.

2) Herr Baumgarten: Geschwüre des harten Gaumens.

Pat. ist 18 Jahre alt und steht seit einem Jahr in Beobachtung. Im Vorjahre kam Pat. wegen Heiserkeit zur Behandlung und machte auf die Unebenheit seines harten Gaumens aufmerksam. Er hat die Unebenheiten mit der Zungenspitze constatirt, doch machen ihm dieselben keinerlei Beschwerden.

Die inneren Organe erweisen sich als gesund, die Halsdrüsen sind infiltrirt. Am harten Gaumen in der Mittellinie ein thalergrosses, unregelmässiges, gelbliches, körniges Geschwür, ebenso 2—3 kleinere auf der rechten Seite, nahe zur Zahnreihe. Das Geschwür hat scharfe Ränder, ist bei Berührung nicht schmerzhaft, bei Berührung des Randes hingegen sehr empfindlich, die Sonde dringt überall bis zum Periost, wobei das Geschwür kaum blutet. Zuerst wurde auf Tuberculose oder Lupus untersucht, doch weder im Secret, noch in dem exstirpirten Gewebe waren Bacillen zu finden; im Gewebe — ein zweites Stückchen wurde vom Rande entfernt — waren nur lymphoide Elemente zu sehen, nirgends Riesenzellen. Nun nahm Patient längere Zeit Jodkali, später in grossen Dosen, das Geschwür wurde mit vielerlei Mitteln gepinselt, später geätzt, doch hatte dies keinen Erfolg. Da die Halsdrüsen noch mehr anschwellten, wurde einige Zeit Arsen gegeben, später wieder Jodkali; die Drüsen wurden bedeutend kleiner. Patient blieb dann aus und sah ich ihn nach sechs Monaten wieder. Es haben sich mehrere kleinere Geschwüre auf der rechten Seite gebildet, das mittlere, grosse Geschwür ist unverändert geblieben. Pat. hat nie Lues gehabt und zeigt sein Penis keine Veränderung. Ein luetisches Ge-

Digitized by Google

schwür wäre gewiss schon in die Tiefe gedrungen, das Periost ist noch überall intact, auch sind luetische Geschwüre schmerzhafter, die Ränder infiltrirter, auch verbreiten sich die Geschwüre in diesem Falle nicht, sondern es sind nur einige neue dazugekommen. Vortr. bittet die Anwesenden, sich über das Wesen des Geschwürs zu äussern. Vom Secrete des Geschwürs wurden erfolglos Culturen versucht.

Herr Zwillinger: Das Aussehen des Geschwürs und seine Ausbuchtung, ferner die Ausbuchtungen in der Umgebung, welche aus zahlreichen kleinen Geschwüren herrühren, führen mich trotz Mangel an Knötchen zu der Annahme, dass es lupös ist. Bacillen sind zwar nicht nachgewiesen worden, die Drüsen sprechen aber schon für diese Supposition. Den Kehlkopf haben wir nicht untersucht, vielleicht will uns Herr Baumgarten darüber Aufklärung geben.

Herr Némai: Wenn macro- und microscopischer Befund und die Behandlung keine Aufklärung geben, dann müssen wir bekennen, dass die Diagnose nicht festgestellt werden kann. Was wir unter solchen Umständen thun sollen, ist schon um Vieles einfacher, wir müssen abwarten und exspectativ vorgehen. Ich nehme an, dass hier das Krankheitsbild durch die Behandlung geändert ist. Da ein Eingriff dringend nicht indicirt ist, kann man ruhig einige Monate abwarten, wie sich die Sache verhält.

Herr Polyák: Die Diagnose kann zwar mit Posivität nicht gestellt werden, doch erlauben Sie mir, meine durch die Inspection gewonnenen Eindrücke vorzutragen. Das grosse Geschwür erinnert mich lebhaft auf jene Form der gummösen Schleimhautsyphilide, welche von Lewin unter der Bezeichnung der „klein nodulösen Syphilide“ beschrieben wurden in der Form von schrot- bis erbsengrossen, scharf umschriebenen, etwas über das Niveau der Umgebung hervorragenden und dicht neben einander gelagerten Knötchen, mit grosser Neigung zur oberflächlichen Ulceration. Meine Annahme wird einestheils durch den absoluten Mangel der reactiven Entzündung in der Umgebung der Geschwüre, andererseits durch jene characteristische Stelle am weichen Gaumen, etwas oberhalb der Uvula, unterstützt, wo neben dem Geschwür Zeichen von narbiger Schrumpfung deutlich sichtbar sind, dafür spricht ferner der Umstand, dass das Geschwür anästhetisch ist. Ich habe vor einigen Jahren einen ähnlichen zweifelhaften Fall gesehen, mit grossem, tiefem, zerfallendem Geschwüre an der hinteren Rachenwand, wo das Geschwür und seine Umgebung ebenfalls anästhetisch waren. Herr Haberern, den ich damals zur Consultation bat, verglich das Geschwür mit jenen bei „Mal perforant du pied“. Mehrere energische Schmierkuren blieben erfolglos; endlich trat nach andauerndem Jodkaligebrauch Heilung mit einer sternförmigen Narbe in sechs Monaten ein.

Herr von Navratil: Eine positive Diagnose kann nicht gestellt werden. Für Lupus sprechen wohl einige Zeichen, diese sind aber nicht characteristisch. Gegen Syphilis spricht, dass die Geschwürsränder nicht scharf und nicht aufgeworfen sind, ferner der histologische Befund und die Erfolglosigkeit der antiluetischen Behandlung. Man kann auch an Actinomycose denken. Die Ansicht des Herrn Némai, dass hier ein Mixtum compositum vorliegt, erscheint mir plausibel, denn wir können nicht wissen, inwiefern die Behandlung das Bild gestört

Digitized by Google

hat. Wir müssen exspectativ vorgehen, antiseptisch aber reizlos behandeln, bis das Bild deutlicher wird.

Herr Baumgarten: Tuberculose und Lupus können nach zweimaliger histologischer Untersuchung ausgeschlossen werden; Lues deshalb, weil die specifische Behandlung erfolglos blieb. Die Behandlung hat das Bild nicht gestört, weil ich das Geschwür seit 6—7 Monaten nicht angerührt habe.

Ich will noch bemerken, dass bei der histologischen Untersuchung Herrn Preissich die vielen lymphoiden Zellen auffielen. Deshalb hege ich Verdacht auf eine lymphoide Neubildung. Der Mangel an Zerfall spricht auch gegen Lues. Actinomycesfäden oder Körner haben wir auch nicht gefunden und deshalb denke ich an Lymphosarcom. Zu bemerken ist noch, dass der Kehldeckel glasig infiltrirt ist.

3) Herr Väli: Demonstration von histologischen Präparaten von dem am 11. November 1897 vorgestellten Fall von Carcinoma Auris.

Es werden die Präparate demonstrirt, welche damals zur Bestätigung der Diagnose dienten, ferner neuere, welche aus einem nachträglich entfernten grösseren Stück herstammen und die Diagnose gleichfalls bestätigen.

Herr Krepuska: Wir sind den Herren Väli und Minich für die Demonstration dieser Präparate zu Dank verpflichtet. Ich habe damals betont, dass ich weder für, noch gegen die Diagnose Stellung nehmen will und habe nur das gesagt, worauf mich die Erfahrung gebracht hat, dass die Untersuchung von kleinen Stückchen, besonders wenn sie von Uebergangsstellen, wie z. B. der Gehörgang ist, herrühren, wo verschiedene Gebilde liegen und auch andere ulceröse Processe auftreten können, Gelegenheit zu Irrthümern geboten wird, besonders wenn der Untersuchende die Schnittrichtung nicht kennt. Dies habe ich damals gesagt und bedauert, dass die Präparate nicht vorgelegt wurden. Nach dem soeben Gesehenen ist die Diagnose auch in meinen Augen zweifellos.

Herr Minich: Ich habe bei der ersten Gelegenheit Herrn Väli aufmerksam gemacht, dass er die Präparate mitnehmen soll. Herr Krepuska hat Recht, der Histolog muss bei Stellung der Diagnose Vieles berücksichtigen. Aus diesem Grunde ist für uns die Meinung des Klinikers von Wichtigkeit.

II. Referate.

a) Otologische:

Die Technik der Warzenfortsatzaufmeisselung. (The Technique of the Mastoid Operation.) Von Edward B. Dench in New-York. (N.-Y. Eye and Ear Infirmary Reports, Vol. VI, Januar 1898.)

Weil bisher in englischer Sprache noch nirgends eine ausführliche Anweisung zur Ausführung der Aufmeisselung des Warzenfortsatzes veröffentlicht worden ist, sieht sich D. veranlasst, eine solche hier zusammenzustellen. Zum Auszug eignet sich eine derartige Anweisung

Digitized by Google

nicht, es seien im Folgenden nur einige Punkte hervorgehoben. Das erste Ziel des Eingriffs sei immer das Antrum mastoideum, auch dann, wenn keine Anschwellung oder Schmerzhaftigkeit über dem Warzenfortsatz vorhanden ist, ferner auch in den Fällen, wo der Eiter die Fossa digastrica schon durchbrochen hat. Man begnüge sich niemals mit der Blosslegung oberflächlich gelegener Knochenzellen. Es sollen überhaupt alle Theile des Warzenfortsatzes mit Einschluss der Spitze desselben gründlich durchforscht werden. Die oberflächlichen Partien des Knochens entfernt D. mittelst des Meissels, die tieferen mittelst des zahnärztlichen Drillbohrers, des Rongeurs und des scharfen Löffels. Der erste Verband bleibe 5—7 Tage liegen, wenn nicht Schmerz und Temperaturerhöhung einen früheren Verbandwechsel nöthig machen. Da die Operation der Aufmeisselung an und für sich eine ungefährliche ist, so ist ihre Ausführung auch da positiv angezeigt, wo die Anwesenheit von Eiter im Antrum zweifelhaft ist, da keinesfalls Schaden gestiftet werden kann. Die Eröffnung des Knochens sei möglichst ausgiebig, besonders auch mit Rücksicht auf die mögliche Verletzung des Sinus lateralis, deren Folgen bei unzureichender Knocheneröffnung schwer unschädlich zu machen sind. Die zufällige Blosslegung der Dura mater der mittleren Schädelgrube ist bei streng aseptischem Vorgehen niemals von üblen Folgen begleitet.

Bei chirurgischen Eingriffen wegen intracranieller Complicationen sei man immer darauf bedacht, die Zeitdauer der Operation möglichst zu verkürzen. Unter solchen Umständen kann von der Eröffnung des Antrum jeweilig abgesehen werden, bezw. kann die Eröffnung als besondere Operation auf später verschoben werden, nachdem man der dringenden Indication der Eröffnung des intracraniellen Abscesses Genüge geleistet hat. A. Sch. (N.-Y.)

Die operative Behandlung der latenten Mastoiditis bei kleinen Kindern. (Operations in Latent Mastoiditis of Infants.) Von J. L. Adams und Geo. Mc Auliffe in New-York. (N.-Y. Eye and Ear Infirmary Reports 1898, Vol. VI.)

Bei kleinen Kindern ist Mastoiditis sehr schwer zu diagnosticiren, aus dem Grunde, weil Druckschmerz bei solchen Kindern niemals mit Bestimmtheit constatirt werden kann. Die Temperaturcurve giebt auch keinen sicheren Anhaltspunkt, ebenso verhält es sich mit der Configuration des äusseren Gehörganges. Die operative Eröffnung des Warzenfortsatzes ist nicht als gefährlich zu betrachten. Zum Schluss werden die Krankengeschichten von vier Fällen mitgetheilt, bei denen sich die Ausführung dieser Operation als nützlich erwies. Es handelte sich um ein fünf- und ein siebenmonatliches Kind; bei den übrigen zwei Kindern ist das Alter nicht genauer angegeben. A. Sch. (N.-Y.)

---

b) Rhinologische:

Eine neue Nasenscheere. Von Dr. J. Fein in Wien. (Arch. f. Laryngol. etc. 1898, Bd. VII, pag. 475.)

An den Enden einer Scheere, wie sie Chiari zur Abtragung der Muscheln angegeben hat, ist eine kleine Gegenscheere durch Charniere

Digitized by Google

angebracht, welche sich mit den Schneiden der grossen Scheere gleichzeitig, jedoch gegenübergestellt, bewegt, so dass bei geöffneter Scheere ein rhomboider Raum entsteht, der zur Aufnahme des Muschelendes dient und dessen vier Seiten schneiden. Vorzüge sind: Möglichkeit der Anwendung von Cocain; absolute Sicherheit der Operation; leichte Handhabung des Instrumentes, so dass die Abtragung der hypertrophischen, namentlich hinteren Muschelenden (und für diese ist die Scheere insbesondere bestimmt) selbst von minder Geübten leicht vollzogen werden kann. Beschorner.

Ueber Reflexaphonie nasalen Ursprungs bei einer Hysterischen (Sur un cas d'aphonie reflexe d'origine nasale chez une hystérique.) Von Dr. Crouzillac. (Annales des maladies de l'oreille et du larynx 1897, No. 12.)

Verf. giebt die genaue Krankengeschichte einer aphonischen Patientin, welche mit einem Nasenleiden behaftet war; es bestanden zugleich Hysterie und Anämie. Verf. kommt zu folgenden Schlussfolgerungen: 1) Mit vielen anderen Autoren übereinstimmend, soll man bei jedem Fall von Aphonie die Nase untersuchen, besonders wenn bei Vorhandensein anderer Neurosen kein Larynxleiden zu sehen ist. 2) Die Reflexaphonien sind oft mit grosser Anämie verbunden, heilen, wenn das ursächliche Moment geheilt ist; selbe können abwechselnd mit inspiratorischem, exspiratorischem oder phonetischem Spasmus vorkommen. 3) Besteht ein Nasalleiden, so muss letzteres vor Allem behandelt werden. 4) Mit dem Galvanocauter werden die besten Erfolge erzielt.
Dr. P. K.

Ueber die Resultate der operativen Behandlung der sog. Adenoidalvegetationen in der Naso-Pharynxhöhle. Von Dr. J. Sendziak in Warschau. (Arch. f. Laryngol. etc. 1898, Bd. VII, pag. 443.)

S. führt als Resultate der genannten Operation folgende an: Wiederherstellung der Permeabilität der Nase und dadurch freier Athmung, sowie mehr oder weniger bedeutende Besserung des Allgemeinzustandes. Günstiger Einfluß auf die Intelligenz, desgleichen auf Gehörstörungen. Möglichkeit erfolgreicher Behandlung der Taubstummheit, sowie der localen Veränderungen in den Nasenhöhlen und im Pharynx. Günstige Beeinflussung der Reflexneurosen (wie z. B. Asthma). Vortheilhafter Einfluß auf vermeintliche Lungenblutungen (ohne physicalische Alterationen der Lungen). Endlich können auch die Störungen in der Sprache in vielen Fällen erfolgreich durch die operative Behandlung der adenoiden Vegetationen beseitigt werden. Beschorner.

Eine neue Methode der Nasentamponade. (Nouveau procédé de tamponnement nasal.) Von Dr. J. Dionisio. (Giornale della R. Accademia di Torino 1897, No. 2, und Annales des maladies de l'oreille et du larynx 1897, No. 12.)

Die zwei die Nasentamponade unangenehm machenden Effecte, nämlich der Druck und die Nasenverstopfung können gemildert werden, wenn man zur Operation einen aus antiseptischer Gaze fabricirten

Digitized by Google

Tampon, welcher in seinem Centrum ein ungefähr 8 mm im Durchmesser messendes Kautschukröhrchen enthält, anwendet. Bevor man die Gaze um das Röhrchen rollt, zieht man dasselbe fest auf einen Mandrin, welcher auch zur Einführung in die Nase gebraucht wird, auf. Zieht man den Mandrin nun zurück, so übt das sich erweiternde Rohr einen genügenden Druck auf die Nasenmucosa aus. Verf. hat diesen Tampon in 30 Fällen von starkem Nasenbluten, namentlich nach Operationen, mit Erfolg angewandt. Dr. P. K.

Prolapsus ani, geschwunden sofort nach operativer Entfernung von adenoiden Vegetationen des Nasenrachenraumes. Von Dr. F. Lauffs. (Arch. f. Laryngol. etc. 1898, Bd. VII, pag. 457.)

Der Prolaps hatte bei dem fünf Jahre alten Knaben drei Jahre bestanden. Die Heilung trat unmittelbar nach der Operation ein und war eine dauernde. Auch über Heilung von habitueller Obstipation, sowie von Enuresis nocturna als Fernwirkung der plötzlich hergestellten Nasenathmung berichtet L. an der Hand einiger besonders prägnanter Fälle. Beschorner.

Berufsschnupfen. (Rhinites professionelles.) Von Dr. Prota. (Gazetta degli ospedali und Annales des maladies de l'oreille et du larynx 1897, No. 12.)

Bei einem Krankenwärter bestand vollständige Nasenverstopfung mit Borkenbildung und starker Secretion. Es bestand Lymphatismus und der infectiöse Staub hat auf diesem günstigen Boden jedenfalls die Nasenentzündung hervorgebracht. Alcalische Ausspritzungen und Luftveränderung brachten Heilung. Dr. P. K.

Adenom, einen von der Nasenscheidewand ausgehenden Polypen vortäuschend. Von Dr. H. Eichler in Cottbus. (Arch. f. Laryngol. etc. 1898, Bd. VII, pag. 466.)

Die Neubildung sass am Tuberculum septi, war bohnengross, breit aufsitzend und von rosarother Färbung. Abtragung mit kalter Schlinge. Die microscopische Untersuchung ergab reines Adenom. Sind auch in der Literatur ähnliche Fälle kaum zu finden, so ist doch anzunehmen, dass bei der grossen macroscopischen Aehnlichkeit manches Adenom als Schleimpolyp angesehen wurde. Beschorner.

Tuberculose der Nase, des Rhinopharynx und des Pharynx. (Tuberculose nasale, rhinopharyngée et pharyngienne.) Von Dr. Heindl. (Société viennoise de laryngologie, Mai 1897, und Annales des maladies de l'oreille et du larynx 1897, No. 12.)

Rechtes Nasenloch gänzlich verschlossen, ebenso der Rachenraum mit grau-rothen, leicht blutenden Wucherungen verstopft. Mittelst scharfen Löffels und Milchsäureanwendung trat Heilung ein. Die microscopische Diagnose lautete auf Tuberculose, zahlreiche Riesenzellen und wenig Bacillen. Dr. P. K.

Digitized by Google

c) Pharyngo-laryngologische:

Ueber die Behandlung acuter Tonsillitiden mit parenchymatösen Carbolinjectionen Von Dr. Hufer. (Deutsches Archiv für klinische Medicin, Bd. 37 und Therapeutische Monatshefte 1897, No. 8, Dr. Rosin.)

Da die meisten acuten Tonsillitiden infectiöser Natur sind, erweist sich die locale Anwendung der Antiseptica als logisch; diese locale Anwendung macht sich natürlich am zweckmässigsten mittelst interstitieller Injection einer 2—3proc. Carbolsäurelösung mit einer 2 ccm Flüssigkeit enthaltenden Pravazspritze. Am besten bewährt sich das Verfahren bei lacunären Anginen mit augenscheinlicher Anschwellung der Tonsillen; die Wirkung der Carbolsäure ist eine anästhesirende, desinficirende und mechanische. Dr. P. K.

Fremdkörper des linken Bronchus. (Corps étranger de la bronche gauche.) Von Dr. Capart. (Société belge de laryngologie et d'otologie, juillet 1897 und Revue hebdomadaire de laryngologie et d'otologie 1897, No. 51.)

Ein macerirter 2 cm langer und 1 cm breiter Knochen, der drei Jahre im linken Bronchus verweilt hatte und dort die Symptome einer Caverne hervorgerufen hatte, wurde ausgehustet. Heilung.

Dr. P. K.

Zur Casuistik des Ueberganges gutartiger Kehlkopfgeschwülste in bösartige. Von Dr. E. Barth in Brieg. (Arch. f. Laryngol. etc. 1898, Bd. VII, pag. 287.)

Fall, einen in der Mitte der 40er Jahre stehenden Mann betreffend, welcher nach B. als sicheres Beispiel von Umbildung einer anfänglich gutartigen Kehlkopfgeschwulst (wahrscheinlich Papillom) in eine bösartige (Carcinoma simplex) gelten darf. Als Beweis führt Autor den Krankheitsverlauf von 23 Jahren und den histologischen Untersuchungsbefund an, welcher darlegte, dass macroscopisch wie microscopisch die beiden Gewebscharactere des Papilloms und Carcinoms ohne scharfe Abgrenzung in einander übergingen. 23jähriges Bestehen eines Kehlkopfkrebses kann als ausgeschlossen gelten; Carcinoma laryngis bei einem 24jährigen Manne wurde noch nie beobachtet. Wichtig für die in solchen Fällen zu wählende Operationsmethode ist, dass im vorliegenden Falle, wie dies schon so oft betont wurde, der laryngoscopische Befund weit günstigere Aussichten über die Ausdehnung der Geschwulst bot, als sich nach Eröffnung des Kehlkopfes später (post mortem) bestätigte. Beschorner.

Ein Fall von Struma accessoria baseos linguae; Entstehung eines Myxödems nach Entfernung derselben. Von Dr. J. Seldowitsch. (Centralblatt für Chirurgie 1897, No. 17.)

Nebenkröpfe an der Zungenbasis sind ein seltener Befund. Bei einem 14jährigen Mädchen befand sich an der Zungenwurzel, beim Foramen coecum eine harte, rundliche, platte Geschwulst von der Grösse einer Kirsche. Die Geschwulst sass der Zunge breit auf, verdeckte den Racheneingang und verursachte Schlingbeschwerden. Sie wurde

Digitized by Google

unter Cocainanästhesie mittelst der galvanocaustischen Schlinge abgetragen und die Patientin als geheilt entlassen. Histologisch bestand die Geschwulst aus Schilddrüsengewebe: regelmässige Follikel mit colloidem Wasser angefüllt. Sieben Monate nach der Operation wurde die Patientin wieder aufgenommen mit dem ausgesprochenen Bilde eines Myxödems. Besonders stark ausgesprochen waren die Veränderungen, welche Patientin in intellectueller Hinsicht erlitten hatte. Wahrscheinlich war die normale Schilddrüse überhaupt nicht entwickelt — am Halse war sie nicht zu fühlen — und die accessorische auf der Zunge hatte allein functionirt. Die Kranke wurde mit allem Erfolge einer Thyreoidincur unterworfen und verliess das Hospital vollkommen hergestellt und arbeitsfähig. Die Behandlung wird, mit kleineren Dosen, ambulatorisch fortgesetzt. Der Fall fordert zur Vorsicht gegenüber den accessorischen Strumen auf. Dieselben werden, wenigstens wenn das Vorhandensein einer normalen Schilddrüse nicht ganz sicher ist, mit Schilddrüsenpräparaten zu behandeln sein oder sie dürfen nur theilweise entfernt werden. (E. Kirchhof, Therapeutische Monatshefte 1897, No. 7.) Dr. P. K.

Sarcomatöses Fibrom des Larynx. (Fibrome sarcomatoïde du larynx.) Von Dr. Elman. (Société belge d'otologie et de laryngologie, juillet 1897, und Revue hebdomadaire de laryngologie et d'otologie 1897, No. 51.)

Microscopische Demonstration eines bei einem 23jährigen Manne auf der rechten aryepiglottischen Falte und dem rechten Giessbeckenknorpel aufsitzenden Tumors. Der Sitz liess das Carcinom ausschliessen. Heilung. Dr. P. K.

Beitrag zur Casuistik des Herpes zoster palati duplex. Von Dr. K. Wäldin. (Arch. f. Laryngol. etc. 1898, Bd. VII, pag. 309.)

W. giebt ein zusammenfassendes Bild des Herpes der Mundhöhle mit einem kurzen Rückblick auf die historische Entwicklung seiner Lehre, aus welchem hervorgeht, dass, wenn schon der Herpes der Mund- und Rachenhöhle, insbesondere da, wo er nur den harten Gaumen betrifft, eine selten beschriebene Krankheit ist, Fälle von Herpes zoster palati duplex in der Literatur nur zwei Mal zu finden sind, und zwar wurden sie beobachtet, der eine von Moers, der andere von Lermoyez und Barozzi. Einen dritten, aus der Haug'schen Poliklinik in München, der besonders deshalb erwähnenswerth ist, weil sich bei ihm die Affection auf den harten und weichen Gaumen allein beschränkte, theilt W. in extenso mit. Beschorner.

Behandlung der Wunden der obersten Luftwege. (Traitement des plaies des voies respiratoires.) Von Dr. J. F. Platt. (Brit. medical Journ. 1897 und Annales des maladies de l'oreille et du larynx 1897, No. 12.)

Verf. hat in einem Zeitraum von „zwei Jahren" 35 Fälle von Halswunden, welche in selbstmörderischer Absicht ausgeführt worden waren, im Manchesterspital beobachtet; blos in zehn Fällen waren die obersten Luftwege eröffnet. Die Schnitte von diesen zehn Patienten waren in verschiedener Höhe ausgeführt; energischer Weise waren in zwei Fällen

Digitized by Google

je zwei Schnitte einer über dem anderen ausgeführt; einer von den zehn starb an Cachexie bei unvernähter Wunde, ein anderer an croupöser Pneumonie; man soll also immer vernähen. Bei den sieben Geheilten wurde fünf Mal die Tracheotomie ausgeführt, zwei Mal ging die Athmung nach den angelegten Suturen gleich normal von Statten; was die nothwendig werdende Tracheotomie betrifft, soll man lieber eine frische Eröffnung der Trachea vornehmen und die selbstmörderische Wunde nach den Regeln der Chirurgie zunähen; die tiefen Wunden und namentlich die getrennten Theile des Pharynx, des Larynx und der Trachea müssen genau durch Nähte angepasst werden. In einem von den sieben Fällen entstand narbige Trachealstenose, weil die Fäden der Trachealwunde nachgegeben hatten. Das Chloroform wurde in allen Fällen gut vertragen. Zum Nähen soll man immer Seide, nie den nicht lange Zeit genug fest bleibenden Catgut nehmen. Es kann meistens gleich flüssige Nahrung genommen werden. Sonde und Clystiere sind meist überflüssig. Dr. P. K.

Tödtliche Vergiftung durch die von einer microbischen Amygdalitis herrührenden Toxine. (Empoisonnement mortel par les toxines provenant d'une amygdalite microbienne.) Von Dr. M. P. Tichout-Kine. (Vratch 1897, No. 8 et 9, und Revue hebdomadaire de laryngologie et d'otologie 1897, No. 51.)

Ein im Coma liegender Soldat wurde in's Spital gebracht und starb am folgenden Tage. Die Section ergab Amygdalitis lacunaris, Abscess an der rechten Mandel, parenchymatöse Entzündung der linken Mandel, Hyperämie der Meningen, Gehirnerweichung, Lungenödem, Herzverfettung, amyloide Degeneration der Leber. Dr. P. K.

Rechtsseitige Hemiplegie. Motorische Aphasie. Lähmung der Kehlkopf-Adductoren. Von Prof. V. Uchermann in Christiania. (Arch. f. Laryngol. etc. 1898, Bd. VII, pag. 332.)

Fall, einen 35 Jahre alten Baumeister betreffend. Die Affection ist unzweifelhaft luetischer Natur mit Erkrankung der Arterienwände, Blutung und vielleicht gummöser Infiltration der Rinde auf der linken Seite. Beschorner.

Epithelioma der linken Mandel, durch laterale Pharyngotomie mit Unterkieferresection geheilt. (Epithelioma de l'amygdale gauche enlevé par la pharyngotomie latérale avec section du maxillaire inférieur.) Von Dr. Newman. (Glasgow medical Journal 1897 und Annales des maladies de l'oreille et du larynx 1897, No. 12.)

Ein 54jähriger Mann wurde auf oben beschriebene Weise operirt. Nach acht Monaten noch kein Recidiv. Dr. P. K.

Folliculäre Mandelentzündungen, durch Infection mittelst Milch hervorgebracht. (Von Dr. Grey Edwards und Dr. W. D. Severn. (Lancet 1897 und Annales des maladies de l'oreille et du larynx 1897, No. 12.)

Vier Fälle durch die Milch derselben Kuh hervorgebracht. Die Untersuchung der Milch ergab dieselben Bacillen wie in den Culturen, welche mit dem Mandelsecret angelegt worden waren. Dr. P. K.

Digitized by Google

Zur Aetiologie der sogenannten Chorditis vocalis inferior hypertrophica. Von Dr. A. Baurowicz. (Arch. f. Laryngol. etc. 1898, Bd. VII, pag. 348.)

B. beobachtete in der laryngologischen Abtheilung des Professors Pieniażek in Krakau drei Fälle von reiner Chorditis vocalis inferior hypertrophica. In diesen fand er zwei Mal Erscheinungen von atrophischem Catarrh der Nase neben trockenem Catarrh des Rachens, ein Mal gewöhnlichen chronischen Catarrh der Nase und des Rachens. Material aus dem Kehlkopfe erhielt er ein Mal im Wege der Laryngofissur, zwei Mal entnahm er dasselbe endolaryngeal. In allen drei Fällen wurden sowohl durch Cultur wie durch Färbung der Schnitte Sclerombacillen nachgewiesen und so die Diagnose des primären Kehlkopfscleroms sub forma Chordit. vocal. inf. hypertr. festgestellt.

Beschorner.

Neun Jahre in den obersten Luftwegen liegengebliebener Fremdkörper. (Corps étranger ayant séjourné neuf ans dans les voies respiratoires supérieures.) Von Dr. Bunch und Dr. Lake. (Lancet, septembre 1897, und Revue hebdomadaire de laryngologie et d'otologie 1897, No. 51.)

Eine 38jährige Frau verschluckte ein Stück Hammelknochen; es trat ein heftiger Erstickungsanfall auf mit Cyanose, wonach Patientin sich wohl befand. Jeden Winter heftige Bronchitis; im neunten Winter Bronchitis mit Dysphagie, Schmerzen und Bluthusten. Das Laryngoscop zeigte einen Fremdkörper in der Trachea, welcher mittelst Tracheotomie entfernt wurde; es war die innere Platte eines Hammelschädelknochens. Heilung.

Dr. P. K.

Fremdkörper im Antrum Highmori. (Corps étranger de l'antre d'Highmore.) Von Dr. Heindl. (Société de laryngologie viennoise, Mai 1897, und Annales des maladies de l'oreille et du larynx 1897, No. 12.)

Bei der Besprechung eines solchen Falles betont Verf., dass man zum Eindringen in die Highmorshöhle gebogener und nicht gerader Instrumente bedarf. Nachdem man die Eröffnung der Alveole ausgeführt hat, so führt man das zur Extraction bestimmte Instrument in die betreffende Oeffnung herein und dann wieder heraus und giebt demselben dann die dem Fremdkörper sich anpassende Krümmung.

Dr. P. K.

Ueber die Häufigkeit des Vorkommens der Störungen der Pharynx- und Stimmreflexe bei Erkrankung der rechten Hirnhemisphäre. (Sur la fréquence des troubles du reflexe pharyngien et de la parole dans les lésions de l'hémisphère droite du cerveau.) Von Dr. Kattwinkel und Dr. Pierre Marie. (Société médicale des hôpitaux, avril 1897, und Annales des maladies de l'oreille et du larynx 1897, No. 12.)

Die Autoren haben methodisch auf 50 linksseitigen und auf 50 rechtsseitigen Hemiplegikern den Pharynxreflex bei Berührung studirt und sind zu folgendem Resultat gekommen: 1) Linksseitige Hemiplegie: der Pharynxreflex war bei 25 Kranken aufgehoben, bei 14 vermindert. 2) Rechtsseitige Hemiplegie: der Pharynxreflex war bei zwei Patienten aufgehoben, bei fünf vermindert. Der Unterschied ist also gross.

Digitized by Google

Dementsprechend sind die Schluckstörungen bei linker Hemiplegie auch sehr viel häufiger. Ein anderes Factum ist das, dass andererseits bei Erkrankungen der rechten Hemisphäre die Sprachstörungen viel häufiger sind; bei den 50 linksseitigen Hemiplegikern bestanden 25 Mal permanente und 16 Mal vorübergehende Sprachstörungen, also bei 82 pCt. Uebrigens haben die Sprachstörungen bei linksseitiger Hemiplegie, also bei Erkrankungen der rechten Gehirnhemisphäre, einen anderen Character, als die Sprachstörungen bei linksseitiger Gehirnerkrankung: bei rechtsseitiger Lähmung besteht wirkliche Aphasie mit Zerstörung des inneren Sprachvermögens; bei linksseitiger Lähmung dagegen ist das Bewusstsein des betreffenden Wortes intact; die Articulation der Worte ist nur unmöglich. Dr. P. K.

Muskelatrophie bei Lähmungen der Kehlkopfmuskeln. Von Dr. E. P. Friedrich in Leipzig. (Archiv für Laryngol. etc. 1898, Bd. VII, pag. 404.)

Um die Art der Muskeldegeneration und ihr Verhalten an den verschiedenen Muskelgruppen des Kehlkopfes nach Lähmungen von Neuem zu studiren, nahm F. Resectionen verschiedener Kehlkopfnerven an Kaninchen vor und kam zu dem Resultat, dass der Grad der Atrophie der Muskeln bei Recurrenslähmung thatsächlich ein Merkmal für die Dauer der Lähmung sei und dass man berechtigt ist, in den Fällen von Recurrenslähmung, in denen man eine alleinige oder weiter fortgeschrittene Atrophie des M. cricoarytaenoideus postic. findet, anzunehmen, dass dieser wirklich der zuerst gelähmte Muskel ist.

Beschorner.

Der nächtliche, spasmodisches Brechen erregende Husten der Kinder und der Schnupfen. (La toux nocturne spasmodique émétisante des jeunes enfants et le coryza.) Von Dr. Gaston. (Journ. de clinique et de thérapeutique infantiles und Annales des maladies de l'oreille et du larynx 1897, No. 12.)

Häufig bei jungen Kindern: acuter oder chronischer Schnupfen und nächtlicher, Brechen erregender Krampfhusten. Die Genese dieses Hustens ist einfach: Kleine Kinder schneuzen nicht und werfen nicht aus, die Secrete fallen gemäss des Gesetzes der Schwere in den Larynxeingang; besonders ist der Schnupfen der hinteren Nase wichtig, weil man denselben nicht erkennt. Borsalbe und Antipyrin helfen.

Dr. P. K.

Pharyngotomia externa behufs Entfernung eines Epithelioms der Mandel, des Mundbodens und der einen Zungenhälfte. (Un cas de pharyngotomie externe pour l'extirpation d'un épithelioma de l'amygdale, du plancher de la bouche et d'une moitié de la langue.) Von Dr. Charles S. Morton. (Brit. med. Journal 1897 und Annales des maladies de l'oreille et du larynx 1897, No. 12.)

Tracheotomie, Tamponade mittelst der Hahn'schen Canüle, Tamponade des Pharynx, Unterbindung beider Arteriae linguales, Zungenexstirpation nach Kocher, Resection des Unterkiefers, Exstirpation der ganzen Mandel, der Zungenwurzel und eines Theiles des Pharynx, Lostrennung der Carotis externa. Die Trachealcanüle blieb 10 Tage

Digitized by Google

liegen, die Oesophagussonde blieb einen Monat an Ort und Stelle, die Ernährung ging sehr gut von Statten. Heilung nach zwei Monaten. Patient schluckte gut, die Sprache war verständlich, konnte seinen Dienst als Locomotivführer versehen; nach $1^1/_2$ Jahren noch kein Recidiv.

Dr. P. K.

Salol bei acuter Angina bei Kindern. (Le salol dans les angines aigues chez les enfants.) Von Dr. Carron de la Carrière. (Journ. des praticiens und Annales des maladies de l'oreille et du larynx 1897, No. 12.)

In Emulsion, in Oblaten oder in Chocoladenpastillen zu geben. Im Alter von 1—4 Jahren soll man $^1/_2$—2 Gramm, im Alter von acht Jahren soll man 3 Gramm, bei mehr als 15 Jahren 4 Gramm pro dosi geben.

Dr. P. K.

Die respiratorischen und phonatorischen Nervenbündel des Kehlkopfes. Von Dr. A. Onodi in Budapest. (Arch. f. Laryngol. etc. 1898, Bd. VII, pag. 425.)

O. führt in der vorliegenden Arbeit, gestützt auf anatomische Untersuchungen, den Beweis, dass die Behauptung Semon's: es verlaufen die respiratorischen und phonatorischen Nervenfasern von ihren Centren zum Kehlkopf in den Nervenstämmen isolirt, eine Behauptung, welche Russel experimentell bekräftigte, richtig sei.

Beschorner.

Tonsilloglossitis acuta von tuberculöser Meningitis gefolgt, Hysterie simulirend. (Tonsilloglossite aigue suivie de méningite tuberculeuse, simulant l'hystérie.) Von Dr. J. Hollick. (Brit. medic. Journal 1897 und Annales des maladies de l'oreille et du larynx 1897, No. 12.)

Eine 40jährige Frau wurde plötzlich von Dysphagie und Dyspnoe befallen. Am anderen Tage Tonsilloglossitis, welche nach drei Tagen geheilt war; nach vier Tagen traten Fieber mit Appetitlosigkeit und grosse Apathie ein. Da Patientin nicht schlucken wollte, wurde selbe als hysterisch angesehen. Tod nach 12 Tagen. Die Section ergab Meningitis tuberculosa, miliäre frische Tuberculose in der einen Lunge, verkreidete Tuberkel in der anderen Lunge.

Dr. P. K.

Pharyngotomia transhyoidea bei Pharynxverengerungen. (La pharyngotomie transhyoidienne dans les rétrécissements du pharynx.) Von Dr. Frarier. (Province médicale 1897 und Annales des maladies de l'oreille et du larynx 1897, No. 12.)

Vollständige Verwachsung der Uvula und des weichen Gaumens an der hinteren Pharynxwand und einer doppelten Narbe, welche von beiden Arcus palatini ausgehend, sich hufeisenförmig an die hintere Pharynxwand ansetzte. Vallas führte die Pharyngotomia transhyoidea aus und unterhielt die Erweiterung durch den Martin'schen Apparat; die prophylactische Tracheotomie erschien nicht nöthig. Dies ist der zweite Fall, wo die Vallas'sche Operation mit Erfolg ausgeführt wurde.

Dr. P. K.

Digitized by Google

Ueber retropharyngeale Abscesse. (Des abcès rétropharyngiens.) Von Dr. Francis Huber. (Archives of pediatrics 1897 und Annales des maladies de l'oreille et du larynx 1897, No. 12.)

Kommen auffallender Weise häufig in New-York, namentlich bei Eingewanderten vor; besonders sind anämische, schwächliche, scrophulöse und tuberculöse Säuglinge damit behaftet und fast in allen Fällen besteht acuter oder chronischer Schnupfen. Die Abscesse können zwar im retropharyngealen Bindegewebe entstehen, wahrscheinlicher aber ist ihr Vorkommen durch Entzündung der Henle'schen prävertebralen Lymphdrüsen zu erklären. Zur Eröffnung soll man sich lieber einer nicht zu spitzen Scheere als des Messers bedienen. Die Prognose ist in New-York auffallender Weise gut. Dr. P. K.

Ein Fremdkörper im Larynx. (Un corps étranger du larynx.) Von Dr. G. Géronzi. (Archiv. ital. di otolog. und Annales des maladies de l'oreille et du larynx 1897, No. 12.)

Eine 78jährige Frau hatte eine Nadel verschluckt; selbe wurde laryngoscopisch nachgewiesen; mittelst der Mackenzie'schen Zange wurde selbe zerbrochen und ein 12 mm langes Stück herausbefördert; das andere Stück wurde während eines Hustenanfalles ausgeworfen; die ganze Länge betrug 35 mm. Verf. betont die grosse Toleranz des Larynx für Fremdkörper, namentlich bei alten Leuten. Dr. P. K.

Acute Osteomyelitis des Oberkiefers, ein sogenanntes „klassisches" Empyem der Highmorshöhle simulirend. Von Dr. Lichtwitz in Bordeaux. (Arch. f. Laryngol. etc. 1898, Bd. VII, pag. 439.)

Aus einem Falle, den L. beobachtete, und einer grösseren Anzahl ähnlicher, die von verschiedenen anderen Autoren veröffentlicht wurden, geht hervor, dass das „klassische" Empyem der Kieferhöhle nicht blos viel seltener ist als jene Form, für welche L. den Namen „latentes" Empyem vorgeschlagen hat, sondern dass der Name „klassisches Empyem" überhaupt nicht mehr angewendet werden sollte und dass man besser thut, jeden Fall dieser Art nach der Ursache zu bezeichnen, welche die Osteitis des Oberkiefers mit oder ohne Betheiligung des Sinus maxillaris hervorgerufen hat. Beschorner.

Bemerkungen und Untersuchungen über den physiologischen Mechanismus des Pfeifens mit seinen Nebenerscheinungen bei Croup. (Observations et recherches sur le mécanisme physiologique du tirage dans le croup. Von Dr. Variot. (Journ. de médecine et de thérapeutique infantiles 1897 und Annales des maladies de l'oreille et du larynx 1897, No. 12.)

Die Veränderungen des Thorax und seiner Umgebung bei acuter Larynxstenose werden bekanntlich durch die Erweiterung der Thoraxhöhle durch die Inspirationsmuskeln bei geschlossener oder verengerter Glottis erklärt. Verf. glaubt aber, dass dieses anormale Athmen durch den Spasmus glottidis und den Spasmus des Diaphragma zugleich entsteht. Die perithoracischen Einziehungen entstehen mit diesem Spasmus und hören mit demselben auf. So hören z. B. bei der Intubation des Larynx die supra- und infrasternale Einziehung nicht auf, trotzdem

Digitized by Google

Larynx und Trachea für die Luft durchgängig sind; ebenso dauern die thoracischen Depressionen noch eine Zeit lang fort, bis zu dem Moment, wo die diaphragmatischen Stösse aufhören. Diese functionelle Solidarität der Larynxmuskeln und des Zwerchfelles hängt jedenfalls von dem anatomischen Verhältniss des Accessorius Willisii und des Phrenicus ab. Verf. giebt nun seine Experimente an der Leiche. Wenn man den inversen Respirationstypus, den Tirage der Franzosen, nun klinisch als Croupsymptom und als Spasmus phrenoglotticus betrachtet, so muss man annehmen, dass es kein der Diphtheritis inhärentes Symptom ist. Das Vorhandensein, das Fehlen oder die mehr weniger ausgesprochene Intensität modificiren natürlich die Prognose der Diphtheritis. Dieser Spasmus phrenoglotticus kann bei Laryngitis catarrhalis, falschem Croup, Masern, Keuchhusten, selbst bei Lungenleiden vorkommen. Dieser Spasmus phrenoglotticus wird am besten durch Wasserdampfinhalationen bekämpft; helfen diese nicht, so muss man Codein, Tubage, Tracheotomie anwenden. Dr. P. K.

Ueber Intubation bei syphilitischen Larynxverengerungen. (De l'intubation dans les sténoses syphilitiques du larynx.) Von Dr. Ferreri. (Archiv. ital. di rinol. laring. und Annales des maladies de l'oreille et du larynx 1897, No. 12.)

Verf. verwirft die Intubation in solchen Fällen auf energische Weise und kommt am Ende seiner Arbeit zu folgenden Schlussfolgerungen: 1) Im Allgemeinen kann bei Erwachsenen die Intubation wegen Resistenz der Gewebe nichts nützen. 2) Die Intubation ist angezeigt bei acuten Stenosen bei Kindern unter drei Jahren und kann in solchen Fällen die Tracheotomie ersetzen. 3) Man kann die Intubation bei Erwachsenen in acuten Fällen sowohl als in chronischen anwenden, wenn die Stenose oberhalb der Glottis sich befindet und nicht syphilitischer Natur ist. 4) Bei chronischen subglottischen Stenosen, namentlich wenn selbe bis an die Trachealringe herabreichen, ist die Schrötter'sche Methode vorzuziehen. 5) Was die laryngealen syphilitischen Stenosen betrifft, so ist a. bei acuten zu bemerken, dass man die Tracheotomie und nicht die Intubation ausführen soll; dann ruht das Organ aus, währenddem die allgemeine Behandlung eingeleitet wird; b. bei chronischen und narbigen Stricturen ist zu bemerken, dass man nie die Intubation anwenden soll; geben die Erweiterungsinstrumente und die Schrötter'schen Sonden kein Resultat, so soll die Thyrotomie mit Excision des Narbengewebes ausgeführt werden, namentlich in Fällen, wo die Stimme ohnedies verloren ist und die Canüle getragen wird. Dr. P. K.

Drei Fälle von, mit Hilfe von Stimmgabeln geheilter völliger Aphonie. Von Dr. E. N. Maljutin in Moskau. (Archiv für Laryngol. etc. 1898, Bd. VII, pag. 450.)

Drei Fälle: eine 29jährige Frau, einen 9jährigen Knaben und ein 13jähriges Mädchen betreffend, welche durch oben gekennzeichnete Methode von ihrer Aphonie geheilt wurden. M. stellt die Stimmgabel hauptsächlich auf den Brustkasten, da hierbei eine viel stärkere Resonanz erzielt, ausserdem die unangenehme Empfindung, welche der Patient

Digitized by Google

empfindet, wenn die Stimmgabel ihm auf dem Kopfe tönt, vermieden wird. Da auf diese Weise grössere Stimmgabeln zur Verwendung gelangen können, stellt M. nicht nur die mit der normalen Stimme der Kranken übereinstimmende Stimmgabel auf den Brustkasten, sondern noch Stimmgabeln um eine und zwei Octaven niedriger. Die Schwingungen der niedrigen Stimmgabeln haben eine grössere Breite, und daher ist der Impuls, zu vibriren, für die Stimmbänder grösser. Jede Sitzung dauert mit einer Erholungspause zehn Minuten. Die Sitzungen finden täglich, womöglich zwei Mal, statt. Beschorner.

Zwei Fälle von Larynxdiphtheritis ohne Pseudomembranen. (Deux cas de diphtérie laryngée sans fausses membranes.) Von Dr. Neipert. (Société des médecins d'enfants de Moscou, Wratsch 1897 und Annales des maladies de l'oreille et du larynx 1897, No. 12.)

Von zwei an Larynxstenose leidenden Kindern starb das 27monatliche während der Tracheotomie, das zweite 2monatliche gleich nach der Tubage. Weder im Pharynx noch im Larynx befanden sich Pseudomembranen; es bestanden nur Hyperämie und Oedem, welches am meisten an den Giessbeckenknorpeln ausgeprägt war. Die Culturen und Impfungen wiesen den Löffler'schen Bacillus nach.

Dr. P. K.

Ueber acute Larynxstenosen bei Kindern und ihre Behandlung. (Des rétrécissements aigus du larynx chez les enfants et de leur traitement.) Von Dr. Massei. (Wiener klinische Rundschau 1897 und Annales des maladies de l'oreille et du larynx 1897, No. 12.)

Verf. zählt alle Ursachen auf, welche solche Stenosen hervorrufen können und bespricht bei der Behandlung solcher Stenosen einen Fall, wo bei einem dreijährigen Kinde ein catarrhalischer Husten nebst einem seit 18 Stunden dauernden Spasmus bestanden; da das Laryngoscop die Diagnose gesichert hatte, injicirte Verf. ganz einfach einige Milligramm Morphium, und die Stenose hörte plötzlich auf. Dr. P. K.

Frühzeitige Diagnose der tuberculösen Affectionen des Thorax durch die Radioscopie. (Diagnostic précoce des affections tuberculeuses du thorax par la radioscopie.) Von Dr. Kelsch. (Académie de médecine de Paris, décembre 1897 und Semaine médicale 1897, No. 50.)

Die radioscopische Untersuchung 124 junger Leute, welche mit leichten Brustleiden, die Tuberculose ausgeschlossen, behaftet waren, ergab 73 Mal ein negatives Resultat; in den übrigen 51 Fällen ergaben die X-Strahlen leichte Veränderungen an den Brustorganen, welche aber maassgebend waren, eine Verminderung der Durchleuchtung der Lungenspitzen, Anschwellung der Lymphdrüsen des hinteren Mediastinum, eine Verdichtung der Pleura und eine theilweise Anxylose des Diaphragma. Da die Lungenspitzen, die Bronchialdrüsen und die Pleura die beliebtesten Sitze der Tuberculose sind und letzterer als Eingangspforte dienen, so kann man annehmen, dass in einigen Fällen die Entdeckung obengenannter relativ leichter Affectionen sich als die ersten sonst nicht gefundenen möglichen Anfänge einer Lungentuberculose darstellt. Diese-

Digitized by Google

nur durch die X-Strahlen zu entdeckenden tuberculösen Herde sind dann diese Krankheiten, welche unbewußt bestehen, ja lange ungestraft bestehen können, in anderen Fällen aber die Ursache einer Autoinfection geben können. Auf diese Weise geben die Röntgenstrahlen die pathologische Anatomie des Brustkastens in vivo, welche anatomischen Verhältnisse man denn auch später bei der Section findet: Ein Mal auf fünf Fälle bestehen bei jungen Leuten tuberculöse verborgene Herde.
Dr. P. K.

Combinirte Behandlung der hartnäckigen Congestionen der Schilddrüse. (Traitement mixte iodothyroidien de la congestion de la glande thyroide.) Von Dr. A. Halipré. (Semaine médicale 1897, No. 50.)

Bei diesen meistens in der Pubertät vorkommenden grossen acuten und sehr oft mit Lebensgefahr auftretenden Kröpfen lässt die gewöhnliche Jodbehandlung oft im Stich; hier soll man die Thyroidbehandlung mittelst Hammelschilddrüse anwenden, und wenn letztere Herzerscheinungen und Tremor hervorbringt, soll man die Jodcur wieder beginnen. Verf. giebt die Krankengeschichte eines so geheilten hartnäckigen Falles.
Dr. P. K.

Anmerkung über die griechischen Bezeichnungen für Besichtigung und Spiegelung. Von Prof. J. Hirschberg in Berlin. (Archiv für Laryngol. etc. 1898, Bd. VII, pag. 457.)

H. zieht deutsche Benennungen vor und lässt es sich genügen, von „Kehlkopfspiegelung", „Kehlkopfbetrachtung" zu reden. Wer Fremdworte nicht missen kann, sage: „Ithyscopia", oder allenfalls „Orthoscopia laryngis" im Gegensatz zu „Laryngoscopia". „Autoscopia laryngis" hält er für unverständlich.
Beschorner.

Acute Laryngitis mit polypenähnlichen Granulationen. (Laryngite aigue à granulations polypiformes.) Von Dr. Mendel. (Journal de clinique et de thérapeutique infantiles und Annales des maladies de de l'oreille et du larynx 1897, No. 12.)

Ein 13jähriges Kind zeigte Heiserkeit als einziges Krankheitssymptom. Beide falschen Stimmbänder zeigten in ihrem vorderen Drittel einen kleinen rundlichen Tumor, welcher dem gegenüberstehenden ähnlich und ganz symmetrisch war. Im Uebrigen war der Larynx gesund. Cauterisation und Ruhe brachten Heilung.
Dr. P. K.

Ueber das Scharlachdiphtheroid. Von Dr. Max Hirschwald. (Jahrbuch für Kinderheilkunde und Therapeutische Monatshefte 1897, No. 9.)

Die Arbeit handelt über die Einwirkung der intratonsillären Carbolinjectionen bei Scharlachangina. Die Gefahr bei dem Scharlach-Diphtheroid liegt nicht in diesem selbst, sondern in der secundären Streptococcen-Infection, wogegen die Behandlung sich richten muss. Das Marmorek'sche Antistreptococcenserum und alle anderen Mittel liessen bei allen Fällen im Stich. Dagegen wiesen sich die von Heubner zuerst angewandten intratonsillären Einspritzungen von 3—5proc. Carbolsäurelösung, zwei Mal täglich $^1/_2$ Pravazspritze voll (also 0,03—0,05

Digitized by Google

pro dosi) als sehr wirksam. Vergiftungserscheinungen treten nicht leicht ein, nur muss man den Harn sorgfältig überwachen. Der Beginn dieser Injectionen ist durch das erste Auftreten des Mandelbelages angezeigt; die Behandlung muss so lange fortgesetzt werden, als Drüsenschwellung, Nasenausfluss und namentlich schleichendes Fieber bestehen. Der Verf. schliesst mit den zu billigenden Worten: Bei der lentescirenden Form des Scharlachdiphtheroids besitzt die Therapie in den intratonsillären Carbolinjectionen ein sehr rationelles Mittel, die in die diphtheritischen Gewebspartien eingedrungenen Streptococcen abzuschwächen oder zu vernichten und damit den Organismus vor den Gefahren der allgemeinen Sepsis zu bewahren. Dr. P. K.

Zur Frage: „Sind Drüsen im wahren Stimmbande enthalten?" Von Dr. H. Eichler in Cottbus. (Archiv für Laryngol. etc. 1898, Bd. VII, pag. 462.)

Nachweis einer relativ grossen acinösen Drüse als Bestandtheil eines „Sängerknötchens" am wahren Stimmbande. Sie hat einen ziemlich langen, wenig gewundenen Ausführungsgang, dessen Mündung sich auf der Oberfläche des Stimmbandes nahe seinem freien Rande befindet.

Beschorner.

Ein Fall von reiner Worttaubheit, welcher mit sensorieller Aphasie endete. Section. (Un cas de surdité verbale pure terminée par aphasie sensorielle, avec autopsie.) Von Dr. Déjérine und Dr. Sérieux. (Société de biologie de Paris, séance du 18. décembre 1897 und Semaine médicale 1897, No. 50.)

Bei der reinen Worttaubheit (subcorticale Worttaubheit von Lichtheim) hat der Kranke das Vermögen verloren, das gesprochene Wort zu verstehen und das dictirte Wort zu schreiben. Die innere Sprache ist in solchen Fällen intact, und daher sind alle übrigen Modalitäten der Sprache ebenfalls unversehrt. Solche Fälle sind sehr selten, wenn man die in vielen Fällen zugleich bestehende Erkrankung des Labyrinthes ausschliesst. Verff. konnten nur vier Fälle finden und beschreiben das Resultat der Section des letzteren, welche anatomischen complicirten Veränderungen am besten im Original nachgelesen werden.

Dr. P. K.

Muskelveränderungen bei Recurrenslähmung (Des altérations musculaires dans les paralysies recurrentielles.) Von Dr. E. P. Friedrich. (Fortschritte der Medicin 1897 und Revue hebdomadaire de laryngologie et d'otologie 1897, No. 52.)

Verf. hatte die Gelegenheit, einen an Aortenaneurysma leidenden Patienten vier Jahre lang zu beobachten und dann nach dem Tode das betreffende gelähmte Stimmband nebst den Larynxmuskeln microscopisch zu untersuchen. Er fand die gewöhnliche Atrophie mit Fibrillenveränderung, aber keine fettige Degeneration. Am meisten war der Cricoarytenoideus posterior verändert, dann folgten dem Grade nach der Musculus aryarytenoideus, thyroarytenoideus und cricothyroideus lateralis. Dr. P. K.

Digitized by Google

Eine rationelle Behandlung scrophulöser Lymphdrüsen. Von Dr. R. Hammerschlag. (Deutsche medic. Wochenschrift 1897, No. 52.)

Statt der gewöhnlichen Totalexstirpation oder der antiscrophulösen Behandlung räth Verf., namentlich bei armen Leuten und der Mittelklasse, welche ja das Hauptcontigent dieser Erkrankungen liefern, Injectionen von Jodoformemulsion; letztere müssen unter strenger Antisepsis, bei gespannter Haut und gezerrter Drüse gemacht werden, nach vorheriger Anästhesirung der Haut mittelst der Schleich'schen Lösung (Cocaini mur. 0,01, Morphium mur. 0,002, Natrium chlor. 0,02, Aq. dest. 10,0); die beiden Lösungen müssen vorher sterilisirt werden. Eine Injection per Woche genügt. Die Emulsion stellt eine 5proc. Jodoformglycerinemulsion dar und wird jedes Mal in der Quantität von 1—2 ccm eingespritzt. Ist Eiter da, so wird derselbe zuerst entleert mit der Spritze, dann die Spritze durch dieselbe Oeffnung mit der Jodoformemulsion eingeführt. Ist noch kein Eiter vorhanden, so wird in das harte Gewebe und sogar in das periglanduläre Gewebe eingespritzt. Bei streng antiseptischem Verfahren kommt keine Abscessbildung vor und die Patienten können ihrem Berufe nachgehen.

Dr. P. K.

Zur Therapie der Muschelhypertrophien. Von Dr. H. Hecht in Göttingen. (Arch. f. Laryngol. etc. 1898, Bd. VII, pag. 469.)

Empfehlung der Trichloressigsäure und Application derselben mit besonderen, genau beschriebenen und abgebildeten gedeckten Aetzmittelträgern.

Beschorner.

Ueber einen Fall von subglottischer, durch specifische Gumma bedingter Stenose. (A propos d'un cas de sténose sousglottique par gomme syphilitique.) Von Dr. Damieno. (Archiv. italian. di laryngol. 1897 und Revue hebdomadaire de laryngologie et d'otologie 1897, No. 52.)

Verf., die Tubage der Tracheotomie vorziehend, kommt zu folgenden Schlussfolgerungen: 1) Abgesehen von einigen Ausnahmefällen, muss die Intubation an Stelle der Tracheotomie gesetzt werden bei allen acuten Stenosen und bei Kindern jeden Alters. 2) Die Intubation kann die Tracheotomie ersetzen bei allen acuten und chronischen Stenosen, sowohl supra- als infraglottischen, bei Erwachsenen, so lange es sich nicht um unheilbare Krankheiten handelt. Nur müssen die Bedingungen bestehen, welche einen freien Durchgang der Röhre und deren Verbleiben am Platze gestatten. 3) Die Intubation ist das beste Mittel, bei Tracheotomisirten die Canüle zu entfernen, nachdem der Catheter oder die Schrötter'sche Röhre den Weg wieder offen gemacht haben.

Dr. P. K.

Multiloculäre Halscysten. (Kystes multiloculaires du cou.) (Société de chirurgie de Paris 1897, 22. décembre.)

Dr. Walther berichtet über einen mannskopfgrossen linksseitigen multiculären Halstumor bei einer 36jährigen Frau. Der unregelmässig höckerige Tumor dehnte sich vom Processus mastoideus bis unter die Clavicula aus. Der hintere Lappen reichte bis zur Wirbelsäule, der

Digitized by Google

vordere bis zur Clavicula und dem Sternum, der mittlere senkte sich hinter das Sternum. Die Exstirpation machte sich leicht bis auf die Vena jugularis interna, welche angewachsen war und zerrissen wurde. Die Heilung ging gut von Statten.

Dr. Ricard exstirpirte eine ähnliche ebenso grosse multiculäre Geschwulst bei einer 22jährigen Frau, welche Geschwulst während einer Schwangerschaft sehr rasch angewachsen war. Bei der Exstirpation war ebenso die Vena jugularis interna verwachsen; selbe musste angeschnitten und unterbunden werden. Heilung. Dr. Kirmisson bemerkt, es sei fast zu denken, dass diese Geschwülste von der Vena jugularis ausgingen, und dass selbe nicht immer lymphatischen Ursprungs, wie man gewöhnlich annimmt, sind. Dr. Walther bemerkt, dass er bei einem sechsmonatlichen Kinde wegen Erstickungsgefahr dieselbe Operation ausführen musste, weil durch eine nicht antiseptisch ausgeführte Probepunction der Tumor plötzlich angeschwollen war, und dass in diesem Falle auch der Tumor venösen Ursprungs zu sein schien.

Dr. P. K.

Ein neuer Maulsperrer nebst Kehldeckelhalter zur unmittelbaren Laryngoscopie. Von Dr. W. Cåwl in Berlin. (Arch. f. Laryngol. etc. 1898, Bd. VII, pag. 478.)

Beschreibung und Abbildung von Instrumenten, die eine ruhige, vollkommene und ununterbrochene Beobachtung der Stimmband-Bewegungen beim Thiere gestatten. Beschorner.

Wirkung der Durchschneidung des Halssympathicus bei Morbus Basedowii. (Effets de la section du sympathique cervical dans le goître exophtalmique.) Von Dr. Vignard. (Société des sciences médicales de Lyon 1897 und Annales des maladies de l'oreille et du larynx 1897, No. 12.)

Diese doppelte Durchtrennung ist die beste Behandlung, wenn alle therapeutischen Mittel versagen; am besten nimmt man das obere Ganglion mit heraus. Prof. Jaboulay operirte sechs Fälle mit auffallendem Erfolge. Dr. P. K.

Fortwährende und intermittirende Tubage in Bezug auf Larynxverletzungen. (Tubage permanent et tubage intermittent au point de vue des lésions laryngées.) Von Dr. R. Bayeux. (Journal de clinique et de thérapeutique infantiles 1897 und Annales des maladies de l'oreille et du larynx 1897, No. 12.)

Verf. sucht zu beweisen, dass oft wiederholte Eingriffe die Regio cricoidea nicht angreifen, währenddem die fortwährende Tubage fast immer Geschwüre in dieser Gegend hervorbringt. Dr. P. K.

Alle für die Monatsschrift bestimmten Beiträge und Referate sowie alle Druckschriften Archive und Tausch-Exemplare anderer Zeitschriften beliebe man an Herrn Prof. Dr. Gruber in Wien I, Freiung 7, zu senden. Beiträge werden mit 40 Mark pro Druckbogen honorirt und die gewünschte Anzahl Separat-Abzüge beigegeben.

Verantwortlicher Redacteur: Prof. Dr. Ph. Schech in München.

Verlag von Oscar Coblentz. Expeditionsbureau: Berlin W. 35, Derfflingerstrasse 22a.

Druck von Carl Marschner, Berlin SW., Ritterstrasse 41.

Digitized by Google

Monatsschrift für Ohrenheilkunde

sowie für

Kehlkopf-, Nasen-, Rachen-Krankheiten.

Organ der Oesterr. Otologischen Gesellschaft.

(Neue Folge.)

Mitbegründet von weil. Prof. Dr. M. Rüdinger, Prof. Dr. R. Voltolini und weil. Prof. Dr. Fr. E. Weber-Liel

und unter Mitwirkung der Herren

Docent Dr. **E. Baumgarten** (Budapest), Hofrath Dr. **Bescherner** (Dresden), Prof. Dr. **Ganghofner** (Prag), Docent Dr. **Gomperz** (Wien), Dr. **Heinze** (Leipzig), Dr. **Hopmann** (Cöln), Prof. Dr. **Jurasz** (Heidelberg), Dr. **Keller** (Cöln), Prof. Dr. **Kiesselbach** (Erlangen), Prof. Dr. **Kirchner** (Würzburg), Dr. **Koch** (Luxemburg), Dr. **Law** (London), Docent Dr. **Lichtenberg** (Budapest), Dr. **Lublinski** (Berlin), Dr. **Michel** (Cöln), Docent Dr. **Moldenhauer** (Leipzig), Prof. Dr. **Onodi** (Budapest), Docent Dr. **Paulsen** (Kiel), Dr. **A. Schapringer** (New-York), Dr. **Schäffer** (Bremen), Dr. **E Stepanow** (Moskau), Prof. Dr. **Störck** (Wien), Prof. Dr. **Strübing** (Greifswald), Dr. **Weil** (Stuttgart), Dr. **Ziem** (Danzig)

Herausgegeben von

Prof. Dr. JOS. GRUBER Wien. **Prof. Dr. v. SCHRÖTTER** Wien. **Prof. Dr. PH. SCHECH** München.

Prof. Dr. E. ZUCKERKANDL Wien.

Dieses Organ erscheint monatlich in der Stärke von 3 bis 3½ Bogen. Man abonnirt auf dasselbe bei allen Buchhandlungen und Postanstalten des In- und Auslandes.
Der Preis für die Monatsschrift beträgt 12 R.-M. jährlich; wenn die Monatsschrift zusammen mit der Allgemeinen medicinischen Central-Zeitung bestellt wird, nur 8 R.-M.

Jahrg. XXXII. Berlin, Juli 1898. No. 7.

Originalien.

Statistisches und Casuistisches zur Rhino-Laryngologie und Otologie

(7. Januar 1892 bis 1. Januar 1897).

Von

Dr. **P. H. Gerber**, Privatdocent an der Universität Königsberg.

(Schluss.)

V. Operationen.

Die in diesem Lustrum nothwendig gewordenen Operationen giebt folgende Tabelle wieder:

Art derselben	1892	1893	1894	1895	1896	Sa.
Kalte Schlinge bei Nasenpolypen	22	40	42	38	38	180
Schlingenoperationen bei Papillomen der Zunge	4	—	—	—	—	4

Digitized by Google

Art derselben	1892	1893	1894	1895	1896	Sa.
Galvanocaustik (Brenner u. Schlinge)	62	55	99	68	53	337
bei Rhinitis hyperplastica	43	40	73	55	—	—
„ Nasenrachenpolypen	—	1	2	2	—	—
„ Epistaxis	11	6	5	3	—	—
„ Septumanomalien	1	5	7	2	—	—
„ Pharyngitis granulosa	3	3	8	2	—	—
„ Zungentonsille	1	—	—	—	—	—
„ Hypertrophia uvulae	—	—	2	1	—	—
„ Tonsillarhypertrophie	2	—	—	—	—	—
„ Lupus narium	—	—	2	1	—	—
„ Angiom	1	—	—	—	—	—
„ Verrucae u. a.	—	—	—	2	—	—
Blutige Operation bei Septumanomalien	6	13	5	6	8	38
Eröffnung der Kieferhöhle:						
vom unteren Nasengang	2	—		—	—	
von der Alveole	6	13		14	6	
von der Fossa canina	—	2	31	11	8	108
Eröffnung des Siebbeins	—	2		1	—	
Eröffnung der Stirnhöhle	—	2		3	7	
Operation des Keilbeinempyems	—	2	—	—	—	2
Operation von Kiefercysten	—	—	2	—	—	2
Operation von Pharynxstricturen	—	—	2	—	—	2
Uvulotomie	1	—	—	—	—	1
Tonsillotomie	12	36	31	67	47	193
Operation adenoider Vegetationen	15	38	63	80	96	292
Nasenrachenschlinge b. retronasalen Tumoren	—	2	—	—	—	2
Operation von Larynxtumoren	7	6	9	6	—	28
Scharfer Löffel und Paquelin (bei Lupus und Tuberculose u. a.)	7	4	7	3	11	32
Paracentese	5	4	5	7	14	35
Wilde'scher Schnitt	1	4	1	3	4	13
Eröffnung des Warzenteils	—	2	1	3	6	12
Exstirpation von Halsdrüsen etc.	15	13	2	3	6	39
Tracheotomie	—	—	1	—	2	3
Extraction von Fremdkörpern	3	15	12	3	—	33
Incision bei Parulis, Tonsillar-, Drüsenabscess etc.	30	35	75	52	26	218
Zahnextractionen	118	268	550	829	1104	2869

Vorstehende Tabelle soll nur einen allgemeinen Ueberblick geben und hat auch nur bedingten Werth, da es sich nicht immer machen liess, sämmtliche Operationen, speciell die kleineren Eingriffe, stets sofort zu buchen. Auffallen wird vielleicht die Abnahme der Gesammt-

Digitized by Google

summe der Operationen in den beiden letzten Jahren trotz steigender Frequenz. Es ist dieses nichts Zufälliges, sondern bezeichnet die Rückkehr zur conservativen Behandlung bei einigen Krankheitsgruppen, worüber Näheres in dem Abschnitt über die Therapie gesagt worden ist.

Die Narcosen sind mit ganz vereinzelten Ausnahmen Chloroformnarcosen gewesen; wir haben keinen Grund, uns anderen Methoden zuzuwenden. Unter den 458 Fällen ist 1 Exitus letalis zu verzeichnen, und zwar bei einem äusserst herabgekommenen, herzschwachen, scrophulösen Kinde; sonst haben wir weder im Anschluss an die Narcosen, noch auch im Anschluss an die Operationen irgendwie erheblichere Folgeerscheinungen oder gar einen Exitus zu beklagen gehabt.

Was die sonst im Ambulatorium üblichen therapeutischen Methoden anbetrifft, so habe ich über die medicamentöse Behandlung wenig zu sagen. In der Auswahl der Mittel sehr conservativ, haben wir uns immer nur schwer entschlossen, neue Mittel zu versuchen, und hat der Erfolg uns auch Recht gegeben. Sehr verlockend erschien uns die seiner Zeit so dringend empfohlene Therapie mit cantharidinsauren Salzen. Ueber den Misserfolg ist damals berichtet worden.[1]) Nach diesen und ähnlichen Erfahrungen haben wir uns um so treuer an die alterprobten Mittel gehalten. Bei hypersecretorischen Catarrhen in erster Reihe Argentum nitricum, bei den trockenen die Lugol'schen und Mandl'schen Lösungen; bei letzteren wird vor der Pinselung stets durch Spritze, Spray oder Inhalation die Schleimhaut von dem zähen Secret zu befreien versucht. Das geschieht regelmässig und systematisch, natürlich auch bei der Rhinitis atrophica foetida, bei der dann als dritter Act die Gottstein'sche Tamponade hinzukommt. Diese verbinden wir mit der Schleimhautmassage derart, dass die in die Nase eingeführten Tampons zugleich zur Erschütterung der Nasenschleimhaut mit benutzt werden. Wir halten die Patienten an, diese Manipulation auch zu Hause mehrmals täglich selbst auszuführen.

Die Tampons werden theils trocken, theils mit Lugol'schen oder Menthollösungen getränkt eingeführt.

Bei hyperplastischen Entzündungen halten wir die Massage für contraindicirt. Hier kommen neben Arg. nitr. in Anwendung: Trichloressigsäure, Chromsäure und schliesslich der Galvanocauter. Dieselben Mittel kommen bei der Epistaxis e varicositate in Frage, die unsere Geduld oft auf so harte Probe stellt.

Gegen das Eczema vestibuli verwenden wir meist die Lublinski'sche Salbe (Hydrarg. praecip. alb., Bismuth. subn. āā 0,5—1,0 : 10,0 Vaselin) mit gutem Erfolg. Bei sehr hartnäckigen nässenden Formen wird vorher Arg. nitr. gepinselt. Die Folliculitis heilt nur nach ausgiebigem Epiliren. Bei Lues narium hat uns neben anderen Mitteln die rothe Präcipitatsalbe gute Dienste geleistet. Statt des Jodoforms haben wir viel Europhen angewendet, ein ausgezeichnetes Mittel, für poliklinischen Gebrauch nur zu theuer. Gegen Acne rosacea haben wir nach Helbing's Vorschlag den constanten Strom mit unsicherem Erfolg angewendet, wirksamer war stets das Sticheln, nur leider nicht

---

[1]) Oskar Schultze, cand. med.: Weitere Beiträge zur Kenntniss der cantharidinsauren Natrontherapie. Münch. med. Wochenschr. 1892, No. 48.

Digitized by Google

für die Dauer. Resorcin- und Naphtholpasten haben häufig gute Wirkung gethan. Gegen Acne miliaris und Seborrhoea oleosa lassen wir gern mit Marmorstaub frottiren. Bei Lupus haben wir nach wie vor den scharfen Löffel und Paquelin angewandt. Bei Lupus narium kann man garnicht genau genug das Vestibulum, besonders die vorderen oberen Winkel und die angrenzenden Partien nach restirenden Eruptionen absuchen. Was die Deviationen des Septums anbetrifft, so kommen wir bei Spinae und Cristae des knorpeligen Septums mit starken Galvanocauteren aus. Ausgedehntere Cristae und Scoliosen werden blutig resecirt. Nach diesen Operationen sowohl wie oft auch nach Galvanocaustik sehen wir uns nicht selten zu methodischer dilatirender Nachbehandlung veranlasst, zu welchem Zwecke wir uns hauptsächlich einer Serie von Schienen bedienen, die eine Modification der seiner Zeit von Winckler[2]) angegebenen darstellen. Die Aenderung besteht nur darin, dass nach Einführung der Schiene der Handgriff abgenommen werden kann, wodurch es erst möglich wird, die Schiene selbst beliebig lange in der Nase zu belassen.

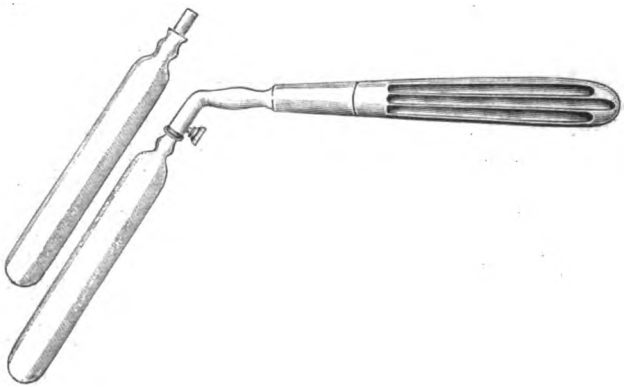

Ueber die vielumstrittene Nachbehandlung nach Operationen im Allgemeinen ist zu sagen, dass wir eine regelrechte Tamponade mit Jodoformgaze nur nach grösseren blutigen Eingriffen vornehmen, und auch höchstens für 24 Stunden. Bei kleineren, besonders galvanocaustischen Eingriffen begnügen wir uns mit Insufflationen von Jodoform und dergl. und eines kleinen, mit Jodoformvaselin getränkten Occlusivtampons, der häufig gewechselt wird. Die ersten Tage nach dem Eingriffe lassen wir mehrmals täglich Wattetampons, die in kalte Lösung von Kali permang., Borwasser u. A. getaucht sind, einlegen. Dieselben wirken entzündungshemmend, desinficirend und schmerzstillend. Mit dieser Methode haben wir bessere Erfolge erzielt, als mit allen übrigen.

Geringere locale Reaction als die Galvanocaustik hat allerdings die Electrolyse. Diesem einen Vorzug aber stehen so ungeheure Nachtheile

[2]) Ueber den Gebrauch von Dilatationssonden in der Rhinochirurgie. Monatsschr. f. Ohrenheilkunde 1893, S. 149.

Digitized by Google

gegenüber, dass wir derselben ausser zur Behandlung der äusseren Nase bei Verrucae, Naevi etc. heute ebenso wenig wie früher einen Platz unter den therapeutischen Mitteln für die oberen Luftwege einräumen können. Wenn daher Schrötter[3]) sagte, er halte die Anwendung der Electrolyse im Kehlkopf für eine ganz überflüssige Spielerei, so war das uns ganz aus der Seele gesprochen, und unbegreiflich nur erschien das Lob, das M. Schmidt in der ersten Auflage seines Buches dieser Methode zollte.[4]) Mit um so grösserer Genugthuung erfüllte es uns daher, dass Schmidt in der zweiten Auflage seine Ansicht darüber ganz geändert hat und jetzt auch diese Methode verwirft.

Mit welchen frohen Erwartungen und mit welchem Stolz über den Fortschritt ist man einst an die operative Behandlung der Nebenhöhlen herangetreten, und wie erfolgreich und dankbar in der That schien sich die Operation zu gestalten. Und jetzt? Die Prognose, die wir jetzt den Patienten in Bezug auf die Ausheilung stellen können, ist doch eine recht trübe und bleibt sehr zweifelhaft, wie überall, wo wir von einer oft mehrjährigen Geduld und Consequenz der Patienten abhängig sind. Und bei der Kieferhöhle, die doch am allerhäufigsten betroffen wird, ist es das Schlimmste, dass die sogenannte Radicaloperation von der Fossa canina aus in Bezug auf die Länge der Nachbehandlung kaum etwas vor der einfachen Anbohrung von der Alveole aus voraus hat. Die letztere Methode hat daher wiederum bei uns das Terrain zurückgewonnen, das sie eine Zeit lang an die Desault-Küster'sche Operation verloren hatte. Nur wo wir annehmen, dass auch benachbarte Nebenhöhlen erkrankt sind, und wir von vornherein die Absicht haben, die Höhle völlig auszuräumen und event. erkrankten Knochen zu entfernen, wenden wir gleich die breite Eröffnung an. Man hat bis in die neueste Zeit hinein in Betreff des Verschlusses der angelegten Oeffnungen immer neue Vorschläge gemacht.[5]) Ich kann nur sagen, dass ich mit den Obturatoren, wie sie unsere Zahnärzte hier machen, völlig zufrieden bin. An denen für die Alveolaröffnungen ist überhaupt garnichts auszusetzen, während freilich die grösseren für die Fossa canina einen völlig idealen Abschluss nicht gewähren. Ich glaube aber kaum, dass hier überhaupt ein solcher zu erreichen ist. Ueber die Methode der Spülungen, der Pulverbehandlung u. A. braucht hier wohl Nichts gesagt zu werden; wir wenden sie ebenso und wohl mit denselben Resultaten an wie Andere.

Unter den etwa 80 Eröffnungen der Kieferhöhle, die in dem hier referirten Zeitabschnitt vorgenommen wurden, können wir in Bezug auf die Heilung verschiedene Categorien unterscheiden. Nur eines Falles erinnere ich mich, der in etwa vier Wochen geheilt worden ist. Es folgen dann gleich die wenigen Fälle, die $^1/_2$—1 Jahr zu ihrer Heilung brauchten; eine grössere Categorie dauerte zwei Jahre und

---

[3]) Vorlesungen über die Krankheiten des Kehlkopfes. Braumüller, Wien 1893, S. 311.

[4]) Krankheiten der oberen Luftwege. Springer, Berlin 1894, S. 130.

[5]) Herzfeld: Ueber eine einfache Methode etc. Diese Monatsschr. 1898, No. 1, S. 25.

Digitized by Google

darüber, und schliesslich kommen noch einige ganz verzweifelte Fälle, die bereits vier, fünf Jahre ihre Kieferhöhle spülen und immer noch Eiter zu Tage fördern.

Das Schicksal der Siebbeinzellen hängt meist mit dem der Kieferhöhle oder der Stirnhöhle oder mit beiden zusammen. Isolirte Eiterungen der vorderen Siebbeinzellen kann man von der Nase aus nach Conchotomie der mittleren Muschel zu bekämpfen versuchen. Sehen wir hier von den schwer erreichbaren Keilbeinhöhlen, über die wir ein abschliessendes Urtheil uns noch nicht haben bilden können, ab, so bleiben noch die Stirnhöhlen, bei denen die Prognose wohl die günstigste ist. Hier aber liegt der Uebelstand wiederum in der Entstellung, die die Radicaloperation mit sich bringt, die für eine grosse Klasse von Patienten, speciell junge Mädchen und Frauen von ausschlaggebender Bedeutung ist. Denn so sehr wir Kuhnt[6]) darin beistimmen, dass bei chronischen Empyemen eine andere Operation garnicht in Frage kommen kann, so wenig stimmen wir der Behauptung zu, dass dieselbe keine Entstellung zurücklässt.

Wie complicirt die Verhältnisse bei den Nebenhöhlen oft liegen, dafür nur ein Beispiel von vielen. Bei einem Fräulein Ende der dreissiger Jahre bestand bereits seit ihrer Jugend eine Naseneiterung. Schon mein inzwischen verstorbener ehemaliger Chef Michelson hatte eine Anbohrung der Kieferhöhle versucht, war aber nicht durch den Knochen hindurch gekommen (?). Erneute und verstärkte Kopfschmerzen führten sie mir vor jetzt etwa fünf Jahren wieder zu. Nach langer vergeblicher, intranasaler Behandlung (Wegschaffung von Polypen etc.) kam ich zu der sicheren Diagnose eines Stirnhöhlenempyems. Dasselbe wurde operirt und heilte in einigen Monaten vorzüglich. Die Beschwerden liessen nach, aber die Eiterung bestand fort. Jetzt wurde die Kieferhöhle von der Fossa canina breit eröffnet, ein grosser Theil des Siebbeins entfernt und eine breite Gegenöffnung im unteren Nasengang angelegt.[7]) Gegen zwei Jahre ungefähr eiterte es fort, endlich schien sich die Kieferhöhle zu bessern. Jetzt traten wieder erneute Kopfschmerzen auf, und es zeigte sich Eiter in dem erweiterten Canalis nasofrontalis. Augenscheinlich war die Stirnhöhle wieder von der Kieferhöhle aus inficirt worden. Und es eitert ruhig fort. Was nun? Schon früher hatten wir verschiedene Methoden versucht, so festen Verschluss der Schleimhaut über dem Knochendefect in der Fossa canina durch dichte Nähte nach Ausräumung der Kieferhöhle, sowohl mit wie ohne Anlegung einer Gegenöffnung in dem unteren Nasengang. Beide Modificationen hatten keinen besseren Erfolg, als die gewöhnlich geübten Operationsarten.

---

[6]) Die entzündlichen Erkrankungen der Stirnhöhlen. Bergmann, Wiesbaden 1896.

[7]) Dies Verfahren ist neuerdings von Luc als eine neue, schnell zum Ziele führende Methode angegeben worden. Ebenso giebt Stetter in seinem letzten Jahresbericht an, dass er mit seiner nach Art der Dieffenbach'schen Oberkieferresection ausgeführten Methode bessere Resultate als mit den anderen erziele. Ich glaube nicht, dass sich viele Patienten zu diesem eingreifenden Verfahren entschliessen werden, dessen Chancen mir nicht als bessere einleuchten wollen.

Digitized by Google

Bei acuten und subacuten Catarrhen der Nebenhöhlen — meist kommen hier die Stirnhöhlen in Betracht — besteht unsere Therapie in: Inhalationen von warmem Salzwasser oder Borwasser in die Nase, Luftverdünnung mit Politzer, Cocainisirung der Schleimhautpartien an den betreffenden Nebenhöhlenostien und innerlicher Darreichung von Jod-Bromkali, daneben eventuell hydropathische Umschläge um die Stirngegend. Wir haben damit sehr gute Erfolge zu verzeichnen. Auch bei chronischen Empyemen kann man einen Versuch mit Jodkalium immer noch machen, besonders da, wo die Anamnese Lues ergiebt. Das ist aber nach unserer Erfahrung sehr häufig der Fall. Mehr lässt sich über die Beziehungen zu einer derartig verbreiteten Krankheit schwer sagen. Was die Durchleuchtung der Nebenhöhlen betrifft, so kann ich derselben nur bei den Kieferhöhlen einen Werth als Hilfsmittel bei der Diagnose zugestehen. Bei der Stirnhöhle lässt sie mit den uns bisher zur Verfügung stehenden Apparaten im Stich. Ich habe daher die Firma Reiniger, Gebbert & Schall zur Construction eines Doppel-Diaphanoscops veranlasst; die Versuche damit sind noch nicht abgeschlossen.

Wenn wir bei den gewöhnlichen Pharyngitiden auch das Arg. nitr. bevorzugen, so soll damit nicht gesagt sein, dass mit Tannin, Chlorzink u. a. nicht auch gute Erfolge erzielt werden können.

Will man bei Pharyngitis sicca nur halbwegs Besserung erzielen, so muss die Nase mitbehandelt werden, die fast ausnahmslos der primäre Sitz der Erkrankung ist.

Bei der Pharyngitis granulosa haben wir von chemischen Mitteln fast nie ausreichenden Erfolg gesehen und ziehen den spitzen Galvanocauter Allem vor. Desgleichen weichen die Hypertrophien der Zungenmandel kaum irgend welchen medicamentösen Mitteln, müssen vielmehr galvanocaustisch oder blutig entfernt werden. Im Uebrigen ist bei der Zunge die Chromsäure ein souveränes Mittel, sowohl bei der Leucoplacie wie auch bei Ulcerationen verschiedenster Provenienz. Weniger sichere Erfolge haben wir mit dem gegen oberflächliche Entzündungen empfohlenen Perubalsam erzielt.

Bei der Pyorrhoea alveolaris, bei welcher die Zähne sich lockern und schliesslich ausfallen und der ganze Processus alveolaris weich wie Gummi wird, einer Affection, auf die mein ehemaliger Chef, Geheimrath Prof. Mikulicz, mich aufmerksam gemacht hat, werden scharfe Incisionen durch die Gingiva und den erweichten Alveolarrand bis auf die Zahnwurzel gemacht und danach Abreibungen mit Jodoformgaze, die in schwache Sublimat- oder Carbollösung getaucht ist. Diese seltene Affection sehen wir meistens bei polnischen Juden aus Russland.

Die Tonsillen werden stets auf blutigem Wege mittelst des Matthieu-Fahnenstock'schen Tonsillotoms entfernt. Ueble Zufälle haben wir bisher nie beobachtet. Die überraschende Schnelligkeit, welche dieses Instrument dem Geübten gestattet, macht diese Methode, zumal bei Kindern, zur souveränen.

Hinsichtlich der Pathologie des Nasenrachenraumes ist zu sagen, dass wir „Bursitiden" und Cysten, wie sie Tornwaldt einst beschrieben, nie gesehen, obwohl die hintere Rhinoscopie bei jedem Patienten regelmässig ausgeführt wird. Desgleichen habe ich, seitdem

Digitized by Google

ich unbefangen darüber urtheilen gelernt habe, eigentliche localisirte Recessuscatarrhe nicht gesehen, — es sei denn, dass bei Retronasalcatarrhen sich das Secret besonders in die Recessus festgesetzt hätte. Und doch sind darüber und über die „chirurgische (!) Behandlung" dieser Erkrankungen ganze Bücher geschrieben worden. Habent sua fata libelli! Ueberhaupt die sogenannte „chirurgische Behandlung" in der Rhino-Laryngologie! Wenn ein Specialfach Nichtigkeiten mit grossen Namen belegt, so setzt es sich selbst herab und macht sich lächerlich! Die Tracheotomie, die Aufmeisselung der Kiefer- und Stirnhöhle, die Eröffnung des Antrum mastoideum sind Operationen, die bei uns in Frage kommen. Wenn aber Jemand mit kleinen Löffelchen im Kehlkopf oder im Nasenrachenraum herumkratzt, so ist das keine Chirurgie!

Je mehr Jemand adenoide Vegetationen operirt hat, um so mehr Respect bekommt er vor dieser Operation, nicht etwa vor ihrer technischen Schwierigkeit, sondern vor der Schwierigkeit in vielen Fällen, möglichst Alles in einer Sitzung zu entfernen. Aus diesem Grunde geht es nicht an, diese Operation als eine rasch zu erledigende zu betrachten. Da sie ferner sehr schmerzhaft und nicht zuletzt eine der unappetitlichsten und daher für die Patienten aufregendsten ist, die man sich denken kann, so ist aus allen diesen Gründen die Narcose die nothwendige Vorbedingung. Sie braucht keine tiefe zu sein, und wenden wir ausschliesslich Chloroform an. Wir operiren die Patienten in sitzender Stellung, derart, dass eine Wärterin das Kind auf den Schooss nimmt, mit dem rechten Arm den Kopf, mit dem linken den Körper fixirt. Das Einzige, was die sitzende Stellung gefährlich machen kann, das Hineingelangen von Blut und Gewebspartikeln in die Trachea, vermeiden wir erstens dadurch, dass der Kopf des Patienten stets sofort, nachdem das Instrument entfernt ist, ganz nach vorn und unten übergebeugt wird, und zweitens durch reichliches Tupfen. Ein Assistent oder eine Wärterin hat allein mit dem Zureichen von Tupfern zu thun. Was die angewendeten Instrumente betrifft, so war ich von selbst zu derselben Methode gelangt, die zu meiner Genugthuung auch Fränkel anwendet, wie ich aus dem mir seiner Zeit gütigst übersandten Separatabdruck seines Artikels „Adenoide Vegetationen" in Eulenburg's Realencyclopädie ersehen. Wir wenden in jedem Falle mehrere Instrumente an, und zwar gehen wir ziemlich regelmässig, zuerst ein bis zwei Mal mit einer schneidenden Zange (Jurasz) ein und kneifen fort, soviel sich damit fassen lässt. (Cave septum!) Danach kommt das Gottstein'sche Ringmesser und schliesslich noch die Hartmann'sche Curette heran. Manche derberen Wucherungen widerstehen den kratzenden Instrumenten, andere wiederum weichen der Zange aus; daher ist es gut, beide Arten von Instrumenten in Anwendung zu bringen. Ringmesser und Curette aber wiederum arbeiten in verschiedenen Richtungen und ergänzen sich in diesem Sinne. Nachdem die Instrumente nichts mehr herausbefördern, gehen wir mit dem desinficirten Finger ein und tasten den ganzen Nasenrachenraum noch einmal genau ab, wobei event. der Fingernagel noch kleine Reste zerdrücken kann[8]).

[8]) Aehnlich verfährt Seifert: Ueber die Operation der adenoiden Vegetationen. Aerztliche Praxis 1898, No. 6.

Digitized by Google

Auf diese Weise sind in dem hier referirten Zeitabschnitt 292 Operationen adenoider Vegetationen in etwa ebensoviel Narcosen vorgenommen worden. Die Resultate waren im Ganzen vorzüglich, und üble Zufälle haben wir niemals zu verzeichnen gehabt (abgesehen von einigen Otitiden). Je nach Bedarf wird mit dem Curettement Tonsillotomie oder Galvanocaustik der Nasenschleimhaut verbunden.

Bei einfachen acuten Kehlkopfcatarrhen enthalten wir uns meist jeder localen Therapie. Wir lassen inhaliren und geben eventuell Sedativa. Wird der Catarrh subacut, so geben wir Mentholinjectionen, die wir bei stärkerer Mitbetheiligung der Trachea von vornherein anwenden, und wenn die Catarrhe sich zu hartnäckig zeigen: Beizungen mit 3—5proc. Arg. nitr.

Handelt es sich um starke Schwellungszustände im Kehlkopf, parenchymatöse wie ödematöse, sei es auf welcher Basis immer, catarrhalischer oder dyskrasischer, so hat uns die Anwendung der Kälte meist sehr gute, oft vorzügliche Dienste geleistet. Bei Phthisis laryngis in ultimo stadio, wenn Dysphagie und Dyspnoe hochgradig geworden, ist sie neben dem Cocain meist das Einzige, was in Anwendung kommt. Wir wenden sie im Ambulatorium in Form der Leiter'schen Kühlschlangen an.

An eine specifische Wirkung des Menthols bei Kehlkopftuberculose glaubt heute wohl kein Mensch mehr, nichtsdestoweniger wenden wir Eingiessungen davon in den Fällen an, die eine energische Behandlung nicht mehr vertragen. Zu letzterer dient hauptsächlich die Milchsäure in 50proc. bis concentrirter Lösung. Hier ist nun der Ort, noch einmal auf die sogenannte chirurgische Behandlung der Kehlkopftuberculose zurückzukommen, die mit soviel Emphase in die Welt gesetzt worden ist. Ich habe schon früher[9]) ausgesprochen, wie skeptisch ich dieser Methode gegenüberstehe und seit jener Zeit keine Ursache gehabt, meinen Standpunkt zu ändern. Ich sagte, dass die Zahl der Fälle von Kehlkopftuberculose, bei der überhaupt eine derartige Behandlung in Frage kommen kann, eine verschwindend kleine ist. Es sind eben nur die wenigen Fälle, bei denen bei gutem Allgemeinbefinden der Process im Larynx ein circumscripter, sich deutlich demarkirender ist, und mehr von jenem hyperplastischen Character (forme végétante et scléreuse), als von der ulcerösen, destructiven Tendenz, die doch in 90 pCt. aller Fälle vorliegt. Man beruft sich immer auf den Chirurgen, der mit tuberculösen Knochen nicht anders verfährt. Ja, aber einen tuberculösen Larynx kann man nicht ebenso behandeln wie einen tuberculösen Femur oder eine Phalanx, und der Chirurg kann genau übersehen, ob er im Gesunden oder im Kranken arbeitet. Wenn irgendwo, so ist das chirurgische Instrument im tuberculösen Kehlkopf ein zweischneidiges Schwert! Ich gestehe, dass ich unter etwa 200 Fällen von Kehlkopftuberculose, die bisher im Ambulatorium behandelt sind (hier ist das Jahr 1897 schon miteinbegriffen), nur einen Fall anzuführen weiss, bei dem Zange und Curette mit nachfolgender Milchsäure-Behandlung neben dem entsprechenden allgemeinen Regime einen wirklichen Heilerfolg erzielt haben. Ganz anders natürlich liegen die Ver-

[9]) Erster Jahresbericht 1892—1893, S. 11.

Digitized by Google

hältnisse beim Lupus laryngis, wo auf blutigem Wege ebenso wie mit Galvanocaustik und heisser Schlinge oft für Jahre schöne Erfolge zu erzielen sind.

Was die pachydermischen Neubildungen betrifft, so hat uns bei ihnen, speciell auch bei der Laryngitis nodulosa, das einfache Kehlkopfmesser sehr gute Dienste gethan.

Durch häufiges Schlitzen der Wucherungen haben wir sie zu veröden gesucht und nöthigen Falles noch Aetzungen nachgeschickt. Man kann auf diese Weise auch kleineren Knötchen zu Leibe gehen (so auch bei nicht zu ängstlichen Kindern), ohne befürchten zu müssen, das Gewebe der Stimmbänder selbst zu schädigen, was mit kneifenden und reissenden Instrumenten viel leichter geschehen kann.

Ueber die Entfernung der eigentlichen Kehlkopftumoren wüssten wir nichts zu sagen, was irgendwie von den allgemein üblichen Maassnahmen abweicht.

Im Gebiet des äusseren Halses haben wir es am meisten mit Drüsenaffectionen zu thun. Oft hängen die sogenannten „scrophulösen Drüsen" von Erkrankungen der Nase, des Rachens und des Ohres ab und weichen von selbst, wenn es gelingt, der Grundkrankheit Herr zu werden. In anderen Fällen geben wir interne Mittel, neben dem Leberthran oder mit ihm verbunden Jodeisen, Creosot u. a. Zeigen diese keinen Einfluss, so werden gut operable Drüsen exstirpirt.

Den Adenitiden folgen an Häufigkeit die Strumen. Von der Application von Salben, auch der von Jurasz empfohlenen Ammon. jodat.-Salbe, haben wir selten Erfolg gesehen; sehr guten dagegen von den Jodinjectionen, die wir seit Langem mit Vorsicht anwenden; neuerdings ist auch Carbol versucht worden. Grosse Strumen, die zur Operation auffordern, und maligne Tumoren weisen wir an die Chirurgen.

Die otiatrische Therapie ist eine so einheitliche und allgemein gleichmässig geübte, ihre Grenzen sind, abgesehen von den operativen Maassnahmen, so bestimmte und feste, dass wir hier wenig darüber zu sagen haben.

Nach wie vor findet das Carbolglycerin (von Hartmann mit Recht so warm empfohlen) bei den einfachen acuten Entzündungen ausgedehnte Anwendung. Bei frischen Otorrhoen wird nur noch trocken mit Gaze, und zwar vorzugsweise mit Chinolin-Naphtholgaze behandelt. Bei den chronischen haben wir neben Bor mit dem Tetrabor wechselnde Erfolge gehabt. Manche Patienten vertragen es nicht. Besonders bei sehr kleinen Perforationen ist Vorsicht in der Anwendung des Mittels geboten. Bei sehr hartnäckigen Eiterungen hat uns von all' den vielen empfohlenen Methoden das Arg. nitr. immer noch die besten Dienste geleistet.

In Betreff der Eröffnung des Warzenfortsatzes stehe ich nicht an, zu behaupten, dass wir uns zur Zeit wieder in einer Periode der „Polypragmasie" befinden. Es ist das ja eine Erfahrung, wie wir sie in der operativen Heilkunde bei der Einführung fast jeder neuen segensreichen Operationsmethode zu machen haben, und wie wir sie besonders in unserem Specialfach in den letzten Jahren fortwährend gemacht haben. Zuerst bei der Galvanocaustik. Da wurde jede zweite Nase gebrannt, ob Atrophie oder Hypertrophie, Polypen oder Catarrhe — die Nase wurde gebrannt!

Digitized by Google

Dann kamen die adenoiden Vegetationen an die Reihe. Sie wurden operirt, auch wenn sie gar nicht da waren! Noch jetzt werden uns oft genug Jungen gebracht, denen wir durchaus den Nasenrachenraum auskratzen sollen. Warum? Weil es mit den unregelmässigen Verben nicht recht gehen will! Jetzt sind die Nebenhöhlen an der Reihe und gleichzeitig mit diesen der Warzenfortsatz.

Versagt das Carbolglycerin und eine kräftige Blutentziehung, die oft Wunder wirkt, ist das Trommelfell offen, Durchspülung von der Tube aus ohne Erfolg und die turbulenten Erscheinungen, die hier in Frage kommen, bestehen fort, so machen wir die Wilde'sche Incision. Zeigt sich hierbei der Knochen intact, so warten wir vorerst ab; und wie oft haben wir dann die Freude, sämmtliche Erscheinungen in wenigen Tagen zurückgehen zu sehen. Wie sehr verschieden die Grenzen für die Indicationsstellung der Mastoideusoperation gezogen werden, erhellt aus Folgendem: Ich habe im Jahre 1896 480 Ohrenfälle gehabt und dabei sechs Mal den Warzenfortsatz eröffnet. Es sind das 1,3 pCt. College Jerosch[10]) hierselbst hat unter etwa 300 Ohrenfällen 57 Mal operirt, das sind 19 pCt. Man bedenke diese Differenz. In ziemlicher Uebereinstimmung befinde ich mich laut einigen Statistiken der letzten Jahre mit:

Gruber:	Unter	6023	Fällen	81	Operationen	= 1,1 pCt.,
Bezold:	„	4341	„	59	„	= 1,1 „
Barth:	„	325	„	3	„	= 0,9 „

Besonders bei den chronischen Eiterungen erscheint mir der conservative Standpunkt der allein berechtigte, was ja nicht ausschliesst, dass man zur rechten Zeit auch ohne Scheu zum Messer greift. Hierüber aber jetzt noch ein Wort zu verlieren, hiesse Eulen nach Athen tragen, nachdem die weithin vernehmbare Stimme eines Mannes wie Lucae gesprochen hat.[11])

* * *

Zum Schluss sei es gestattet, einen kurzen Ueberblick über einige wichtige Krankheitsgruppen und interessantere Fälle zu geben, die in dem halben Decennium, über das hier referirt ist, zur Beobachtung kamen, sowie auch über die Resultate unserer Untersuchungen und Arbeiten in Kürze zu referiren. Beginnen wir mit der Rhinitis atrophica foetida. Von der Ueberzeugung durchdrungen, dass ein Microorganismus hierbei unmöglich das alleinige ätiologische Moment darstellen könne, und dass neben der bacteriologischen Untersuchung genaue, an einem grossen Material vorgenommene klinische Erhebungen angestellt werden müssen, haben wir einige Jahre hindurch für die Ozäna-Kranken Fragebogen angelegt, um über Alter und Geschlecht, hereditäre und dyskrasische Momente, vorausgegangene Krankheiten, Nasenform etc. Schlüsse zu gewinnen. Wenn wir auch zugestehen müssen, sichere, unwiderlegbare Beweise für unsere Ansicht bisher

---

[10]) 34. Jahresber. des St. Elisabeth-Krankenh. zu Königsberg i. Pr. 1897.

[11]) Zur conservativen und operativen Behandlung der chronischen Mittelohreiterungen. Therapeut. Monatsschrift, August 1897.

Digitized by Google

noch nicht erbringen zu können, so wollen wir doch nicht anstehen, sie hier auszusprechen: Die Aetiologie der Rhin. atroph. foet. ist keine einheitliche, sondern eine mannigfaltige. Hereditäre und dyskrasische Einflüsse spielen eine grosse Rolle, acute und chronische Infectionskrankheiten, die eine Atrophie der Schleimhaut und des Gerüstes, Veränderungen des Epithels hervorrufen, scheinen sie auch veranlassen zu können. Von ersteren Momenten sei vor Allem die hereditäre Syphilis genannt, daneben Rhachitis und Scrophulose. Von letzteren die Diphtherie. Microorganismen können höchstens eine accidentelle Rolle spielen. Das Nasengerüst verdient besondere Aufmerksamkeit. Sein Breitendurchmesser ist grösser, sein Tiefendurchmesser kleiner, seine einzelnen Theile sind sämmtlich kleiner, schmäler, dünner.

Einen neuen Anstoss, das Nasengerüst bei dieser Krankheit in Betracht zu ziehen, erhielten wir durch die Mittheilungen Hopmann's, der „bei reiner Ozäna das Septum im Durchmesser von vorn nach hinten in der Regel erheblich kürzer als normal" und „umgekehrt die Tiefe des Nasenrachenraumes gegen die Norm nicht unerheblich vergrössert" fand. Wir haben nun in der von Hopmann angegebenen Weise gemessen, und zwar 100 Fälle mit Ozäna und 100 Fälle ohne Ozäna und im Durchschnitt gefunden:[12])

Für Ozänanasen	= 75,53 mm	Septum-Durchmesser,	
„ „	= 24,47 „	NRR-	„
Für andere Nasen	= 78,63 „	Septum-	„
„ „ „	= 21,37 „	NRR-	„

Eine Differenz also ist entschieden vorhanden, wenn sie auch viel kleiner ist wie bei Hopmann, der sie auf 5—15 mm angiebt. Halten wir es danach auch für bedenklich, auf solche Resultate Diagnose und Prognose zu gründen, so erscheinen sie uns für die Aetiologie doch immerhin wichtig und werth, weiter nachgeprüft zu werden, was leider aber bis jetzt kaum geschehen zu sein scheint. Unsere Fragebogen gaben auch einen deutlichen Beweis dafür, von welcher Bedeutung das gesammte Nasengerüst bei dieser Krankheit ist. Die characteristische Ozänanase fand sich nämlich in zwei ganz verschiedenen Reihen, einmal unter 60 Fällen in 43,3 pCt. und unter 100 Fällen in 42,6 pCt., also in einem sehr hohen und auffallender Weise fast in demselben Procentsatz. Was die von Grünwald mit soviel Verve vertheidigte Nebenhöhlentheorie der Ozäna betrifft, so habe ich sie schon in meinem ersten Jahresbericht bekämpft und will jetzt diesem negativen Urtheil nichts weiter hinzufügen als die Thatsachen: „In den Jahren 1892 bis 1894 habe ich 182 Ozänafälle gesehen und niemals Eiter in einer von den probatorisch eröffneten Nebenhöhlen. Dementsprechend habe ich in dieser Zeit 83 Nebenhöhlenempyeme gesehen, von denen keines echte Ozänasymptome geboten hatte."[13])

---

[12]) Cfr. Emil Rode: Literarische und klinische Studien zur Ozänafrage. Inaug.-Diss., Leipzig 1896.

[13]) Gerber: Ueber den gegenwärtigen Stand der Lehre von der Naseneiterung. Deutsche Medicinal-Zeitung 1895, No. 96.

Digitized by Google

Gehen wir zu den infectiösen Affectionen der Nase über, so müssen wir vor Allem hier der sogenannten Rhinitis fibrinosa[14]) gedenken.

Diese Erkrankung, die früher als gesteigerter Schleimhautcatarrh aufgefasst ein unscheinbares Dasein fristete, ist inzwischen durch ihre von namhaften Forschern entdeckten Beziehungen zur Diphtherie interessant geworden. Jedoch hatte man sich bis in die neueste Zeit hinein über sie nicht einigen können und als Beweis gegen ihre diphtherische Natur vor Allem das Fehlen der Contagiosität angeführt. Es ist mir nun im Verein mit dem (jüngst erst dem Leben wie der Wissenschaft so früh entrissenen) Collegen Privatdocenten Dr. Podack gelungen, nicht nur in fünf hintereinander beobachteten Fällen von Rhinitis fibrinosa regelmässig virulente Diphtheriebacillen nachzuweisen, sondern auch zum ersten Male einwandsfrei eine Contagiosität mit Nachweis virulenter Bacillen bei dem inficirenden wie bei dem inficirten Individuum gleichzeitig zu beweisen.

Im nächsten Jahre 1896 haben wir dann noch zwei weitere Fälle mit dem gleichen Befund beobachtet, die mit noch zwei Fällen von 1897 zusammen von Scherliess[15]) publicirt wurden. Gleichzeitig fortgesetzte Beobachtungen über die entsprechenden fibrinösen Entzündungen des Rachens und Kehlkopfes haben uns dann auch zu der Ansicht geführt, die ja wohl schon anfängt, eine allgemeine zu werden, dass nämlich die Grenzen der Diphtherie — immer vorausgesetzt, dass der Klebs-Löffler'sche Bacillus ihr alleiniger Erreger ist[16]) — weiter und weiter gezogen werden müssen; dass wir auch viele, scheinbar unschuldige, fibrinöse Entzündungen ihr zuzuzählen haben, unschuldig vielleicht nur durch eine dauernde (wie bei der Nasen- und Conjunctivalschleimhaut) oder eine zeitweise (wie bei der Rachen- und Kehlkopfschleimhaut) Unempfänglichkeit der Schleimhaut. Ja, bekanntlich kommt auch eine auf Diphtheriebacillen beruhende Erkrankung ohne Pseudomembranen vor: Diphtheria sine Diphthera. Es hat sich uns in Folge dessen ferner die Ueberzeugung aufgedrängt, dass man eine andere Eintheilung der in Rede stehenden Erkrankungen vornehmen müsse, wobei man unseres Erachtens gut thut, auf den alten, kurzen Namen des Croups zurückzugreifen. Wir haben daher in der zuletzt erwähnten Dissertation[17]) ein Resumé gegeben, das, jetzt noch etwas erweitert, etwa lautet:

1) Die fibrinösen Entzündungen der oberen Luftwege sind nur bacteriologisch zu klassificiren, wenn dem Practiker dadurch auch noch keine schnelle Erleichterung der Diagnose gegeben wird. Denn:

2) Es können sich, von der arteficiellen Bildung von Pseudomembranen (nach Galvanocaustik etc.) abgesehen, auch bei der spontanen die verschiedensten Bacterien betheiligen, wie vornehmlich Staphylococcen, Streptococcen, Diplococcen und Diphtheriebacillen. Nun ist aber die Anwesenheit eines dieser Bacterien durchaus nicht mit be-

---

[14]) Gerber und Podack: Ueber die Beziehungen der sogenannten primären Rhinitis fibrinosa etc. Deutsches Arch. für klin. Medicin, Bd. 54.

[15]) Ueber fibrinöse Entzündungen der oberen Luftwege. Inaug.-Diss., Königsberg 1897.

[16]) Siehe dagegen Baumgarten.

[17]) Cfr. Scherliess, S. 31.

Digitized by Google

stimmten characteristischen klinischen Erscheinungen identisch, die den anderen Bacterien nicht zukommen.

3) Da die fibrinösen Entzündungen der oberen Luftwege mit Diphtheriebacillen sich in keinem Punkte von den vorwiegend gutartigen Formen der Diphtherie unterscheiden, so sind sie dieser Erkrankung fürderhin auch zuzuzählen. Diejenigen ohne Diphtheriebacillen könnte man auch der Kürze halber mit „Croup" bezeichnen. Wir würden also eintheilen:

I. Rhinitis, resp. Pharyngitis, Laryngitis fibrinosa s. pseudomembranacea mit Diphtheriebacillen = Diphtheria narium, faucium, laryngis.

II. Rhinitis, resp. Pharyngitis, Laryngitis fibrinosa s. pseudomembranacea mit Staphylococcen, Streptococcen, Pneumococcen etc. = Croup der Nase, des Pharynx, des Larynx.

4) Die croupösen Entzündungen sowohl wie die diphtherischen können bald mit leichten, bald mit schweren Local- und Allgemeinerscheinungen einhergehen. Jedoch ist der Character der ersteren meist gutartiger.

5) Es muss daher jeder Fall einer fibrinösen Entzündung als möglicher Weise diphtherisch angesehen und dementsprechend behandelt (isolirt) werden, ehe nicht microscopisch das Gegentheil bewiesen ist.

6) Was speciell die als Rhinitis fibrinosa diphtherica bezeichnete Varietät der Nasendiphtherie betrifft, so ist sie eine verhältnissmässig seltene Affection, die meist Kinder befällt, die anderen Schleimhäute nicht wesentlich zu afficiren pflegt, zwei bis drei Wochen dauert und gutartig verläuft. Bisweilen aber geht sie auch in eine schwere Diphtherie über. Nur dem Grade, nicht der Art nach ist sie von dieser verschieden. Der Grad aber wird wohl von der Empfänglichkeit der Schleimhaut bestimmt.

Mit der Syphilis der oberen Luftwege habe ich mich schon als Assistent der weiland Michelson'schen Poliklinik eingehend beschäftigt[18]) und dieses Thema auch weiterhin immer im Auge behalten. Besonders machte ich auf die im oberen Theile des Nasenrachenraumes verborgenen Aeusserungen dieser nichts verschonenden Krankheit aufmerksam[19]), die gar zu leicht übersehen werden können — Beobachtungen, die von Hopmann u. A. bestätigt worden sind. Zu besonderen Studien regten dann die spät auftretenden Aeusserungen der hereditären Syphilis in den oberen Luftwegen an, die oft unter dem Bilde der Scrophulose und anderweitiger Affectionen verlaufen und genauester Untersuchung bedürfen. Diese Studien fanden in der Literatur, ausser in Fournier's grundlegendem Werke: De la syphilis héréditaire tardive, noch wenig Rückhalt. Wir machten darauf aufmerksam, dass diese Erkrankungen oft scheinbar ganz unschuldig beginnen — als einfacher Schnupfen oder als Ozäna, als gewöhnlicher Kehlkopfcatarrh u. dergl. —, um ganz plötzlich sich zu einem malignen Ausgang zu wenden, der dann auch durch die energischsten Curen

[18]) Beiträge zur Kenntniss der pharyngo-nasalen Syphilisaffectionen. Arch. f. Dermat. u. Syph. 1889, 4. Heft.

[19]) Syphilis des Nasenrachenraumes. Ibidem 1892.

Digitized by Google

nicht mehr aufzuhalten ist. Der ab ovo inficirte Organismus ist ungleich schwerer durch die Therapie zu beeinflussen, als der, welcher das Virus später acquirirt hat.

Diese schweren Ausgänge sind bezüglich der Nase: Destructionen des Gerüstes, unter denen wir mehrere Formen zu unterscheiden haben; im Rachen: besonders Synechien zwischen Segel und hinterer Pharynxwand; im Kehlkopf: „papillomatöse Degeneration" und Stenosen[20]).

Eine ehrenvolle Aufforderung des Herrn Prof. Lassar veranlasste mich, meine Erfahrungen über die Syphilis der oberen Luftwege zusammen zu fassen, und hatte ich die Freude, diese Arbeit auch in's Russische übersetzt zu sehen[21]).

Zählen wir noch kurz die Fälle auf, die durch ihre grössere Seltenheit unter den übrigen hervorragen, so hätten wir erstens von extragenitalen Sclerosen: einen Primäraffect am Nasenflügel, einen an der Lippe bei einem 5jährigen Kinde und einen Tonsillarschanker bei einer alten Frau.

Wir konnten ferner an drei Beispielen zeigen, dass echte Nebenhöhleneiterungen auch im Verlauf einer Lues auftreten können, wohl im Anschluss an Caries und locale Eiterung im Bereich der mittleren Muschel.

Durchbrüche von Nebenhöhlenempyemen erlebten wir zwei Mal, den eines Stirnhöhlenempyems durch die vordere Wand und den eines Kieferhöhlenempyems in die Orbita.

Von den Rachenfällen ist besonders erwähnenswerth ein Gumma der hinteren Pharynxwand, das ein Sarcom vortäuschte und Allgemeinsymptome machte, die an die sog. Klumpke'sche Lähmung erinnerten: Schmerzen im Nacken, Absterben des linken Armes, Anästhesie des linken Mittelfingers und Verengerung der linken Pupille. Der Tumor reichte bis in den Aditus laryngis herein und verschwand völlig auf Jodkali.

Nicht selten haben wir es bei der hereditären wie bei der acquirirten Syphilis mit Pharynxstricturen zu thun gehabt. Dieselben entstehen meist durch Synechien zwischen der hinteren Rachenwand und dem Segel. Seltener sitzen sie höher oben im Nasenrachenraum oder zwischen dem abfallenden Theile der Zunge und der hinteren Rachenwand. Nicht selten ist die erste und letzte Art der Verwachsung zusammen vorhanden. Selten ist die Verwachsung zwischen Segel und Pharynxwand eine totale. Meist findet sich in der Mitte eine mehr oder minder grosse Oeffnung frei und für die Inspirationsluft durchgängig. Von dieser aus hat die Trennung zu beginnen. Ueber die Art unserer Therapie ist in der Arbeit von Dr. Fleischmann und Dr. Borchard[22]) berichtet worden, in der auch einige vorzügliche Abbildungen besser wie Worte die Situation erläutern. Zwei sehr brauchbare Instrumente für die Nachbehandlung sind das Bellocq'sche Röhrchen und der fixirbare Gaumenhaken von Schmidt.

---

[20]) Spätformen hereditärer Syphilis in den oberen Luftwegen. Klinische Studie. Braumüller, Wien 1894.

[21]) Die Syphilis der Nase und des Halses. Karger, Berlin 1895.

[22]) Ueber Pharynxstricturen. Arch. f. Laryngologie, II. Bd., 3. Heft.

Digitized by Google

Einer der in jener Arbeit mitgetheilten Fälle dürfte wohl auf diphtherischer, nicht auf luetischer Basis entstanden und somit recht selten sein. Zugleich bot dieser Fall eine doppelte Strictur. Neben ihm machte sich ein Fall von totaler Concretion zwischen Segel und Rachenwand, bei dem zugleich hochgradige Kehlkopfstenose bestand, besonders bemerkbar.

In Bezug auf die Häufigkeit der Kehlkopfsyphilis haben wir in den Statistiken ungeheuer abweichende Angaben gefunden und daher versucht, aus grösseren Reihen einen ungefähr zuverlässigen Mittelwerth zu erhalten. Dass die Angaben aus Halskliniken anders sind wie aus Syphiliskliniken, ist natürlich. Als Mittelwerthe haben wir gefunden:

Kehlkopfsyphilis unter anderen Syphilismanifestationen = 4,5 pCt.
" " " Halskrankheiten . . . = 3,63 "

Natürlich werden die Laryngologen die schwereren und die Syphilidologen die leichteren Fälle bekommen, und danach richten sich denn auch die Angaben über das Verhältniss der secundären zu den tertiären Formen. Als Mittelwerthe rechneten wir aus: Vorkommen der secundären zu den tertiären Formen 63,46 pCt. : 36,54 pCt., ungefähr 7 : 4.

Von den Kehlkopffällen nahm unser besonderes Interesse in Anspruch: erstens ein Fall mit Perichondritis thyreoidea externa et Perichondritis arythaenoidea dextra mit völliger Fixation der rechten Kehlkopfhälfte, und ferner eine hochgradige Larynxstenose, bei der die Schrötter'schen Catheter neben specifischer Kur einen vorzüglichen Erfolg erzielten.

Neben die Syphilis gehört immer die Tuberculose, und hätten wir, wie in dem letzten Jahre, schon früher lepröse Erkrankungen der Nase und des Halses beobachtet, so würde die Lepra die dritte in dem nicht schönen Bunde sein. Denn haben diese drei Erkrankungen schon im Allgemeinen pathologisch-anatomisch wie klinisch viel Verwandtes, so gilt dies im Speciellen ganz besonders von ihren Manifestationen in den oberen Luftwegen. Es gilt dies besonders von den früher nicht beobachteten, mit fortschreitender Erkenntniss aber als nicht einmal so selten constatirten Aeusserungen der Tuberculose der Nase und des Rachens.

Vier bemerkenswerthe Fälle dieser Art sind in der Dissertation von Boluminski[23]) mitgetheilt worden; gesehen haben wir seit der Zeit weit mehr. Differentiell-diagnostisch besonders interessant war der Fall eines 17jährigen jungen Mannes, bei dem die localen Erscheinungen nicht minder wie die allgemeinen in erster Reihe immer auf hereditäre Syphilis hätten schliessen lassen. Der Patient machte nämlich durchaus den Eindruck eines zwölfjährigen Knaben und stellte so das Allgemeinsymptom dar, das Fournier als „Arrêt du développement", als „infantilisme" und als characteristisch für hereditäre Syphilis bezeichnet hat.[24]) Ich habe den Patienten immer unter Augen behalten und heute, da er 22 Jahre und längst in Stellung ist, wird er immer noch für einen Knaben, ja für ein Kind gehalten. Nimmt man dazu

[23]) Beiträge zur Tuberculose der oberen Luftwege.

[24]) Cfr. Sitzungsbericht des Vereins für wissenschaftliche Heilkunde zu Königsberg vom 21. Mai 1894.

Digitized by Google

die localen Erscheinungen, die er damals bot — Ulcerationen an den Muscheln und am Septum, die mit Hinterlassung einer grossen Perforation im knorpeligen und knöchernen Septum und einer Ozäna abheilten, Ulcerationen an Segel und Rachenwand, die mit Defect der Uvula und Narbenbildung abheilten, und ebensolche an der Epiglottis — so wird man mit Recht zuerst an Lues denken müssen. Und doch war es eine zweifellose Tuberculose, wie nicht nur die Anamnese, sondern auch die histologische Untersuchung eines sich später ausbildenden Granulationstumors an der Nasenscheidewand (Tuberculom) und der Erfolg der Therapie lehrte. Dieser Fall bewies nicht nur die ungeheure Aehnlichkeit der Tuberculose mit der Lues der oberen Luftwege, er bewies auch, dass eine Entwicklungshemmung ebenso gut wie durch Syphilis auch durch andere Dyskrasien bedingt sein könne. Dass auch im Nasenrachenraum die Tuberculose isolirt und verborgen auftreten kann, ähnlich wie die Lues, das habe ich zum ersten Male im Jahre 1895 gesehen bei einer 20jährigen Patientin, der ich einige Jahre zuvor tuberculöse Eruptionen in Nase und Rachen mit scharfem Löffel und Paquelin beseitigt hatte[25]). Bei einem zweiten Fall derart, der lange Zeit hindurch räthselhaft schien, spielte sich der Process fast ausschliesslich an den Choanen und am Rachendach ab und führte zu einer Randnecrose des Vomer, wie man es sonst auch nur bei der Syphilis sieht. Ueber diesen Fall habe ich in meinem Artikel „Tuberculose und Lupus der Nase“ für das Handbuch der Laryngologie berichtet.

Nur noch drei Fälle seien aus der grossen Zahl der tuberculösen Erkrankungen herausgegriffen: Erstens eine ausgesprochene Larynxtuberculose bei einem 5jährigen Mädchen. Ferner ein tuberculöser Tumor der Zunge bei einer 43jährigen Frau, die weder hereditär belastet war, noch sonst irgend welche Erscheinungen von Tuberculose bot. Auch die Affection der Zunge konnten wir nach dem klinischen Bilde nur für eine „Leucoplacie mit Uebergang in Carcinom“ ansprechen, bis die Untersuchung der einzigen etwa erbsengrossen Verhärtung unter einem Plaque eine tuberkelhaltige Granulationswucherung mit Riesenzellen ergab. Als die mögliche Entstehungsursache liess sich nur eruiren, dass die Patientin, die Frau eines Posthalters, gewohnt war, die Postmarken mit der Zunge anzufeuchten[26]).

Schliesslich folgender, hier zum ersten Male mitgetheilter Fall:

Auguste W., 20 Jahre alt, giebt an, stets gesund gewesen zu sein, ebenso wie vier lebende Geschwister. Zwei sind jung gestorben, ebenso die Mutter im 41. Lebensjahre an einer Lungenkrankheit. Im vorigen Jahre sei sie vorübergehend heiser gewesen, was jedoch ohne jede ärztliche Hilfe verschwand. Seit ihrer frühesten Kindheit (ob angeboren, weiss sie nicht) hätte man in der Familie eine Vergrösserung ihres linken Ohrläppchens bemerkt. Dieselbe sei Anfangs klein gewesen, allmählich aber zur Grösse einer guten Haselnuss angewachsen. Die Oberfläche habe oft noch kleine Erhebungen gezeigt und eine blaurote Farbe. Schmerzen habe sie nur bei

---

[25]) Cfr. Sitzungsbericht des Vereins für wissenschaftliche Heilkunde zu Königsberg 1895.

[26]) Dobberstein: Beitrag zur Casuistik der localen Tuberculose. Inaug.-Diss., Königsberg 1896.

Digitized by Google

Berührung gehabt und bei Schlag oder Stoss heftige Blutungen. Jetzt hätte sie seit langer Zeit gar keine Beschwerden und käme nur, um zu fragen, ob man ihr die Geschwulst ohne Schmerzen fortbringen könne, da es doch so hässlich aussehe.

Das kräftige, blühend aussehende Mädchen zeigt eine in allen Dimensionen ziemlich gleichmässige Vergrösserung des linken Ohrläppchens, dessen Conturen vergrössert, aber nicht verändert sind, und das jetzt auch sonst weder in Farbe, noch Consistenz irgend etwas Pathologisches aufweist. Keine Verhärtung, noch Erweichung, kein Schmerz auf Druck. Allem Anschein nach kein Tumor, sondern eine Hypertrophie des normalen Gewebes, wie sie ja auch an anderen Körpertheilen vorkommt. Es sei hier noch ausdrücklich bemerkt, dass das Ohrläppchen nicht durchbohrt war und das Mädchen nie Ohrringe getragen hatte[27]).

Da auch die Untersuchung sowohl der inneren Organe, speciell der Lungen wie auch der Nase und des Halses keine Abnormitäten ergab, so stellten wir die Diagnose lediglich auf eine Vergrösserung des Ohrläppchens, sog. Macrotie.

In Chloroformnarcose wurde das Ohrläppchen keilförmig umschnitten, indem wir es genau nach den Conturen des anderen Ohres zu modelliren suchten. Das gelang auch vorzüglich, das Ohr heilte in wenigen Tagen anstandslos, und die Patientin reiste sehr vergnügt nach Hause ab.

Als man nun aber später an eine microscopische Untersuchung des excidirten Stückes ging, zeigte sich das characteristische Bild der Hauttuberculose mit vielen Epitheloidzelltuberkeln.

Demnach hatten wir es hier mit einem Tuberculom des äusseren Ohres zu thun.

Die Krankheitsbilder des Scleroms bezw. der Stoerk'schen Blennorrhoe bedürfen wohl noch einer genaueren Gebietsabgrenzung und Klärung in ihrem Verhältnisse zu einander. Wir hoffen, späterhin einige Beiträge hierzu liefern zu können, und daher sei hier nur erwähnt, dass wir in diesen fünf Jahren vier einschlägige Fälle sahen.

Im Grossen und Ganzen war das Bild etwa folgendes: Aeussere Nase in allen Fällen intact (abgesehen von einem nicht mitgerechneten Fall, der aus anderweitiger Behandlung zu uns kam). Das Naseninnere in den unteren Partien oft atrophisch, ozänaartig; in den oberen, an den mittleren Muscheln starre rigide Wucherungen. Ebensolche am Septum (besonders Vomer) und bisweilen auch an den Seitenrändern der Choanen. Eitrige, mehr minder profuse Secretion mit Fötor. Im Kehlkopf Stenosenerscheinungen, meist durch subglottische Wülste bedingt. In der Trachea oft Borkenbildung. Rhinosclerombacillen im Secret und im Gewebssaft bei zwei Fällen. Bei einem dieser Fälle, der sich Anfangs dieses Jahres wieder vorstellte, hat jetzt die Tracheotomie gemacht werden müssen.

Zum Capitel von den Tumoren hätten wir nicht gerade Neues zu berichten, obwohl deren eine grosse Menge und auch seltenere zur Beobachtung kamen.

Hinsichtlich des Vorkommens der Schleimpolypen bearbeitete Goldstein[28]) noch einmal die Frage der Altersgrenzen. Er fand unter

---

[27]) Cfr. v. Eiselsberg: Wiener med. Wochenschr. 1887, No. 53.

[28]) Ueber Nasenpolypen bei Individuen unter 16 Jahren. Inaug.-Diss., Leipzig 1894.

Digitized by Google

73 Fällen 5, also 6,85 pCt. im Alter unter 16 Jahren, ein Procentsatz, der die von Hopmann und Jurasz noch übertrifft. Gegenüber Billroth und Michel betonte er, dass die Polypen doch häufiger einseitig wie doppelseitig sind.

Bei einer Frau von einigen 30 Jahren, bei der wohl eine Siebbeinerkrankung zu Grunde lag, war es zu einer colossalen Auftreibung der Nase gekommen. Ich entfernte ihr 67 Polypen resp. Polypenfragmente; leider unterbrach sie wegen allgemeiner Schwäche die Behandlung[29]).

Von selteneren Tumoren der Nase hatten wir: ein Plattenepithel-Carcinom am Nasenflügel eines 20jährigen Mädchens, ein hartes, verrucaähnliches Papillom der Nasenscheidewand; zwei Sarcome derselben, ein Angiosarcom der Scheidewand; ein Tuberculom.

Von Tumoren des Nasenrachenraumes: zwei colossale retronasale Polypen; einen Fall mit excessiv vergrösserten hinteren Muschelenden, die einen Tumor vortäuschten. Ausser diesen, die wir als „Pseudo-Nasenrachentumoren" bezeichnet haben, von eigentlichen: einen Choanenrandpolyp (fibromucösen Polyp); ein Basisfibrom und ein weiches Sarcom. Eine zusammenfassende Arbeit über diesen Gegenstand hat K. Schreiber[30]) in seiner Dissertation geliefert.

Tumoren des Rachens: eine Sclerose der Tonsillen, ein Gumma des Rachens; ein Alveolarsarcom der Tonsille, ein Alveolarsarcom der hinteren Pharynxwand.

Auch einige Tumoren des Kiefers kamen zuerst in unsere Hände. Von diesen haben wir drei Cysten des Oberkiefers selbst behandelt. Alle drei traten im Bereich der Schneidezähne auf, mit denen aber irgend einen Zusammenhang nachzuweisen nicht gelang. Die erste Cyste, die ich sah, hielt ich für eine Parulis und incidirte einfach. Statt des erwarteten Eiters aber entleerte sich typische braune Cystenflüssigkeit mit massenhaft glänzenden Pünktchen, die das Microscop als Cholestearincrystalle bestätigte. Da nun die Wand nicht mehr in toto zu entfernen war, haben wir mit dem scharfen Löffel ausgekratzt, was nur irgend folgte, und dann mit Jodtinctur geätzt. Es entstand zwar eine kleine Perforation durch den Boden der rechten Nasenhöhle hindurch, die sich aber bald wieder schloss, wie denn auch die Cyste nach freilich recht langer Nachbehandlung völlig heilte.

Ein Sarcom der linken Oberkieferhälfte hatte zu colossaler Auftreibung der linken Nasenhöhle geführt; es füllte dieselbe nicht nur völlig aus, sondern wucherte durch das linke Nasenloch nach aussen; zugleich bestand Protusio des linken Bulbus. Der Fall wurde an die Chirurgen überwiesen.

Ueber die Tumoren des Kehlkopfes bleibt uns nicht viel zu sagen. Zahl und Art derselben erhellt aus den Tabellen.

Bei drei extralaryngealen Tumoren hatten wir Verdrängungs-

---

[29]) Vorgestellt in der Sitzung des Vereins für wissenschaftliche Heilkunde zu Königsberg vom 21. Mai 1894.

[30]) Ueber Geschwülste des Nasenrachenraumes. Inaug.-Diss., Königsberg 1896.

Digitized by Google

erscheinungen des Kehlkopfes, die eigenthümliche laryngoscopische Bilder ergaben. Meisterhafte Abbildungen hiervon befinden sich in unserer Sammlung rhinoscopischer und laryngoscopischer Bilder, von Braune, dem Zeichner des Michelson-Mikulicz'schen Atlas, angefertigt. Diese Sammlung ist von Jahr zu Jahr vermehrt worden und ist eine vorzügliche Beihilfe zum Unterricht. Die Tumoren, die diese Verdrängung des Kehlkopfes bewirkten, waren: ein Gumma, ein Sarcom des Rachens und ein anscheinend carcinomatöser Tumor der Thyreoidea.

An die Tumoren schliessen wir zwanglos die Fremdkörper, von denen eine grosse Reihe in Nase, Ohr, Rachen und Kehlkopf zur Beobachtung kam. Die Entfernung gelang meist anstandslos, ohne dass jemals sich irgend welche Complicationen herausstellten. Im Kehlkopf wurde gefunden: eine Gräte, ein Stück Mohrrübe, ein Knochen und eine Stecknadel.

Wenn Voltolini während seiner ganzen, langen und reichen Thätigkeit nur drei Nasensteine beobachtet hat, so dürfen wir es als einen besonders günstigen Zufall betrachten, dass wir in dem ersten Lustrum deren auch bereits drei gesehen haben. Gleich der erste schon im Jahre 1892 beobachtete gab Veranlassung zur Erhebung eines interessanten, bis dahin noch nicht gemachten Befundes.[31]) Auffallend genug ist es, dass man sich bis dahin stets mit der chemischen Analyse der Steine begnügt und nie an eine microscopische Untersuchung gedacht hat, die man doch heut zu Tage sonst stets zu Rathe zu ziehen pflegt. Dass die Concremente aus Kalksalzen bestehen, war allbekannt und der fast immer gleiche Befund schon zum Ueberfluss publicirt worden. Damit war aber doch die Frage der Nasensteine nicht beantwortet. Unmöglich konnten die Kalksalze allein den Stein bilden, nach dessen Entkalkung denn ja auch noch eine Grundsubstanz übrig blieb. Die von Herrn Privatdocenten Dr. M. Askanazy geleitete microscopische Untersuchung nun erwies diese Grundsubstanz als eine theils glänzend homogene, theils feinkörnige, geschichtete oder häufiger radiärstreifige Masse. Die meisten derartigen Schollen offenbarten ein fein chagrinirtes, gleichmässig gekörntes Aussehen und erwiesen sich bei genauerem Zusehen als Bacterienhaufen. Auch die radiärstreifig angeordneten Gebilde sind strahlig gruppirte, feine Pilzfäden, welche hier und da um einen central gelegenen braunen Körnerhaufen drüsig gelagert sind. Es giebt dies ein sehr marcantes, characteristisches Bild, das an Actinomyces erinnert, sich von diesem aber durch den Mangel an Keulen und Verzweigungen deutlich unterscheidet.

Da die Microorganismen nach der Entkalkung grösstentheils keine Anilinfarben mehr annahmen, liess sich über die Art derselben nichts Sicheres sagen. Jedoch erinnerten sie morphologisch — besonders die radiär gestellten Pilzfäden — an Leptothrix.

Da es mir gelang, bei den anderen beiden Steinen genau denselben Befund zu erheben[32]), so dürfen wir fortan wohl Bacterien

---

[31]) Gerber: Zur Kenntniss der Nasensteine. Deutsche med. Wochenschrift 1892, No. 51.

[32]) Vergl.: Sitzungsberichte des Vereins für wissenschaftliche Heilkunde zu Königsberg vom 17. Februar 1896.

Digitized by Google

(Leptothrix und andere Bacillen und Coccen) als das hauptsächliche Baumaterial der Steine betrachten.

Zusammenfassend ist dieser Gegenstand von Schmalöwski[33]) bearbeitet worden, dessen Resumé lautet:

1) Der Nasenstein ist eine seltene Erkrankung der Nase. Es sind im Ganzen bis jetzt etwa 204 Fälle publicirt worden.

2) Er kommt in jedem Alter vor, entgegen früheren Ansichten auch bei Kindern unter zehn Jahren.

3) Er ist beim weiblichen Geschlecht viel häufiger.

4) Zur Steinbildung bedarf es jedesfalls immer eines die Abscheidung der Kalksalze hervorrufenden Factors, der aber so beschaffen sein kann, dass er sich macroscopischer Erkennung entzieht (wie feinste Blutklümpchen, Wattefasern und dergl.). Daher muss man sagen, dass es auch Steine ohne Kern giebt.

5) Bei dem Aufbau der Nasensteine spielen die Bacterien die wichtigste Rolle.

Einige Jahre nach meiner ersten Publication ist von Moure in Bordeaux annähernd der gleiche Befund erhoben worden. Dieser Autor hat meine Arbeit nicht gekannt oder nicht erwähnt. Auch weder auf einen nochmaligen Hinweis von mir[34]) noch auf directe briefliche Mittheilung ist eine Anerkennung meiner Priorität erfolgt.

Eine besondere und eingehende Besprechung verdienten die Paresen des Kehlkopfes, die in allen Arten und Stadien zur Behandlung kamen. Doch gerade hier, bei den engen Beziehungen dieser Affectionen zu Allgemeinerkrankungen, würden wir so in die Weite und Breite kommen, dass die Grenzen dieses Berichtes dadurch weit überschritten werden dürften.

Unter den vielen Fällen von Recurrensparese sind uns diejenigen besonders aufgefallen, bei denen ein ätiologisches Moment auch bei eingehendster Untersuchung und lange fortgesetzter Beobachtung absolut nicht hat gefunden werden können. Es dürften sechs Fälle oder mehr dieser Art sein, unter denen drei jugendliche Individuen von 15—20 Jahren waren, die sich anscheinend der besten Gesundheit erfreuten. Am nächsten liegt ja bei derartigen Fällen die Annahme, dass es sich um den Druck irgendwie pathologisch veränderter Bronchialdrüsen handelt.

Von den übrigen Paresen interessirte besonders eine doppelseitige Posticuslähmung nach Typhus, welche die Tracheotomie erforderte, und schliesslich folgender Fall:

Ein 16jähriges junges Mädchen aus Russisch-Polen ist seit längerer Zeit heiser; neuerdings stellten sich auch Anfälle von Athemnoth ein. Bei einer sehr hochgradigen Dyspnoe wird ein Specialarzt gerufen, welcher eine Stenose auf tuberculöser Basis diagnosticirt und die Tracheotomie für nothwendig erklärt, behufs welcher Patientin einer Klinik übergeben wird. Längere Zeit hiernach wird die Patientin, die noch die Canüle trägt, uns zugeführt. Sie ist ein gesund aussehendes Mädchen, deren Untersuchung keinerlei pathologische Momente ergiebt. Speciell Lungen und obere Luft-

[33]) Ueber Nasensteine etc. Inaug.-Diss., Königsberg 1897.

[34]) Nochmals: Der Nasenstein — ein Bacterienproduct. Monatsschrift für Ohrenheilkunde 1894, No. 10.

Digitized by Google

wege normal. Stimmritze enge, Hyperkinese der Mm. thyreo-arytaenoidei externi, Hypokinese der Interni. Aber keine Spur von anatomischen, speciell tuberculösen Veränderungen. Dagegen zeigte Patientin bei weiterer Beobachtung schwere hysterische Symptome. Sie brachte die grössten Kunststücke zu Stande: Harnverhaltung, Hämaturie u. a.

Unsere Diagnose lautete: Laryngospasmus hystericus. Nach längerer Behandlung gelang es, die Canüle zu entfernen und den Schnitt zuheilen zu lassen. Einige Wochen später aber fing sie wieder über Luftbeschwerden zu klagen an und uns blieb schliesslich nichts übrig, als ihr neuerdings die Tracheotomie zu machen.

* * *

Es ist mir ein Bedürfniss, am Schluss dieses Berichtes die fleissige und treue Mitarbeiterschaft meines ehemaligen Ammanuensis, des Herrn Cand. med. Gustav Prang, dankend zu erwähnen.

Uvula-Anomalien.

Von

Dr. med. **R. Henke**, Clausthal.

Ueber die kleine Uvula[35]) finden sich selbst in grossen, allgemeinen, wie Specialwerken nur spärliche Daten und doch sind ihre Anomalien und Varietäten nicht nur interessant, sondern auch wichtig genug, um eine Besprechung zu rechtfertigen. Die morphologischen Varietäten der Uvula sind theils congenital, theils pathologisch zu Stande gekommen, selten traumatischen Ursprungs. Die pathologischer Provenienz können sowohl vorübergehend, wie bleibend sein. Neoplasmen, Tumoren im eigentlichen Sinne, ändern ebenfalls die Normalform.

I.

Zäpfchen-Abnormitäten, mit Ausschluss der durch Tumoren hervorgerufenen, finden sich zu etwa 2,80 pCt. Angegeben wird als seltenes Vorkommen: Fehlen des Organs. Ich habe an tausenden daraufhin Untersuchter niemals diesen Defect gefunden, wohl aber eine rudimentäre Entwicklung, welche ihn vorzutäuschen vermochte. In einzelnen prägnanten Fällen war das normaliter 125 mm messende Organ nur als eine 2—3 mm lange Prominenz, und zwar allein bei erschlafftem Velum, besonders im Exspirations-Luftstrom flottirend, an gehöriger Stelle erkennbar. Es ist aber sehr wohl möglich, dass in gewissen Gegenden diese Anomalie gerade so ein quasi endemisch-characteristisches Phänomen ist, wie stellenweise das echte Ankyloglosson.

Häufiger, nach meiner eigenen Erfahrung in circa 0,63 pCt., ist dagegen die Hypermegalie der Uvula, welche wesentlich in einer Längen- und Volumenzunahme besteht. Die einfache Elongation zeigt das im

---

[35]) Das Diminutiv uvula findet sich meines Wissens in alter Zeit nicht. Die Bezeichnung für das Organ lautet bis in's 17. Jahrhundert: Gurgulio, Columella, Uva. Letzteres bedeutet seinem ursprünglichen Sinne gemäss: „Klumpen". Analog bezeichnet der altgriechische Sprachgebrauch die Uvula als *γαργαρεών* (von *τὰ γάργαρα* = Haufen) und nur in geschwollenem Zustande als *σταφυλή*.

Digitized by Google

Querschnitt fast immer reducirte Zäpfchen mit normal, oder blasser als normal gefärbter Schleimhaut gleichsam wie durch Zug in die Länge ausgereckt. Beinahe immer ist an einer derartigen Uvula die Erscheinung auffallend, dass deren oberer, zwar verschmälerter, aber die bekannte conische Zuspitzung nach unten darbietender Abschnitt sich in ein stark verjüngtes, blass tingirtes Anhängsel fortsetzt, welches abgetrennt sich als ein hohler, im Inneren durch lockeres, feinfädiges Bindegewebe sparsam zusammengehaltener Schleimhautsack erweist, den man wie einen Handschuhfinger umstülpen kann. Bisweilen zeigt die so gestaltete Uvula eine seichte Längsfurchung in der Mitte der Vorderfläche ihres oberen Abschnittes. Mitunter trägt das sackartige Anhängsel am unteren, freien Ende noch eine blasige Anschwellung von gleichem Bau, welche wiederum durch Furchung mehrfach gelappt sein kann. Fig. 1 zeigt einen 120 mm, Fig. 2 einen 200 mm langen, blasig aufgetriebenen Appendix. Alle so verlängerten Uvulae sind auffallend anämisch. Die Volumenzunahme (eigentliche Hyperplasie) ist meist mit Ueberlänge combinirt und gestaltet die Uvula zu einem prallen, oft harten, in seiner Configuration sehr variablen, schwer beweglichen, stets reichlich vascularisirten Tumor um. Figur 3 ist ein solcher von 380 mm Länge, dessen glattknollige Oberfläche vielfache

Fig. 1. Fig. 2. Fig. 3. Fig. 4. Fig. 5. Fig. 6. Fig. 7.

Gyri und Sulci darbietet. Das freie Ende solcher Zäpfchen hat mitunter auch noch einen, oder mehrere sackartige Anhänger. Da diese Difformität besonders bei flachem Gaumengewölbe vorkommt, so erscheinen die durch Zerrung der Arcus ohnehin abgeflachten Arcaden besonders niedrig. Die Hyperplasie betrifft zumeist nicht gleichmässig die ganze Uvula. Am häufigsten ist nur die vordere Fläche betroffen, wodurch das Organ eine etwas nach vorn und oben gerichtete Haltung und einen fast triangulären Querschnitt bekommt (Fig. 4). Den Grund finde ich in der Widerstandleistung des resistenten, nicht so leicht schwellbaren, der Hinterfläche des Organs näher verlaufenden M. azygos. Manchmal ist bei dieser Abnormität das Zäpfchen in bogenförmiger Richtung gekrümmt, deren dem Gaumengewölbe zugewendete Concavität alsdann in wurstförmige Falten gelegt erscheint (Fig. 5) und nimmt somit dieselbe Stellung ein, wie bei seiner mechanischen Verdrängung durch übergrosse, sich berührende Gaumentonsillen. Auch locale Schiefstellung lediglich in Folge unsymmetrisch localisirter, partieller Hyperplasie kommt vor, meist nach rechts (Fig. 6), welche dann ihrerseits wieder Niveaudifferenzen der Arcaden macht. Hyperplasie führt auch zu polypoider Deformation, jedoch nur nicht excessiv verlängerter Zäpfchen, entsprechend den analogen Vorgängen an den Conchae nar. Bei dieser Anomalie erscheint das immobilisirte, livide

Digitized by Google

Zäpfchen mit knolligen Prominenzen papillomartig besetzt und regelmässig ist alsdann an seiner Ursprungsstelle die Mucosa des Velum wulstig quergefaltet (Fig. 7). Auch korkzieherartig gedrehte Zäpfchen sind beobachtet (Somers). Die Causalität ist unklar. Als gewöhnliche Ursache der nicht congenitalen Fälle gilt der chronische Rachencatarrh, welcher durch die Existenz seines Productes unterhalten wird. In anderen Fällen (L. Brown) soll die durch adenomatöse Degeneration der Tonsill. phar. entstandene Parese des Velum die Schuld tragen. Da dies jedoch nicht für alle Vorkommen gilt und die Parese auch fehlen kann, ist die von Br. vorgeschlagene Therapie, nicht die Uvula, sondern allein die Adenome wegzunehmen, um so weniger gerechtfertigt, als eine bereits durch Hypermegalie atonisch gewordene Uvula sich nicht mehr zurückbildet und durch ihre fortwirkende Schwere auch den Erfolg der Adenomexstirpation bezüglich der Beseitigung der Velumparese, zum Theil mindestens, illusorisch macht. Die erwähnten Anomalien bedingen bei hochgradiger Entwicklung Deglutitions- und Phonationsbeschwerden, weniger im Sinn einer Behinderung des Abschlusses des Rhino- vom Oropharynx, der in letzter Zeit überhaupt zweifelhaft geworden und bei tiefem Rachen sowieso anatomisch unmöglich ist (Voltolini, Passavant, Bresgen), zumal dieser Function diejenige der Leitung der Nasensecrete, Thränen etc. auf die hintere Zunge substituirt wird (Spicer), als durch Schaffung eines fremdkörperartig wirkenden Hindernisses. Zu lange und schlaffe Uvulae legen sich der Zungenbasis, der hinteren Rachenwand, oder beiden zugleich an und verkleben oft förmlich mit ihnen, besonders in Rückenlage während des Schlafes. Im wachen Zustande erzeugen die zu langen, wie die zu voluminösen beständig das Gefühl eines Fremdkörpers und das Bedürfniss, diesen durch Schluckbewegung zu beseitigen. Excessiv hypermegale gerathen gelegentlich zwischen die Zähne und werden abgebissen (Fritz), stören das Einschlafen (Hyrtl), erregen Brechreiz und Erbrechen (Parker), Husten (Baglioni, Egidi), Laryngismus (Mantle), sogar psychische Störung in Folge selbstquälerischer Befürchtungen (Griffin, Wright u. A.). Zu schwere, compacte Zäpfchen können allerdings vermöge ihrer Rigidität und Immobilität durch Ueberlastung des Velum pal. die Articulation bei der Phonation erheblich stören. Die übertriebenen Vorstellungen von den üblen Wirkungen einer bis an die Epiglottis oder gar bis in's Vestibul. lar. hinabreichenden Uvula sind freilich längst abgethan (v. Schrötter), doch kann ich aus eigener Erfahrung zwei Fälle anführen, in denen die abnorm verlängerte Uvula durch andauernden Contact mit der Epiglottis Krampfhusten hervorrief, der trotz Jahre langen Bestandes nach Abtragung der Uvula sofort sistirte und nicht recidivirte. In den oben aufgeführten Fällen haben die resp. Beobachter durch Amputation gleich günstige Resultate erzielt.

Andere Formveränderungen sind durch Furchung und Spaltung des Organs bedingt. Erstere bewirken nur eine mehr weniger seichte Einkerbung der Vorderfläche von sagittalem Verlaufe (auch mit dem Spiegel habe ich niemals eine correspondirende hintere aufzufinden vermocht), welche von der Basis bis zu der gewöhnlich dann nicht mehr conisch gestalteten, sondern verbreiterten Spitze zieht, was bei

Digitized by Google

coexistenter Hyperplasie besonders plastisch wirkt. Nur sehr selten findet sich Längsfurchung einer normal langen, oder hypermegalen, conischen Uvula (Fig. 8). Einmal traf ich ein durch Schnürfurchung dreifach gelapptes Zäpfchen, dessen medialer Längssulcus etwa 4 mm oberhalb der conischen Spitze in eine Querfurche mündete, welche den unteren Zipfel zu einem scharf abgesetzten, schmalen Lappen contourirte; sämmtliche drei Lobi waren in parallele Abscissen durch zickzackförmig verlaufende, plisséartig angeordnete Querwülste gegliedert (Fig. 9).

Eine andere Doppelfurchung bietet Fig. 10. Die grosse, an ihrer Spitze stark verbreiterte und verdickte Uvula ist durch eine mediale, sagittal laufende Rinne ihrer Vorderfläche in einen schmäleren linken und einen breiteren rechten Abschnitt gegliedert, letzterer durch eine kleinere Parallelfurche nochmals getheilt, wodurch drei Lobi entstehen, deren mittlerer der kleinste ist. Der Contour des unteren freien Uvularandes ist dabei deutlich zwei Mal gekerbt.

Die Spaltung (0,42 pCt.) durchsetzt dagegen die ganze Uvulasubstanz, wobei ihre Längendimension sehr variirt und von tiefer Einkerbung der Spitze bis zu völliger Trennung in die Basis beobachtet ist. Selten liegt die Spalte in der Mittellinie, mir sind dafür aus eigener Anschauung nur zwei Fälle bekannt, gewöhnlich sind die beiden Spalthälften ungleich lang wie breit. In der Mehrzahl liegt die Fissur

Fig. 8. Fig. 9. Fig. 10. Fig. 11. Fig. 12. Fig. 13. Fig. 14.

links und ist deshalb der linke Spaltlappen schmäler, oft kürzer, manchmal aber auch länger als der rechte (Fig. 11, 12). Darf die blosse Furchung als Ausdruck einer Diastase der für gewöhnlich dicht aneinander gelagerten Hälften des M. azyg. aufgefasst werden, muss die vollkommene Fissur als eine Hemmungsbildung gelten von gleicher Provenienz wie die Spaltlippe, die auch ohne knöcherne Gaumenspalte und zwar ebenfalls überwiegend linksseitig vorkommt. Ist die Fissur schmal, die Difformität nicht bis zu dem Grade gediehen, der als Uvula lyriform. bekannt ist, weil dabei die Spaltpartien „leierschwanzartig" auseinander stehen, so entzieht sie sich mitunter der Erkenntniss bei der Untersuchung ohne Sonde, ausgenommen, wenn bei gleichzeitiger Hyperplasie eine oder beide Hälften stabil sind (Fig. 13, 14). Ich habe diese letzte Art einige Male verbunden mit Ectasie der lateralen, aus dem Plex. phar. stammenden Venen beobachtet. In einem Falle verlief die Fissur annähernd coronal von rechts vorn nach links hinten, ohne die Uvula ganz zu trennen (Fig. 15).

Eigentlich nichts Anderes der Genese und Form nach wie eine Uvula bifida ist die als Uvula duplex bekannte Abnormität. Es scheint mir jedoch nöthig zu unterscheiden zwischen einer Duplicität, welche durch eine vollkommene, breite Spaltung hervorgerufen ist und zwei annähernd gleich grosse und symmetrisch gelagerte Hälften erzeugt, und einer Verdoppelung, welche ohne Existenz einer Fissur einem

Digitized by Google

normalen Zapfen ein kleines, im Uebrigen ebenso normales Zäpfchen zugesellt, das, bis an die Basis von ersterem getrennt, neben diesem entspringt. Zwei beobachtete Fälle veranschaulichen Fig. 16 und 17. Hyperplastische Uvula dupl. ist mir nie zu Gesicht gekommen, und bezweifele ich die Berechtigung J. N. Mackenzie's Störungen durch nicht hypermegale Uvula dupl. eine besondere Wichtigkeit beizulegen. Nach Charazas soll bei Uvula dupl. oft nur eine Hälfte hyperplastisch oder ödematös werden.

Lochbildungen und andere, mehr spaltförmige Dehiscenzen der Uvula sollen angeboren vorkommen, die meisten derselben, nebst den brückenartigen Verwachsungen mit Zunge, Gaumen und hinterer Rachenwand, sowie die meisten sonstigen deformirenden Defecte sind luetischen, tuberculösen und diphtheritischen Herkommens (Tison, Trarier). Die luetischen Perforationen nehmen meist von der Rückwand der Uvula ihren Ausgang und kommen darum oft überraschend (Voltolini).

Die Formverunstaltungen durch Oedem sind acut und kurzlebig, die längste Dauer von zehn Tagen hat Taillard beobachtet. Die Oedeme sind meist secundäre bei phlegmonöser Pharyngitis (abscedirender Peritonsillitis), vorzüglich beiderseitiger. Primäre sollen entstehen durch vasomotorischen Reflex vom Magen aus (Morgan). Ein primäres, durch örtlichen Ichthyolmissbrauch erzeugtes Oedem von mehr als Wallnussgrösse, blasig knolliger Configuration und tiefblauer Färbung, welches Erstickungsgefahr drohte, habe ich durch tiefe Scarification zum Collabiren gebracht (Fig 18). Narben derselben Provenienz wie die Defecte rufen oft sonderbare Knickungsformen hervor (Fig. 19). Landkartenzäpfchen, das Analogon zu Ling. geograph. syphilit., habe ich ein Mal beobachtet (Fig. 20).

Einer Therapie bedürfen die Anomalien nur insoweit, als sie factische Beschwerden machen. Die Kürzung geschieht, gerade wie die des Ankyloglosson, oft abusiv. Alle besonders ad hoc construirten Instrumente sind theils antiquirt, theils (Raynor, v. Klein etc.) überflüssig. Eine schmalbranchige, gefensterte Zange und eine Winkelscheere sind genügend. Cocainisirung ist nicht gerechtfertigt. Die gefasste Uvula verlängert sich im Zuge ausserordentlich, oft wird zu wenig resecirt, zu viel abzuschneiden ist aber der grössere Fehler. Die Blutung ist fast null, doch berichten Catuffe, Lewis u. A. auch das Gegentheil. Eine callöse, oder stark vascularisirte Uvula entfernt man am besten mit der Schnürschlinge in Rothgluth. Einer Nachbehandlung, obwohl die Vernarbung sich sehr langsam vollzieht, bedarf es nicht, ausser Anordnung einer passenden, auch thermisch zu regelnden Diät.

II.

Abänderungen der normalen Zäpfchenconfiguration durch autochthone Neoplasmen — abgesehen von solchen durch Zerstörung in Folge Uebergreifens benachbarter destruirender Tumoren — sind nicht allzu häufig. Eine Angabe des Procentsatzes habe ich in der Literatur nicht auffinden können, nach meiner eigenen Statistik beträgt derselbe 0,35 der Gesammtzahl aller Untersuchten, welche Ziffer ich aber, obwohl sie aus einem reichlichen, über 20jährigen Materiale resultirt, der Correctur gern überlasse. Im Ganzen zeigt die Uvula, welche bei dem Drüsen- und Gefässreichthum ihrer Mucosa, sowie den vielfachen In-

Digitized by Google

sulten, welchen sie naturgemäss unterliegt und naturwidrig unterworfen wird, zur Tumorenbildung fast prädestinirt erscheint, dennoch eine auffällige Widerstandsfähigkeit gegen neoplasmatische Bildungen, besonders malignen Characters, im Vergleich mit der Häufigkeit analoger Affectionen des Velum und Pharynx, welche allein über 5 pCt. Carcinome liefern (Krönlein). Ich sage dieses auf Grund eigener Erfahrungen im bewussten Gegensatz zu manchen Autoren, z. B. Schech.

Von den bösartigen Neubildungen kommen Sarcome, Carcinome und die sog. gemischten Tumoren in Frage, deren bekannte morphologische Characteristica auch für die Uvulalocalisation gelten, deren primäres Auftreten an der Uvula jedoch eine seltene Erscheinung ist.

Genuine Sarcome der Uvula sind meines Wissens bisher kaum constatirt. Auch der Nachweis für die sarcomatöse Natur des wallnussgrossen Bennett'schen Uvulatumors, sowie eines dicken Knotens in der Uvulabasis (Flatau) aus jüngster Zeit ist nicht erbracht.

Die Krebsgeschwülste sind meist Epithelialcarcinome, welche, wenn sie auch überwiegend als Zäpfchenaffectionen imponiren, doch wohl sämmtlich in allerdings unmittelbarer Nachbarschaft des Organs entstanden sind. Ihren Ursprung nehmen sie oft von der hinteren Velumfläche (Schech). Ich erinnere mich nur der Publication eines Falles

Fig. 15. Fig. 16. Fig. 17. Fig. 18. Fig. 19. Fig. 20. Fig. 21.

von bestimmt auf der Uvula entstandenem und daselbst localisirt gebliebenem Carcinom (Baginsky und Katzenstein), alle anderen, übrigens gelappte Tumoren bietenden Fälle zeigen Uvula und Velum gemeinsam betroffen (Liaras, L. Browne u. A.). Von einem Adenocarcinom berichtet Busachi. Aus eigener Wissenschaft kenne ich nur drei Fälle, alles Epithelialcarcinome. In dem einen war bei coexistentem, primärem Larynxcarcinom die Uvula in eine unförmlich knollige, bereits jauchig zerfallende Masse umgewandelt; im zweiten waren die Arcusränder in contiguo nebst beiden Gaumentonsillen mit der Uvula degenerirt; im dritten Falle bestand bei enorm ausgebreitetem, nach Operation recidivem Gesichtscarcinom der Nasen- und oberen Maxillagegend eine knotige Infiltration der Uvula. Partielle Cicatrisation kommt vor (v. Schrötter); Halsdrüsenschwellungen nebst Deglutitions- und Phonationsbeschwerden können völlig fehlen, resp. unerheblich sein (Liaras).

Die „gemischten Tumoren" der Uvula, stets nur bei gleichzeitiger Mitbetheiligung der angrenzenden Velumpartien beobachtet (Mauclaire, Berger, Durrieux), welche aus theilweise schleimig, theilweise auch cystisch degenerirten Epithelmassen bestehen, eingesprengte Nester sphäroider Epidermisconglomerate führen und nicht drüsige Aboriginate, sondern Proliferate embryonal aberrirender, epithelialer Elemente sein sollen, sind, so wird behauptet, durchschnittlich gutartig, zeigen keine

Digitized by Google

bedeutende Grösse, besitzen Tendenz zur Vernarbung, degeneriren aber leicht und müssen deshalb (Pitance) exstirpirt werden.

Chondrome sind vereinzelt in Mischtumoren angetroffen (Mauclaire). Einen durch microscopische Controle bestätigten eigenen Fall zeigt Figur 21. Der congenitale Tumor, mit einer sagittal laufenden, schmalen Leiste an der hinteren Grenze des Pal. dur. beginnend, sass dicht oberhalb des Zäpfchens, breitbasig, mit einem Querdurchmesser von 1 cm dem Velum auf und lief dann wiederum in eine der oberen analoge, bis zur Uvulaspitze sich erstreckende Leiste aus. Zwischen dem wulstig vorspringenden Rande des Arc. pal.-gloss. und dem unteren Contour des Tumors zeigte die Velumschleimhaut beiderseits eine blinde, schlitzförmige Grube. Die Farbe der Geschwulst war sehnig-weiss.

Angiome der Uvula von cavernöser Structur (W. Philipp) sind nicht gerade selten. Ich selbst habe wiederholt kleine, lappige, arterielle Angiome gesehen, welche als solche durch pulsirenden, hellrothen Lichtreflex characterisirt waren und häufige, kleine Blutungen verursachten. Im Wesentlichen den Angiomen des Sept. nar. conform, erscheinen die Uvulaangiome ersteren auch darin ähnlich, dass ich sie stets an derselben Stelle auffand; wie die nasalen seheinen auch sie einen Prädilectionsort zu haben: die Uebergangsstelle der Arc. phar.-pal. in die Uvula, ich vermuthe wegen der dort constant vorkommenden Anastomosen der Arteriae pal. ascend. und descend. Alle Uvulaangiome sind congenital, eine eigentliche Difformität des Organs verursachen sie nicht. Für ein starkes und rapides Wachsthum derselben, wie anderwärts, finde ich keine Behauptung und Belege erbracht.

Tuberkel- und Lupusknötchen erzeugen ebenso wenig Verunstaltungen von Belang. Ihre Diagnose ist oft schwierig (de Santi), zumal dieselben nur in minimaler Grösse auftretend unter der Schleimhaut liegen und schnell zerfallen.

Reine Adenome der Uvula scheinen sehr selten zu sein und durchschnittlich nicht über Nussgrösse vorzukommen. Das grösste bekannt gewordene hatte Umfang und Gestalt einer kleinen Orange (Escat), hatte durch seine Einlagerung in das angrenzende Velumterrain dieses mit verunstaltet und Respirations-, Deglutitions- und Phonationsbeschwerden in erklärlichem Grade bewirkt. Aus submucösen Drüsen hervorgehend verwachsen die Adenome nicht mit den Nachbargeweben (Schech).

Myxome und Lipome in den bekannten Gestalten sind als seltene Vorkommen auf der Uvula ebenfalls bekannt geworden (Schech).

Das grösste Contingent aller Zäpfchenneubildungen stellen zweifellos mit circa 70 pCt. aller Geschwulstformen die Papillome. Sie treten solitär und multipel auf. Singuläre Papillome erreichen Haselnussgrösse und hängen oft an einem Stiel von manchmal beträchtlicher Länge (bis 1 Zoll, Lichtenau) von der freien Spitze des Zäpfchens herab (Malherlas, Flatau u. A.), cf. Fig. 22; Fig. 23 zeigt dagegen ein seitlich vom Körper der Uvula entspringendes, fadenförmig dünn gestieltes, pendelndes Papillom von drusiger Oberfläche nach eigener Wahrnehmung. Meist sind die Papillome von rundlich-conischer Form, mehr weniger gefurcht, resp. gewulstet oder gelappt, glatt oder gekörnt, bisweilen in einem Durchmesser flach gedrückt (French).

Multiple, auf die Uvula beschränkte Papillome sind beschrieben

Digitized by Google

(W. Fowler), gewöhnlich breiten sie sich jedoch weiter aus und greifen auf die Arcus über (Dunn), erstrecken sich auch über das Velumgebiet hinweg, continuirlich sogar bis auf die Gaumentonsillen. Ein solches Vorkommen illustrirt Figur 24. Multiple Papillome verlieren durch Druck und gegenseitige Abflachung die characteristische Solitärform und gewinnen in toto mehr den Habitus einer Himbeere, eines Blumenkohlkopfes und dergl. Le Grix stellt als Typus eine nabelförmige Gestalt des Papilloms auf. Es ist das, wie mir scheint, ein nicht prägnantes Tertium compar. Das Characteristicum der Nabelform liegt in der Excavation; einem prominent gewordenen herniösen Nabel würde man nicht unpassend eine papillen-, d. h. warzenförmige Gestalt vindiciren dürfen. Nabelförmige Impressionen, Dellen, einzelner Oberflächenabscissen kommen ohnehin vielfach bei Papillomen vor, ohne diagnostisch wichtig zu sein. Le Grix findet für den einen seiner Fälle das ätiologische Moment im Tabakabusus. Ich kann mich dieser Ansicht für keinen meiner vielen Fälle anschliessen. Auch v. Schrötter verwirft diesen Causalnexus entschieden. Zudem ist Spontanrückbildung der Papillome bis zum völligen Verschwinden constatirt von v. Schrötter, zugegeben von Virchow, bestritten freilich auch von Ziegler.

Fig. 22. Fig. 23. Fig. 24. Fig. 25. Fig. 26. Fig. 27. Fig. 28.

Fibrome, ungestielt, breit der Uvula aufsitzend, kommen vor (Schech). Fig. 25 zeigt ein solches eigener Observanz, welches walzenförmig gestaltet und fast 1 cm lang der Mitte der vorderen Uvulafläche wie ein Sporn aufsass. Eine andere fibromatös degenerirte Uvula veranschaulicht Figur 26. Von der breiten Spitze der hypermegalen Uvula hängt ein oberflächlich gelapptes, handschuhartig gestaltetes, sehnig-strahliges, röthlichbraun-blaues, stellenweise gelb tingirtes, mit kreidig-weissen Punkten durchsetztes Neugebilde von beträchtlicher Länge, Breite und Dicke herab, dessen Spitze und besonders Hinterfläche durch Auflagerung weisser, halbkugelförmiger Aggregate gekörnt erscheint. Die Molimina, welche Papillome und Fibrome erregen, hängen selbstverständlich von Sitz, Grösse und Ausdehnung der Tumoren ab. Deren Beseitigung geschieht, wie die aller Neoplasmen, nach chirurgischen Grundsätzen.

Erwähnenswerth sind noch die Täuschungen, welchen man bei Diagnosticirung von Zäpfchentumoren anheimfallen kann; einen erläuternden Fall bringen Fig. 27 und 28.

Rohe Fingermanipulationen des Patienten selbst, behufs Entfernung eines vermuthlich in seinem Zäpfchen steckenden Knochensplitters, hatten zur Losschälung eines Schleimhautlappens zwischen beiden Gaumenbögen linkerseits geführt, der in der Ruhe heruntergeklappt, sich der Uvula anlegte, im Athmungsluftstrome aber mobil wurde. Abtrennung

Digitized by Google

wurde verweigert. Nach etwa zwei Jahren bot der natürlich nicht in situ angeheilte, geschrumpfte Lappen das Bild eines kleinen Papilloms.

Die seltene Lepra bildet durch ihre Infiltrate die Uvula zu einer starren, unbeweglichen, missgestalteten Masse um (F. Müller).

Endlich begegnet man noch Gestaltverzerrungen der Uvula bei Verwachsungen des Velum mit der hinteren Rachenwand als Folge von geschwürigen Processen, besonders bei constitutionellen Dyscrasien, selten jedoch, da auch bei doppelseitig zu Stande gekommener Synechie das Zäpfchen selbst meist frei bleibt und den meist auf ein Minimum reducirten Communicationsweg zwischen Oro- und Rhinopharynx deckt.

Oesterreichische otologische Gesellschaft.

Sitzung vom 28. Juni 1898.

(Officielles Protocoll.)

Vorsitzender: Prof. Urbantschitsch.
Schriftführer: Dr. D. Kaufmann.

Dr. Ferdinand Alt demonstrirt einen Hund, bei welchem er vor vier Wochen im Institute für experimentelle Pathologie die Rinde des linken Schläfenlappens und vor vier Tagen die Rinde des rechten Schläfenlappens entfernte und der zur Zeit bei den verschiedensten und genauesten Hörprüfungen sich als taub erweist. Der Vortragende demonstrirt diesen Befund als einen während seiner einschlägigen Arbeit intercurrirenden und will auf die Frage, ob es gelingen dürfte, dauernde Taubheit zu erzeugen, heute nicht weiter eingehen.

Dr. Hammerschlag glaubt, dass es wohl kaum gelingen werde, Hunde durch Exstirpationen irgend welcher Theile der Hirnrinde dauernd rindentaub zu machen, und begründet diese Ansicht durch Belege aus der Literatur. Dass Hunde kurze Zeit nach dem Eingriff taub werden, sei schon von mehreren Experimentatoren und auch von ihm selbst beobachtet worden, doch sei dieser Zustand ein rasch vorübergehender.

Dr. Alt weist darauf hin, dass die zweite, Taubheit erzeugende Operation erst vor vier Tagen erfolgt sei, und dass er ja selbst überzeugt wäre, dass früher oder später eine gewisse Restitution des Hörvermögens eintreten werde.

Prof. Gruber: 1) Demonstration microscopischer Präparate eines operirten Papilloms vom äusseren Gehörgange.

Es betrifft dies jenen Kranken, welchen Gr. in der Sitzung dieser Gesellschaft vom 9. März 1897 vor der Operation vorstellte. Die Neubildung ging von der hinteren Gehörgangswand aus, sass breit auf, hatte kugelige Gestalt und die Grösse einer grossen Haselnuss, war etwas gerifft, zeigte livide Färbung und füllte den Gehörgang an seinem äusseren Drittel vollkommen aus. Schwerhörigkeit auf dem betreffenden Ohre war die einzige Erscheinung, über welche der Kranke zu klagen hatte. Damals sprach sich der Vortr. dahin aus, dass man es höchstwahrscheinlich mit einem Papillom zu thun habe, und es wurde dem Kranken die operative Entfernung empfohlen. Der Kranke blieb von dem Ambulatorium aus und kam erst im Monat October 1897 wieder,

Digitized by Google

wo er angab, dass er jetzt Schmerzen im Ohr habe und in die Operation willige.

Gr. versuchte durch Ligatur die Geschwulst zu entfernen, was aber nicht vertragen wurde. Es wurde nun die Neubildung mit dem Messer entfernt, was leicht und ohne grösseren Blutverlust geschah; die Insertionsstelle wurde mit Lapis geätzt und nach wenigen Tagen war die Wunde geheilt. Die vorgelegten microscopischen Präparate bestätigten die klinische Diagnose. Man sieht vielfach verästigte, theils neugebildete Papillen zwischen den Zapfen des Rete Malpighii; in den Papillen, theils der Länge, theils der Quere nach durchschnittene Gefässe und an einzelnen Stellen Nester von Epithelzellen von Papillen umwachsen, welche Durchschnitte von Zapfen des Rete Malpighii darstellen.

2) Caries mit Cholesteatom im linken Schläfenbein. Radicaloperation. Tod in Folge eines lange bestehenden Kleinhirnabscesses. Demonstration der bezüglichen Präparate.

Am 10. Juni l. J. kam ein 30jähriger Privatwärter auf die Klinik des Vortragenden, um gegen sein Ohrleiden Hilfe zu suchen. Er gab an, seit seinem sechsten Lebensjahre am linken Ohr krank zu sein. Seit jener Zeit besteht Otorrhoe. In seinem achten Jahre entwickelte sich in der Gegend des Warzenfortsatzes ein Abscess, welcher aufbrach und nach einigen Wochen geheilt war. Otorrhoe und Schwerhörigkeit auf dem erkrankten Ohre waren die Erscheinungen, über die er hätte klagen können. Da er sich sonst immer wohl fühlte, beachtete er den Zustand nicht weiter. Erst seit einigen Wochen wurde der Kranke von Kopfschmerz und Schwindel geplagt, und diese Erscheinungen veranlassten ihn, Hilfe zu suchen.

Der Kranke ist mittelgross, kräftig, Körpertemperatur über 39°. Am Tage seiner Aufnahme hatte der Kranke einen 15 Minuten anhaltenden Schüttelfrost. Die inneren Organe sind vollkommen normal, von Seiten der Hirnnerven keine Störung.

Das rechte Ohr ist vollkommen gesund. Die Untersuchung des linken Gehörorgans ergab Folgendes: Hinter der Ohrmuschel, ungefähr der Mitte ihres Insertionsrandes entsprechend, sieht man eine etwas eingezogene, fest adhärente Narbe. Der Warzenfortsatz etwas stärker entwickelt, als der der anderen Seite, beim Druck unschmerzhaft. Nirgends angeschwollene Drüsen.

Der äussere Gehörgang ist durch das Vorgebauchtsein der Weichgebilde der hinteren Wand auf eine enge Spalte reducirt. Mit der Hohlsonde lassen sich die Weichgebilde etwas verdrängen, wodurch die in der Tiefe des Gehörganges wuchernden Granulationen in Sicht kommen. Die Tuba Eust. zeigt sich hochgradig verengt. Bei Anwendung der Luftdouche kein Perforationsgeräusch. Die Indication für die Trepanation des Warzenfortsatzes war gegeben und wir schritten am 15. Juni, nachdem die conservative Behandlung nicht den geringsten Erfolg hatte, zur Operation.

Die Weichgebilde erwiesen sich dabei fest anhaftend, die Knochensubstanz eburnisirt, so dass von derselben viel weggemeisselt werden musste, bis man auf den eigentlichen Krankheitsherd kam. Im Antrum mastoideum und in den angrenzenden Zellen, ebenso in der Trommelhöhle, ganz besonders im Dachraum, welcher nach Wegnahme der

Digitized by Google

oberen Gehörgangswand freigelegt wurde, zeigte sich eingedicktes Exsudat und massenhaftes Cholesteatom. Die hintere Wand des Gehörganges war cariös angenagt, so dass sie gleichfalls ganz weggenommen werden musste. Auf die Weise waren die Trommelhöhle, der Gehörgang und die Warzenzellen zu einer gemeinsamen Höhle umgestaltet; von den Gehörknöchelchen war nichts mehr zu finden, ebenso wenig vom Trommelfell. Während der Operation trat zu wiederholten Malen heftiges Zucken der vom N. facialis innervirten Gesichtsmuskeln auf. Trotz der sorgfältigsten Untersuchung konnte schliesslich weder eine Communication des Krankheitsherdes mit der Schädelhöhle wahrgenommen werden, noch zeigte irgend eine andere Erscheinung, dass noch etwas Krankhaftes im Knochen vorhanden sei. Jodoformverband.

Am Tage nach der Operation sowie am nächstfolgenden Tage fühlte sich der Kranke erleichtert. Die Temperatur sank auf 38,3.

Am 19. Juni, also am fünften Tage nach der Operation, klagte der Kranke wieder über sehr heftigen Kopfschmerz. Beim Verbandwechsel zeigte sich die Wunde ganz rein. Es wurde wieder nach einer Communication mit der Schädelhöhle gefahndet, aber nirgend konnte eine solche eruirt werden.

Am 20. war der Kranke afebril, bei vollständigem Bewusstsein; starke Kopfschmerzen, besonders bei Lageveränderungen. Beim Sitzen oder Gehen hält der Kranke den Kopf stark nach links. Nicht die geringste Erscheinung, welche auf Ataxie oder auf Betheiligung irgend eines Hirnnerven deuten würde. Puls 76. Netzhautvenen etwas stärker injicirt, Papille wenig hyperämisch, jede Schwellung derselben mit Sicherheit ausgeschlossen.[36])

22. Juni. Der Kranke ist afebril, aber somnolent. Puls 68. Parese des linken N. facialis. Zeitweilig Singultus und Gähnen.

23. Juni. Benommenheit. Die neuerliche Ophthalmoscopie ergab nichts Abnormes. Keine Stauungspapille. Keine weiteren Lähmungserscheinungen. Kein Fieber, keine Convulsionen.

24. Juni. $^1/_2 1^h$ p. m. Exitus letalis.

Die Necroscopie ergab einen unregelmässig geformten, fast hühnereigrossen, alten Abscess in der linksseitigen Kleinhirnhemisphäre, auf dessen längeren Bestand eine ziemlich mächtige Einkapselung deutet. In der Umgebung dieses alten Abscesses zeigt sich die Hirnsubstanz stark geröthet, frisch entzündet. Die übrigen Hirntheile alle vollständig normal. In den Blutleitern der harten Hirnhaut nirgends eine Anomalie und namentlich findet sich in dem schwächlich entwickelten linksseitigen Sinus sigmoideus nichts Anderes als ein schwaches, frisches Blutgerinnsel.

Der Zusammenhang des nach Aussage des die Section ausführenden Anatomen schon lange vor der Operation bestandenen Hirnabscesses mit der Ohrerkrankung wird durch eine umschriebene Entzündung der Dura mater an der hinteren Fläche des Felsentheiles, welche in der Ausdehnung eines Pfennigstückes zwischen der Endmündung des Aquaeductus vestibuli und dem Sulc. sigmoideus sich befindet, erwiesen.

---

[36]) Die ophthalmoscopische Untersuchung geschah durch den Assistenten der I. Augenklinik Herrn Dr. Bondi.

Digitized by Google

Es entspricht diese Stelle gerade der Partie, an welcher die Entzündung des Kleinhirns bezw. der Abscess ihren Anfang nahmen. Interessant ist es, dass trotz der grossen Zerstörung am Schläfebein durch den Krankheitsprocess und obwohl an der Stelle, wo die entzündete Dura mater lag, ein Durchbruch des Knochens nicht stattfand. Nach Wegnahme der Dura, welche an der Stelle sogar fest anhaftete, bemerkt man eine der Längsachse der Pyramide entsprechende, von vorn nach hinten gegen den Sulc. sigmoideus hinziehende, mässig bogenförmig gekrümmte, glattwandige Furche, an deren vorderstem Ende ein dünner Strang von Weichgebilden aus dem Knochen heraus gegen die Dura zieht. Dieser Strang zeigt sich geröthet und entzündet, und auf diesem Wege ist die Entzündung auf die Gebilde der Schädelhöhle übergegangen. Die bezeichnete Stelle an der hinteren Pyramidenwand ist wohl diejenige, an welcher, wenn auch nicht oft, ein Durchbruch durch Caries erfolgt; in dem vorliegenden Fall ist jedoch ein solcher nirgends nachweisbar; die Knochensubstanz ist hier total intact und die Entzündung hat, trotzdem es zur Entwicklung eines so grossen Kleinhirnabscesses kam, doch nur durch dieses Weichgebilde und ohne Zerstörung des Knochens auf die tieferen Gebilde übergegriffen. Das Dach der Trommelhöhle ist intact. Die Dura darüber dünn, von normaler Beschaffenheit und fest anhaftend.

Die Untersuchung des Schläfebeins zeigt die schon früher beschriebene, durch die Operation gebildete Höhle. Die Tuba Eust. ist durch neugebildete Knochenmasse an ihrem knöchernen Theile so verengt, dass sie blos für eine dünne Borste durchgängig ist. Das Promontorium, sowie das Vestibulum sind nicht mehr vorhanden. Der Canalis Fallopiae ist an seinem horizontalen Abschnitt eröffnet, auf die Ausdehnung von 5 mm liegt der N. facialis bloss.

Der Fall ist, wie Gruber meint, in mehrfacher Beziehung von Interesse. Zunächst dadurch, dass die Entzündung aus dem Mittelohre ohne Knochenusur auf die Dura mater und auf's Kleinhirn überging, und zwar nachweislich an einer Stelle, wo sogar der Durchbruch bei Caries selten stattfindet.

Weiter ist der Fall dadurch von Interesse, dass der Kranke gewiss durch lange Zeit den Hirnabscess trug, ohne dass irgend ein subjectives oder objectives Symptom dessen Existenz vermuthen liess. Erst in der letzteren Zeit wurde er von mässigem Schwindel und Kopfschmerz befallen, Erscheinungen, wie sie bei der einfachen Mittelohrentzündung gleichfalls oft beobachtet werden. Dass von einer Diagnose der Localisation eines möglicher Weise vorhandenen Abscesses um so weniger die Rede sein konnte, leuchtet wohl ein.

Aus diesem Grunde konnte sich Gr., trotzdem wir den Gegenstand vielfach mit Bezug auf einen operativen Eingriff besprachen, nicht dazu entschliessen, tiefer einzugreifen und nach einem etwaigen Abscesse zu fahnden.

Die Beobachtung dieses Falles, so schliesst Gruber, habe ihn aber insofern belehrt, als er in Zukunft in ähnlichen Fällen doch nach einem Hirnabscess fahnden werde. Namentlich würde er bei dem local begrenzten Kopfschmerz, dem Umstande, dass der Kranke bei aufrechter Kopfstellung immer das Bestreben hat, den Kopf nach der kranken

Digitized by Google

Seite zu neigen und ihn mit der Hand zu unterstützen, wenn überdies, was aber in unserem Falle nicht zutraf, die Percussion des Schädels an der schmerzhaften Stelle den Schmerz steigert, besonders wenn diese Erscheinungen bei chronischen Ohrenleiden auftreten, doch die Operation fortsetzen und nach einem Hirnabscess fahnden. In unserem Falle, wo der Abscess so mächtig entwickelt war und in dessen Umgebung ein neuer Entzündungsprocess eingeleitet war, würde die Operation nicht leicht einen günstigen Ausgang herbeigeführt haben. In anderen Fällen wäre ein solcher vielleicht möglich.

An diese Demonstration Gruber's schliesst sich eine Discussion, an welcher sich Politzer, Urbantschitsch und Gruber betheiligen.

Dr. Panzer erwähnt, dass von Gradenigo im „Archivio ital. dell' otologia" eine Arbeit: „Contrib. alla diagnosi dell' ascesso cerebellare otitico" veröffentlicht wurde, in der er auf einige eigene Erfahrungen über den Gegenstand hinweist. Er beschreibt insbesondere einen Fall, der in seinen Symptomen sich sehr ähnlich dem von Prof. Gruber eben besprochenen verhielt. Ein grosses Gewicht legt er hierbei auf die fortschreitende Somnolenz, ohne dass localisirte Reizungs- oder Lähmungssymptome sich vorfänden. Was die Differentialdiagnose zwischen Schläfenlappen und Kleinhirnabcess betrifft, könne man dieselbe bereits aus dem localen Befunde der Zerstörung am Knochen vermuthungsweise stellen. Wenn nämlich die bedeutendsten Veränderungen sich im Bereich der Paukenhöhle, des Daches derselben, des Os epitympanicum vorfänden, so spräche dies für einen Abscess des Schläfenlappens; beim Sitze der Läsion des Knochens im Bereich des Warzenfortsatzes, des Antrum mastoideum, der Sinuswand müsste man an einen Kleinhirnabscess denken.

Prof. Politzer demonstrirt die Pyramide eines normalen Gehörpräparates, an welchem unterhalb der Nische der Fenestra rotunda ein 5 mm langer und 1½ mm breiter Canal quer durch die untere Trommelhöhlenwand durchzieht und vor der Fossa jugularis mit einer Gruppe grosser, pneumatischer Zellräume in Verbindung tritt, die unterhalb der Schnecke beginnend, längs der unteren Pyramidenwand bis zur Spitze der Pyramide hinzieht. P. weist darauf hin, dass bei der grossen Mannigfaltigkeit der Ausbreitung der pneumatischen Zellräume im Schläfebein doch das Vorkommen so grosser Räume an der unteren Pyramidenwand sehr selten ist, und dass bei Absperrung infectiösen Eiters in diesen, in unmittelbarer Nähe des Bulbus venae jugularis und dem Canalis caroticus gelegenen Zellräumen lebensgefährliche Complicationen eintreten können.

P. demonstrirt ferner ein von Dr. L. Kugel in Bukarest construirtes und vom Fabrikanten Reiner patentirtes neues Hörrohr, welches sich von den bisherigen Hörinstrumenten dadurch unterscheidet, dass anstatt des als Schallfänger dienenden ganzen Trichters eine Rinne, resp. ein Halbtrichter verwendet wird, der bei geringerem Volumen die Schallstrahlen mindestens ebenso stark concentrirt, wie der voluminöse ganze Trichter. Das neue Hörinstrument ist eine Nachbildung der Hörrinne, wie wir sie als Schallfänger bei Thieren, z. B. bei Pferden und Eseln, sehen, welche durch eine eigene Muskelgruppe ihre Hörrinne nach Bedarf gegen die Schallquelle richten. Dass eine

Digitized by Google

Rinne den Schall vorzüglich fortleitet, kann experimentell dadurch bewiesen werden, dass das Ticken einer in grösserer Distanz vom Ohre gehaltenen Uhr mittelst eines halben Gummischlauches fast ebenso deutlich percipirt wird, wie durch einen geschlossenen Gummischlauch. P. fand sogar, dass gerade schmale Flächen die Reflexion des Schalles wesentlich verstärken können. So fand er bei Schwerhörigen, dass die Distanz des Uhrtickens wesentlich vergrössert wird, wenn die Hörweite mittelst eines an die seitliche Halsgegend angelegten, 15 mm breiten, hölzernen Centimetermaasses geprüft wird, ohne dass die Uhr letzteres berühren würde. Der Vortheil des neuen Kugel'schen Hörinstrumentes besteht noch ausserdem darin, dass die bei den älteren Hörinstrumenten vorhandenen, störenden Resonanzgeräusche fehlen, was theils durch die Anwendung des Halbtrichters, theils durch die mehrfache Durchlöcherung des Leitungsrohres erreicht wurde. Letztere Eigenschaft allein räumt ihm einen Vortheil in der Reihe der bisher gebräuchlichen Hörinstrumente ein.

Prof. Gruber bemerkt hierzu, dass ihm von Dr. Kugel ebenfalls das genannte Höhrrohr zur Prüfung vorgelegt wurde und dass auch er bezeugen muss, dass die Nebengeräusche bei diesem Hörrohr fast ganz fehlen, was jedenfalls sehr zu seinen Gunsten spricht.

Prof. Politzer stellt eine 22jährige Patientin vor, die am 1. Mai unter den Erscheinungen einer acuten rechtsseitigen Mittelohreiterung mit Betheiligung des Warzenfortsatzes aufgenommen worden war.

Die Erkrankung hatte drei Tage vor der Aufnahme unter heftigen Schmerzen im Ohre und in dessen Umgebung begonnen, dazu gesellten sich am nächsten Tage eitriger Ausfluss, Fieber und Appetitlosigkeit, auch ein einmaliger Schüttelfrost.

Die Patientin wurde am nächsten Tage operirt, und die Trepanation ergab zwei kleine, kaum erbsengrosse, mit dünnflüssigem Eiter gefüllte Abscesshöhlen im Warzenfortsatze. Die Operation brachte nur eine subjective Erleichterung, das Fieber mit Temperaturen zwischen 39,7 und 38,3 blieb bestehen. Die Untersuchung des Augenhintergrundes ergab Verschwommensein der Papillengrenzen und beginnende Neuritis optica. Am 6. Tage nach der Operation bekam die Pat. einen Schüttelfrost, am 7. Tage zeigte sich die rechte Halsseite schmerzhaft geschwellt, der Verlauf der Vena jugularis interna im unteren Theile tastbar.

Deshalb wurde die Pat. am 11. 5. einer abermaligen Operation unterzogen, der Sinus sigmoideus freigelegt. Die Sinuswand erwies sich als normal, die Aspirationsspritze ergab flüssiges Blut, das sich bacterioskopisch und culturell keimfrei erwies. Interessant ist es nun, dass das Fieber, das vor der Operation noch 39,3 betragen hatte, an demselben Tage auf 36,9 abfiel und in der Folgezeit nie mehr über 38,3 anstieg, so dass die Pat. am vierten Tage nach der Operation vollkommen entfiebert war. Die Erscheinungen von Seiten der Jugularis gingen nach der Operation, jedenfalls aber unabhängig davon langsam, aber stetig zurück, so dass die Kranke am 23. Juni geheilt entlassen werden konnte.

Heute ist die Trepanationswunde durch gute Granulationen allseits verkleinert, der Sinus nicht mehr sichtbar, am Halse nur noch eine

Digitized by Google

leichte Resistenz tastbar. Die Eiterung aus dem Mittelohre besteht ununterbrochen fort.

Dr. Arthur Singer demonstrirt einen Fall von Perichondritis phlegmonosa post operationem.

J. H., 32 J. alt, Fabriksarbeiter, klagte angeblich erst seit August 1897 über Eiterfluss aus dem linken Ohr. Ursache soll ein Trauma (Heben einer schweren Welle) gewesen sein. Patient verspürte hierbei einen Stich im linken Ohr, unmittelbar darauf sei Blut und später Eiter geflossen. Doch giebt er zu, am linken Ohr schon von Jugend her schlechter gehört zu haben als am rechten. Am 11. März 1898 bekam Patient eine Anschwellung hinter dem linken Ohr und begab sich nunmehr erst in ohrenärztliche Behandlung. Von einem Specialisten wurde das Trommelfell paracentesirt, später eine Incision hinter dem Ohre ausgeführt, dann die einfache Auskratzung des Processus mastoideus vorgenommen und schliesslich, da sich sein Zustand nicht besserte, das Stechen im linken Ohr fortdauerte, zeitweise heftige Kopfschmerzen, Uebelkeiten und Schwindel auftraten, kam Patient in unsere Behandlung und wurde am 19. April d. J. operirt. Der Hautschnitt wird vor der hinteren Fistelöffnung geführt. Periost am Knochen festhaftend. Gleich bei den ersten Meisselschlägen wird das Antrum eröffnet, das erfüllt ist mit stinkenden, jauchig zerfallenen Cholesteatommassen. Dasselbe ist auf das Dreifache seiner Durchschnittsgrösse erweitert; fast der ganze übrige Processus mastoideus ist erfüllt mit äusserst putrid riechenden zerfallenen Cholesteatommassen, die hinabreichen bis gegen den Sinus transversus, so zwar, dass eine Höhle gebildet wird, die in ihrem grössten horizontalen Durchmesser 4½ cm, in ihrem grössten vertikalen Durchmesser 2½ cm beträgt. Von den Gehörknöchelchen, Hammer und Ambos sind nur cariöse Reste vorhanden. Patient ist während des Spitalsaufenthaltes fieberlos, hat zeitweise unruhigen Schlaf, guten Appetit, geringe Kopf- und leichte Ohrenschmerzen. Sechs Wochen lang war der Wundverlauf ganz normal, bis Ende Mai Röthung und Schwellung der Ohrmuschel und besonders des Gehörganges auftrat, so dass die erste Diagnose auf Jodoformeczem lautete; später trat hohes Fieber auf, starke Schmerzhaftigkeit der linken Ohrmuschel, endlich entstand eine Vorwölbung an der Concha, die an einer kleinen Stelle fluctuirte. College Dr. Bondy machte hier am 6. Juni eine Incision, worauf sich Eiter in mässiger Menge entleerte. Die Schmerzen liessen nur 1½ Tage nach, um wieder zu früherer Intensität anzusteigen, und so dauerte der Zustand trotz Burow'scher Umschläge fast ununterbrochen fort. Den Tag vor der Demonstration erreichten die Schmerzen wieder einen ganz besonders hohen Grad; Patient verbrachte eine schlaflose Nacht, die Vorwölbung war bedeutend grösser geworden, so dass College Dr. Bondy im Auftrage von Professor Urbantschitsch neuerdings incidirte und nunmehr eine grössere Menge flüssigen Eiters enleert wurde.

Die Geschwulst breitet sich fast über die ganze Ohrmuschel aus, so dass diese unförmig vergrössert erscheint, nur wenige ihrer Theile erkennen lässt. Sie ist livid roth und sehr schmerzempfindlich, fühlt sich noch immer derb, stellenweise etwas teigig an und zeigt erhöhte Temperatur. Die Haut des Lobulus, obgleich entzündet, ist nicht

Digitized by Google

merklich ergriffen. Das Lumen des Gehörganges ist bedeutend verengert, ein Einblick in denselben aber mit Hilfe des Trichters doch möglich. An der unteren Fläche dieser Geschwulst über dem Meatus auditorius externus ist eine kleine Incisionswunde, aus welcher sich auf Druck mässig reichlich Eiter entleeren lässt. Durch diese dringt die Sonde nach aufwärts bis in das Corpus anthelicis etwa $2^1/_4$ cm vor und findet eine von glatten Wänden begrenzte Höhle. Die Hinterfläche der Auricula ist ebenfalls stark geschwollen, der Lobulus aber frei. Einen ähnlichen Fall beschrieb Collega Dr. Panzer in einer der ersten Gesellschaftssitzungen vorigen Jahres, wo das ebenfalls nach einer Radicaloperation in Folge einer Perichondritis verkrüppelte Ohr einer 16jährigen Patientin demonstrirt wurde. Auch bei dieser Patientin trat die erste Röthung, Schwellung und Schmerzhaftigkeit gerade sechs Wochen nach der Operation auf. Dr. Panzer demonstrirte damals den bereits abgelaufenen Process, die verkrüppelte und verkleinerte Onrmuschel. In dem demonstrirten Falle des Vortragenden ist die Erkrankung in ihrem Höhestadium. Grunert hebt in seinem „Beitrag zur operativen Freilegung der Mittelohrräume" unter den unangenehmen, während der Nachbehandlung der operirten Fälle sich einstellenden Ereignissen das von ihm mehrere Male beobachtete Auftreten einer Perichondritis der Ohrmuschel hervor, welches seiner Ansicht nach dadurch begünstigt wird, dass man behufs Erzielung eines möglichst grossen Gehörgangslumens bei der Lappenbildung den horizontalen Schnitt durch die hintere häutige Gehörgangswand zu weit nach aussen bis in die Ohrmuschelknorpel hinein verlängert. Dem Vortragenden dünkt diese Meinung nicht allein maassgebend zu sein, denn in den an der Wiener poliklinischen Ohrenabtheilung radical operirten Fällen wird gerade darauf ein Hauptgewicht gelegt, den Schnitt so tief als möglich in den Ohrmuschelknorpel zu führen, um den Gehörgang weit klaffend zu gestalten, ohne dass Vortragender diese Erkrankung häufiger als eben nur zwei Mal nach Radicaloperation zu beobachten Gelegenheit hatte.

Dr. S. demonstrirt weiter den 53 Jahre alten Bauer H. M., mit dem eine Verständigung wegen seiner höchstgradigen Schwerhörigkeit nur sehr schwierig ist. Patient giebt an, erst seit einigen Wochen an rechtsseitigem Ohrenfliessen erkrankt zu sein, doch scheint die Eiterung aus demselben schon von Jugend an zu bestehen. Vor etwa acht Wochen stellte sich Patient in der poliklinischen Ohrenabtheilung mit einer beiderseitigen Tympanitis purulenta chronica ein. Der rechte Gehörgang war mit reichlichen Granulationsmassen erfüllt, und es wurde dem Patienten die Aufnahme in's Spital und Operation vorgeschlagen, wozu sich aber der Bauer nicht entschliessen wollte, mit der Angabe, er werde in drei Wochen wiederkommen. Zwei Tage darauf trat aber vollkommene Facialisparalyse rechtsseitig auf, und nun sah sich Patient gezwungen, das Spital aufzusuchen, wo am 11. Juni dieses Jahres die Operation ausgeführt wurde. Bei derselben zeigte sich fast der ganze Processus mastoideus mit trockenen Cholesteatommassen, eingehüllt in eine Matrix, erfüllt, ebenso das Antrum mit Cholesteatommembranen ausgefüllt. Das Tegmen tympani erwies sich in einer grossen Strecke cariös und in einer Ausdehnung einer grossen

Digitized by Google

Haselnuss durchbrochen, an welcher Stelle die Dura in breiter Fläche blosslag. Von Gehörknöchelchen zeigte sich der Hammer besonders an seinem Kopf cariös destruirt, dieser rauh anzufühlen und seine normale Form nicht mehr erkennbar, der Hammergriff um die Hälfte verkleinert, cariös, sehr dünn. Der Wundverlauf war ein vollkommen normaler, die Schmerzen nicht bedeutend, nur das starke Rauschen in der rechten Kopfseite wurde höchst unangenehm empfunden.

Am 23. d. M. konnte man beim Verbandwechsel die blossliegende Dura mater deutlich pulsiren sehen, was demonstrirt wird.

Docent Dr. Bing: Ich erlaube mir Modificationen des Hörrohrs zu demonstriren, welche dessen inneres, in den Gehörraum einzubringendes Ende betreffen. Bekanntlich wirkt ja das Hörrohr dadurch hörverbessernd, dass durch dasselbe eine grössere Summe von lebendiger Kraft zur Wirkung gelangt, und in Folge der Fortpflanzung des Schalles in Kugelschalen dringt beim Hören ohne Hörrohr von der Schallquelle her nur ein Hörstrahlenkegel in den Gehörgang, dessen Basis dem Querschnitt des Gehörganges entspricht — also nur ein aliquoter Theil der von der Schallquelle abgegebenen lebendigen Kraft. Der nahe der Schallquelle befindliche Schallfänger des Hörrohres aber nimmt einen weit grösseren Theil der erregten lebendigen Kraft auf, leitet dieselbe weiter, und dieser grösseren Summe von Schallenergie gelingt es, ein etwaiges Hinderniss im Schallleitungsapparat zu überwinden, bezw. den weniger perceptionsfähig gewordenen Hörnerven dennoch zu erregen. Allein die Gestaltung des inneren Endes der bisher gebräuchlichen Hörröhren scheint mir den angestrebten Zweck zu beeinträchtigen, indem durch die dicken Wandungen des in den Gehörgang einzubringenden Ansatzstückes der Querschnitt des Gehörganges wesentlich verengt wird und die bedeutende Verengung der Schlauchlichtung auch zu vermehrter Tilgung von Schall durch Interferenz Anlass geben dürfte. Es handelt sich hier ja gar nicht darum — wie bei einer Brennlinse — den Schall in einen Punkt zu concentriren, sondern nur darum, die vom Schallfänger aufgefangene Kraft in den Gehörgang zu leiten.

Diesen Uebelständen glaube ich nun dadurch zu begegnen, dass das Rohr im Ganzen weiter gehalten und gar nicht in den Gehörgang eingebracht wird, sondern mit seinem Rande die Concha dort, wo sie in den Gehörgang übergeht, abschliesst. Eine wie beim Otoscop angebrachte Platte mag gleichzeitig durch Contact mit der Muschel Schall übertragen.

In vielen Fällen, in denen ich das so modificirte Hörrohr an geeigneten Patienten versuchte, leistete es mehr als die bisher gebräuchlichen Instrumente, und gaben manche Kranke auch an, dass es die Klangfarbe der Sprache besser und angenehm hervortreten lasse. Es haften wohl diesem Exemplar, dem Product des ersten Versuches, noch manche Mängel an, die corrigirt werden sollen, und denke ich auch daran, durch Gabelung ein zweites Schlauchstück anzubringen, das in seiner hohlen, blind endigenden, breiten Ausweitung dem Warzentheil anliegen und durch Contact daselbst nach Art des Dentaphons Schall durch die Kopfknochen übertragen soll.

Prof. Dr. V. Urbantschitsch zeigt Schriftproben vor, welche sich auf den Einfluss beziehen, den verschiedene musikalische Töne

Digitized by Google

auf unsere Schriftzüge zu nehmen vermögen. Es zeigt sich dabei, dass bei tiefen Tönen das Gefühl einer Muskelerschlaffung des Armes auftritt, dabei die Buchstaben grösser werden, die Rundungen auffälliger, Schnörkel auftreten, welche sonst nicht ausgeführt werden und der Charakter der Schrift etwas Unsicheres erhält. Hohe Töne dagegen ergeben bei vielen Menschen gerade das entgegengesetzte Verhalten. Es zeigt sich vor Allem eine vermehrte Muskelspannung im Arme, so dass manchen Menschen das Schreiben Schwierigkeiten bereitet, die Buchstaben werden auffallend kleiner, sonst gemachte Schnörkel, z. B. bei H und F, entfallen sehr häufig, mitunter werden die Tüpfelchen über dem i, ö und ü vergessen, der Character der Schrift erhält etwas Gespanntes. Eigenthümlich ist, dass dabei die W manchmal als V geschrieben werden. Eine weitere Eigenthümlichkeit zeigt sich bei manchen Personen auffällig, dass bei tiefen Tönen unter die Linie und bei hohen Tönen über die Linie geschrieben wird.

Die Versuche wurden mit starken Tönen einer Harmonika vorgenommen, wobei einmal die tiefen, einmal die hohen Töne während des Schreibens zur Anwendung kamen.

Es werden Schriftproben von Personen demonstrirt, welche bei Vornahme der Proben nicht wussten, um was es sich handle, also als nicht voreingenommen zu bezeichnen sind.

An der Discussion über diese Demonstration betheiligen sich die Herren Dr. Gomperz, Bing, Politzer und Urbantschitsch. Gruber stellt die Frage an den Vortragenden, ob er aus diesen Untersuchungsresultaten irgend einen Schluss ziehen wolle. Nach seiner (Gruber's) Meinung müssten zunächst ausgiebige Controlversuche angestellt werden, um darzuthun, ob die von Prof. Urbantschitsch mitgetheilten Ergebnisse auch in der That immer zutreffen.

Prof. Urbantschitsch erwidert, dass er aus seinen Untersuchungen keinen Schluss ziehe, er theile blos die Ergebnisse derselben mit.

Sitzungs-Bericht der Gesellschaft der ungarischen Ohren- und Kehlkopfärzte.

Sitzung vom 24. Februar und 3. März 1898.

Vorsitzender: Herr v. Navratil.
Secretär: Herr Polyák.

1) Herr Onodi: Demonstration des Gehirnpräparates eines phonirenden perforirten Neugeborenen.

Prof. Tauffer hatte die Güte, mir den Neugeborenen zu überlassen, welcher nach der Extraction athmete und phonirte. Die Untersuchung des gehärteten Gehirns hat neben den Läsionen der Hemisphären gezeigt, dass das Gehirn in der Höhe der vorderen Quadrigemina von der Medulla durchtrennt ist. Die hinteren Quadrigemina und die Pons Varoli sind vollkommen intact, der proximale Theil der vorderen Quadrigemina und die Pedunculi cerebri sind zerstört. Die Zerstörung des rechten Pedunculus reicht bis zur durchsichtigen, kaum 1 mm dicken äusseren Fläche desselben. Aber $^1/_2$ cm oberhalb dieser äusserst

Digitized by Google

dünnen Verbindung vertieft sich nach aussen in den Sehhügel eine 2 cm tiefe Läsion, so dass die Durchtrennung als fast vollkommen betrachtet werden muss. Diese Beobachtung, welche einem menschlichen Experimente entspricht, deckt sich mit unserem Thierexperimente, welches bei totaler Durchtrennung des Gehirnstammes in der Höhe der vorderen Quadrigemina die Phonation nicht aufhebt. Diesem Befunde ist die Bedeutung eines menschlichen Experimentes beizumessen. O. demonstrirt das diesem Experimente entsprechende Gehirnpräparat vom Hunde. Er erwähnt den Fall Kehrer's, bei welchem nur die Athmung vorhanden war und das Vagusgebiet ganz intact war, nur das Hinterhirn mit den Corpora quadrigemina war zerstört. O. demonstrirt ein dieser Beobachtung entsprechendes Gehirnpräparat, bei welchem die totale Durchschneidung der Medulla oberhalb des Vagusgebietes den Verlust der Phonation erzielte und nur durch Athmung intact liess.

2) Herr Onodi: Präparat der Respirations- und Phonationsnerven des Kehlkopfes.

Das Präparat stammt vom Pferd und beweist, dass es uns gelungen ist, die isolirten phonatorischen und respiratorischen Bündel im Stamme des Recurrens am Hals, am oberen Theil der Brusthöhle durch die sympathischen Verbindungen in den Stamm des Vagus zu verfolgen, und zur Erkenntniss der anatomischen Thatsache zu gelangen, dass entsprechend der doppelten Function des Kehlkopfes, der Athmung und der Stimmbildung, die respiratorischen und phonatorischen Nervenfasern von den Centren zu den Kehlkopfmuskeln in einheitlichen, isolirten Nervenbündeln verlaufen.

Die Länge der isolirten respiratorischen und phonatorischen Nervenbündel vom Kehlkopf bis zu den sympathischen Verbindungen beträgt 66 cm. In diesem Abschnitt entspringen von den Bündeln Trachealzweige. Die Länge der isolirten respiratorischen und phonatorischen Nervenbündel im Stamme des Vagus beträgt 22 cm und sind daselbst leicht zu verfolgen. Der Schwerpunkt der Isolirung ist jene Schlinge, welche der Recurrens beim Ursprung vom Vagus bildet, um unter den grossen Gefässen zwischen Trachea und Oesophagus gegen den Kehlkopf zu ziehen.

Da sind die sympathischen Verbindungen, die Ansa Vieusseni und die Rr. cardiaci. An dieser Stelle ist die Isolirung des phonatorischen Bündels und die Verfolgung in den Vagusstamm desselben verhältnissmässig leicht gegangen, es waren, wie das Präparat zeigt, zwei Verbindungen zu sehen, die eine mit der Ansa Vieusseni, die andere mit dem R. cardiacus; der erste Faden verbindet ein Bündel, welches von dem Ganglion der Ansa Vieusseni zu dem Ganglion stellatum zieht, der zweite Faden zerfällt in einen ab- und aufsteigenden Theil, welch letzterer mit einem Ast der Ansa Vieusseni zusammentrifft. Ausserdem sehen wir eine kurze Verbindung zwischen dem respiratorischen und phonatorischen Bündel. Um so schwerer ging die Verfolgung des isolirten respiratorischen Bündels in den Vagusstamm, er war eingebettet in den sympathischen Verbindungen, acht Verbindungsfäden konnten wir constatiren, welche das Präparat zeigt. Von dem Ganglion der Ansa Vieusseni gehen zwei Bündel zum Ganglion stellatum, zwei

Digitized by Google

dünnere Zweige zu den Rami cardiaci, das respiratorische Bündel ist durch fünf Fäden mit diesen erwähnten Zweigen verbunden. Von dem die Ansa Vieusseni mit dem R. cardiacus verbindenden Zweig gehen zwei Fäden zu dem im Vagus verlaufenden respiratorischen Bündel und weiter oben steht dasselbe mit der Ansa Vieusseni wieder in Verbindung mit einem auf und absteigenden Faden. Die enge Verbindung des respiratorischen Bündels mit dem Sympathicus und den Rami cardiaci ist sehr auffallend im Vergleiche mit den einfachen Verhältnissen des phonatorischen Bündels. Das Präparat demonstrirt zwei erkannte Thatsachen: 1. den isolirten anatomischen Verlauf der respiratorischen und phonatorischen Nervenbündel im Stamme des Recurrens und des Vagus; 2. das enge Verhältniss des isolirten respiratorischen Bündels mit den Sympathicus und den Rami cardiaci.

3) Herr v. Navratil: Fälle von Chorditis vocalis inferior hypertrophica.

Fall I. B. J., 15 Jahre alt, Bauer. Seit 4 Monaten heiser, der Zustand seit 5 Wochen bedeutend verschlimmert, Athembeschwerden, seit 8 Tagen Erstickungsanfälle. Am 8. Januar 1898 Tracheotomia inferior bei Schleich'scher Infiltrations-Anaesthesie.

Beide Stimmbänder blass, etwas verdickt, frei beweglich. Unterhalb der Stimmbänder beiderseits blassrosafarbene Wülste, welche das Lumen derart verschliessen, dass selbst bei tiefster Inspiration nur eine 0,5 mm breite Spalte übrig bleibt. Diagnose: Chorditis hypoglottica hypertrophica simplex. Seit 2 Wochen wird die Dilatation vermittelst Intubation vorgenommen und die Spalte ist schon über 1 mm erweitert worden.

Fall II. K. S., 37 Jahre alt, Taglöhner. Zum ersten Male aufgenommen am 24. Februar 1897. Pat. war damals seit 9 Monaten heiser und seit einigen Wochen kurzathmig. Die Diagnose war auf Laryngitis hypertrophica hypoglottica gestellt. Neben Intactsein und freier Motilität beider Stimmbänder ist damals der subglottische Raum durch die blassrosafarbige Schwellung der Schleimhäute der subchordalen Region und der vorderen Kehlkopfwand hochgradig verengt worden. Wegen plötzlich auftretenden Erstickungsanfalles Tracheotomia inferior in der Nacht des 28. Februar 1897. Patient ist noch eine Weile auf der Abtheilung behandelt worden und hat sich später auf eigenes Verlangen mit der Canule aus dem Krankenhause entfernt. Er arbeitete seitdem dauernd, der Zustand hat sich aber seit einigen Wochen verschlimmert, er hat Schmerzen im Kehlkopfe und beim Schlucken.

Zweite Aufnahme am 18. Februar 1898. Keine Zeichen von Lues, intacte Brustorgane. Kehlkopfbefund seit dem vorigen Jahre wesentlich verändert. Die damals intacten Stimmbänder sind jetzt verdickt, schmutzig-blassfarbig. Die Schleimhaut über den Aryknorpeln ist angeschwollen. Das linke Cricoarytänoidalgelenk ankylotisch, das linke Stimmband unbeweglich. Unterhalb der nur schwer unterscheidbaren Stimmbänder ist der Kehlkopfraum von allen Seiten durch ein blassgelbes, dichtes, rigides Gewebe ausgefüllt, so dass kein eigentliches Lumen mehr vorhanden ist. Intubation unausführbar, es gelingt kaum eine elastische Bougie unter Cocainisirung einzuführen.

Da das Gebilde sich seitdem vergrössert hat, viel dichter ist, und

Digitized by Google

das linke Cricoarytänoidalgelenk fixirt hat, musste die Diagnose auf Sclerom gestellt werden. Würde die Bougirung zu keinem Erfolge führen, dann werde ich das Sclerom nach meiner bewährten Methode vermittelst Laryngofission excediren.

Fall III. L. O., 58 Jahre alt, Apotheker. Aufgenommen am 18. Februar 1898. Seit 6 Monaten heiser, seit 6 Wochen kurzathmig, in der letzten Zeit mit leichteren Suffocationsanfällen. Vor einigen Jahren an Herzklopfen gelitten. Hypertrophie des linken Herzens mit diast. Geräuschen über der Herzspitze. (Endocarditis und Endoarteriitis chron. deformans.) Puls hart, etwas hüpfend.

Beide Stimmbänder intact, gut beweglich. Unterhalb der Stimmbänder erheben sich beiderseits je eine blasse, etwas flache Anschwellung in das Kehlkopflumem und berühren sich bei der Phonation. Die Schleimhaut unterhalb der vorderen Commissur wölbt sich ähnlichermaassen vor. Die Stimme ist heiser, die Inspiration schwer, geräuschvoll. Pat. stellt zwar Lues in Abrede, doch deuten einige Zeichen darauf hin, dass die Natur der Schleimhauthypertrophien unterhalb der Stimmbänder als eine solche aufgefasst werden muss. Einreibungen von grauer Salbe am Halse und innerlich Jodkali ergaben thatsächlich eine, wenn auch etwas langsame Rückbildung der hypertrophischen Schleimhaut.

Herr Zwillinger: Ich habe mich mit dieser Frage bereits in 1887 in einem Artikel befasst, welcher in der Wiener klin. Wochenschrift publicirt wurde. Ich habe sämmtliche Processe besprochen, welche zur Bildung dieser subglottischen Wülste führen und betont, dass die Benennung nur vom klinischen Standpunkte gerechtfertigt ist. Unsere Kenntnisse waren damals noch lückenhaft, seitdem sagt ja selbst Störk in seinem neuesten Werke, dass die nach ihm bezeichnete Blennorrhoe nichts weiter, als Sclerom ist. Ich will ferner bemerken, dass bei scleromatösen Wülsten in einzelnen Fällen Zeichen von Atrophie sichtbar sind; dies ist, die Diagnose betreffend, wichtig, da die bacteriologische Untersuchung, eben von diesem Standpunkte betrachtet, nicht verlässlich ist.

Die Fälle I und II halte ich nach der Spiegeluntersuchung ebenfalls für Sclerom, Fall III macht auf mich den Eindruck, als wie wenn das jetzige Bild ein Resultat einer abgelaufenen luetischen Perichondritis wäre.

Herr Baumgarten: Im Falle II knüpft Herr v. Navratil, wenn ich gut verstanden habe, nicht viel Hoffnung auf einen Erfolg der Intubation und will die gründliche Excision ausführen. Nach meiner Meinung muss das eine Verfahren das andere ergänzen, da wir wissen, dass das Sclerom, selbst wenn es auf den Kehlkopf localisirt war, durch Excision nicht radical geheilt werden kann, da die entfernten Theile wieder wachsen. Sokolowski schlug vor, in solchen Fällen nach der Excision zur Ergänzung der Behandlung den Tubus einzuführen, was in solchen Fällen leicht gelingt. Ich bin auch ein Anhänger der Excision, hauptsächlich aus dem Grunde, damit später die Intubation vorgenommen werden kann.

Herr Polyák: Ich möchte einige allgemeine Reflexionen über die bacteriologische Diagnose des Scleroms zu der Bemerkung des Herrn

Digitized by Google

Zwillinger fügen. Ich erkläre mich einverstanden damit, dass mit dem Nachweise des Bacillus in den Secreten oder durch Culturen die Diagnose noch nicht gestellt ist, denn die Frisch'schen Sclerombacillen, ebenso wie die nahe verwandten Friedländer'schen Bacillen, oder der Löwenberg'sche Ozänacoccus und die Fränkel-Weichselbaum'schen Diplobacillen können auch in den normalen Secreten der Schleimhäute der oberen Luftwege anwesend sein und ausgezüchtet werden. Eine wahre diagnostische Bedeutung gewinnen die Sclerombacillen erst dann, wenn wir sie in das Gewebe in Schnitten mit Hilfe der characteristischen Färbemethoden nachweisen und besonders dann, wenn wir sie in den Mikulicz'schen Zellen oder nach dem Zerplatzen dieser Zellen frei in den Lymphspalten zerstreut finden. Da wir im Anfangsstadium des Scleroms, speciell bei beginnenden subglottischen Infiltrationen, nur selten in die Lage kommen, eine Excision aus diagnostischen Zwecken ausführen zu dürfen, ist die Aufstellung einer positiven Diagnose hier mit den grössten Schwierigkeiten verbunden und wir müssen uns oft mit der auf Grund der klinischen Symptome gestellten Wahrscheinlichkeitsdiagnose begnügen.

Herr Morelli: Bei uns war ich der Erste, der einen solchen Fall beschrieb, und in den aus der Nase und dem Kehlkopfe entfernten Geschwülsten, welche einen centralen Zerfall zeigten, haben Babes und Hutyra Bacillen in dem Gewebe nachgewiesen. Ausserdem ist es mir in einem neueren Falle gelungen, nach Incision der Geschwulst Secret mit einer sterilisirten Nadel zu holen, in Gelatine überzuimpfen und Reinkulturen zu gewinnen und deshalb glaube ich, dass die histologische Untersuchung überflüssig ist, es genügen einfach Culturen dazu, um die zweifelhafte Diagnose entscheiden zu können.

Herr Némai: Das Krankheitsbild, welches unter dem Namen von Chorditis vocalis inferior hypertrophica bekannt ist, darf mit Sclerom nicht ganz verwechselt werden. Die Chorditis. v. inf. ist an und für sich ein klinisches Bild, welches pathologisch in verschiedenen Fällen verschieden sein kann. Ich erinnere mich an einen Fall, wo wegen Stenose die Tracheotomie ausgeführt wurde, danach trat spontane Besserung ein, die Anschwellung wurde resorbirt. Die Ursache kann in einigen Fällen Sclerom sein, in anderen Fällen kommt Bindegewebshypertrophie aus unbekannter Ursache vor, und es giebt auch Wülste, welche nach Tracheotomie durch den Reiz der liegen gebliebenen Canule verursacht werden. Ich habe jetzt einen solchen Fall in Beobachtung: bei einem Mädchen hat man im Kindesalter Tracheotomie gemacht; am dritten Trachealring und dort, wo die Canule lag, sind jetzt zwei Wülste sichtbar. Würden diese Wülste etwas höher liegen, dann würden sie das Bild einer Chord. inf. hypertr. vortäuschen. Klinisch erkenne ich das Sclerom als eine höckerige Geschwulst, während die Chorditis inf. hypertr. glatt ist und als eine Verdickung des Stimmbandes erscheint.

Herr Polyák: Ich habe nicht in Abrede gestellt, dass es in der Mehrheit der Fälle gelingt, die Sclerombacillen in Culturen auszuzüchten. Hr. Morelli hat mich in dieser Beziehung missverstanden; je weniger antiseptisch er beim Herausnehmen des Secrets vorgeht, um so sicherer wird die Züchtung des Bacillus gelingen; ich habe

Digitized by Google

aber gesagt, dass der gezüchtete Bacillus, dessen pathogenetische Natur bis heute noch nicht bewiesen ist, in Culturen keinen diagnostischen Werth besitzt, und der Nachweis des Bacillus ist in positivem Sinne nur dann entscheidend, wenn wir ihn in Schnitten, in den Mikulicz'schen Zellen finden.

Herr Morelli: Auch in dem Gewebe sind Bacillen nachgewiesen worden.

Herr v. Navratil: Die Intubation ist in jenen Fällen von Chorditis voc. inf. hypertr. indicirt, welche nicht scleromatöser Natur sind und in welchen die Dilatation zur Heilung führen kann. Vom Sclerom wissen wir im Gegentheil, dass es durch Dilatation nicht geheilt werden kann und die geringen Erfolge, welche durch Dilatation erreichbar sind, nur kurze Zeit andauern; eben aus diesem Grunde ist meiner Meinung nach bei Sclerom nicht die Intubation, sondern der radicale Eingriff, die Excision indicirt, auf welche Weise ich bisher drei Fälle operirt habe und eine Recidive ist in keinem dieser Fälle erfolgt.

4) Herr v. Navratil: Stimmbandlähmung nach Kropfexstirpation.

V. J., 22 Jahre alt, Dienstmädchen, aufgenommen am 21. December 1897. Ein faustgrosser Kropf, welcher seit 3 Jahren bestand, ist am 11. Januar 1898 exstirpirt worden bei Schleich'scher Infiltrationsanästhesie mit dem Kocher'schen Transversalschnitt. Bei der Operation ist auch ein $2^1/_2$ cm langer, in die Cyste eingebetteter Theil des linken Recurrens entfernt worden. Seit der Operation bestand bei sonstiger Intactheit des Kehlkopfes eine complete linksseitige Recurrenslähmung. In der letzteren Zeit ist aber (auf Electrisirung?) eine entschiedene Besserung eingetreten. Stimmband und Cricoarytänoidalgelenk führen bei der Demonstration ihre Functionen beinahe normal aus. Ich glaube, dass sich die Nervenenden wieder vereinigt hatten. Aehnliche Lähmungen und deren Rückbildung habe ich schon nach 20 Strumectomien beobachtet.

5) Herr v. Navratil: Fall von fünfmal recidivirtem Papilloma multiplex.

B. K., 25 Jahre alt, Schneider, ist wegen Kehlkopfpapillomen vier Mal (in 1891, 1892, 1893 und 1895) von mir operirt worden.

Zum ersten und zweiten Male sass das Papillom in der vorderen Commissur, zum dritten Male in dem linken Morgagni'schen Ventrikel, nahe zur Commissur und zuletzt ebenfalls in der Nähe der Commissur, aber in dem rechten Morgagni'schen Ventrikel. Bei jeder Operation ist ein kleinhaselnussgrosses Papillom endolaryngeal entfernt worden. Nach den Operationen verliess Pat. stets mit freiem Kehlkopfe, intacten Stimmbändern und Stimme das Krankenhaus. Das Papillom ist aber immer wiedergewachsen und zwar, die zweite Recidive abgerechnet, wohl in der Nähe der Ausgangsstelle, aber doch immer an anderen Stellen.

Pat. ist nun zum fünften Male wiedergekommen, hat aber jetzt, nicht so wie früher, ein alleinstehendes Papillom, sondern multiple Papillome im oberen Kehlkopfraume, welche die Respiration und Deglutition bedeutend erschweren. Ich will noch ein Mal, zum letzten Male, die endolaryngeale Entfernung vornehmen, falls sich aber wieder

Digitized by Google

Recidive einstellen sollten, dann werde ich zum nächsten Male den Kehlkopf spalten und die Papillome sammt ihrer Basalschleimhaut ausrotten, wie ich es schon in zahlreichen Fällen mit vollständigem und dauerndem Erfolge gethan habe. Ich will noch auf den wichtigen Umstand hinweisen, dass in diesem Falle zuerst und dann in drei Recidiven das Papillom nur solitär war, zum letzten Male aber schon multipel wurde.

Herr Polyák: Erlauben Sie mir, m. H., eine Frage vom allgem. pathologischen Standpunkte aus vorzulegen. Die Erfahrungen des Herrn v. Navratil lauten darauf hin, dass bei Laryngofission, wenn bei der Entfernung des Papilloms auch die Schleimhautbasis mitexcidirt wird, eine Recidive nicht mehr erfolgt. Wir machen öfters dieselbe Erfahrung auch bei intralaryngealen Operationen, wenn wir genügend scharfe Instrumente benutzt und das Papillom an der Basis abgeschnitten hatten; wir haben aber auch erfahren, dass neue Papillome nachwachsen können an anderen entfernteren Stellen, nicht einmal in der Nachbarschaft des ersten. Nun aber, in Anbetracht dessen, dass die ganze Kehlkopfschleimhaut bei Laryngofission auch nicht entfernt wird, drängt sich die Frage vor, wie sich die Aussichten auf eine Recidive an unberührten Stellen bei Laryngofission stellen? Theoretisch sind wir gegen die Recidive hier auch nicht gesichert, practisch wird uns aber Herr v. Navratil, da er reiche Erfahrungen über durch Laryngofission operirte Fälle besitzt, sicherlich aufklären können.

Herr v. Navratil: Bei solitären Papillomen halte ich die Fission des Kehlkopfes mit nachfolgender Exstirpation der Schleimhaut, um Recidive vorbeugen zu können, nicht für indicirt, da wir hier auch bei endolaryngealem Vorgehen Aussicht auf recidivfreie Heilung haben; bei multiplen Papillomen muss aber die ganze Schleimhaut des Kehlkopfes excidirt werden, dann kann auch von keiner Recidive die Rede sein.

6) Herr v. Navratil: Tracheotomie bei Perichondritis tuberculosa.

B. S., 32 Jahre alt, Tagelöhnerin. Aufnahme in's Krankenhaus am 26. Juli 1897, entlassen am 22. August 1897.

Patientin ist, der Erstickung nahe, in's Krankenhaus gebracht worden. Sofortige Tracheotomie. Die Larynxstenose war ausser der Anchylose beider Cricoarytaenoidalgelenke durch die entzündliche Anschwellung beider Taschenbänder und aryepiglottischen Falten — hauptsächlich aber der rechten Seite — verursacht. Catarrh in beiden Lungenspitzen, hauptsächlich aber rechts. Patientin war gravid im VI. Monate. Temperatur des Morgens 37,6°, Abends 38,8° C., reichlicher Auswurf ohne Bacillen. Nach milder Antipyrese hat das Fieber aufgehört und auf Anwendung von Expectorantien ist die Secretion bedeutend geringer geworden. Die Anschwellung des Kehlkopfes und Ankylose des linken Cricoarytänoidgelenkes sind schon in der dritten Woche geschwunden, Patientin konnte mit ziemlich weiter Glottis bei verstopfter Canule ruhig athmen. In der vierten Woche verliess Patientin das Krankenhaus, ich habe aber die Canule in Anbetracht der vorgeschrittenen Gravidität und des bevorstehenden Wochenbettes, bei welcher Gelegenheit bereits vorhandene tuberculöse Kehlkopferkrankungen sich bekanntermaassen verschlimmern, nicht entfernt und

Digitized by Google

wies die Pat. an, sich nach erfolgter Entbindung wieder vorzustellen; dies ist vor 2 Monaten erfolgt und heute ist der Kehlkopf, abgesehen von einer verringerten Motilität des linken Cricoarytänoidalgelenkes, vollständig gesund.

Vortr. betont in Verbindung mit diesem Falle die Wichtigkeit der Tracheotomie als souverain antiphlogistischen Heilfactors, bei deren Anwendung auch tuberculöse Perichondritiden zur Rückbildung kommen können, vorausgesetzt, dass keine hochgradige Erkrankung der Lungen vorliegt.

7) Herr Polyák: Fall von gummöser Larynxsyphilis.

Patient, ein 42 Jahre alter Obersteiger der Salgótarjáhner Kohlenbergwerke, ist am 10. Februar 1898 in das St. Johannes-Krankenhaus aufgenommen worden. Er ist am 10. April 1897 bei einer Grubenarbeit längere Zeit hindurch bis zum Gürtel in Wasser gestanden, hatte am nächsten Tage starke Halsschmerzen, welche seitdem andauern und ist zwei Monate später heiser und dispnoeisch geworden. Schmerzen und Heiserkeit nahmen immer mehr zu, dazu gesellte sich ständig ein Fehlschlucken von Flüssigkeiten, der Husten war gering, trat besonders in der Nacht auf, verbunden mit heftigen Kopfschmerzen. Blutspucken, Fieber und Schweisse waren nie vorhanden. Im Juli und im November je ein Erstickungsanfall. Die Dyspnoe hat seitdem langsam zugenommen, der Auswurf ist reich, doch nur zäh-schleimig. Appetitlosigkeit, Abmagerung. Vor 22 Jahren Geschwür am Gliede, Patient weiss aber über dessen Natur keinen Bescheid; Ausschäge auf der Haut hatte er damals nicht, nur geringe Halsschmerzen. Schmierkur ist nie angewendet worden.

Status praesens am 11. Februar 1898: Appetitlos, fieberfrei. Dyspnoe mit mittelgradigem Stridor, Schmerzen beim Schlucken, der Kehlkopf ist auf äussere Palpation sehr empfindlich. Die linke Seite des Velum etwas paretisch. Die Epiglottis auf das dreifache Volumen vergrössert, dick infiltrirt, mit purpurrother, injicirter Schleimhaut bedeckt, zeigt in der Mitte des Randes einen keilförmigen, vernarbten Defect und dicht daneben ein keilförmiges, mit injicirter, angeschwollener Schleimhaut bedecktes, vorspringendes Knorpelpartikel mit narbigen Rändern. Am freien Rande und am Petiolartheil des Kehldeckels ist die Schleimhaut etwas transparent, speckig glänzend, verfettet. Aryknorpel, aryepiglottische Bänder, Taschenbänder und Stimmlippen sind hochgradig diffus infiltrirt, lebhaft injicirt, wulstig und verengern bedeutend den oberen und mittleren Kehlkopfraum. Thorax etwas flach, mit gleichen Excursionen. Hinten über beiden Spitzen Dämpfung bis zur Mitte der Interscapulargegend, die Respiration ist hier etwas verlängert und etwas rauh. In der Leistengegend vergrösserte Drüsen.

Die Diagnose musste hier zwischen Lues und Tuberculose entschieden werden. Trotz der Dämpfung hinten oben über den Lungenspitzen, welche übrigens mit characteristischen Auscultationserscheinungen nicht verbunden war, habe ich die Diagnose mit Wahrscheinlichkeit auf Lues gestellt. Ein Auswurf, welcher zur Untersuchung geeignet gewesen wäre, war niemals vorhanden, da Patient nur Schleim expectorirt. Für Lues sprach, trotz undeutlicher Anamnese, das Kehlkopfspiegelbild, welches dem von Lewin angegebenen Bilde der diffusen

Digitized by Google

Infiltrate gummösen Characters in dem Stadium vor dem Zerfall ganz entsprechend war. Ich will diesmal eine nähere Besprechung dieser gummösen Larynxsyphilis um so mehr unterlassen, weil ich die Absicht habe, dies in einer der nächsten Sitzungen ausführlicher vorzunehmen und will den Fall betreffend nur hinzufügen, dass der bisherige Heileffect die Wahrscheinlichkeitsdiagnose bestätigt hat. Patient erhielt bis jetzt drei Sublimatinjectionen in fünftägigen Zwischenräumen in den von Lukasiewicz und Irsai empfohlenen Tagesdosen von 0,05; die letzte Injection ist vorgestern gemacht worden. Die Schmerzen beim Schlucken schwanden schon nach zwei Tagen, das Allgemeinbefinden besserte sich bedeutend, die Deglutition geht gut vor sich, Flüssigkeiten verursachen nur selten etwas Husten, die Dyspnoe hat bedeutend nachgelassen, der Appetit ist besser, der Larynx ist nicht mehr druckempfindlich, stärkerer Husten tritt nur selten in der Nacht auf und die Kopfschmerzen sind geschwunden.

Im Kehlkopf ist die Anschwellung sichtlich zurückgegangen, doch ist das Bild, wenn auch mit geringeren Anschwellungen, im Ganzen unverändert, nur die Symptome der fettigen Degeneration sind geschwunden. Geschwüre haben sich nicht gebildet. Ueber den Lungenspitzen ist die Dämpfung grösstentheils aufgeklärt, die Respiration nur etwas rauh.

8) Herr Polyák: Bösartige Neubildung in der rechten Nase.

Die 45 Jahre alte Frau ist am 21. Februar aufgenommen worden. Das Leiden begann vor 6—7 Jahren während einer Gravidität in der Form eines Schnupfens mit zeitweiligen Nasenverstopfungen und hat sich auch nach der Entbindung nicht gebessert. Vor zwei Jahren constatirte ein College in der Provinz ein „linsengrosses wildes Fleisch“ in der Nase, hat zwei Mal Entfernungsversuche mit der Schlinge gemacht, doch nichts fassen können, nur sehr grosse Blutungen verursacht, die Nase hat sich noch mehr verstopft. Vor zehn Monaten entfernte ein anderer College ebenfalls in der Provinz aus der inzwischen auch von aussen angeschwollenen Nase in mehreren Sitzungen kleine Stückchen mit der Zange, stets von starker Blutung begleitet. Drei Tage nach der Operation traten heftige Kopfschmerzen auf, welche drei Wochen lang andauerten. Seitdem ist die Geschwulst noch mehr gewachsen, die Nase ist immer grösser geworden und auch die linke Seite hatte sich verstopft.

Untersuchung am 22. Februar 1898: Die rechte Nase ist auch äusserlich bedeutend angeschwollen. In der Nasenöffnung rechts liegt ganz vorn eine grosse, dichte, nur wenig unebene, an der Spitze etwas erodirte, nicht stark blutende Geschwulst, welche die Nase vollständig ausfüllt und die Scheidewand ganz nach links verdrängt hat. Die Geschwulst lässt sich mit der Sonde nach oben, nach unten und medianwärts ganz gut umgehen, in die Schlinge ist sie aber wegen ihrer Grösse nicht zu fassen, und wölbt sie sich hinten durch die Choane in den Nasenrachenraum als ein wallnussgrosser Tumor hervor.

Lage und Sondenuntersuchung deuten darauf hin, dass die Geschwulst der ausserordentlich vergrösserten unteren Muschel entspricht. Was die Natur der Neubildung betrifft, kann es sich dem klinischen Bilde nach um Fibrosarcom handeln. Ich habe vorgestern mit dem

Digitized by Google

Messer ein grösseres Stück excidirt, um die histologische Untersuchung vornehmen zu können. Das Ergebniss dieser Untersuchung wird dann die Art und Weise des operativen Eingriffes bestimmen, wovon ich seiner Zeit Bericht erstatten werde.

Herr Morelli: Ich lege die Frage vor, welchen operativen Eingriff Herr Polyák hier für richtig hält, da auch ich ähnliche Fälle operirt habe. Die Geschwulst ist so gross, dass es fraglich ist, ob man die Langenbeck'sche Methode anwenden soll, oder die Methode, welche ich angewendet habe, als ich nach der Resection des harten Gaumens mit der Bohrmaschine die Geschwulst zugänglich machte. In meinem Falle haben ebenfalls mehrere Collegen ohne Erfolg die Entfernung der Geschwulst versucht, haben aber nur Blutverluste verursacht. Nach meiner Operation sind schon sieben Jahre ohne Recidive verstrichen und der Patient ist heute noch arbeitsfähig.

Herr Polyák: Die Geschwulst halte ich klinisch für Fibrosarcom und die histologische Untersuchung ist noch nicht beendet; erst dann, wenn diese Untersuchung beendet ist, kann auf Grund der Diagnose die Art und Weise des operativen Eingriffs, welchen Herr Krankenhausdirector Primarius Ludvik vornehmen wird, entschieden werden und worüber ich seiner Zeit Bericht erstatten werde.

9) Herr Krepuska: Otitis mastoidea sine otitide.

L. J., 58 Jahre alt, leidet seit zwei Monaten an Ohrensausen links. Seit zehn Tagen sind Kopfschmerzen vorhanden und oberhalb der Ohrmuschel ist eine Anschwellung entstanden, welche täglich zunimmt. Ohrenschmerzen oder Ausfluss waren früher niemals vorhanden.

Status praesens: Das rechte Ohr intact. An der linken Schläfe ist eine Anschwellung sichtbar, welche sich auf den unteren Theil des Os parietale und auf die Basis des Warzenfortsatzes ausbreitet, die Ohrmuschel stark ab- und auswärts schiebt, kindsfaustgross ist, in die Umgebung allmählich übergeht, nur hinter und oberhalb der Muschel von etwas röthlicher, sonst aber von normaler Haut bedeckt ist, sich überall teigig anfühlen lässt, an den Rändern etwas härter ist, hinter der Muschel wenig fluctuirt und ziemlich druckempfindlich ist. Der äussere Gehörgang ist in Folge der hochgradigen Anschwellung der oberen Wand bedeutend verengt, so dass es erst dann gelingt, einen Blick in die Tiefe zu werfen, wenn die obere Wand mit der Sonde aufgehoben wird. Die Haut des äusseren Gehörgangs ist normal, nicht macerirt, mit wenig halbflüssigem Ohrenschmalz bedeckt. Das Trommelfell ist wegen der Anschwellung unsichtbar. Der mittlere Theil des Warzenfortsatzes ist wohl etwas angeschwollen, die Spitze des Knochens ist aber von normaler Haut bedeckt und unempfindlich. Im Verlauf der Jugularis und am Halse nichts Abnormes. Patient ist fieberfrei.

Die Demonstration ist dadurch gerechtfertigt, weil die Situation des Abscesses, die Abwesenheit der Symptome einer acuten eitrigen Paukenhöhlenentzündung und die Abwesenheit eines älteren Ohrenleidens zu der Ansicht führen, dass hier irgend eine selbstständige Knochenentzündung des Felsenbeins, vielleicht eher der Pars squamosa vorliegt. Mit Rücksicht auf den trägen Verlauf der Krankheit bin ich mit einer gewissen Wahrscheinlichkeit geneigt, den Process für eine oberflächliche luetische Ostitis und Periostitis oder für eine tuberculöse

Digitized by Google

Ostitis zu halten. Die endgiltige Diagnose kann übrigens nur nach der Operation bekannt werden und dann werde ich den Fall auch ausführlicher besprechen. Zweck der heutigen Demonstration war nur, den Patienten mit diesem eigenthümlich situirten und auffallend grossen Abscess vor der Operation zu demonstriren.

10) Herr Polyák: Demonstration eines Präparates von syphilitischer Vomernecrose.

Das Präparat stammt von einem 34 Jahre alten Manne, welcher mich zum ersten Male am 23. Januar 1897 consultirt hat. Patient acquirirte vor drei Jahren eine schwere Syphilis, welche trotz wiederholter Quecksilberkuren mit erneuerten Eruptionen verlief. Vor zwei Jahren treten unstillbare Kopfschmerzen und Schlaflosigkeit auf, gleichzeitig haben sich auch stinkende Krusten aus der Nase entleert. Nach einigen Monaten schwanden diese Symptome. Seit einem Jahre sind aber Kopfschmerzen und Krustenbildung wieder aufgetreten; aus der Nase verbreitet sich ein pestilenter Gestank. Patient schnarcht zuweilen, räuspert trockene Krusten aus dem Nasenrachenraume und dem Rachen. Ist von mehreren Seiten als Ozänakranker behandelt worden, es ist sogar die Perforation der knorpeligen Scheidewand festgestellt worden.

Nach der Reinigung der Nase, welche mit übelriechenden Krusten hart angefüllt war, und deren Schleimhaut ich aufgelockert, mit kleinen Geschwüren bedeckt und leicht blutend fand, stellte es sich heraus, dass die knorpelige Scheidewand intact war, dagegen fehlte die knöcherne Scheidewand gänzlich. Der Vomer lag in übelriechende Borken eingebettet, vollständig freigelöst und flach querliegend im hinteren grossen gemeinsamen Hohlraume der Nase und war mit der Sonde leicht beweglich.

Der sehr empfindliche und furchtsame Patient wollte damals in die Entfernung durchaus nicht einwilligen, nahm zehn Wochen lang Jodkali in grossen Dosen, spülte sich die Nase öfter am Tage durch und ging seiner Beschäftigung auf dem Lande nach. Er meldete sich am 21. November wieder, ein übler Geruch aus der Nase war schon längst nicht mehr vorhanden. Die Geschwüre waren vernarbt. Ich habe den grossen Knochen mit der Zange gepackt, in den linken Nasengang gebracht und dann mit ziemlicher Kraftanwendung durch die viel kleinere Nasenöffnung extrahirt.

Der Knochen, wie Sie es auch sehen, ist an den Rändern necrotisch, stellenweise resorbirt und auf der einen Seite mit einer ziemlich grossen Spina versehen.

11) Herr Zwillinger: Demonstration des Präparates eines sog. blutenden Septumpolypen.

Das Präparat, welches Z. vorzeigt, stammt aus der rechten Nasenhöhle eines 50 Jahre alten Mannes. Patient suchte den Demonstrirenden mit der Klage auf, dass seine rechte Nasenhälfte seit beiläufig einem Jahre verlegt sei, ihm oft den Athem raube, auch blute er häufig aus der rechten Seite. Mittelst Rhinoscopia ant. ist ein röthlich-blauer Tumor sichtbar, welcher den vordersten Antheil der rechten Nasenhälfte zum grossen Theile ausfüllt; die Sondenuntersuchung ergiebt, dass derselbe von der rechten Fläche der knorpeligen Scheidewand ausgeht. Die Entfernung der Geschwulst wurde mit der Schlinge aus-

Digitized by Google

geführt, worauf die Athmung frei wurde. Die histologische Untersuchung wird Herr Polyák freundlichst ausführen. Die Geschwulst hält Z. für einen sog. blutenden Septumpolypen.

12) Herr Szenes: Ueber eine durch Aetzungen mit Trichloressigsäure erzielte Verschliessung eines Trommelfell-Defectes.

Sieht man die von Tag zu Tag vorwärtsschreitende Weiterentwicklung der Otochirurgie, so wird wohl die Propagation eines Verfahrens, welches die conservative Behandlung von Paukenhöhleneiterungen anstrebt, auf den ersten Eindruck sicherlich auf einen Rückfall deuten. Bedenkt man aber, dass ein conservatives Vorgehen weniger gefährlich ist, als ein operativer Eingriff, ferner, dass oft selbst durch die radicalste Operation eine Dauerheilung des Eiterungsprocesses nicht erzielt wird, dann mag es wohl berechtigt sein, die Aufmerksamkeit allzumal auf die Heilwirkung einzelner Medicamente zu lenken. Nur zufolge letzteren Umstandes möchte ich die Trichloressigsäure erwähnen, und zwar im Anschlusse an den demonstrirten Fall.

Dr. J. G., 29 Jahre alt, Bankbeamter, meldete sich am 16. November 1896 mit folgender Anamnese: Seit dem elften Lebensjahre linksseitige Otorrhoe nach Scharlach; dieselbe besteht noch immer, trotz der durch Jahre fortgesetzten specialistischen Behandlung; versiegte die Ohreneiterung, dann hielt dies nur wenige Tage an, um bad wieder zu recidiviren. Patient wurde mehreren Ortes in Budapest und auch auf Prof. Gottstein's Poliklinik in Breslau behandelt.

Status praesens: Rechtes Ohr normal.

Linkes Ohr: In der Tiefe des äusseren Gehörganges wenig grüner Eiter; nach dem Ausspritzen und Austrocknen des Ohres zeigt sich in der hinteren Trommelfellhälfte ein linsengrosser Defect, die vorhandenen Trommelfellreste sind matt. Vermittelst einer durch die Trommelfelllücke eingeführte Meyer'schen Sonden konnte Caries oder Necrose der Gehörknöchelchen oder einer der Paukenhöhlenwandungen nicht nachgewiesen werden, ebenso konnte ich mit Hilfe des Botey'schen Intratympanal-Spiegels nirgends Wucherungen an der Paukenhöhlenschleimhaut auffinden.

Gehörvermögen rechterseits normal. Links hört Patient die Uhr blos an's Ohr gedrückt, eher nur vermittelst Knochenleitung; C_4, C_3 und C_2 werden nach starkem Anschlagen mit dem Percussionshammer auch per Luftleitung gehört, C_1, C und A werden nur per Knochenleitung percipirt; Flüstersprache hört das kranke linke Ohr selbst unmittelbar nicht, laute Sprache wird durch Hörrohre besser gehört als ohne dieselben. Trotz dieses augenscheinlichen Unterschiedes des beiderseitigen Gehörvermögens vermag Patient die Stimmgabeltöne nicht vom Vertex aus nach dem einen oder anderen Ohre zu lateralisiren.

Es handelt sich also hier um eine Otitis media suppur. chron. linkerseits, ein Bild, welches in Folge von Scharlach nur zu häufig beobachtet wird.

Anfangs war die Behandlung des linken Ohres die übliche. Nach dem Ausspritzen und Austrocknen des Ohres wurde zuvörderst immer ein Sublimat-, später ein Jodoform-Gazestreifen in's Ohr eingeführt, die Suppuration liess hierauf allmählich nach, so dass ich am 21. De-

Digitized by Google

cember zum ersten Male die Ränder des Trommelfelldefectes mit Trichloressigsäure ätzen konnte. Die Reaction bestand darin, dass die Paukenhöhle am nächsten Tage mässig secernirte, doch liess auch dies bald nach zufolge der zweitäglich vorgenommenen Ausspritzungen. Die zweite Aetzung wurde am 2. Januar 1897 vorgenommen, dasselbe geschah am 13., 21. und 29. Januar, am 6. und 15. Februar. Die Reaction äusserte sich allmählich in stets geringerer Secretion, der Defect wurde zusehends immer kleiner, um endlich am 27. Februar sich vollkommen zu verschliessen. Seit dieser Zeit sah ich Patienten noch einige Male, und heute, nahezu nach einem Jahre, ist das Bild unverändert geblieben. Die Paukenhöhleneiterung ist vollkommen versiegt, an Stelle des Trommelfelldefectes befindet sich eine glänzende Narbe, welche mit der inneren Paukenhöhlenwand verwachsen ist und somit auch mit Hilfe des Siegle'schen pneumatischen Trichters nicht beweglich ist. Betreffs des Gehörvermögens änderte sich der Zustand kaum. Bedenkt man, dass vorher 18 Jahre hindurch eine Paukenhöhleneiterung bestand, welche wohl manchmal auf kurze Zeit sistirte, wegen des persistenten Trommelfelldefectes jedoch sich immer leichtwegs erneuerte, dann kann der Fall, nach Vernarbung des Defectes, als geheilt bezeichnet werden.

Bezüglich der Trichloressigsäure möchte ich erwähnen, dass dieselbe durch Domas im Jahre 1839 entdeckt und bald von verschiedenen Specialisten als Aetzmittel angewendet wurde. Okuneff lenkte im Jahre 1895 neuerdings die Aufmerksamkeit auf den Heilwerth derselben bei Ohren-, Kehlkopf- und Nasenkrankheiten, indem er auf die durch v. Stein schon sechs Jahre früher veröffentlichten Resultate hinwies. Bei uns berichtete Halász 1896 und später auf Grund neuerer Fälle über den vortrefflichen Heilwerth des Mittels, ebenso äusserte sich Gomperz gelegentlich des österreichischen Otologentages (Juni 1896), bald darauf Alt zufolge der Versuche aus Gruber's Ohrenklinik in Wien, und schliesslich lobt Barnick den Werth der Trichloressigsäure betreffs Verschliessung von Trommelfelldefecten zufolge seiner Versuche aus Habermann's Ohrenklinik in Graz.

Als Vortheil ist laut der einstimmigen Ansicht der Autoren die Förderung der Regenerationsfähigkeit des Trommelfells zu bezeichnen. Als Nachtheil wäre die grosse Schmerzhaftigkeit zu erwähnen, welche trotz der vorher angewandten Cocainanästhesie der Aetzung zu folgen pflegt. Doch ist die Schmerzhaftigkeit sehr individuell, und hält dieselbe in der Regel nur kurze Zeit an, manchmal kaum zehn Minuten.

In dem patholog. Institute zu Freiburg i. B. stellte Schujeninoff experimentelle Untersuchungen betreffs der reactiven Entzündung nach Aetzungen an, und wenn auch Sch. über tiefgreifende Veränderungen berichtet, zeigten sich dieselben praktisch dennoch nicht für solche, welche eine Anwendung des Mittels bei ambulanter Behandlung contraindiciren würden.

Herr Krepuska: Ich habe das Mittel auch versucht und habe auch die Fälle von Gomperz gesehen. Wie es Perforationen giebt, welche sich auch ohne dieses Mittel verschliessen, so giebt es auch solche, welche auf dieses Mittel auch nicht verheilen. Einen specifischen Werth besitzt das Mittel nicht.

Digitized by Google

Eine andere Frage ist jene, was eigentlich die Verschliessung für einen Werth besitzt, wenn nach ähnlichen Destructionen das Gehör gleich Null ist?

Es kommt mir vor, dass Herr Szenes sich logisch im Ausdrucke geirrt hat, als er behauptete, mit der Verschliessung des Trommelfells die Eiterung sistirt zu haben. Die Verschliessung des Trommelfells ist ja nur dann indicirt, wenn der Process in der Paukenhöhle schon beendet und das Ohr nicht mehr irritabel ist; denn eine solche Paukenhöhle kann auf den geringsten Insult mit einer Monate lang andauernden Entzündung reagiren, und unter solchen Umständen ist die Anwendung eines Aetz- und Gerinnungsmittels in der Paukenhöhle für den Patienten kaum indifferent. Herr Szenes hat selbst betont, dass vor der Aetzung cocainisirt werden soll, um die Schmerzen zu lindern.

Die Trichloressigsäure kann auf zweifache Weise angewendet werden. Stein applicirt die Krystalle, Gomperz taucht ein Watteknäuel in die concentrirte Lösung der hygroscopischen Säure und berührt mit grösster Vorsicht die Ränder der Perforation, ohne die Schleimhaut der Paukenhöhle zu berühren. Gomperz beschreibt einen Fall, wo nicht nur die äussere und die innere Schicht des Trommelfells, sondern auch die mittlere, die Propria restituirt wurde. Bei Aetzungen mit Trichloressigsäure ist der Vorgang aber derselbe wie bei Anwendung von anderen Aetzmitteln, dass die narbige Partie, welche zwischen der äusseren Epithelialschicht und inneren Schleimhautschicht verläuft, und welche Schuld daran ist, dass das Trommelfell nicht verwachsen kann, destruirt wird, es bildet sich eine neue Wundfläche mit jungen Blutgefässen, und diese Gefässe besorgen das Weiterführen des Materials, wovon an der Stelle einer Trommelfellschicht ein Membran gebildet wird, ähnlich dem eingeölten Cigarettenpapier, straff angezogen, nicht beweglich und transparent auf die Weise, dass dahinter die feuchte Farbe des Promontoriums durchscheint, als wie wenn überhaupt keine Membran dort läge. Dies ist die physiologische Seite der verheilenden Wirkung. Ich habe das Mittel zur Seite gelegt, weil es keine besondere Wirkung zeigt, die nicht mit anderen Mitteln auch erreichbar wäre.

Eine andere Frage ist, warum wir einen Trommelfelldefect zur Verschliessung bringen sollen? Ein scarlatinöser Process kann schwere Leiden im Ohre verursachen, event. die Knochen angreifen, und auf das Gehör wird es indifferent bleiben, ob das Trommelfell verschlossen ist; Gomperz hat auch erfahren, dass man gewisse Fälle, die sich zu diesem Verfahren eignen, auswählen muss; so z. B. kleine Perforationen, welche grössere, durch Einlegen von Glycerintamponen sistirbare Gehörstörungen verursachen, oder bei Fällen, wo die Perforation Ohrensausen verursacht, welches bei Zudeckung aufhört. Man soll also die geeigneten Fälle experimentell auswählen, denn sonst giebt es auch Perforationen, welche nothwendig sind, weil sie die Rolle eines Sicherheitsventils spielen. Die Paukenhöhle kann ja mit Watte gut geschützt werden. Ich weiss nicht, in wie vielen Fällen Herr Szenes das Mittel angewendet hat . . .

Herr Szenes: In 46 Fällen; 21 Mal wurde die Verschliessung vollkommen erzielt, 8 Fälle stehen noch jetzt in Behandlung, die übrigen

Digitized by Google

17 Fälle sind theils weggeblieben, theils konnte bei denselben die Vernarbung nicht erzielt werden.

Herr Krepuska: Dies sind schöne Resultate; schade, dass Herr Szenes sie nicht demonstrirt hat; es fragt sich nur, ob es ihm nicht gelungen wäre mit einfachem Vorgehen, Reinhaltung und Aetzung der Granulationen Vernarbung zu erzielen, so wie es mir gelang; es gab sogar Fälle, wo die Ursache der Eiterung ferner lag und wo durch die Entfernung der Ursache die Sistirung der Paukenhöhleneiterung mit Zuheilung der Perforation oder sogar Destruction erfolgte.

Was den demonstrirten Fall betrifft, hat der Patient durch die Behandlung nichts gewonnen, weil er nicht besser hört, im Gegentheil an Ohrensausen leidet. Das Ohr eitert zwar nicht, das ist aber nicht durch die Verschliessung des Trommelfels sistirt worden. Die Narbe ist sogar an das Promontorium angewachsen, und wahrscheinlich werden noch weitere Verwachsungen vorhanden sein, welche schrumpfen können und dann statische Gleichgewichtsstörungen hervorrufen können, so dass eigentlich noch fraglich ist, ob der Patient nicht in schlechtere Verhältnisse gekommen ist? Ich glaube, die Trichloressigsäure hat keine Zukunft. Hauptsache ist, antiseptisch zu behandeln und Perforationen erst dann zur Verschliessung zu bringen, wenn die Paukenhöhle frei von Entzündung ist und die Probe, ob sie zur Verschliessung geeignet ist, schon bestanden hat.

Herr Tomka: Ich will eine dritte Indication erwähnen, welche das Leben am meisten gefährdet, d. h. den desquamativen Process. Wenn es hier gelingt, Verschliessung zu erzielen, dann ist der Patient von grossen Ohrenleiden verschont. Die Vernarbung des Trommelfells ist auch darum vortheilhaft, weil sie viele schädliche Einwirkungen vom Ohre fernhält. Die Verwachsungen können Störungen des Gehörs wohl verursachen, es fragt sich aber, ob sie allein Schuld daran tragen. Es können auch Membranen zwischen den einzelnen Gehörknöchelchen vorhanden sein.

Herr Szenes: In dem demonstrirten Falle sind die Gehörknöchelchen mit einander verwachsen.

Herr Némai: Mit Trichloressigsäure behandelte Fälle habe ich schon 1894 demonstrirt. Das Mittel ätzt stärker als Lapis, beinahe so stark wie Chromsäure, ist aber nicht giftig, bringt Detritus und Epithel zur Gerinnung. Die Säure ist in der rhino-laryngologischen Praxis gut verwendbar und ich glaube, auch bei Ohrenleiden. Ich applicire sie auf Tonsillen, welche wiederholt parenchymatös entzündet waren, wenn die Tonsillotomie nicht ausführbar ist, ferner nach Galvanocaustik, weil dann die Wunden schneller verheilen. Das Mittel ist ferner ein mächtiges Stypticum und kann ausserdem nach der Auskratzung von eiternden Granulationen angewendet werden.

Herr Szenes: Ich will Herrn Krepuska Folgendes antworten: Ich wollte dem Mittel keine solche specifische Wirkung zuschreiben; wenn der Paukenhöhlenprocess sistirt oder torpid ist und das Trommelfell perforirt ist, dann kann auch eine geringe Einwirkung den Paukenhöhlenprocess erneuern und wieder Eiterung hervorrufen. Aus diesem Grunde ist die Verschliessung des Trommelfells indicirt. Es ist schon altbekannt, dass man von dem Paukenhöhlenprocess niemals wissen

Digitized by Google

kann, wo er stehen bleibt. Gomperz und Andere loben das Mittel, und hätte ich nicht gute Resultate in zahlreichen Fällen gesehen, dann würde ich es, wie so viele andere versuchsweise angewendete und unbrauchbar gefundene Mittel, ebenfalls verurtheilt haben. Ein jeder Fall kann nicht heilen, denn dort, wo Knochenprocesse, Rachenleiden oder adenoide Vegetationen vorliegen, müssen diese speciell behandelt werden.

Der eitrige Paukenhöhlenprocess ist dann geheilt, wenn der Trommelfelldefect vernarbt ist. Natürlich besitzt die Narbe nicht dieselbe Widerstandsfähigkeit, wie das intacte Gewebe, die Gefahr ist aber doch so geringer, als ohne Narbe. Sind Synechien vorhanden, dann wird die Politzer'sche Operation helfen. Dass das Gehör nach einem 18 Jahre lang andauernden Process nicht besser wird, ist Nebensache; Hauptsache ist die Sistirung der Eiterung, welche unter Umständen eine vitale Indication werden kann.

Herr Krepuska: Herr Szenes missversteht mich. Ich habe meine Rede in zwei Theile getheilt. Im Allgemeinen habe ich erwähnt, dass die Restitutionsfähigkeit des Trommelfells eine grosse ist, weil sie auch spontan erfolgt, z. B. nach Beseitigung von Adenoiden. Darauf antwortete Herr Szenes, dass es ihm gar nicht einfällt, den Defect zu ätzen, wenn Adenoiden vorhanden sind. Speciell diesen Fall betreffend legte ich die Frage vor, was der Patient durch die Vernarbung profitirt hat? Herr Szenes antwortete darauf, dass „die Eiterung aufgehört hat"...

Herr Szenes: Nachdem die Eiterung aufgehört hat, ist das Trommelfell verwachsen, weil es regenerirt wurde.

Herr Krepuska: Was hat dann aber Herr Szenes hier geheilt, den Trommelfelldefect oder den Paukenhöhlenprocess? Denn man pflegt das Trommelfell nur dann zu ätzen, wenn die Eiterung schon aufgehört hat; wenn die Heilung der Eiterung und Vernarbung des Defectes gleichzeitig erfolgen, dann hat nicht das Mittel den Defect zur Vernarbung gebracht. Bei der Demonstration erwähnte Herr Szenes, dass das Ohr noch im October geeitert hat.

Herr Baumgarten: Ich kann die Sache nur so erklären, dass Herr Szenes zuerst den eiternden Process beseitigt und nach dessen Heilung die Perforation mit Trichloressigsäure zur Verschliessung gebracht hat, denn die Bedingung des Verschliessens ist, dass das Ohr schon trocken sei.

Herr Krepuska: Natürlich, nur hat Herr Szenes das nicht gesagt.

Der Vorsitzende: Herr Szenes ist gewiss auf die Weise vorgegangen, dass er zuerst die Otorrhoe geheilt und erst dann den Defect, welcher sich spontan nicht schliessen wollte, zur Vernarbung gebracht hat?

Herr Szenes: Ja.

Notizen.

70. Versammlung deutscher Naturforscher und Aerzte.

Düsseldorf, im Juli. Die Stadt Düsseldorf rüstet sich, die 70. Versammlung deutscher Naturforscher und Aerzte in den Tagen vom 19.—24. September d. Js. würdig zu empfangen. Das Programm dieser Versammlung ist ein so vielseitiges und interessantes, dass diese

Digitized by Google

70. Versammlung sich nicht nur würdig ihren Vorgängerinnen anreihen, sondern dieselben wesentlich übertreffen dürfte. In den allgemeinen Sitzungen werden nachfolgende Vorträge gehalten:

1) Geheimer Regierungsrath Prof. Dr. Klein, Göttingen: „Universität und technische Hochschule".

2) Medicinalrath Prof. Dr. Tillmanns, Leipzig: „Hundert Jahre Chirurgie."

3) Geheimer Regierungs- und Baurath Professor Dr. Intze, Aachen: „Ueber den Zweck, die erforderlichen Vorarbeiten und die Bau-Ausführung von Thalsperren im Gebirge, sowie über deren Bedeutung im wirthschaftlichen Leben der Gebirgsbewohner".

4) Professor Dr. Martins, Rostock: „Krankheitsursachen und Krankheits-Anlagen".

5) Professor van t'Hoff, Berlin: „Die zunehmende Bedeutung der anorganischen Chemie".

6) Privat-Docent Dr. Martin Mendelsohn, Berlin: „Die Bedeutung der Krankenpflege für die wissenschaftliche Therapie".

7) Eventuell Geheimrath Professor Dr. Rudolf Virchow, Berlin: Thema vorbehalten!

Ausser diesen Vorträgen sind für die Abtheilungssitzungen über 400 Redner angemeldet. Zum ersten Male werden als neugebildete Abtheilungen die für angewandte Mathematik und Naturwissenschaften (Ingenieurwissenschaften), sowie diejenige für die Geschichte der Medicin in Thätigkeit treten. Mit der Versammlung werden nicht weniger als vier Ausstellungen verbunden sein, nämlich 1) eine historische Ausstellung; 2) eine photographische Ausstellung (die Photographie im Dienste der Wissenschaft); 3) eine Neuheiten-Ausstellung naturwissenschaftlicher und medicinisch-chirurgischer Gegenstände und Apparate, sowie chemisch-pharmaceutischer Präparate und hygienischer Gegenstände; 4) eine physikalische und chemische Lehrmittel-Sammlung. Für diese Ausstellungen sind bereits hervorragende Objecte in grosser Menge angemeldet worden. Der Verein der Aerzte und der naturwissenschaftliche Verein in Düsseldorf haben sich bereit erklärt, ein Preisgericht zu wählen und sollen hervorragende Leistungen der Aussteller durch ein Anerkennungs-Diplom ausgezeichnet werden. Endlich wird mit der Versammlung ein Congress der alcoholfeindlichen Aerzte und eine Ausstellung alcoholfreier Getränke verbunden sein. — Unter den Festschriften, welche für die Theilnehmer der Naturforscher- und Aerzte-Versammlung bestimmt sind, soll schon heute die von der Stadt Düsseldorf herauszugebende Festschrift hervorgehoben werden, die sich sowohl durch ihren Inhalt als ihre Ausstattung ganz besonders auszeichnen wird. — An Vergnügungen wird es, wie sich das am frohen Rheine von selbst versteht, nach des Tages Last und Hitze nicht fehlen. Ausser dem üblichen Festessen, einem Balle und einem Commers wird es eine Theater-Vorstellung, einen fröhlichen

Digitized by Google

Abend im „Malkasten“ und Ausflüge zur Müngstener Riesenbrücke, in das Siebengebirge, nach Duisburg u. s. w. geben. Diejenigen Naturforscher und Aerzte, welche ihre Frauen und Töchter mitbringen, dürfen ausser Sorge sein, dass sich die letzteren während der Sitzungen etwa einsam fühlen könnten: ein Sonder-Ausschuss liebenswürdigster Damen hat sich gebildet, um die fremden Genossinnen mit den Schätzen der Natur und Kunst, wie sie Düsseldorf in so reichem Maasse bietet, bekannt zu machen, und wenn wir verrathen, dass selbst ein Radlerinnen-Ausschuss vorhanden ist, so wird man zugeben, dass die Vorbereitungen in unserer Düsselstadt zum Empfang auch des weiblichen Theils unserer illustren Gäste nichts zu wünschen übrig lassen.

Der XIII. internationale medicinische Congress

wird unter dem Präsidium des Herrn Prof. Lannelongue im Jahre 1900 in Paris tagen. Der Congress beginnt am 2. August und wird eine Woche dauern.

Für Ohrenheilkunde, sowie für Rhinologie und Laryngologie wird eine eigene Section bestehen, welche sich in zwei Unterabtheilungen gliedert, deren eine für Ohrenheilkunde, die andere für Rhinologie und Laryngologie bestimmt ist.

Für jede der beiden Sectionen wurde ein eigenes Organisations-Comitée bestellt.

Das Comité für die otologische Section besteht aus dem Präsidenten Dr. Gellé, dem Secretär Dr. Castex und den Doctoren Boucheron, Duplay, Ladreit de Lacharrière, Lannois, Loewenberg, Lubet-Barbou, Ménière, Miot, Ninier.

Das Comité für die rhino-laryngologische Gesellschaft besteht aus dem Präsidenten Dr. Gouguenheim, dem Secretär Dr. Lermoyez und aus den Doctoren Cartaz, Chatellier, Carel, Luc, Martin, Moura, Moure, Poyet, Ruault.

Auskünfte scientifischer Natur ertheilt für die otologische Section Herr Dr. Castex (30 Avénue de Mossine à Paris), für die rhino-laryngologische Section Herr Dr. Lermoyez (20bis Rue de la Boétie à Paris). In Angelegenheiten nicht scientifischer Art (Eisenbahnfahrt, Wohnung etc.) hat man sich an den Generalsecretär des Congresses (21 Rue St. Guillaume à Paris) zu wenden.

Vorträge können in deutscher, englischer oder französischer Sprache abgehalten werden; die Berichte werden nur in französischer Sprache veröffentlicht.

Alle für die Monatsschrift bestimmten Beiträge und Referate sowie alle Druckschriften Archive und Tausch-Exemplare anderer Zeitschriften beliebe man an Herrn Prof. Dr. Gruber in Wien I, Freiung 7, zu senden. Beiträge werden mit 40 Mark pro Druckbogen honorirt und die gewünschte Anzahl Separat-Abzüge beigegeben.

Verantwortlicher Redacteur: Prof. Dr. Ph. Schech in München.

Verlag von Oscar Coblentz. Expeditionsbureau: Berlin W. 35, Derfflingerstrasse 22a.

Druck von Carl Marschner, Berlin SW., Ritterstrasse 41.

Digitized by Google

Monatsschrift für Ohrenheilkunde

sowie für

Kehlkopf-, Nasen-, Rachen-Krankheiten.

Organ der Oesterr. Otologischen Gesellschaft.

(Neue Folge.)

Mitbegründet von weil. Prof. Dr. N. Rüdinger, Prof. Dr. R. Voltolini und weil. Prof. Dr. Fr. E. Weber-Liel

und unter Mitwirkung der Herren

Docent Dr. **E. Baumgarten** (Budapest), Hofrath Dr. **Beschorner** (Dresden), Prof. Dr. **Ganghofner** (Prag), Docent Dr. **Gomperz** (Wien), Dr. **Heinze** (Leipzig), Dr. **Hopmann** (Cöln), Prof. Dr. **Jurasz** (Heidelberg), Dr. **Keller** (Cöln), Prof. Dr. **Kiesselbach** (Erlangen), Prof. Dr. **Kirchner** (Würzburg), Dr. **Koch** (Luxemburg), Dr. **Law** (London), Docent Dr. **Lichtenberg** (Budapest), Dr. **Lublinski** (Berlin), Dr. **Michel** (Cöln), Docent Dr. **Moldenhauer** (Leipzig), Prof. Dr. **Onodi** (Budapest), Docent Dr. **Paulsen** (Kiel), Dr. **A. Schapringer** (New-York), Dr. **Schäffer** (Bremen), Dr. **E. Stepanow** (Moskau), Prof. Dr. **Störck** (Wien), Prof. Dr. **Strübing** (Greifswald), Dr. **Weil** (Stuttgart), Dr. **Ziem** (Danzig)

Herausgegeben von

Prof. Dr. JOS. GRUBER Wien. **Prof. Dr. v. SCHRÖTTER** Wien. **Prof. Dr. PH. SCHECH** München.

Prof. Dr. E. ZUCKERKANDL Wien.

Dieses Organ erscheint monatlich in der Stärke von 3 bis 3½ Bogen. Man abonnirt auf dasselbe bei allen Buchhandlungen und Postanstalten des In- und Auslandes.
Der Preis für die Monatsschrift beträgt 12 R.-M. jährlich; wenn die Monatsschrift zusammen mit der Allgemeinen medicinischen Central-Zeitung bestellt wird, nur 8 R.-M.

Jahrg. XXXII. Berlin, August 1898. No. 8.

I. Originalien.

Aus der Universitäts-Poliklinik für Ohrenkranke in Freiburg i. Br.

Ueber doppelseitige Trommelfellrupturen.

Von

Dr. **R. Stankowski**, Assistent der Klinik.

Unter doppelseitigen Trommelfellrupturen verstehen wir solche Zerreissungen beider Trommelfelle, welche gleichzeitig oder fast gleichzeitig bei derselben Gelegenheit und durch dieselbe Ursache erfolgen.

Wir unterscheiden bei denselben, wie bei den einseitigen, Spontan- und traumatische Rupturen. Spontanrupturen sind, analog den Spontanfracturen, den traumatischen Rupturen gegenüber dadurch characterisirt, dass bei denselben ein Trauma, d. h. eine von aussen auf den Körper einwirkende Gewalt, ausgeschlossen ist. Die traumatischen doppelseitigen Rupturen sind, ebenso wie die einseitigen, directe und indirecte. Als directe bezeichnen wir diejenigen, bei denen der verletzende Gegen-

Digitized by Google

stand unmittelbar das Trommelfell trifft, als indirecte die durch plötzliche erhebliche Aenderung des Luftdruckes und die bei Kopfverletzungen entstandenen.

Von doppelseitiger Spontanruptur des Trommelfells ist bis jetzt nur ein Fall in der Literatur beschrieben worden, und zwar von A. G. Welsford[1]). Es handelte sich dort um einen 60jährigen Mann, welcher an Bronchitis und Emphysem litt, der sich aber über sein Gehör nicht zu beklagen hatte. Bei einem starken Hustenanfall vernahm er in beiden Ohren einen Knall und es entleerte sich sodann aus denselben Blut. Die Untersuchung ergab Ruptur beider Trommelfelle und bedeutende Abnahme der Hörfähigkeit. Es trat später starkes Sausen, sowie noch grössere Verminderung der Hörfähigkeit ein, so dass der Autor auch pathologische Veränderungen des inneren Ohres als Folge des Hustenanfalls annimmt. Der Zustand verblieb unverändert bis zu dem mehrere Monate später erfolgten Tode. Aehnlich wie bei der soeben genannten Veranlassung wären solche Spontanrupturen auch bei Keuchhusten, beim Niesen, beim starken Schneuzen und beim Erbrechen zu erwarten. Wir glauben nicht, dass unter den angegebenen Bedingungen ein normales Trommelfell einreisst, sondern dass es sich dabei um pathologisch veränderte Membranen handeln muss. Es wird, was überhaupt für alle Rupturen ausser den directen gilt, mit um so grösserer Leichtigkeit eine Zerreissung des Trommelfells eintreten, wenn eine totale oder partielle Atrophie der Membran, wenn Narben, Verkalkungen oder Verwachsungen vorhanden sind. Auch ein normales Trommelfell kann durch vorausgegangene Schädlichkeiten, etwa einen Hustenanfall, so alterirt werden, dass es einem erneuten Anfall nicht mehr widersteht; die Veränderung besteht in Zerreissung der Gefässe und Auftreten von Blutextravasaten im Trommelfell, wie es Trautmann[2]) nach einem einzigen Hustenanfall beobachtet hat.

Was die traumatischen beiderseitigen Rupturen anbetrifft, so ist von den directen bis jetzt noch keine Beobachtung in der Literatur niedergelegt worden, die Möglichkeit derselben lässt sich jedoch nicht bestreiten.

Die indirecten doppelseitigen entstehen, ebenso wie die einseitigen, durch Luftverdichtung von der Tube und vom äusseren Gehörgang aus. Von den ersteren ist bis jetzt noch kein Fall beschrieben worden, wiewohl das Vorkommen derselben nicht zu bezweifeln ist. Die Möglichkeit zur Entstehung derselben ist gegeben bei Politzer's Verfahren, beim angestrengten Valsalva, beim Blasen von Trompeten[3]) und bei Erhängten; wenigsten haben bei letzterer Veranlassung eine einseitige Ruptur beobachtet Littre und Geoghegan[4]), Ogston[5]), Schwartze[6]) und Lannois[7]). Durch Luftverdünnung im äusseren Gehörgang sind doppelseitige Rupturen nicht beobachtet worden, auch sind die Bedingungen zur Enstehung derselben kaum gegeben.

Den grössten Theil der doppelseitigen Rupturen bilden, wie es aus den in der Literatur niedergelegten Beobachtungen hervorgeht, die durch Luftcompression im äusseren Gehörgang entstandenen. Die Ursache derselben gab Explosion von Gasen ab. Wir haben in der Literatur im Ganzen vier Fälle von auf diese Weise entstandenen Trommelfell-Rupturen aufgefunden, und zwar sind dieselben veröffentlicht worden

Digitized by Google

von Moos, Keller, Beinert und C. J. Colles. In dem von Moos[8]) beschriebenen Fall war die doppelseitige Ruptur dadurch entstanden, dass bei der Bereitung eines chemischen Präparates unter lauter Detonation Gase explodirten. Der dabei beschäftigte Mann trug Augenverletzungen davon, ausserdem wurde er für kürzere Zeit betäubt, bekam sodann Sausen im Kopf und wurde schwerhörig. Am vierten Tage trat linkerseits, am achten Tage auch rechterseits „chocoladenfarbiger" Ohrenfluss ein. Bei der Untersuchung, die drei Wochen nach dem Unfall vorgenommen worden ist, zeigte sich, dass das rechte Trommelfell vorn unten perforirt war, im Uebrigen verdickt und geröthet; das linke Trommelfell war hinten unten perforirt, sonst wie rechts. Sprache wurde rechts 4 m, links 1 m weit verstanden. Knochenleitung für Uhr war erhalten, Weber lateralisirte für Stimmgabeln nach links. Es bestand continuirliches Sausen links. Die Perforationen verheilten nach 14 Tagen. Nach fünf Wochen, beim Entlassen aus der Behandlung, war die Hörschärfe „rechts $^1/_2$, links $^1/_6$". Es bestand noch schwaches, zeitweilig pausirendes Sausen links. Das Trommelfell zeigte beiderseits noch Griffinjection. Dieser Fall von doppelseitiger Ruptur zeigt das Bild einer Mittelohrerkrankung, die besonders stark das linke Ohr betroffen hat. Das Resultat nach der Verheilung der Rupturen in Bezug auf die Function war wenig günstig. Auch die Prognose in Betreff des weiteren Verhaltens war zum Wenigsten zweifelhaft wegen des Sausens linkerseits. Die Möglichkeit war, dem Autor zufolge, nicht auszuschliessen, dass sich hier noch ein ernsteres Labyrinthleiden entwickeln würde, welches gegebenen Falles zum völligen Verlust des Gehörs auf diesem Ohr führen könnte. Keller[9]) beobachtete eine doppelseitige Trommelfellruptur, die durch eine Kesselexplosion verursacht wurde. Der betreffende Patient wurde bei derselben für einige Minuten betäubt und trug beträchtliche Brandwunden auf der linken Gesichtshälfte davon. Nach einigen Tagen bemerkte er linksseitigen Ohrenfluss, sowie beträchtliche Schwerhörigkeit und starken Schwindel. Die objective Untersuchung, die zum ersten Mal nach zwei Wochen vorgenommen wurde, ergab linkerseits Schwellung des Gehörganges und des Trommelfells, sowie dicht vor dem Umbo eine erbsengrosse Perforation mit gerötheten und verdickten Rändern. Rechterseits war eine vor dem Hammergriff und parallel demselben verlaufende elliptische Ruptur von $^2/_3$ der Länge des Trommelfells; die Ränder derselben waren ohne entzündliche Reaction. Uhr wurde links auch beim Andrücken an die Ohrmuschel nicht gehört, rechts bis zu 5 cm. Stimmgabel — nicht angegeben, welche — wurde links schwach, rechts besser gehört. Weber nach links. Mässig laute Sprache wurde ausreichend verstanden. Es bestand rechtsseitiger Ohrenschmerz, mässiger Schwindel und zeitweise Unsicherheit beim Gehen. Nach zehn Tagen Vernarbung der rechtsseitigen Ruptur, links Verkleinerung derselben bis auf eine stecknadelkopfgrosse Lücke. Im weiteren Verlauf traten unter stetiger Abnahme des Gehörs stärkere Congestionen nach dem Kopf und Kopfschmerzen, sowie subjective Geräusche in den Ohren auf. Die Untersuchung acht Monate nach der Verletzung ergab, dass beide Rupturen völlig vernarbt waren, links war die Narbe wahrscheinlich mit dem Promontorium verwachsen. Uhr wurde links gar nicht, rechts nur beim

Digitized by Google

festen Andrücken gehört; Stimmgabel wurde durch Luftleitung links gar nicht gehört, rechts mehr als Schwirren; Knochenleitung war vom Scheitel aus aufgehoben; laute Sprache wurde einige Fuss weit gehört. Die Symptome, die früher bestanden, hatten nachgelassen, es bestand aber noch starkes Sausen beiderseits. Der Autor macht darauf aufmerksam, dass in diesem Fall nicht, wie gewöhnlich, die Labyrinthsymptome sofort nach der Detonation eingetreten sind, sondern erst im weiteren Verlauf; er nimmt daher nicht eine Labyrintherschütterung, sondern eine Hämorrhagie mit consecutiver Entzündung und Exsudation im Labyrinth an, welcher Zustand die Nervenendigungen schädigen musste. Beinert[10]) berichtet über einen Fall, der vier Wochen nach der Verletzung in der Halle'schen Klinik zur Beobachtung kam. Die beiderseitige Ruptur war durch eine Dynamitexplosion entstanden; das linke Ohr eiterte. Weitere Angaben fehlen. In dem Fall von Colles[11]) war die doppelseitige Ruptur durch vorzeitige Explosion einer Kanone verursacht worden. Bei dieser Gelegenheit trugen mehrere Soldaten Verletzungen davon, einer bekam starkes Nasenbluten und fühlte heftiges Hämmern in den Ohren. In der Folge stellte sich beiderseits Ohrenfluss ein. Sechs Wochen nach dem Unfall kam der Mann in die Beobachtung des Autors. Das rechte Ohr eiterte nicht mehr. Im rechten Trommelfell war eine kleine Perforation im hinteren oberen Segment, im linken ein grosser Defect in der unteren Hälfte. Die Knochenleitung war besser als Luftleitung. Uhr wurde bis auf einige Zoll gehört, Conversationssprache in einigen Metern. Die Perforation rechts vernarbte; Uhr wurde auf diesem Ohr auf 10 Zoll Entfernung gehört. Links verkleinerte sich die Perforation und das Gehör besserte sich ebenfalls.

Wir sind gleichfalls in der Lage, aus dem Material unserer Klinik über einen hierher gehörenden Fall zu berichten.

Beobachtung I, Journ.-No. 527, aufgen. 25. Aug. 1896. Franz G., Maschinist, 32 Jahre alt. Als am 4. August d. J. das Wasserstandglas eines Dampfkessels unter starkem Knall barst, bekam Patient Sausen in beiden Ohren. Nach drei Tagen stellte sich Ohrenfluss ein, auch bemerkte er, dass er schlechter hörte. Seit einigen Tagen hat der Ausfluss linkerseits aufgehört, rechts ist er geringer geworden.

Stat. praesens. Linkes Trommelfell: nierenförmiger Defect in der unteren Hälfte. Das rechte Trommelfell ist stark gerötet und geschwollen; Einzelheiten sind nicht zu erkennen, eine Perforation befindet sich anscheinend vorn unten.

Das Ergebniss der Hörprüfung — Nomenclatur nach Bloch[12]) — war folgendes:

$h \frac{0{,}08}{0{,}12}$ kl, m; $v \frac{2{,}0 - 0{,}2}{1{,}5 - 0{,}2}$; $A^1 \frac{-\vartheta}{-\vartheta}$ m —; $C \frac{=}{=}$; $c \frac{=}{=}$ m — (45/65); $c^1 \frac{+}{+}$ m; fis^4 bds; G (0,50) $\frac{0{,}7}{0{,}5}$; Ord.: Jodanstrich um das rechte Ohr.

4. IX. Rechts hat die Entzündung abgenommen, die Perforation ist kleiner geworden. Links ist der Defect unverändert, die in demselben sichtbare Paukenschleimhaut sieht blass aus. Patient wird auf zwei Wochen entlassen. 2. X. Die Defecte sind kleiner geworden, die

Digitized by Google

Paukenschleimhaut ist feucht und geröthet. h $\frac{0{,}02}{0{,}06}$ kl r; v $\frac{2{,}0 - 0{,}5}{> 7{,}0 - 1{,}5}$. 13. XI. Rechts Eiterung, links unverändert — nierenförmiger Defect v $\frac{> 7{,}0 - 0{,}5}{> 7{,}0}$; Streifen bds. 4. XII. Beiderseits noch Defecte in der unteren Hälfte des Trommelfells, rechts geringe Eiterung. 23. II. 1897. Rechts kleinerer nierenförmiger Defect, links ebensolcher grosser; keine Eiterung mehr. 27. IV. Der Defect im rechten Trommelfell ist kleiner geworden, links ist derselbe gleich geblieben; es besteht keine Eiterung. 23. VII. Die Perforationen sind kleiner geworden. 30. X. Die Perforationen sind beiderseits gleich gross; links ist ein wenig Secret auf der geröteten Schleimhaut sichtbar, das rechte Ohr ist trocken. 21. II. 1898. Das rechte Trommelfell zeigt eine nierenförmige, bewegliche Narbe, das linke einen nierenförmigen Defect, in demselben sieht man die granulirende Paukenschleimhaut. 26. IV. Seit 14 Tagen nach Influenza besteht links stärkere Eiterung, im Trommelfell nierenförmiger Defect. Das rechte Ohr ist gut geblieben. Was bei diesem Fall besonders auffällt, ist die geringe Tendenz zur Verheilung der Defecte im Trommelfell; denn der Mann erschien im Uebrigen als vollständig gesund. Dass die Eiterung im linken Ohr nach Influenza von Neuem erschienen ist, mag auf das Fortbestehen der Perforation mitbezogen werden.

Durch Luftverdichtung im äusseren Gehörgang, aber nicht in Folge einer Explosion, sondern durch Ohrfeigen, sind auch die beiden folgenden, auf unserer Klinik beobachteten Fälle von doppelseitiger Trommelfell-Ruptur entstanden.

Beobachtung II, Journ.-No. 98, Aufnahme 8. Januar 1895. Karl B., Stallmeister, 45 Jahre alt. Derselbe erhielt am 1. Januar 1895 einen Schlag auf's linke Ohr; es ist nicht festzustellen, ob er auch auf die rechte Kopfseite geschlagen worden ist. Seitdem besteht Brausen im linken Ohr; Anfangs will er auch Schmerzen in demselben, besonders Stechen nach der Schläfe hin gehabt haben. Auch bei der Aufnahme fühlte er noch flüchtige Stiche im Ohr. Blutaustritt aus den Ohren hat er nicht bemerkt.

Status praesens: Rechts befindet sich in der hinteren Hälfte des Trommelfells eine kleine, runde, trockene Perforation, durch welche man den Rand der Nische zum runden Fenster sehen kann; im vorderen unteren Quadranten Verdichtung, oben Atrophie. Im linken Trommelfell ist in der hinteren Hälfte ein länglicher Defect, welcher bis an den Hammergriff heranreicht und an dessen hinterem unteren Rand ebenfalls die Nische zum runden Fenster sichtbar wird, während oben gerade noch das Ende des Ambosschenkels hervorblickt. — Der Verletzte wusste von der Perforation im rechten Ohr nichts. —

Das Ergebniss der Hörprüfung an diesem Tage war folgendes:

h $\frac{0{,}06}{\theta}$ kl θ; v $\frac{7 - 7}{\theta ?}$; $\frac{V}{2}$ $\frac{> 7 - > 7}{> 7 - ?}$; A^1 $\frac{- \vartheta}{- \vartheta}$; C $\frac{- \vartheta}{- \vartheta}$ l —; c $\frac{\pm 0}{- \vartheta}$ l —; c^1 $\frac{+}{-}$ l +; Pcd^1 $\frac{- -}{+ +}$. Am folgenden Tage (9. I.) wurde die Hörprüfung ergänzt. h $\frac{0{,}13}{\theta}$ kl θ; G (0,5) $\frac{2{,}1\ (5{,}7)}{1{,}9\ (5{,}1)}$; Kgst noch $\frac{o^6}{g^6}$;

Digitized by Google

Pcd^1 $\frac{--}{++}$. 10. I. Pcd^1 $\frac{+1}{0-}$. 11. I. Stat. idem. Patient klagt über Schwindelgefühl, als würde er nach links gezogen. 12. I. Schwindelgefühl noch vorhanden. Pcd^1 $\frac{+1}{0+}$ (deutlich). 15. I. Die Perforation rechts ist mehr randwärts gerückt. 18. I. Links unverändert, die Perforation rechts befindet sich noch näher dem Trommelfellrande. Das Sausen nimmt ab, der Schwindel nimmt dagegen zu. 21. I. Links Stat. idem. v $\frac{>7->7}{0{,}7-0{,}7}$; $\frac{V}{2}\ \frac{}{2-2}$. 24. I. Das Sausen ist wieder stärker geworden. 26. I. Der Defect im linken Trommelfell ist in der verticalen Richtung etwas kleiner geworden; ein brauner Fleck, von der Sugillation herrührend, rückt am Griff empor. 12. III. Die Perforation im rechten Trommelfell ist geschlossen; dasselbe ist bei Anwendung des Siegle'schen Trichters leicht beweglich. Das linke Trommelfell ist unverändert, ohne Injection. h $\frac{0{,}15\ kl}{0\ kl\ 0}$ l; v $\frac{>7->7}{0{,}5-0{,}5}$; C $\frac{\pm 0}{\pm 0}$ l — c^1 $\frac{+}{\pm 0}$ l +; Pcd^1 $\frac{++}{++}$. Patient bleibt aus der Behandlung fort.

In Betreff der Entstehung der doppelseitigen Ruptur müssen wir entweder annehmen, dass die Angabe des Patienten, er habe nur auf's linke Ohr einen Schlag erhalten, nicht richtig ist, oder dass der Schlag auf's linke Ohr so kräftig war, dass in Folge der Erschütterung der Kopfknochen auch rechterseits eine Zerreissung des Trommelfells stattgefunden hat. Die Wucht des Schlages beweist uns der Umstand, dass auf dem linken Ohr ausser der Zerreissung des Trommelfells auch eine Verletzung des inneren Ohres, aller Wahrscheinlichkeit nach eine Labyrintherschütterung, entstanden war. Wir schliessen auf dieselbe aus folgenden Gründen: Uhr und Flüstersprache — letztere nicht ganz sicher — wurden bei der Aufnahme, eine Woche nach dem Unfall, links gar nicht gehört; die Knochenleitung für Uhr ist gänzlich aufgehoben; die obere Tongrenze ist eingeengt. Bei der Entlassung hat sich der Zustand in so weit gebessert, als Flüstersprache in 0,5 bis 0,15 Entfernung gehört wird und Knochenleitung rechterseits jetzt wieder vorhanden ist. Ausserdem spricht für diese Annahme das Schwindelgefühl und das Sausen. Einer eingehenderen Besprechung bedarf das Resultat der Hörprüfung bei den centripetalen Pressionen.[13]) Wir müssen zunächst daran erinnern, dass hier das Resultat des Pc aër gleich sein muss dem des PcDV, da bei einer vorhandenen Perforation des Trommelfells auch bei Schallzuleitung durch die Luft nicht auf das Trommelfell, sondern wegen der Perforation unmittelbar auf die Labyrinthfenster bei Druckänderungen eingewirkt wird. Am ersten Tage der Aufnahme und ebenso am nächstfolgenden war der Pcd^1 $\frac{--}{++}$; der Ausfall des Versuchs zeigt uns eine Unbeweglichkeit des rechten, Beweglichkeit des linken Steigbügels an. Als die Prüfung am 10. I. wiederholt wurde, war der Pcd^1 $\frac{+1}{0-}$; nach diesem Resultat war der

Digitized by Google

rechte Steigbügel beweglich. Links war das Resultat 0 —: d. h. die Stimmgabel wurde in Luftleitung nicht gehört, PcDV war negativ, was uns die Unbeweglichkeit des Steigbügels auf dieser Seite anzeigt. Es stimmen also die Resultate vom 8. und 9. mit dem vom 10. nicht überein. Wir müssen dies damit erklären, dass entweder der Patient auf diesen Versuch noch nicht genügend geschult war, oder dass er unrichtige Angaben machte in der Absicht, seinen Zustand als einen schlimmeren darzustellen und so seinen Gegner in grössere Verlegenheit zu bringen. Ein sicheres und richtiges Resultat, das auch mit den späteren nicht im Widerspruch steht, ergab uns die Prüfung am 12. I.: es war $Pcd^1 \frac{+\ 1}{0+}$; rechts war der Pc aër positiv, der PcDV konnte nicht angestellt werden, da die auf die rechte Kopfseite gestellte Stimmgabel links gehört wurde; der Steigbügel war demnach beweglich. Linkerseits konnte der Pc aër nicht angestellt werden, da die Stimmgabel durch Luftleitung nicht gehört wurde, der PcDV war positiv; es war also auch auf dieser Seite der Steigbügel beweglich. Es stimmt damit überein das Resultat vom 12. III. $Pcd^1 \frac{++}{++}$; das zweite + rechterseits zeigt uns an, dass jetzt auch der PcDV gemacht werden konnte und positiv ausfiel; es wurde demnach die auf die rechte Kopfseite gestellte Stimmgabel rechts und nicht, wie am 12. I., links gehört. Das erste + links zeigt, dass der Pc aër auf dieser Seite gemacht werden konnte und positiv ausfiel; es wurde jetzt also auch durch Luftleitung die Stimmgabel auf diesem Ohr gehört, was am 12. I. nicht der Fall war. Der positive Ausfall beiderseits beweist uns die Beweglichkeit des Steigbügels beiderseits, was man auch schon am 12. I. feststellen konnte. Das Resultat der übrigen Stimmgabelprüfung zeigt uns ausser der als wahrscheinlich anzunehmenden Labyrintherschütterung eine starke Mittelohrerkrankung an. Rinne ist stark negativ.

Beobachtung III, Journ.-No. 663, Aufnahme 2. X. 1897. Louise H., Arbeiterin, 23 Jahre alt. Dieselbe erhielt am 27. IX. Schläge beiderseits auf die Ohrgegend. Sie klagt seit dieser Zeit über Sausen und Schwerhörigkeit auf beiden Ohren.

2. X. Status praesens: Patientin hat Blutunterlaufungen an den Augenlidern beiderseits. Rechtes Trommelfell: in der hinteren Hälfte in Höhe des Umbo eine kleine dreieckige Perforation mit hämorrhagischen Rändern; im Uebrigen ist die Membran normal, ausser dass die Hammergefässe stärker injicirt sind. Linkes Trommelfell: im hinteren oberen Quadranten Perforation, das Ambossteigbügelgelenk in derselben sichtbar, keine Hämorrhagien, aber Griffinjection. Das Resultat der Hörprüfung war an diesem Tage: $v \frac{>7 \quad >7}{>7 \quad >7}$; $A^1 \frac{-}{-}$ m; $c \frac{-}{-}$; $c^1 \frac{+}{+}$. 9. X. Perforation beiderseits noch vorhanden. Keine entzündliche Reaction. 28. X. Perforation rechts geschlossen, links kleiner geworden. Keine Entzündungserscheinungen. 10. XI. Bei Untersuchung mit Siegle'schem Trichter lässt sich feststellen, dass die Perforation linkerseits noch nicht geschlossen ist. Späterhin schliesst sich auch die Oeffnung im linken Trommelfell; dasselbe ist aber mit dem Promontorium verwachsen.

Digitized by Google

Die Hörprüfung im zweiten Fall ergiebt uns das Resultat einer leichteren Mittelohrerkrankung, die beide Ohren gleich stark betroffen hat: Rinne ist auf beiden Ohren bis c herauf negativ.

Ausser durch Luftdruckänderungen entstehen indirecte doppelseitige Trommelfellrupturen, ebenso wie die einseitigen, durch Gewalteinwirkungen, wie Schlag oder Fall, die den Kopf treffen. Die Entstehungsweise derselben ist eine doppelte, je nachdem sie mit Fracturen der Schädelknochen complicirt sind oder nicht. Die letzteren müssen wir uns so entstanden denken, dass durch das Trauma eine Erschütterung der Kopfknochen einschl. des Annulus tympanicus herbeigeführt wird, das Trommelfell hierdurch nach verschiedenen Richtungen gezerrt wird und dabei einreisst. In Betreff des Sitzes der auf diese Weise entstandenen Rupturen macht Corradi[14]) darauf aufmerksam, dass dieselben meistens am Rande sich befinden, und zwar in der Gegend, welche der Richtung der Gewalteinwirkung entspricht, während die durch Luftcompression entstandenen mehr in der Mitte sich befinden. Wir haben bei unserem 1. Fall angenommen, dass möglicherweise die Ruptur des rechten Trommelfells auf die eben angeführte Weise entstanden sei. Im Allgemeinen ist diese Entstehungsart doppelseitiger Rupturen gewiss recht selten. Viel häufiger sind die Rupturen, die dadurch hervorgerufen werden, dass eine Fractur des Gehörgangs oder eine Fissur des Schläfenbeins auf das Trommelfell sich fortpflanzt. Einen Fall von doppelseitiger Trommelfellruptur, die auf letztere Weise entstanden war, theilt J. Morrison Ray[15]) mit. Der betreffende Patient war 12 Fuß hoch auf Kopf und Hände gefallen. Es trat für kürzere Zeit Bewusstlosigkeit ein, Erbrechen erfolgte nicht. Ausser mehrfachen Fracturen und Contusionen der Extremitäten und des Rumpfes wurde eine Fractur des Unterkiefers und starke Blutung aus beiden Ohren festgestellt. Am vierten Tage kam nicht mehr Blut, sondern eine „blasse, strohfarbene“ Flüssigkeit aus den Ohren. Bei der am fünften Tage vorgenommenen ohrenärztlichen Untersuchung wurde beiderseits eine lineare Ruptur des Trommelfells gefunden, auf der einen Seite senkrecht zum Hammergriff, auf der anderen schief von hinten oben nach unten gegen den Umbo hin. Das Secret in den Ohren war sehr reichlich; es war in Folge dessen die Inspection sehr erschwert. Die Hörprüfung ergab, dass Uhr nicht gehört wurde, wohl aber lautere Sprache, als sie bei der Conversation üblich ist. Rinne war stark negativ. Im weiteren Verlauf wurde die Secretion aus den Ohren geringer, dafür aber purulent. Späterhin wurde der Patient einige Tage mit Lufteinblasungen von der Tube aus behandelt. Nach drei Monaten war derselbe wieder hergestellt; die Trommelfellrupturen waren vernarbt, Uhr und Sprache wurden gut gehört. Der Autor stellt die Diagnose auf eine Fissur beider Schläfenbeine, da einerseits eine Fractur des äusseren Gehörganges durch Inspection ausgeschlossen werden konnte, andererseits die starke Blutung und die nach einigen Tagen aufgetretene Secretion der „blassen, strohfarbenen“ Flüssigkeit aus den Ohren auf Verletzung der Schädelknochen und Hervorquellen der Cerebrospinalflüssigkeit schliessen liess. Da das Hörvermögen später wieder ganz gut wurde, nimmt er an, dass allein das Paukenhöhlendach in der Nähe des Trommelfells fracturirt war.

Digitized by Google

Was den Sitz der Rupturen, den Verlauf und die Behandlung derselben anbetrifft, unterscheiden sich die doppelseitigen in nichts von den einseitigen.

Was die Prognose der doppelseitigen Trommelfellrupturen betrifft, so ist dieselbe von vornherein nicht schlechter, als die einer unter denselben Bedingungen entstandenen einseitigen Ruptur, indem ungefähr in derselben Zeit, in welcher eine Ruptur verheilt, auch die andere vernarbt. Man kann sogar im Allgemeinen bei ihnen eine bessere Prognose stellen, da die doppelseitigen fast ausschliesslich indirecte Rupturen sind und daher meistens ohne Eiterung heilen, während die einseitigem zu einem grossen Teil directe sind, bei denen fast immer Eiterung eintritt. Sind aber die doppelseitigen beiderseits complicirt mit pathologischen Veränderungen im Labyrinth oder Fissuren des Schläfenbeins, so ist ihre Prognose in dem einen Fall in Bezug auf die Function, in dem anderen auch in Bezug auf das Leben viel ungünstiger.

Zum Schluss sei es mir gestattet, meinem hochverehrten Chef, Herrn Privatdocent Dr. Bloch, für die Anregung zu dieser Arbeit, sowie für die gütige Ueberlassung des Materials meinen ergebensten Dank auszusprechen.

Literatur.

1) Welsford, A. G.: Rupture of both tympanic membranes by cough. British Medical Journal 1894, Volume II, S. 68.
2) Maschka: Handbuch der gerichtlichen Medicin 1881, S. 404.
3) Beinert: Ueber traumatische Rupturen des Trommelfells. Diss. inaug., Halle a. S. 1889, S. 12.
4) Wilde, William R.: Practische Bemerkungen über Ohrenheilkunde 1855, S. 376.
5) Ogston: Ruptur des Trommelfells bei einem Erhängten. Archiv für Ohrenheilkunde, Bd. VI, S. 268.
6) Beinert: L. c. S. 13.
7) Lannois, M.: Rupture du tympan chez un pendu. Annales des maladies de l'oreille 1895, Tome XXI, No. 6, S. 529.
8) Moos: Zwei seltenere Fälle von mechanischer Beschädigung des Gehörorgans. Zeitschrift für Ohrenheilkunde 1884, Bd. XIII, S. 150.
9) Keller: Ruptur beider Trommelfelle und doppelseitige Labyrinth-Erschütterung. Monatsschrift für Ohrenheilkunde 1885, S. 168.
10) Beinert: L. c. S. 43.
11) Colles, C. J.: Trommelfellruptur in Folge heftiger Lufterschütterung mit einem Bericht über zwei Fälle. Amer. Medico-Surg. Bulletin, 5. December 1896, referirt in Zeitschrift für Ohrenheilkunde 1897, Bd. XXX, S. 152.
12) Bloch, E.: Die Methode der centripetalen Pressionen und die Diagnose der Stapesfixation. Zeitschrift für Ohrenheilkunde 1894, Bd. XXV, S. 163.
13) Bloch, E.: L. c. S. 11 u. S. 13, S.-A.
14) Corradi, C.: Die Perforationen des Trommelfells durch indirecte Ursache, besonders vom gerichtsärztlichen Standpunkt. Archiv für Ohrenheilkunde 1897, Bd. XXXIX, S. 287.
15) J. Morrison Ray: Ruptur beider Trommelfelle durch Fall auf den Kopf. Zeitschrift für Ohrenheilkunde 1887, Bd. XVII, S. 1887.

Digitized by Google

Ueber einen Apparat zur Vibrationsmassage des Trommelfells und der Nasenschleimhaut für den Selbstgebrauch des Patienten.

Von

Dr. **Löhnberg**, Assistent bei Herrn Dr. Noebel, Zittau.

Wie auf fast allen Gebieten der internen und externen Medicin, so ist auch auf dem Felde der Otiatrie und der Rhinologie das heilgymnastische Verfahren ein unveräusserlicher Besitzstand unserer Therapie geworden. Wie dort, so reichen auch hier die Anfänge des mechanischen Heilverfahrens weit in die Vergangenheit zurück; war doch die erste Erfindung in der Geschichte der Ohrchirurgie überhaupt — Archibald Cleland's Catheterismus der Tuba Eustachii (1741) — eine Massagebehandlung. Indessen musste erst die Medicin eine inductive Wissenschaft werden, und die experimentelle Physiologie Hand in Hand mit der pathologischen Anatomie der klinischen Empirie das Verständniss für die ruhenden Punkte in der Flucht der krankhaften Erscheinungen eröffnen, ehe der ersten Bedingung zu jeder, und ganz besonders zu jeder mechanischen Encheirese der Therapie genügt werden konnte: der präcisen Stellung der Indication.

Insbesondere konnte erst die exacte Ausbildung der otiatrischen Diagnose, speciell des abgelaufenen oder ablaufenden, zu narbigen Versteifungen der Gelenke führenden Paukenhöhlencatarrhs die Indication zu einem Mobilisirungsverfahren an die Hand geben, wie es Lucae[1]) 1884 mit der Erfindung seiner federnden Drucksonde inaugurirte. Indem Walb diese Sonde electrisch betrieb, machte er ihre — manuell ziemlich schwierige — Anwendung einfacher und zuverlässiger. Allein bei der Drucksonde war nur die Kette der Gehörknöchelchen Angriffsobject. Um dem ganzen Inhalt der Paukenhöhle an der Massagewirkung teilzugeben und namentlich die Starrheit und Atrophie der Schleimhaut aufzuhalten und möglichst zu repariren, machte daher Hommel[2]) vermittelst seiner Traguspresse das ganze Cavum tympani von dem beweglichen Theil seiner Umkleidung, dem Trommelfell, aus zum Gegenstand der Massagebehandlung, die also durch eine abwechselnde Luftverdichtung und -verdünnung in Gehörgang und Mittelohr ihre Wirkung äusserte. Aber die Traguspresse war ein primitives Verfahren; sie liess vor Allem keinen genügend starken Druck, keine Regulirung desselben und nur eine ganz geringe Zahl von Erschütterungen in der Zeiteinheit zu. Delstanche's[3]) Rarefacteur beseitigte die beiden erstgenannten Mängel, aber nicht den dritten: er ermöglichte nur 20—30 Stösse in der Minute. Dem Apparat von Vulpius[4]) haftete derselbe Uebelstand an; ausserdem erfordert er eine sehr vorsichtige Handhabung, um in stets gleichmässigen Stössen zu arbeiten. Allen Anforderungen, die der practische Arzt an eine zweckentsprechende Construction stellen

[1]) Arch. f. O., Bd. XXI, pag. 84.
[2]) Arch. f. O. 1886, Bd. XXII, pag. 17.
[3]) Allgem. Monatsschr. f. ärztl. Polytechnik 1885.
[4]) Arch. f. O. 1896, pag. 8.

Digitized by Google

muss, entsprachen erst der Vibrationsmasseur von Wegener[5]) und die electro-motorisch betriebene Luftpumpe von Breitung[6]), wie das ihre rasche Einbürgerung in den ohrenärztlichen Sprechzimmern beweist.

Auch die Vibrationsmassage der Schleimhäute der oberen Luftwege, speciell der Nasenhöhle, wie sie Mich. Braun (Triest) und Laker[7]) beschrieben, lässt sich nunmehr in einer wenigstens für das Cavum nasale vollkommenen Weise ausführen vermittelst der Jankauschen[8]), mit dem Electromotor zu betreibenden Gummibällchen, nachdem Braun's Schleimhauterschütterung durch die mit Watte armirte Kupfersonde nur für ausgewählte Fälle reservirt geblieben ist und Lahmann's[9]) äusserst plump gemachte und ganz unbrauchbare Hebelsonde überhaupt keine ernste Beachtung gefunden hat. Therapeutisch wirksam erweist sich nach unseren Beobachtungen die Massage der Schleimhaut allerdings kaum in der Braun'schen Indication: „bei Ozäna und catarrhalischen Erkrankungen, bei Reflexneurosen aller Art, ebenso catarrhalischen und nervösen Lähmungen", und erst recht nicht in der schablonisirenden von Lahmann als „beste (sic!) Behandlung von Nasen- und Halskrankheiten", sondern nur bei subchronischen, diffusen Nasencatarrhen mit den secundären Erscheinungen der Secretretention in den Nebenhöhlen. Hier, aber nur hier „innerhalb der allerdings kleinen aber auch weniger angreifbaren Indicationsdomäne gegenüber dem grenzenlosen Reiche, das für die Vibrationsmassage in Anspruch genommen wurde" (Vulpius)[10]), sind die Erfolge dieses milden, angenehmen Heilverfahrens eclatant.

Nun erheischt allerdings die Vibrationsmassage des Trommelfells sowohl wie der Nasenschleimhaut zur Entfaltung ihrer heilkräftigen Wirkung nach unseren Erfahrungen eine ziemlich lange fortgesetzte Dauer der Application. Ist dies schon bei der Restitution der einfachen Otitis media catarrhalis chronica der Fall, so können speciell die durch Sclerose bedingten entotischen Geräusche in vielen Fällen nur durch eine ausdauernde und regelmässige Massagebehandlung wenn nicht beseitigt, so doch zeitweilig aufgehoben oder gelindert werden. Es liegt daher gleichermaassen im Interesse des Arztes wie der breiteren Masse der Patienten, wenn die letzteren in den Stand gesetzt werden können, nach Stellung der Indication und nach Unterweisung des Arztes ihre Behandlung selbst in die Hand zu nehmen und nur in längeren Intervallen in der Sprechstunde sich vorzustellen brauchen.

Von dieser Erwähnung ausgehend, hat Dr. Noebel, mein verehrter Chef, ganz nach Analogie des Breitung'schen einen Apparat für den

---

[5]) Arch. f. Ohrenheilk. 1896, pag. 202 ff.

[6]) Deutsche med. Ztg. 1897, No. 77.

[7]) Ther. Wochenschr., 3. Oct. 1897. — Heilerfolge der inneren Schleimhautmassage, Graz 1892. — Prager med. Wochenschrift 1892, No. 5—9. — Wien. med. Presse 1892, No. 47—48. — Sitzungsbericht der 1. Versammlung der deutschen otol. Ges. zu Frankfurt a. M., 17. u. 18. April 1892.

[8]) Monatsschr. f. Ohrenheilkunde etc. 1897, pag. 207 ff.

[9]) Die innere Nasenmassage oder die beste Behandlung von Nasen- und Halskrankheiten von Dr. Heinr. Lahmann auf „Weisser Hirsch" bei Dresden.

[10]) Streichmassage der Nasenmuscheln. Arch. f. O. 1894, pag. 467.

Digitized by Google

Selbstgebrauch construirt, den der Patient nicht, wie jenen, mit einem kostspieligen Electromotor, sondern nur mit einer wohl in jedem Haushalt anzutreffenden Nähmaschine (Tretsystem) zu betreiben braucht. Die Kolbenstange *e* (siehe Fig.) wird mit der für die Aufnahme von Holzröllchen bestimmten Achse des Spulapparates *B* („Selbstspulers") durch eine Klemmschraube *c* am Excenterstück *b* verbunden, die Schienenbahn *a* auf der Tischplatte *A* festgeschraubt, der Schlitten *d* in der durch die Höhe der Spulachse gegebenen Entfernung auf dem Gleise *a* eingestellt, und der Apparat ist gebrauchsfertig. Zur pneumatischen Massage der Paukenhöhle dient das Ansatzstück *P*, dessen olivenförmiges Ende *g* den Gehörgang fest abschliessen soll; zu derjenigen der Nasenhöhle das Jankau'sche Gummibällchen *n*, das mit Mentholöl befettet

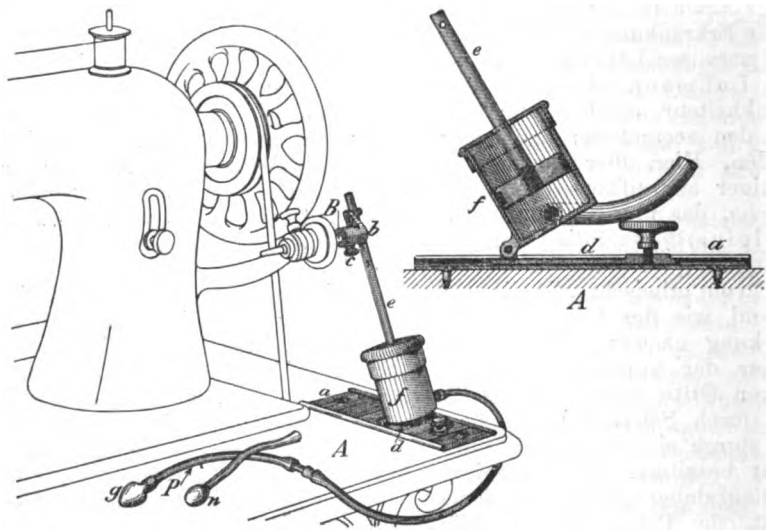

in die Nasenhöhle eingeführt wird. Bei mittlerer Tretgeschwindigkeit arbeitet das Instrument mit 5—600 Stössen in der Minute. Die einzelnen Sitzungen sollen steigend 2—5 Minuten lang dauern und täglich 2 bis 3mal stattfinden.

Der Mechaniker Löwe, Zittau, Bautzenerstr. 4, hat die Fabrikation und den Vertrieb des Apparates übernommen.

Indem derselbe hiermit den Herren Collegen bestens empfohlen wird, soll nochmals an die Stellung der Indication erinnert werden, die auch Breitung mit vollem Recht betont, wenn er sagt: „Die Selbstbehandlung kann sich nur an eine vorhergegangene" und — fügen wir hinzu — intercurrente „ärztliche Behandlung anschliessen nach erfolgter Anweisung."

Digitized by Google

Eine Meisselsonde für das Ohr.

Von
Dr. **Gottlieb Kiär.**

Die Figur zeigt das Intrument in halber natürlicher Grösse, es besteht aus einem Handgriff mit der rechtwinkelig umgebogenen Sonde *(bc)* und dem Meissel *(a)*. Die Sonde (*b*) hat eine Länge von 9,7 cm, der senkrechte Theil (*c*) misst 0,4 cm. In der oberen Fläche der Sonde (*b*) ist ein Ausschnitt, leicht schwalbenschwanzartig geformt, worin eine dementsprechende Leiste an der unteren Fläche des Meissels hineinpasst, damit wird vermieden, dass dieser hoch gehoben wird. Die Leiste endet mit einem Stopfer (*d*), so dass der Meissel gerade den senkrechten Theil der Sonde berühren kann, ohne dass diese be-

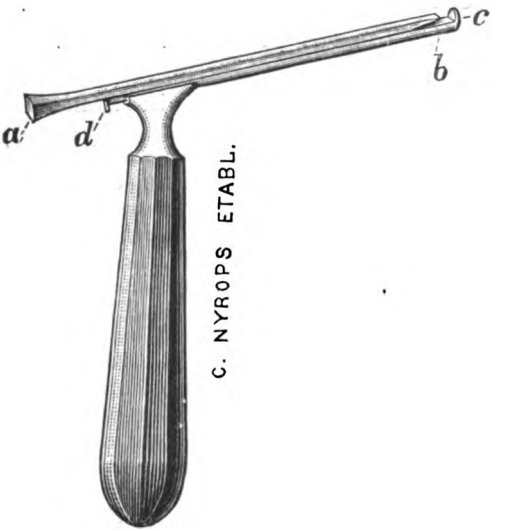

schädigt wird. Der Meissel hat eine Länge von 10,7 cm, er ist schräg abgeschnitten, so dass zwischen diesem und der Sonde ein kleiner dreieckiger Raum gebildet wird, worin das abgemeisselte Knochenstück liegen bleibt.

Das erste von mir construirte Instrument hatte weder Ausschneidung noch Leiste, es waren zwei ebene Flächen, welche übereinander glitten, und der Meissel wurde in situ gehalten durch zwei Bügel.

Die Meisselsonde habe ich an einer Reihe Cadaver versucht, man arbeitete schnell und sicher damit, ohne dass irgend welche Splitterfractur entstand.

Dr. med. Schmiegelow hat mir das Wohlwollen gezeigt, das Instrument zu probiren, und hat nach mehrmaligen Versuchen an Patienten seine vollkommene Zufriedenheit ausgesprochen. Das In-

Digitized by Google

strument ist grösstentheils construirt, um die äussere Wand im Atticus tympanicus zu entfernen und um den Aditus ad antrum blosszulegen, welche nach Hammer und Ambos am häufigsten von Caries angegriffen werden. Die Gefahr, den Nerv. facialis, welcher unter seinem Verlauf über und hinter dem Foramen ovale nur durch eine papierdünne Knochenwand vom Aditus ad antrum getrennt ist, und den horizontalen Bogengang zu lädiren, wird durch die senkrechte Partie der Sonde (*c*), welche ein Stosskissen des Meissels bildet, vermieden.

Sitzungen der Laryngologischen Gesellschaft in London.

Ordentliche Sitzung vom 12. Mai 1897.

Vorsitzender: Henry T. Butlin.

Discussion:

Ueber die Verwendung der Turbinotomie an der unteren Muschel.

Dundas Grant: Turbinotomie oder Turbinectomie (besser vielleicht Conchotomie oder Conchectomie) kann an der oberen, mittleren oder unteren Muschel vorgenommen werden und kann total oder partiell sein. Man kann daher von einer totalen mittleren Turbinectomie, totalen unteren Turbinectomie u. s. w. sprechen, oder von einer vorderen mittleren Turbinectomie, hinteren mittleren Turbinectomie u. s. w. Hier handelt es sich ausschliesslich um die untere Muschel und die Operationen der totalen oder partiellen unteren Turbinectomie.

Die totale untere Turbinectomie wird hauptsächlich mit Mr. Carmalt Jones' Ringmesser oder „spokeshave" ausgeführt, dessen schneidender Theil jetzt in gekrümmter Form angefertigt wird, so dass er an der der Muschel anliegenden Seite convex, an der dem Septum anliegenden concav ist — ein Vorteil bei Anwesenheit von Septumdeviationen.

Die partielle Turbinectomie kann mittelst der Kneifzange oder anderer Instrumente ausgeführt werden, aber Grünwald's „typische" Operation zur Resection des vorderen Endes der mittleren Muschel ist eine stets anwendbare Methode. Man schneidet einen Kerb in den Rand der mittleren Muschel, und das so markirte Stück wird mittelst der heissen oder kalten Schlinge entfernt.

Die vordere untere Turbinectomie kann in derselben Weise ausgeführt werden, mit Cocain oder Lachgas. Man erhält durch die Operation eine freie Passage in den mittleren Teil des unteren Nasenganges, der viel weiter als der vordere ist, und der Rest der unteren Muschel wirkt wie ein accessorisches Septum. Die Blutung ist mässig und leicht zu stillen, da diese Partie am weitesten von dem Eintritt der grossen Blutgefässe aus dem For. spheno-palatinum entfernt liegt. Ist das Hinderniss vorn beseitigt, so sind weitere Vergrösserungen des Weges oft nicht mehr erforderlich; wird aber die Entfernung der hinteren Hälfte doch noch nötig, so ist die Operation bequem auszu-

Digitized by Google

führen. Die vordere Operation beseitigt gleichzeitig eine Ursache negativen Druckes und damit der Anschwellung der hinteren Partien, so dass letztere ohne weitere Operation sich verkleinern können. Die entfernte Partie, unzweifelhaft von functioneller Wichtigkeit, ist nur unbeträchtlich und sehr häufig eine Quelle arger Beschwerden.

Die hintere untere Turbinectomie kann in gleicher Weise ausgeführt werden mit einer Scheere, die vom unteren Muschelrande schräg nach hinten und oben geführt wird, mit darauf folgender Anlegung der Schlinge. Oft genügt die Schlinge allein. Auch der „spokeshave" kann zur Anlegung eines teilweisen Schnittes von hinten durch den Muschelkörper gebraucht werden, worauf die Schlinge in den Schnitt eingeführt wird.

Indicationen für diese Operationen sind Störungen der Gesundheit, des Wohlbefindens oder der Function, wie sie von Nasenverstopfungen in Folge Vergrösserung der unteren Muschel ausgelöst werden, falls diese auf einfachere Behandlung nicht zurückgeht oder die für die Behandlung verfügbare Zeit knapp ist.

Im Allgemeinen kommen Krankheiten der Nase, des Pharynx und Larynx in Frage, aber gelegentlich auch des Ohres.

Die Indicationen für die totale Turbinectomie oder „spokeshaving" sind dieselben unter der Bedingung, dass die Störungen hinreichend sind, dass sie das Risiko einer womöglich beträchtlichen Blutung und Fiebererscheinungen rechtfertigen: dass das Hindernis sowohl in der Vergrösserung des hinteren als auch des vorderen Teiles besteht: dass der Patient sich darauf gefasst macht, mehrere Tage im Bett und unter Beobachtung zu bleiben und dass eine besondere Veranlassung für schnelle, radicale Hilfe vorliegt.

Die hintere untere Turbinectomie ist indicirt, wenn das Hinderniss in einer Vergrösserung des hinteren Endes besteht, während das vordere Ende normal ist oder durch Cocain leicht zum Abschwellen gebracht wird oder schon vorher, ohne genügende Erleichterung gebracht zu haben, entfernt ist, und besonders, wenn die Schlinge allein unwirksam gewesen ist.

Die vordere untere Turbinectomie ist indicirt, wenn das Hinderniss in der Vergrösserung des vorderen Theiles beruht, die durch Cocain nicht hinreichend verkleinert wird, um die Anwendung der Galvanocaustik zu rechtfertigen. (Sobald Deviation des Septums besteht, muss erwogen werden, ob die Entfernung der Septumverbiegung oder die vordere Turbinectomie leichter auszuführen ist.) Wenn die Vergrösserung sowohl vorn als hinten besteht, kann die vordere Operation zunächst gemacht werden (sofern nicht eine dringende Nothwendigkeit für sofortige Hilfe vorliegt) und später im Bedarfsfalle die hintere.

Die Resultate der totalen Turbinectomie sind gewöhnlich ganz ausgezeichnete, oft brillante, und Mr. Carmalt Jones verdient Anerkennung, dass er auf ihren Wert aufmerksam gemacht hat, wenn wir auch das Gebiet ihrer Anwendung weit enger umgrenzen als er.

Mr. Atwood Thorne hat die Erfolge meiner Operationsfälle zusammengestellt. Er findet 35 totale Turbinectomien unter etwa 11000 Ohren-, Hals- und Nasenkranken. Nur 18 von diesen konnten einer Controlbesichtigung unterworfen werden, und leider sind die Notizen zu

Digitized by Google

spärlich, um aus den anderen irgend welche Schlüsse zu ziehen. Von den 18 (12 Männer, 6 Frauen im Alter von 15—60 Jahren) waren 9 völlig von ihren früheren Beschwerden befreit, 9 gebessert. Merkliche Regeneration des Muschelkörpers fand sich in 6 Fällen, sehr geringe in den übrigen. Die Krustenbildung verschwand innerhalb kurzer Zeit bei 17, bei einem aber besteht sie noch seit October 1896. Das Allgemeinbefinden ist bei allen gebessert. In etwa $^1/_3$ der Fälle (5) traten sehr starke Blutungen auf, weniger starke in etwa der Hälfte (7); beim Rest (5) waren sie fast ganz abwesend. In einem Fall war die Hämorrhagie derartig, dass das Leben der Patientin auf dem Spiele stand, indess war dies hauptsächlich ihrer Sorglosigkeit zuzuschreiben.

Ferner ist über 12 Fälle von vorderer Turbinectomie zu berichten, von denen aber nur 8 verwerthbar sind. 5 sind von ihren Nasenbeschwerden geheilt, 2 gebessert. Die Nasenathmung wurde zur Genüge hergestellt. Keiner gab zu Besorgnissen Veranlassung, die Blutung nach der Operation war gering in 4, fast fehlend in 4 und profus in 1 Fall. In letzterem Falle machte die Patientin eine lange Reise und unterliess es, ihren Hausarzt hinzuzuziehen, der die Blutung leicht hätte stillen können.

In Hinsicht darauf, dass die Operation der vorderen Turbinectomie leicht und sicher auszuführen ist, dass die Resultate bezüglich Herstellung der Nasenpassage vergleichsweise gute sind, ist es rathsam, sie vorzunehmen, wenn auch nur als Vorläufer einer nachfolgenden hinteren Operation. Die totale Turbinectomie bedingt ein recht beträchtliches Risiko bezüglich der Hämorrhagie, aber unter Umständen kann sie, nach genauer Erklärung, einem Patienten wohl mit Recht empfohlen werden.

Mr. Creswell Baber hat die untere Turbinotomie 13mal an 9 Patienten mit dem „spokeshave“ ausgeführt. Er hält die Operation angezeigt bei Fällen, in denen man mit der Galvanocaustik oder der Schlinge nicht auskommt. Diese milderen Eingriffe sollen aber immer zuerst versucht werden (die Schlinge bei Hypertrophie der hinteren Enden, der Galvanocauter vorn), ausser in Fällen, wo die Verstopfung deutlich einer Vergrösserung des Knochens selber zuzuschreiben ist. Die Resultate sind zufriedenstellend. Das Allgemeinbefinden hob sich nach der Operation. Beunruhigende Hämorrhagien oder Klagen über Trockenheit in Nase und Hals hat er nicht beobachtet. In einem Fall regenerirte sich ein weiches Gewebe. Er hält die Operation für besonders nützlich in den Fällen von derartiger Septumverbiegung, in denen nach möglichster Entfernung der vorspringenden Septumpartien, dennoch ungenügend Platz für die Athmung ist. Technisch findet er die Operation wie Dundas Grant leichter, wenn man den Zeigefinger in den Naso-Pharynx einführt, um den „spokeshave“ in die richtige Lage zu bringen. Die linke untere Muschel lässt sich leichter entfernen als die rechte, vielleicht weil er in beiden Fällen das Instrument in der rechten Hand hält. Der „spokeshave“ kann auch dazu dienen, Vorsprünge am Septum zu entfernen, nachdem man sie zuerst soweit als nötig durchsägt hat.

Dr. Lambert Lask hat nur geringe Erfahrungen über die totale Turbinectomie, da er ausser in ganz seltenen und beinahe Ausnahme-

Digitized by Google

fällen die Beschwerden, die durch Hypertrophie der unteren Muscheln hervorgerufen wurden, durch andere und bessere Mittel beseitigen konnte. Die Vergrösserung der hinteren Enden ist immer Hypertrophie des weichen Gewebes, das mit der kalten Schlinge leicht und sicher entfernt werden kann. Blutungen entgeht man, wenn man die Schlinge ganz langsam zuzieht. Hypertrophien der vorderen Enden sind oft von gleichem Character und weichen derselben Behandlung. Unzweifelhaft findet sich aber häufig auch Hypertrophie des Knochenkörpers vorn, die eine andere Behandlung verlangt. In diesen Fällen ist der freie Rand der unteren Muschel gewöhnlich nach unten gebogen und füllt den unteren Nasengang aus. Man schneidet nun mit einer Scheere bei guter Beleuchtung soviel von dem freien Rande ab, als hinreicht, den unteren Nasengang frei zu machen, ohne aber den Muschelkörper allzu sehr zu verkleinern. Dasselbe Verfahren kann auch am mittleren Theil der unteren Muschel angewendet werden, doch ist hier die Weite der Nase derartig gross, dass es selten nothwendig wird. Diese Operation sei von der von D. Grant als vordere Turbinectomie beschriebenen in Prinzip und Resultaten völlig verschieden. Die Beschwerden werden völlig beseitigt, dabei bleibt aber in der Nase eine normal functionirende untere Muschel. Die Gefahren einer Blutung, primär oder secundär, sind äusserst vermindert, und der Uebelstand, die Nase späterhin in dem Zustande einer atrophischen Rhinitis zu haben, völlig vermieden. In den Fällen von Septumdeviation betont Dr. Lask, dass immer das Septum gespalten werden solle und dass es eine minderwerthige Chirurgie sei, die einen Weg um eine Verbiegung herum macht durch Entfernung von Muscheltheilen. Freilich sei letztere Operation leichter, und diese Leichtigkeit bilde in Wirklichkeit die grosse Anziehungskraft der Turbinectomie: kein Chirurge dürfe aber eine minderwerthige Operation vornehmen einfach aus dem Grunde, dass sie für ihn leichter auszuführen ist.

Dr. Herbert Tilley demonstrirt eine ungeheure maulbeerförmige Hypertrophie der rechten unteren Muschel, die er mit der Blake'schen Schlinge entfernt hat: das Os turbinatum blieb gänzlich erhalten. Im Uebrigen stimmt er mit Dr. Lask überein. Er hat die Turbinectomie in 3—4 Fällen angewendet. Einer von diesen war ein veralteter Fall von Heufieber mit engen Nasenlöchern und knöcherner Hypertrophie der unteren Muschel. Es wurde beiderseits die Turbinectomie mit sehr gutem Erfolge gemacht, indem Patient seitdem vom Heufieber verschont geblieben ist. Ein zweiter Fall von partieller Turbinectomie rechts ist seit Kurzem in seiner Behandlung, ein Arzt, der an Kieferhöhlen- und Siebbeineiterung leidet. Das Septum war nach rechts verbogen, die untere Muschel stark vergrössert, so dass es unmöglich war, an die Siebbeinzellen heranzukommen. Die Abtragung der vorderen Hälfte der unteren Muschel gab sowohl der Curette freien Zutritt zu den Siebbeinzellen, als auch der Nase freie Respiration. In etwa fünf Wochen war Patient vollkommen wohl und zufrieden mit seinem Befinden. In Hinsicht auf die Complicationen hält er die Möglichkeit eines trockenen Halses für recht erheblich, da er zwei Sänger kennt, die nach der Operation ihre Studien haben völlig aufgeben müssen. Es sollte daher eine sehr sorgfältige Auswahl der Fälle getroffen

Digitized by Google

werden, und er glaubt, dass in der überwiegenden Mehrzahl der Fälle die partielle vordere Turbinectomie genügen dürfte.

Dr. Semon wünscht genauere Auskunft über zwei Punkte, die ihm von hervorragender Wichtigkeit scheinen: 1. die Frage der Secundärblutung und 2. die physiologische Frage nach der Wirkung einer derartigen Erweiterung der Nase, wie sie durch die totale Turbinectomie geschaffen werde, in Hinsicht auf die Austrocknung der Pharynx- und Larynxschleimhaut, sowie bezüglich der Krustenbildung. Bezüglich des ersteren Punktes habe ihm ein hervorragender practischer Arzt mitgetheilt, dass er innerhalb einer kurzen Zeit zu vier seiner Patienten gerufen sei, bei denen die Turbinectomie gemacht war und mehrere Tage nach der Operation ernste secundäre Blutungen auftraten. Bezüglich des zweiten Punktes theilt S. einen beobachteten Fall mit: einem jungen Theologen waren wegen Nasenverstopfung von einem Londoner Specialarzt beide untere Muschelknochen entfernt worden. Die unmittelbare Folge der Operation war grosse Erleichterung der Athmung; zwei Monate später aber begann der Patient an grosser Trockenheit im Halse zu leiden, die allmählich fast unerträglich wurde; ferner bildeten sich Krusten, die er nur mit vieler Mühe herausbringen konnte. Alle diese Symptome stellten sich sicher erst nach der Operation ein. Bei der Inspection zeigte die Nase das Bild einer alten atrophischen Rhinitis, untere Nasengänge sehr weit. Rachenschleimhaut und Eustachi'sche Röhre gut zu übersehen. Die ganze hintere Wand des Naso-Pharynx und Pharynx trocken, glänzend, in ziemlicher Ausdehnung mit einer gelben, nicht riechenden, fest anhaftenden Kruste bedeckt. Pharynx selber geröthet, ebenso waren die Stimmbänder sehr roth und schlaff.

Dieser Befund stimmt derartig mit dem überein, was man theoretisch von der Entfernung eines physiologisch so wichtigen Gebildes, das die Aufgabe hat, die Inspirationsluft zu erwärmen und zu durchfeuchten, sowie Verunreinigungen zurückzuhalten, erwarten sollte, dass er sich veranlasst sehe, die Aufmerksamkeit auf diese Möglichkeit zu lenken und zu fragen, ob eine derartige Folgewirkung nicht öfter beobachtet sei. Es wäre ihm sehr interessant gewesen, von Dr. Tilley zu hören, dass in zwei Fällen bei Sängern derselbe Erfolg beobachtet sei und die Patienten gezwungen hätte, ihren Beruf aufzugeben. In dem von ihm mitgetheilten Fall befürchtet er denselben Ausgang.

Dr. Scanes Spicer bemerkt, dass die meisten Patienten, welche den Nasenarzt aufsuchen, Schwierigkeiten mit der Nasenathmung haben, meist in Folge irgend einer Verengerung der Nasengänge. Soweit diese Verengerung von Weichtheilen hervorgerufen wird, lässt sie sich mit Schlinge, Galvanocaustik oder Scheere gewöhnlich beseitigen; oft kommt man aber selbst bei lange fortgesetzter Anwendung mit dieser Methode nicht aus. Hier schafft das von Mr. Carmalt Jones angegebene Instrument Abhilfe, durch welches ja allerdings ein Theil der Nasenschleimhaut mit entfernt werde, ein weit grösserer Theil aber, der vorher nicht genügend mit Luft in Berührung kommen konnte, der vollen Thätigkeit zurückgegeben wird. Oft sieht man ausserdem nach der Operation einen Schleimhautstreifen, der wie eine regenerirte untere Muschel aussieht. Nach seinen Erfahrungen aus einer grossen Zahl

Digitized by Google

Fälle in seiner und Anderer Praxis hält er das Carmalt Jones'sche Instrument in vorsichtig ausgewählten Fällen von grossem Nutzen. Nur derartige Fälle kämen in Frage, bei denen vorher die Behandlung der Weichtheile ohne Nutzen gewesen sei, oder in denen andere complicirte Proceduren, wie Geradestellung des Septums, schwer entfernbare Dorne etc. vermieden werden können durch die einfache Entfernung des Muschelknochens. Ebenso müsste der Umfang, in welchem der Knochen entfernt werden soll, genau überlegt werden. Manchmal sei der vordere, manchmal der hintere Theil schuld an der Verengerung; für gewöhnlich scheint ein Schnitt von hinten nach vorn die besten Resultate zu geben, und die Aufgabe besteht darin, nur so viel zu entfernen, als nothwendig zur Wiederherstellung der freien Nasenathmung. In einem Punkte in Dr. Grant's ausgezeichneter Einleitung weiche er von ihm ab, nämlich darin, dass die Entfernung auf zwei Operationen vertheilt werden solle, vorderer und hinterer Theil zu verschiedener Zeit. Er hält dies für unnöthig und quälend für den Patienten. Dr. Sp. operirt gewöhnlich am sitzenden Patienten unter Cocain und Lachgas oder Gas und Aether. Der linke Zeigefinger wird in den Nasopharynx eingeführt, das Turbinotom in die entsprechende Nasenseite eingeführt, an das hintere Ende der mittleren Muschel angelegt und schnell in der Richtung und mit dem Druck herausgezogen, der nothwendig ist, mehr oder weniger von dem Knochen zu entfernen. Schleimhautfetzen werden nachträglich entfernt. Starke Hämorrhagien sind ungewöhnlich, und er tamponirt für gewöhnlich nicht, hält den Patienten aber einige Tage im Bett. Secundäre Hämorrhagien sind häufiger, bei Herausnahme des Tampons oder dergl. Man muss darauf gefasst sein und für die Möglichkeit sofortiger Hilfe vorher Sorge tragen. Die Stillung der Blutung ist nicht schwierig, so dass sie keinen wirklichen Grund gegen die Operation abgiebt. Der Gebrauch der Turbinotomie sei für unchirurgisch erklärt, da man die Grösse des fortzunehmenden Theils nicht abschätzen könne. Er könne dies nicht zugeben, da durch Uebung man hinlänglich die Grösse abschätzen könne. Wie er hört, sei gelegentlich auch das Antrum Highmori eröffnet worden. Bei scharfem Turbinotom und geschickter Schnittführung hält er dies für ausgeschlossen. Nach der Operation tritt eine reichliche schleimig-eitrige Secretion aus der Wunde ein, mit Borken- und Krustenbildung. Diese dauert einige Zeit und erfordert geeignete Behandlung. Immer verschwindet sie schliesslich wieder. Er hat niemals „Pharyngitis sicca" nach der Operation gesehen: obgleich die Patienten zuweilen über Trockenheit hinter der Nase zeitweise klagten, war dies doch viel weniger lästig, als der trockene Mund und Hals vorher. Im Ganzen habe die Entfernung des unteren Muschelknochens, meist nur theilweise aber in wechselndem Grade in den verschiedenen Fällen, ihren legitimen Platz in der Chirurgie der Nasenverstopfung: richtig ausgeführt unser sicherstes und wirksamstes Mittel, gewisse Fälle zu behandeln, die auf anderem Wege nicht heilbar sind, oder nur mit einem unverhältnissmässigen Aufwand von Qualen und Schwierigkeiten.

Dr. Watson Williams (Bristol) besitzt ebenfalls einen „spokeshave" nach Carmalt Jones, hat aber, trotzdem er über ein grosses

Digitized by Google

Material verfügt, welches alle Arten und Grade von Nasenverstopfung bietet, noch keinen Fall gesehen, der seiner Meinung nach einen derartig radicalen Eingriff wie die totale Turbinectomie erfordert hätte und durch die gewöhnlichen ungefährlicheren Methoden (Schlinge, Caustik, Scheere etc.) nicht beseitigt worden wäre. Nach Allem, was er gehört und gesehen hat, scheint die Turbinectomie von einigen Operateuren in nicht zu billigender Häufigkeit ausgeführt zu sein. Er stimme vollständig mit Dr. Grant überein, der diese Operation nur bei einer sehr eng begrenzten Gruppe von Fällen für angezeigt halte. Dagegen könne er das von Dr. Carmalt Jones angegebene Instrument nicht empfehlen, da es die unteren Muscheln fast vollständig entferne, und er bei der physiologischen Wichtigkeit dieser Theile es für besser und wissenschaftlicher hält, schonendere Methoden zur Entfernung hypertrophischer Muscheltheile anzuwenden.

Dr. William Hill stimmt Dr. Grant zu bezüglich der ausgezeichneten Resultate, die die Verwendung der Scheere zur partiellen Entfernung des Muschelknochens ergiebt. Auch er hält das Jones'sche Instrument nicht für sehr geeignet und schiebt die Popularität desselben bei vielen Aerzten dem Umstande zu, dass zur vorderen oder hinteren Turbinectomie mit Scheere und Schlinge weit grössere technische Geschicklichkeit gehört, wogegen die „spokeshave"-Operation vergleichsweise leicht sei.

Dr. St. Clair Thomson befürchtet, dass etwas sehr Verführerisches dieser Operation anhaften müsse, da ein Instrumentenmacher mehr als 110 „spokeshaves" verkauft hat. Mit Rücksicht auf die geringe Zahl der Fälle, in denen die Turbinectomie indicirt sei, wäre es ein höchst beunruhigender Gedanke, so viel dieser Waffen in der Welt zu wissen, da sie in urtheilslosen Händen leicht grosses Unheil anrichten könnten. Er selber habe ja keine üblen Erfahrungen gemacht, aber es brauche Zeit, bis die Folgewirkungen sich ausbildeten. So hätten Andere gezeigt, wie die Nase ihre Aufgabe, die Luft zu erwärmen und zu durchfeuchten, nicht länger durchführen könne, wenn die Schleimhaut zu sehr zerstört sei. Er macht im Anschluss an DDr. Lask und Tilley darauf aufmerksam, dass man in vielen Fällen von anscheinender Hypertrophie des unteren Muschelknochens finde, dass diese durch polypöse Hypertrophien vorgetäuscht wird, die in der Concavität der unteren Muschel verborgen seien und letztere gegen das Septum drückten. Sie seien mittelst Sonde hervorzuholen und abzuschnüren. In jedem der vorgezeigten Fälle sei eine Folgewirkung augenscheinlich, das wäre eine merkliche compensatorische Hypertrophie der mittleren Muschel. Wenn diese noch zunehme, würden die Patienten wiederkommen, um davon befreit zu werden: damit würde der hypometrischen Function der Nase das letzte Lebewohl zugerufen werden und die Patienten in schlimmerem Zustande sich befinden, als wenn sie mit ihrer mehr oder weniger ausgebildeten Mundathmung zufrieden gewesen wären.

Dr. F.

(Schluss folgt.)

Digitized by Google

II. Referate.

a) Otologische:

Ueber das Wesen und den Werth der Hörübungen bei Taubstummen und hochgradig Schwerhörigen. Von Dr. Treitel in Berlin. (Klinische Vorträge aus dem Gebiete der Otologie und Pharyngo-Rhinologie, herausgegeben von Doc. Dr. Haug in München. 2. Band, 11. Heft. Jena 1898, Gustav Fischer.)

Nachdem die Begeisterung für die durch Urbantschitsch angeregten Hörübungen bei Taubstummen durch die von Anderen gemachten Erfahrungen stark herabgestimmt wurde, findet es Verf. an der Zeit, den Werth derselben auf Grund der vorliegenden Publicationen einer Kritik zu unterziehen. Die Methode ist keineswegs neu, da schon Itard, Wolff, Toynbec u. A. die Hörübungen bei Taubstummen befürworten. Dasselbe geschah schon vor 30 Jahren durch Director Lehfeld in Oberdöbling. Die schon vor einer Reihe von Jahren von den Taubstummendirectoren Alpinius in Halberstadt und Fink in Wien gemachten Versuche, das Gehör bei Taubstummen durch Hörübungen zu verbessern, blieben erfolglos.

In neuerer Zeit haben Abbé Verrier in Bourg la Reine und Urbantschitsch in Wien mit grosser Begeisterung zahlreiche Erfolge bei Taubstummen publicirt. Letzterer will sogar bei total Tauben durch Hörübungen Wortgehör erzielt haben.

Nachdem Verf. die von Urbantschitsch geübte Art der Hörübungen besprochen, kommt er zu dem Resultat, dass es sich der Mühe lohnen würde, die zeitraubenden Uebungen bei Taubstummen durchzuführen, wenn man die Angaben Urbantschitsch's bestätigen könnte. Allein dies ist nicht der Fall. Die Taubstummheit ist keine functionelle Erkrankung; die von Holger Mygind zusammengefasste Darstellung der bei Taubstummen gemachten Sectionen ergab im Wesentlichen irreparable Verhältnisse am Labyrinth und an den Fenstern desselben, weshalb man von vorn herein in solchen Fällen von Uebungen keine eigentliche Hörverbesserung erwarten dürfe. Was nun die Erfahrungen anderer Autoren und Taubstummenlehrer über den Werth der Hörübungen bei Taubstummen anlangt, so geben u. A. Goldstein, Astier und Aschkinasi im Wesentlichen nur wieder, was sie bei Urbantschitsch gesehen haben. Bald nach den ersten Publicationen U.'s wurden gelegentlich der Vorstellung von Taubstummen in der Gesellschaft der Aerzte in Wien von Politzer und Gruber Bedenken gegen den hoch angepriesenen Werth der Hörübungen laut. Bezold unterwarf $3^1/_2$ Jahre nach seiner ersten Untersuchung, die Zöglinge des königl. Centraltaubstummeninstituts in München einer zweiten Prüfung und konnte auch bei denen, welche mehrere Monate lang Sprachübungen durchgemacht hatten, keine Zunahme des Tongehörs constatiren. Heiman in Warschau erklärt die Resultate für gering uud nicht andauernd. Director Köbrich in Halle hatte bei 12 Kindern Uebungen angestellt und kommt zu dem Schluss, dass die Uebungen für den Unterricht nur geringen, für das practische Leben noch weniger Werth habe.

Digitized by Google

Selbst eine Besserung in der Aussprache sei zweifelhaft, weil die meisten ihre eigene Stimme nicht hören. Gutzmann leugnet jeden Nutzen der Hörübungen, ja, er hält sie unter Umständen für schädlich. In der Taubstummenanstalt in Posen wurden an 17 Schülern genau nach den Vorschriften Urbantschitsch's sechs Monate lang täglich längere Zeit Hörübungen vorgenommen, welche ein negatives Resultat ergaben. Die Aussprache der Taubstummen wird nicht gebessert, die eingeübten Wörter haben für das practische Leben keinen Werth, weil der Umfang des Gewonnenen nur ein beschränkter sein kann und das Gewonnene rasch verloren geht. Ein Lehrer der Taubstummenanstalt in Breslau, der eigens zum Studium der Hörübungen nach Wien geschickt wurde, spricht sich dahin aus, dass das Gehör durch die Uebung bei Taubstummen nicht gebessert werde, sondern dass es sich hierbei um psychische Combinationen handelt. Als Beweis wird von ihm die Thatsache angeführt, dass auch ungeübte Zöglinge, welche nur Absehunterricht hätten, Wörter und Sätze ohne Schwierigkeit nachsprachen, trotz längerer Hörübung jedoch ihnen Unbekanntes nicht mit dem Gehör auffassen.

Auch bei den auf Veranlassung Bezold's im Centraltaubstummeninstitut in München angestellten Versuchen bei sieben Zöglingen, welche ein für das Sprachverständniss genügendes Tongehör aufwiesen, waren die Erfolge sehr gering.

Ueber die gleichen negativen Resultate der Hörübungen bei Taubstummen berichtet Uckermann in einem Vortrage in der otologischen Section des Moskauer internationalen Congresses. Da nachgewiesenermaassen durch Hörübungen eine factische Zunahme des Gehörs nicht stattfindet, so handelt es sich bei diesen Uebungen theils um tactische Empfindungen, welche durch den Exspirationsstrom des Sprechenden erzeugt werden, theils um psychische Combinationen, durch welche aus einzelnen Vocalen Wörter und Sätze erraten werden.

Verf. weist darauf hin, dass mit dem Aufhören der Uebungen die gewonnenen Resultate sich meist verlieren. Auch geht aus den Berichten der meisten Beobachter hervor, dass kaum in einem Falle das Satzgehör so gesteigert wurde, dass die betreffende Person sich im Leben auf ihr Gehör verlassen konnte. Von einer Conversation von Mund zu Ohr ist keine Rede. Dazu kommt noch, dass die meisten geübten Taubstummen nur die durch den Lehrer geübten Wörter oder Sätze wiederholen resp. errathen, dieselben Wörter und Sätze fremder Personen aber nicht mehr verstehen.

Verf. geht sodann auf die Besprechung der Fälle von sogenannter psychischer Taubheit über, die mit der Taubstummheit nicht verwechselt werden darf und die von Kronberger als „hörstumm" bezeichnet werden. Ihre Behandlung bietet bessere Aussichten als die der Taubstummheit.

Die günstigen Resultate der Hörübungen bei Taubheit nach Meningitis cerebrospinalis können nicht als stichhaltig angesehen werden, da die Uebungen kurze Zeit nach der Krankheit eingeleitet wurden und solche Besserungen, wie Politzer hervorhebt, auch spontan vorkommen.

Den Hörübungen bei Erwachsenen mit später erworbener Taubheit kann nach den vorliegenden Berichten kein grosser Werth beigemessen

Digitized by Google

werden. Mehrere von den fünf Fällen von Urbantschitsch waren zweifellos hysterischen Characters und die Besserung vorübergehend. Auch wird fast immer nur das Verständniss für einzelne Wörter oder Sätze nur für sehr kurze Dauer erreicht. Daher könnten diese Hörübungen nur dann einen practischen Werth haben, wenn das Verständniss für Conversationssprache auf einige Entfernung erreicht wird. Sonst sind die Unglücklichen besser daran, wenn sie das Absehen erlernen. A.

Carcinom des Warzenfortsatzes und der Ohrmuschel, von der Trommelhöhle oder dem Antrum ausgehend, nach chronischer Mittelohreiterung. (Carcinoma of the Mastoid and Auricle, Originating in the Tympanum or Antrum, Consecutive to Chronic Suppurative Otitis Media.) Von Fred. Whiting in New-York. Mit zwei Illustrationen. (N.-Y. Eye and Ear Infirmary Reports 1898, Vol. VI.)

35jährige Frau mit rechtsseitiger chronischer Mittelohreiterung, welche nach in der Kindheit überstandenem Scharlach zurückgeblieben war. Seit zwei Monaten ist der rechte Gehörgang durch eine Neubildung verlegt, welcher zunächst als Polyp angesprochen wurde. Anschwellung der Cervicaldrüsen, heftige Schmerzen. Schwellung und Röthe der Gegend des Ohres und des Warzenfortsatzes. Die in die Trommelhöhle eingeführte Sonde stösst auf cariösen Knochen. Operation: Entfernung der polypartigen Geschwulst aus dem Gehörgang, Incision hinter dem Ohr und Auslöffelung des krankhaft veränderten Knochens, wobei der Sinus lateralis blossgelegt wird. Die Wundhöhle füllte sich nach einigen Wochen mit stark wuchernden Granulationen; bald trat auch Facialisparalyse ein. Zehn Wochen nach der ersten Operation auf Andrängen der Patientin Entfernung des Recidivs nach vorhergehender Unterbindung der Carotis communis. Zwei Wochen nach dieser Operation plötzlicher Tod. Keine Autopsie. Herzfehler war klinisch ausgeschlossen. A. Sch. (N.-Y.).

---

1. **Ueber die Function des Gehörorgans.** Von Dr. Max Meyer in Berlin. (Verh. der Physik. Ges. zu Berlin, XVII. Jahrg., No. 5.)
2. **Zur Theorie der Differenztöne und der Gehörsempfindungen überhaupt.** Von demselben. (Zeitschr. für Psychol. u. Physiol. der Sinnesorgane, Bd. XVI, S. 1—34.)
3. **Ueber die Intensität der Einzeltöne zusammengesetzter Klänge.** Von demselben. (Ibidem, Bd. XVII, S. 1—14.) Selbstanzeige.

Trotz ihrer bereits von vielen Autoren hervorgehobenen Mängel hat die Helmholtz'sche Theorie des Hörens je länger, je mehr Anklang gefunden, hauptsächlich eben deshalb, weil eine andere Erklärung der Empfindungsthatsachen auf dem Gebiete des Hörens bis jetzt auch nicht einmal versucht worden ist und man eine unvollkommene Theorie lieber hat, als gar keine. Dass die Helmholtz'sche Theorie in ihrer ursprünglichen Gestalt auf die Dauer nicht aufrecht erhalten werden kann, dürfte Jeder anerkennen, der sich eingehender mit den keineswegs einfachen Thatsachen der normalen Tonempfindungen beschäftigt hat. Die Helmholtz'sche Theorie geht von der durchaus unhaltbaren Voraussetzung (die von Ohm zuerst als Gesetz hingestellt worden ist) aus, dass Tonempfindungen stets durch solche, aber auch nur durch

Digitized by Google

solche Erschütterungen hervorgerufen würden, die pendelartig verlaufen, also durch einen Sinus oder Cosinus darstellbar sind. Diese Voraussetzung ist falsch, da sowohl vielfach Töne gehört werden, obwohl gar keine ihnen entsprechende Sinusschwingungen existiren, als auch vielfach Töne nicht zu hören sind, obwohl entsprechende Sinusschwingungen da sind von solcher Stärke, dass Töne gehört werden müssten, wenn jene Voraussetzung richtig wäre. Mit dem von Ohm aufgestellten Gesetz fällt auch die Helmholtz'sche Theorie, denn nach ihr besteht unser Gehörorgan aus einer sehr grossen Anzahl von Resonatoren (abgestimmten Saiten); Resonatoren werden aber nach den Gesetzen der Mechanik stets und nur durch entsprechende Sinusschwingungen (die natürlich auch als Theile eines complicirten Vorganges existiren können) in Erregung versetzt.

Um den Schwierigkeiten der Helmholtz'schen Theorie des Hörens zu begegnen, sind in letzter Zeit zwei Theorien aufgestellt worden, die jedoch die Resonatorenhypothese durchaus zu Grunde legen und nur durch Erweiterung der Resonatorentheorie ihr Ziel zu erreichen suchen, die Theorien von Hermann und Ebbinghaus. Dass die von Hermann aufgestellte Theorie des Hörens unhaltbar ist, habe ich bereits in einer früheren Abhandlung (Ueber Combinationstöne u. s. w., Zeitschrift für Psychologie und Physiologie der Sinnesorgane, Bd. 11) nachgewiesen. Sie wird gewissen leicht zu beobachtenden Empfindungsthatsachen in keiner Weise gerecht. Und auch Ebbinghaus' Theorie muss, wie ich in der obigen Abhandlung 2 gezeigt habe, als gescheitert betrachtet werden, so ansprechend auch die von Ebbinghaus eingeführte Erweiterung der Helmholtz'schen Theorie ihrer Einfachheit wegen auf den ersten Blick erscheint.

Meine neue Theorie des Hörens sagt sich nun von der Resonatorenhypothese gänzlich los und setzt eine weit weniger unwahrscheinliche mechanische Function unseres Gehörorgans voraus, die daneben noch vor der Resonatorentheorie den Vorzug hat, einen sehr viel grösseren Theil der beobachteten Thatsachen als gesetzmässig zu erklären. Von vorn herein wird Jeder geneigt sein, zuzugeben, dass bei einer nach innen gerichteten Bewegung des Steigbügels die Pauken- und Vorhofstreppe scheidende Wand (ich spreche der Kürze wegen nur von der Basilarmembran) nach der Paukentreppe hin sich ausbuchten muss, und zwar zuerst in nächster Nähe des Steigbügels, da in diesem Falle die gesammte bewegte Flüssigkeitsmenge sowie die durch die Flüssigkeitsbewegung bedingte Reibung am geringsten sind, also auch die geleistete Arbeit ein Minimum ist. Wenn sich nun der Steigbügel weiter aus seiner Gleichgewichtslage entfernt, so könnte man wohl annehmen, dass in Folge dessen nichts weiter eintritt, als eine grössere Vertiefung der bereits bestehenden Ausbuchtung. Es ist jedoch wahrscheinlich, dass Vorkehrungen da sind, die eine Vertiefung der Ausbuchtung über eine gewisse Grenze hinaus verhindern, da sonst leicht Zerreissungen der nervösen Endorgane eintreten könnten. Unter diesen Umständen muss die Weiterbewegung des Steigbügels den Erfolg haben, dass die Ausbuchtung sich weiter nach der Schneckenspitze hin ausbreitet. Bei der Rückbewegung des Steigbügels werden nun wiederum die am Anfang der Schnecke gelegenen Teile der Basilarmembran (mit den

Digitized by Google

darauf lagernden Gebilden) zuerst in ihre ursprüngliche Lage zurückkehren, bei der weiteren Rückbewegung des Steigbügels allmählich immer weiter nach der Schneckenspitze zu gelegene Theile. (Schnelle Eigenschwingungen der Basilarmembran ohne Wirkung äusserer Kräfte leugne ich durchaus, da die elastischen Fasern minimal sind gegenüber der Gesammtmasse des Corti'schen Organs und in Folge dessen Belastung und Dämpfung ausserordentlich gross sein müssen.)

Den zeitlichen Ablauf dieser Bewegungen habe ich nun durch eine einfache Construction anschaulich gemacht. Man übersieht dann leicht, dass die obigen Voraussetzungen die Möglichkeit gewähren, eine viel grössere Zahl der festgestellten Thatsachen auf dem Gebiet der normalen Gehörsempfindungen zu erklären, als die Resonatorentheorie gestattet.

Uebrigens steht meine Theorie im Gegensatz zu der von Helmholtz angenommenen Hypothese differenzirter specifischer Energien des Nervus acusticus. Nach meiner Theorie ist es für die Qualität der Tonempfindung völlig gleichgiltig, welche Nervenendigungen von den Reizen getroffen werden; die Qualität der Empfindung hängt nach ihr nur ab von der Frequenz der Reize.

Für manche pathologische Vorkommnisse kann man auf Grund der Helmholtz'schen Hypothese ganz plausible Erklärungen geben. Indessen steht meine Theorie mit diesen Thatsachen durchaus nicht im Widerspruch, wenn es sie auch vorläufig unerklärt lassen muss, während die Resonatorentheorie einigen Thatsachen auf dem Gebiete der normalen Empfindungen direct widerspricht. M. M.

Otogener Kleinhirnabscess, Thrombose des Sinus lateralis und Mastoiditis. Operation. Tod. (Report of a Case of Brain Abscess Complicated by Thrombosis of the Lateral Sinus and Mastoiditis resulting from Suppurative Inflammation of the Middle Ear. Operation. Death.) Von James F. Mc Kernon in New-York. (N.-Y. Eye and Ear Infirmary Reports 1898, Vol. VI.)

17jähriges Mädchen mit chronischer Mittelohreiterung, bei welchem wegen heftiger Symptome von Mastoiditis der rechte Warzenfortsatz aufgemeisselt werden muss. Kopfschmerz und Fieber halten an. Bei einer zweiten Operation wird der thrombosirte Sinus lateralis blossgelegt und eröffnet, der Thrombus entfernt. Kopfschmerz und Fieber halten nichtsdestoweniger an, Erbrechen. Von der Sinusgegend aus kann man mit der Sonde zwei Zoll tief in's Kleinhirn dringen, worauf sich Eiter entleert. Bei einer Temperatur von 107,4° F. tritt Exitus ein. Während der Beobachtungsdauer waren keine Schüttelfröste aufgetreten. Autopsie. A. Sch. (N.-Y.)

Ueber die Anwendung des Thyroidins bei Erkrankungen des Mittelohrs. (Sull' uso delle tiroidina nelle malattie dell' orecchio medio.) Pel Dott. Eugenio Morpurgo, Trieste. (Bolletino delle malattie dell' orecchio etc. 1898, No. 1.)

Nach Recapitulation der fraglichen Literatur, nach Präcisirung der Ansicht des Autors über chronisch-catarrhalische Affectionen der Trommelhöhle, ferner nach Betonung der allgemeinen Wirkung des Thyroidins

Digitized by Google

geht Verf. auf die von ihm mit Schilddrüsentabletten behandelten 14 Fälle mit folgendem Resumé über: Acht Patienten hatten adhäsive Mittelohrprocesse, die anderen sechs sclerotische Formen. Verf. waren alle Kranken seit langer Zeit bekannt, auch wurden dieselben mit mässigem, vorübergehenden Erfolg mittelst gebräuchlicher Methoden behandelt. Anfangs wurden täglich 3 Tabletten à 0,3 verabreicht, später auf täglich 1 reducirt. Unliebsame Effecte fand Verf. in drei Fällen; es traten Kopfschmerzen auf mit Ideenverwirrung. In diesen Fällen wurden grössere Dosen gegeben. Bemerkenswerthe Abmagerung beobachtete Verf. in vier Fällen. Behandlungsdauer wurde den erreichten Erfolgen gemäss geregelt. Besserten sich nach drei Wochen weder subjective Geräusche noch Gehör, zog sich Verf. von fernerer Darreichung des Mittels zurück, obzwar es angezeigt wäre, sich nicht so leicht entmuthigen zu lassen. In 9 Fällen war die Schilddrüsenkur absolut erfolglos; in 2 Fällen wesentliche Erleichterung der Geräusche und unbedeutende im Gehör; in 1 Fall belanglosen Profit in der Function, doch keinen in den Sematione; 2 Fälle hatten ausserordentliche Besserung im Gehör, gar keine in den subjectiven Gehörempfindungen. Im Ganzen scheint Verf. das Mittel zu favorisiren, und je weniger genau die bisherigen Indicationen waren, unter denen das Thyroidin versucht, und je ungünstiger das Material, mit dem man experimentirt hat, desto grössere Eindrücke machen schon die wenigen unerwarteten Erfolge. Lichtenberg.

Erweiterung und Stenose der Eustachi'schen Ohrtrompete. (Dilatation and Stenosis of the Eustachian Tube.) Von George B. Mc Auliffe in New-York. (N.-Y. Eye and Ear Infirmary Reports 1898, Vol. VI.)

Als Beispiel von Erweiterung der Eustachi'schen Ohrtrompete wird der Fall eines 24jährigen Musikers angeführt, der nach einer heftigen Niessattacke von einem knatternden Tinnitus im rechten Ohr befallen wurde. Der Tinnitus entstand, wenn Patient laut sprach oder auf seinem Instrument spielte, aber auch, wenn er mit dem Finger leicht über seine Ohrmuschel hinstrich (flipping his auricle), hielt aber jedes Mal nur kurze Zeit an. Sein Zustand wurde von einer Seite als Hysterie angesprochen, von anderer Seite wurde Subluxation der Gehörknöchelchen diagnosticirt. Das Abschneiden eines Stückes von der Lippe der Mündung der Tuba bewirkte Besserung des Zustandes, jedoch hielt die Besserung nicht länger als einen Tag an. Durch Application von Carbolsäure und Salpetersäure wurde Verengerung des Lumens der Tuba angestrebt und die Tinnitusanfälle unterdrückt. Dieses gute Resultat hielt jedoch nur fünf Wochen lang an, der Tinnitus stellte sich dann wieder ein, aber bedeutend schwächer. Das Hörvermögen verhielt sich während alledem unbeeinträchtigt.

Bei einem Fall von Sclerose des Mittelohres mit Strictur der Tuba Eustachii führte Mc A. mit Erfolg folgendes Verfahren aus: Er bog das Ende eines Stahldrahtes um, führte den Draht in die Eustachische Trompete eine Strecke weit ein und zog ihn dann zurück. Beim Zurückziehen fing sich das umgebogene Ende in der Schleimhaut und so wurde die stricturirte Stelle aufgeschlitzt und somit erweitert. Der

Digitized by Google

Tinnitus, der früher einen glockenartigen Character hatte, wurde mehr seufzerartig und bedeutend erträglicher. Die Operation war unter Anwendung von Cocain beinahe schmerzlos. Keine Bougie-Nachbehandlung. A. Sch. (N.-J.)

Ueber die Reflexerregbarkeit des Musculus tensor tympani durch Schallwellen und ihre Bedeutung für den Höract. Von Professor Dr. Ostmann. (Sitzungsberichte der Gesellschaft zur Beförderung der gesammten Naturwissenschaften zu Marburg 1898, No. 1.)

Auf Grund experimenteller Untersuchungen gelangt der Autor zu folgenden Schlussfolgerungen:

Der Musculus tensor tympani ist ein Schutzapparat des Ohres, und zwar 1. im Zustande der Ruhe dadurch, dass der Muskel, ohne den Ablauf der Schallschwingungen der Gehörknöchelchen an sich zu erschweren, die Schwingungsweite derselben insoweit einengt, als für eine empfindungslose Wahrnehmung der sensoriellen Reize erforderlich ist. Dieser Schutz scheint noch für relativ grosse Amplituden der Schallschwingungen zu genügen und gliedert sich harmonisch in die mechanische Leistung des gesammten Schallleitungsapparates ein.

Der Muskel verhindert weiter eine übermässige Auswärtsbewegung des Hammers und Trommelfells und wirkt als Antagonist des Musculus stapedius insoweit, als sein natürlicher Zug für die normale Wirkungsweise des letzteren in gleicher Weise nothwendig ist, wie dies bei allen anderen antagonistischen Muskelgruppen der Fall ist, wo die eine Gruppe auch nur unter Mitwirkung der anderen zur vollen und gesetzmässigen Wirkung gelangen kann.

2. Seine Contraction schützt das Ohr dadurch, dass sie Aufnahme und Fortleitung der Schallschwingungen durch den Schallleitungsapparat erschwert. Die Contraction wird reflectorisch weitaus am häufigsten durch intensive Geräusche anscheinend besonderer Art, sehr viel seltener durch intensive höchste Töne hervorgerufen. Die besondere Art der Geräusche scheint darin zu liegen, dass durch sie im Sinne der Helmholtz'schen Theorie eine besonders grosse Zahl von Nervenendelementen gereizt wird, ihnen somit eine besonders erhebliche Reizstärke vermuthlich innewohnt.

Sollte das letztere Phänomen nicht vielmehr damit in Zusammenhang gebracht werden, dass das Trommelfell einen Eigenton, e^4, besitzt und andererseits die auf der Schiefertafel oder Glasscheibe hervorgerufenen unangenehmen Geräusche annähernd e^4 und Obertöne darstellen dürften, so dass die Membran, wenn auch nur in geringem Grade, zum selbstständigen Tönen gelangt, wodurch wiederum eine Contraction des Musculus tensor tympani bedingt sein könnte.

Alt.

Ein Fall von Doppelhören. (Paracusis duplicata sive Diplacusis binauricularis.) Von Dr. Max Breitung. (Deutsche med. Wochenschrift 1898, No. 9.)

Ein und derselbe Ton wird auf dem einen Ohr richtig, auf dem anderen Ohr entweder höher oder tiefer gehört. Zur Erklärung des ziemlich selten auftretenden Phänomens sind verschiedene Theorien

Digitized by Google

aufgestellt worden. Nach Verf.'s Meinung ist die von Kirchner die treffendste. Diplacusis kann centralen Ursprungs sein (Hysterie, Aufregung, Kopfschmerz) und kann bei Erkrankungen der Tuba Eustachii und der Paukenhöhle vorkommen. Der Fall betrifft einen in den 40er Jahren sich befindenden kräftigen Mann, welcher nach einer grossen Fusstour bei regnerischem Wetter am anderen Morgen beim Pfeifen bemerkte, dass er jeden Ton doppelt hörte; am linken Ohr hörte er richtig, am rechten aber in demselben Moment einen halben Ton höher. Diese Diplacusis bestand aber nicht, wenn Patient von aussen herkommende Töne hörte, sondern nur, wenn er selbst pfiff. Der Catheterismus der Ohrtrompete nebst Massage des Trommelfells brachten in zwei Tagen Heilung; die Ursache der Krankheit lag also in der Tuba.

Dr. P. K.

Gehörstörungen, verursacht durch hereditäre Spätsyphilis. (Disturbi dell' udito per influenza della sifilide ereditaria tardiva.) Per il Dott. Carlo Monari. (Bolletino delle malattie dell' orecchio etc. 1898, No. 3.)

Das bekannte symptomatische Bild der congenitalen Spätsyphilis Fournier's als Ausgangspunkt nehmend, erörtert Verf. auf breiter Basis jene Ohrsymptome, die mehr oder weniger häufig als Folgeübel der angeborenen Lues aufzutreten pflegen, und baut auf Grundlage der allgemeinen Erscheinungen, wie auf jene des localen Ohrbefundes, des otoscopischen, physikalischen und acustischen, seine therapeutische Methode auf. Selbstverständlich spielen darin, nebst Mercurialien und Jodkali, subcutane Pilocarpininjectionen die Hauptrolle, die dem Verf. namentlich bei recenten Manifestationen von Seiten des Ohres verlässliche Dienste geleistet haben sollen. Um Erfolge zu haben, muss man von dem Mittel den ausgiebigsten Gebrauch machen; üble Folgen sind nach Aussage des Verf.'s auch dann nicht zu fürchten, wenn man das Mittel, wie z. B. Suarez de Mendoza, lange Zeit und in grossen Dosen, täglich 2—3 cg, angewendet hat. Was jedoch mich betrifft, kann ich die Begeisterung Monari's für das Pilocarpin nicht theilen, wenn ich auch an die spärlichen Erfolge Anderer und an jene ebenfalls spärlichen des Autors zu zweifeln nicht berechtigt bin.

Lichtenberg.

Ueber die Bedeutung der Ohrpolypen bei Caries. (The Significance of Aural Polypi in Connection with Carious Disease of the Tympanum and Accessory Cavities.) Von Fred. Whiting in New-York. (N.-Y. Eye and Ear Infirmary Reports 1898, Vol. VI.)

Bei instrumenteller Entfernung von Ohrpolypen auf cariöser Grundlage ist im Auge zu behalten, dass Folgendes zu Grunde liegen kann:

1) Caries der Gehörknöchelchen und der Wandung des Cavum tympani;

2) Caries des Antrum und des Aditus ad antrum;

3) Caries des Fallopi'schen Canals;

4) Caries des Tegmen tympani mit Durchbruch in die mittlere oder hintere Schädelgrube.

Digitized by Google

Es werden einige sehr intructive Krankengeschichten mitgetheilt, welche in deutlicher Weise illustriren, auf welche Complicationen man auf Grund der aufgezählten Möglichkeiten gefasst sein muss, wenn man einen aus der Tiefe des Gehörgangs emporsprossenden Polypen chirurgisch entfernt. A. Sch. (N.-Y.)

---

b) Rhinologische:

Folgen des Reizes der Nasenschleimhaut auf die Herzbewegungen und auf den Puls. (Effet des irritations de la muqueuse nasale sur les mouvements du coeur et du pouls.) Von Dr. Guder. (Annales des maladies de l'oreille et du larynx 1898, No. 1.)

Die Frage von den Reflexen der Nasenschleimhaut, namentlich der unteren Muschel, wurde von Voltolini, Hack, A. Fraenckel u. A. angeregt und seither viel ausgearbeitet. Schon die Untersuchungen von Brown-Séquard haben bewiesen, dass sogar leichte Reize der Endzweige des Nervus trigeminus den Stillstand irgend einer wichtigen Function, wie der Athmung und des Herzens, bewirken können und die Nasenschleimhaut den Ausgangspunkt von Reflexen bilden kann, welche Reflexe eine Hauptrolle bei plötzlichem Tod und schweren Ohnmachten spielen. In dieser Beziehung würde also die Nasenmucose ebendieselbe Rolle spielen, wie die Magengrube, deren grosse Empfindlichkeit einem Trauma gegenüber allbekannt ist. Der Einfluss der Nasenmucosa auf die Circulationsorgane steht aber weit hinter demjenigen, welchen selbe auf die Respirationsorgane ausübt; zur ersteren Categorie rechnet Verf. das Alpdrücken. Des Weiteren giebt Verf. die Literatur obigen Themas nebst den von den verschiedenen Autoren gegebenen Erklärungsweisen und kommt zu folgenden Schlüssen: 1) Was das Verhältniss der Nasenmucosa zur Herzinnervation betrifft, so muss man annehmen, dass keine bestimmten Regeln bestehen. 2) Die von einigen Autoren beobachteten Reflexe kommen nur bei einer gewissen Prädisposition vor, bei nervös belasteten Patienten, wo allerlei Reflexe durch einen beliebigen sensiblen Nerven entstehen können. 3) Die sensiblen Nerven der Nasenschleimhaut, welche die Reflexe am Circulationsapparate hervorrufen, bieten keine specifische Eigenschaft dar. 4) Bei vorhandenen Reflexen spielt der Trigeminus keine andere Rolle als jeder sensible Nerv, welchen man irgend einem Reize unterwirft, natürlich abgesehen von seiner grösseren Empfindlichkeit und seinem Sitze in der empfindlichen Nase. Dr. P. K.

Das Orthoform bei Rhinitis vasomotoria, Hydrorrhoea nasalis, Heufieber. (L'orthoforme dans la rhinite vaso-motrice, Hydrorrhée nasale, fièvre des foins.) Von Dr. Lichtwitz. (Arch. internat. de laryngol. etc., Bd. XI, No. 1, Januar, Februar 1898.)

L. empfiehlt an Stelle des nur vorübergehend wirksamen, immerhin auch nicht ganz ungefährlichen Cocain, das völlig ungiftige und in seiner Wirkung länger anhaltende Orthoform zur palliativen Behandlung obengenannter Affectionen. Beschorner.

Digitized by Google

Zur Behandlung der polypösen Rhinitis. Von Doc. Dr. L. Rethi in Wien. (Wiener klin. Wochenschrift 1898, No. 18.)

Der auf publicistischem Gebiete so fleissige Verf. lässt die üblichen Methoden der Therapie dieser Erkrankung Revue passiren und theilt auch nach seinen Erfahrungen die Richtung jener Operateure, die, um radicale Erfolge zu erzielen, nicht nur die polypösen Schleimhauthypertrophien der vorderen und hinteren Enden der Muscheln abtragen, sondern im Bedarfsfalle auch mit der Hartmann'schen Scheere die Hypertrophie der übrigen Theile der Schleimhaut und einen Theil des Knochens entfernen. Baumgarten.

Wasserstoffsuperoxyd als Hämostaticum in zwei Fällen von Hämophilie angewendet. (Hemostatic Effect of Hydrogen Peroxide, as Shown in Two Cases of Hemophilia.) Von George C. Gage in New-York. (N.-Y. Eye and Ear Infirmary Reports 1898, Vol. VI.)

In den beiden ausführlich mitgetheilten Fällen handelte es sich um Blutung nach intranasalen chirurgischen Eingriffen. Das Wasserstoffsuperoxyd, mittelst eines Zerstäubungsapparates angewendet, erwies sich in beiden Fällen als zweckdienlich. A. Sch. (N.-Y.)

Ein seltener Fall von überzähligem Zahn in den Nasenhöhlen. (Un cas rare de dent surnuméraire implantée dans les fosses nasales). Von Dr. M. J. Tartakowsky. (Gazette hebdomadaire méd. de la Russie méridionale und Revue hebdomadaire de laryngologie et d'otologie 1898, No. 2.)

Ein 16jähriger Mann zeigte eine Nasenverstopfung mit Hypersecretion; links besteht Rhinitis, rechts sieht man einen glänzenden, weissen Körper zwischen Septum und vorderem Theil der unteren Muschel, welcher sich als überzähliger Zahn (Embalus) zeigte. Alle anderen Zähne bestanden vollständig. Extraction. Dr. P. K.

Neue Mittheilungen über die Anwendung der Röntgenstrahlen in der Rhinologie und Laryngologie. (Nouvelles communications sur l'application des rayons de Roentgen en rhinologie et laryngologie.) Von Dr. M. Scheier in Berlin. (Arch. intern. de laryng. etc., Bd. XI, No. 2, März/April 1898.)

Die Mittheilungen beziehen sich auf die Erfolge der Durchleuchtung bei Sondirung des Sinus frontalis, ferner zum Studium der Physiologie der Stimme und Sprache, sowie des Schlingens. Beschorner.

Primärer Krebs des Nasenrachenraumes, durch Alcoholinjectionen geheilt. (Cancer primitif du nasopharynx, guéri par des injections d'alcool.) Von Dr. Edwin J. Kut. (Med. Record u. Revue hebdomadaire de laryngologie et d'otologie 1898, No. 2.)

Ein 37jähriger Mann wurde wegen adenoider Vegetationen des Nasenrachenraumes operirt. Die oft wiederkehrende Blutung, sowie die sehr rasch eintretenden Recidive veranlassten Verf., die microscopische Untersuchung vorzunehmen, welche ein Epithelialcarcinom ergab. Verf. gab jede blutige Operation auf und wandte die früher

Digitized by Google

von Schwalbe und Haasse bei Mammacarcinom angewandten Injectionen von absolutem Alcohol an. Nach der siebenten Einspritzung trat rasche Besserung ein, welche bis zur vollständigen Heilung weiterschritt. Der Alcohol wirkt hier sclerosirend auf Gewebe und Gefässe und entzieht dem Tumor jede Ernährung.

Die interstitiellen Injectionen bei authentischen bösartigen Tumoren der Mandeln, des Velum, des Nasenrachenraumes u. s. w. von Liquor Fowleri, 5proc. Carbolsäurelösung werden mit Erfolg von Paul Heymann und dem Ref. angewendet. Dr. P. K.

Ueber Sondirung der Stirnhöhle. Von Dr. Max Scheier in Berlin. (Wiener med. Presse 1898, No. 10.)

Von mehreren Autoren wird behauptet, dass die Sondirung der Stirnhöhlen nicht gelingt, dagegen von anderen das Gegentheil, ja sogar von einigen überhaupt die Möglichkeit geleugnet. Verf. hat bei 40 Fällen in 5 Fällen die eingeführte Sonde mit Röntgenstrahlen durchleuchtet und die gelungene Sondirung constatirt. Ref. glaubt, dass man nicht jedes Mal in 40 Fällen 5mal in die Stirnhöhle eindringt, sondern meistens nur in die vordere Siebbeinzelle, und dass selbst die gesehene Sonde bei Durchleuchtung wegen der oft bis in die Stirnhöhle reichenden Zelle täuschen kann. Baumgarten.

Nase und Hals bei Scharlach. (Le nez et la gorge dans la scarlatine.) Von Dr. Clark. (Philadelphia Polykl. und Revue hebdomadaire de laryngologie et d'otologie 1898, No. 3.)

Verf. giebt die Krankengeschichte eines Scharlachfalles, wo sehr ausgedehnte lebensgefährliche Erscheinungen des Nasenrachenraumes auftraten und der geeigneten Behandlung wichen; je früher die Diagnose, desto günstiger die Behandlung. Verf. kommt zu folgenden Schlüssen betreffs des Verhältnisses des Nasenrachenraumes zu den acuten Exanthemen: 1) die obersten Luftwege können dem Krankheitsstoff eines jeden acuten Exanthems als Eingangspforte dienen. 2) Dann genügt der Zustand der obersten Luftwege oft allein zur Diagnose. 3) Dieser Zustand ist dann von prognostischer Bedeutung für das Allgemeinleiden. 4) Derselbe Zustand stellt immer das wichtigste Symptom bei der sog. anginösen Scarlatina dar. Dr. P. K.

Epistaxis. Bericht über zwei Fälle. (Epistaxis. With Notes of Two Cases.) Von C. M. Waterman in New-York. (N.-Y. Eye and Ear Infirmary Reports 1898, Vol. VI.)

1) 29jährige Frau wacht des Nachts auf und hustet eine gewisse Quantität Blut mit Schleim gemischt aus. Es wird eine Lungenläsion diagnosticirt. Eine genaue rhinoscopische Untersuchung erweist jedoch, dass es sich um vicariirende Menstruation aus den hinteren Partien der Nase handelt.

2) 36jährige Frau, Asthma, Tachycardie, Epistaxis. Kleinkirschengrosser Tumor an der linken Seite des Septum cartilagineum. Entfernung mittelst kalter Schlinge. Heilung von Asthma, Tachycardie und Epistaxis. A. Sch. (N.-Y.)

Digitized by Google

Seltener Fall von Nasenstein. (Cas rare de rhinolithe.) Von Dr. J. Fethke. (These von Königsberg und Revue hebdomadaire de laryngologie et d'otologie 1898, No. 8.)

Ein 56jähriger Mann zeigte einen linksseitigen Nasenstein mit Empyem des linken Sinus maxillaris und Nasenpolypen. Der Kern des Steines war durch ein Knochenstück gebildet; dieser Knochen stammte von einer cariösen Affection der knöchernen Nasenscheidewand her. Dr. P. K.

Missbrauch und Gefahren der Nasendouche. (Abus et dangers de la douche nasale.) Von Dr. Lichtwitz. (Semaine médicale und Annales des maladies de l'oreille et du larynx 1898, No. 3.)

Die Nasendouche ist bei Weitem nicht so oft nöthig, wie selbe verordnet wird. Nur bei Vorhandensein von Eiter und Krusten in der Nase, also bei Ozäna, ist selbe angezeigt. Bei anderen Nasenleiden bringt die Nasendouche nur zu leicht Geruchsstörungen, Kopfschmerzen, Mittelohrcatarrh. Dr. P. K.

---

c) Pharyngo-laryngologische:

Eine besondere Form diphtheroider Angina. (Angina mit spindelförmigen Bacillen.) Von Prof. M. H. Vincent in Val-de-Grâce. (Arch. f. Laryngol. etc., Bd. XI, No. 1, Januar/Februar 1898.)

Diese Angina ist characterisirt durch eine grauweisse Pseudomembran, Fieber und gewöhnlich ziemlich ausgesprochene Drüsenschwellung. Sie kann leicht mit echter Diphtherie verwechselt werden und lässt sich von dieser eigentlich nur durch das Microscop unterscheiden. Man findet nämlich 1) einen besonderen, in seiner mittleren Partie deutlich angeschwollenen, an beiden Enden sich deutlich verjüngenden Bacillus und 2) eine spindelförmige, schwer zu färbende Microbe, die zwar auch im normalen Mundspeichel vorkommt, dort aber so massenhaft auftritt, dass man ihr eine wirkliche Wichtigkeit in der Entstehung der genannten Krankheit beimessen muss. Zur Behandlung der Angina diphtheroides empfehlen sich Pinselungen mit Jodtinctur und Gurgelungen mit Borlösung. Beschorner.

Untersuchung der Virulenz der menschlichen, von verschiedenen Körperstellen entnommenen Tuberkelbacillen. (Recherches sur la virulence des bacilles tuberculeux humains provenant de sources cliniques diverses.) Von Dr. J. Auclair. (Archives de médecine expériment. et d'anatomie pathologique, novembre 1897 und Semaine médicale 1897, No. 60.)

Die Gutartigkeit der sogenannten chirurgischen Tuberculosen im Vergleich mit der Lungentuberculose hat auf den Gedanken geführt, dass die menschlichen Tuberkelbacillen einen verschiedenen Grad der Virulenz besitzen, je nachdem selbe von einem anderen Herde herkommen. Zur Untersuchung hat Verf. vier Arten von menschlichen Tuberkelbacillen angewandt: die erste von einer acuten, schnell verlaufenden Ganglientuberculose, die zweite von einer chronischen Lungen-

Digitized by Google

tuberculose, die dritte von einer acuten tuberculösen Meningitis, die vierte von einer scrophulösen Ganglienentzündung. Die geimpften Thiere erlagen alle unter denselben Symptomen einer virulenten Tuberculose. Verf. nimmt demgemäss an, dass die Virulenz aller menschlichen Tuberkelbacillen dieselbe ist, kann aber die Verschiedenheit in dem Verlauf der verschiedenen localen Tuberculosen nicht erklären.

Dr. P. K.

Erweiterung der Vorhöfe des Herzens während der Inspiration, durch die Radioscopie bewiesen. (Démonstration par la radioscopie de l'ampliation des oreillettes au moment de l'inspiration.) Von Dr. Bouchard. (Semaine médicale 1898, No. 6.)

Als Verf. bei einer mit Infiltratien der linken Lungenspitze behafteten Frau den Thorax radioscopisch untersuchte, bemerkte er rechts von der Wirbelsäule einen kleinen schwarzen Fleck, welcher beim Inspirium sichtbar war und beim Exspirium wieder verschwand; dabei senkte sich während des Inspiriums der durch die Leber verursachte Schatten immer in dem gleichen Moment, wo der kleine schwarze Schatten rechts von der Wirbelsäule erschien; es liegt also kein Zweifel vor, dass dieser kleine schwarze Fleck den beim Inspirium durch Blutzudrang angeschwollenen Vorhof darstellt. Verf. konnte dieses Phänomen drei Mal feststellen. Uebrigens war dieses Phänomen schon längst experimentell beim Thiere festgestellt worden. Dr. P. K.

Mandelgumma. (Un cas de gomme de l'amygdale.) Von Dr. E. Michels. (The Journal of laryngol. und Revue hebdomadaire de laryngologie et d'otologie 1898, No. 4.)

Grosser Tumor der linken Mandel. Antisyphilitische Behandlung. Heilung. Dr. P. K.

Ruptur der Trachea. (Un cas de rupture de la trachée.) Von Dr. Alcock. (Lancet und Revue hebdomadaire de laryngologie et d'otologie 1898, No. 4.)

Bei starker Extension des Halses schlug eine Eisenstange fest auf das Sternum eines 24jährigen Mannes. Athemnoth, Aphonie, Blutspeien, Husten, Emphysem des oberen Theiles des Thorax. Plötzlicher Tod nach 11 Tagen. Die Section ergab Ruptur der Trachea zwischen dem neunten und zehnten Ring. Die Wunde eiterte. Eine Arterienverletzung war nicht zu entdecken. Dr. P. K.

Ueber Tonsillitis follicularis der Neugeborenen. Von Doc. Dr. Julius Eröss in Budapest. (Orvosi Hetilap 1898, No. 5.)

Bei den Neugeborenen der geburtshilflichen Klinik wurde täglich der Thermometer drei Mal eingelegt und der Rachen untersucht. Von ungefähr 600 Neugeborenen hatten 22 Tonsillitis follicularis, und zwar 2 Kinder den ersten, 2 den zweiten, 9 den dritten, 4 den vierten, 4 den fünften und 1 den siebenten Tag, die Hälfte der Kinder ohne Fieber und bei Mangel an sonstigen Beschwerden, so dass oft keine Veranlassung gewesen wäre, an Tonsillitis zu denken, weshalb auch bisher

Digitized by Google

diese Krankheitsform der Aufmerksamkeit entgangen ist. Verf. hat vollständig Recht, wenn er behauptet, dass bei den Neugeborenen jene Organe meist zuerst erkranken, welche in Folge ihrer Lage im Anfangsstadium des Extrauterinlebens auf die Probe gestellt werden. Der locale Befund war ebenfalls gering, es waren selten mehr als 5—6 Follikel auf einer Mandel zu sehen, die nie confluirten und in 2—3 Tagen verschwanden. Verf. hat solche Follikel microscopisch untersucht und die Diagnose dadurch bestätigt, doch wurden dieselben Exsudatknötchen in einzelnen Fällen am weichen Gaumen und an den Gaumenbögen gesehen, ohne dass eine Erkrankung der Mandeln vorhanden gewesen wäre. Therapie wurde nicht angewendet, die Heilung erfolgte spontan in 2—3 Tagen. Baumgarten.

Ein Fall von vorübergehender Larynxasynergia. (Un cas d'asynergie laryngée transitoire.) Von Dr. N. P. Simanowsky. (Société des médecins russes, Vratch und Annales des maladies de l'oreille et du larynx 1897, No. 12.)

Unter obigem Namen versteht Verf. die Dysphonie während der geschlechtlichen Entwicklung. Bei einem Patienten waren beide Stimmbänder beim Tonangeben ungleichmässig gespannt, welches Phänomen die falschen Töne erklärt. Verf. räth die schon von Fournier angegebene Luftgymnastik an, welche die besten Resultate liefert. Hauptsache ist die richtige Diagnose, sonst nimmt man in den meisten Fällen einen Catarrh an und behandelt das Leiden natürlich vergeblich.
Dr. P. K.

Laryngotracheobronchiale Diphtheritis ohne manifesten Spasmus phrenoglotticus. Tod. Section. (Diphthérie laryngotracheobronchique sans tirage manifeste.) Von Dr. Bayeux und Dr. Audion. (Journ. de clinique et de thérapeutique infantiles 1897 und Annales des maladies de l'oreille et du larynx 1897, No. 12.)

Ein fünfjähriges Mädchen starb am neunten Tage an obiger Krankheit; fast der ganze Bronchialbaum war von Pseudomembranen ausgekleidet. Dr. P. K.

Fremdkörper der oberen Luftwege. Pflaumenkern im linken Bronchus; Aushusten ohne Tracheotomie nach Injectionen in die Trachea von kaltem Wasser. (Corps étranger des voies aériennes. Noyau de prune dans la bronche gauche, expulsion sans trachéotomie à la suite d'injections intra-trachéales d'eau froide.) Von Dr. Peyrissac. (Revue hebdomadaire de laryngologie et d'otologie 1898, No. 1.)

Ein 18jähriger junger Mann bekam vor 12 Tagen einen Pflaumenkern in die obersten Luftwege während des Schlafes. Gleich konnte durch die Auscultation der Fremdkörper beweglich an der Theilungsstelle der Trachea diagnosticirt werden; dennoch verweigerte Patient jede Intervention bis nach 12 Tagen, wo der Zustand unerträglicher wurde und Schmerzen in der linken Thoraxhälfte auftraten. Die Auscultation der linken Lunge ergab das Vorhandensein des Fremdkörpers im linken Hauptbronchus. Statt die Tracheotomie, zu welcher alles für den Nothfall bereit lag, auszuführen, machte man, um den ge-

Digitized by Google

wünschten Reflex hervorzurufen, Einspritzungen von kaltem Wasser auf endolaryngealem Wege; dabei musste Patient so langsam, wie nur irgendwie möglich, einathmen, aber desto kräftiger aushusten. Die erste Einspritzung von 1 g kalten Wassers blieb erfolglos, eine zweite von 2—3 g brachte nach etwa 20 Secunden den in Schleim eingebetteten Pflaumenkern hervor. Gänzliche Heilung nach zwei Tagen. Verf. gesteht selbst, dass seine hier gelungene Methode unmöglich immer helfen kann, und dass man selbe nicht versuchen soll, ohne alle zur Tracheotomie nöthigen Instrumente bei der Hand zu haben. Dr. P. K.

Osteo-Periostitis maxillaris et orbitalis bei einem Neugeborenen. Allgemeinerkrankung. Tod. (Ostéo-périostite maxillaire et orbitaire chez un nouveau-né. Généralisation. Mort.) Von Dr. Roure in Valencia. (Arch. internat. de laryngol. etc., Bd. XI, No. 2, März/April 1898.)

15jähriges Kind mit obengenannter Krankheit. Die Periostitis erachtet R. als hervorgerufen durch das Eindringen septischer Secrete des Uterus und der Vagina in die Gesichtshöhlen, was im vorliegenden Falle um so zweifelloser anzunehmen sei, als die Mutter des Kindes in den letzten Monaten der Schwangerschaft an septischer Metritis und Vaginitis litt, welche schon bei ihr zu leichten Symptomen der Infection geführt hatte. Die Gleichzeitigkeit der Infection des Sinus maxillaris und der Orbita erkläre sich einfach durch die ausserordentliche Zartheit der vorderen Maxillarwand und die geringe Festigkeit der Gesichtsknochensuturen beim Neugeborenen. Die Allgemeininfection sei im vorliegenden Falle hervorgerufen durch die fortgesetzte Absorption des Eiters, welcher sich durch die Oeffnungen am Alveolarrand in den Mund und durch die Choanen in den Rachen ergoss. Beschorner.

Schwerer falscher Croup und Diphtheritis des Pharynx. (Faux croup grave et diphtérie bactériologique du pharynx.) Von Dr. Variot. (Journ. de clinique et de thérapeutique infantiles und Annales des maladies de l'oreille et du larynx 1897, No. 12.)

Die Differentialdiagnose ist oft schwer; das Ausstossen von Pseudomembranen während der Tubage ist das sicherste Mittel zur Diagnose.
Dr. P. K.

Ueber Kropf der Zungenbasis. (Du goître de la base de la langue.) Von Dr. A. von Camisso de Boncourt. (Beiträge zur klin. Chirurgie 1898, XIX und Revue hebdomadaire de laryngologie et d'otologie 1898, No. 7.)

Verf. hat in der Literatur 13 Fälle, alle Frauen betreffend, gefunden. Kirschen- bis hühnereigross sitzt dieser Tumor in der Gegend des Foramen coecum, ist rund oder oval, von normaler, beweglicher Schleimhaut bedeckt. Die Resistenz ist verschieden, weicht dem Drucke nicht. Keine Lymphdrüsenschwellung, Corpus thyroideum fehlt in einigen Fällen. Manchmal tritt Blutung ein. Verf. giebt die Differentialdiagnose mit Krebs, Gumma, Cyste und Sarcom nebst Behandlung.
Dr. P. K.

Digitized by Google

Ueber den klinischen Character des schweren falschen Croup. (Sur les caractères cliniques du faux croup grave.) Von Dr. Variot. (Journ. de clinique et de thérapeutique infantiles und Annales des maladies de l'oreille et du larynx 1897, No. 12.)

An den Erstickungserscheinungen kann man unmöglich den falschen vom wahren Croup unterscheiden; höchstens sind die Anfälle bei falschem Croup hartnäckiger. Dr. P. K.

Ein neuer Fall von Spasmus glottidis, von den Lungen herrührend. (Spasme glottique d'origine pulmonaire.) Von Dr. Variot. (Journ. de clinique et de thérapeutique infantiles 1897 und Annales des maladies de l'oreille et du larynx 1897, No. 12.)

Ein neuer Fall von Larynxstenose ohne jegliches Symptom von Diphtheritis. Bei der Section fand man sehr ausgedehnte Bronchopneumonie bei intactem Larynx. Dr. P. K.

Zur Technik der Operation des Mandelkrebses. Von Doc. Dr. A. Fraenkel in Wien. (Wiener klin. Wochenschrift 1898, No. 12.)

Verf. plaidirt im Anschluss an einen operirten Fall für die buccale Exstirpation, ohne vorher, wie dies jetzt üblich war, Tracheotomie, Kieferresection zu machen, bei vorheriger Unterbindung der Carotis externa, die gleich mit der Exstirpation der Drüsen verbunden wird. In nicht ausgebreiteten Fällen gewiss zu beherzigen.

Baumgarten.

Pathogenese des Brechens bei Schwindsüchtigen. Brechen bei Pharynxhyperästhesie. (Pathogenèse des vomissements des phtisiques. Vomissements par hyperesthésie pharyngée.) Von Dr. Berthier. (Bulletin de la société centrale de médecine du département du Nord 1898, No. 1.)

Verf. beschreibt das Erbrechen des Anfangsstadiums der Tuberculose, welches oft das erste Zeichen der Krankheit ist und den Patienten am meisten afficirt. Morgens beim Erwachen oder Abends nach der Mahlzeit kommen Hustenparoxysmen, welche oft erst nach ergiebigem Erbrechen aufhören; dasselbe Erbrechen wiederholt sich mehrere Tage nacheinander mit oft beängstigender Frequenz, unter welcher die Ernährung leidet. Diese Hustenart hatte schon die ältesten Kliniker aufmerksam gemacht und sie nannten selbe den phthisischen Husten; sie leiteten denselben von einer Gastritis ab, bis Cruveilhier die bei den Sectionen gefundene Magenschleimhauterweichung als Leichenerscheinung erklärte; andere ältere Kliniker erklärten dieses Brechen als mechanisches Resultat der Hustenanstrengungen. Es steht fest, dass bei beginnender Lungentuberculose dieses Brechen in directem Zusammenhang mit dem Husten steht. Heute nimmt man die mechanische Wirkung des Hustens nicht mehr an, da bei anderen Hustenanstrengungen dieses Erbrechen nicht besteht; ausser der Bauchpresse muss zugleich eine Erweiterung der Cardia bewirkt werden, damit Brechen eintreten kann; letztere doppelte Bedingung ist ja auch durch Schiff an den Hunden bewiesen worden; die rein mechaniche Ursache fällt also weg. Das Verbindungszeichen zwischen Husten und Erbrechen ist jedenfalls die

Digitized by Google

Pharynxhyperästhesie; bei solchen Kranken kann man gewöhnlich den Pharynx nur sehr schwer untersuchen; das einfache Auflegen des Zungenspatels bringt Würgbewegungen und Brechreiz; die Hyperästhesie besteht nicht fortwährend in demselben Grade. Die durch den Hustenstoss ausgeworfenen Sputa bringen als Reflex den Brechreiz, welcher sich bis zum wirklichen Brechen steigern kann. Gelingt es, diese Pharynxhyperästhesie mehr weniger zu beseitigen, so hört auch der Brechreiz resp. das Brechen auf. Bepinselungen mit 2proc. Cocainlösung zwei Mal täglich etwas vor der Mahlzeit führen gewöhnlich zum Zweck. Früher gab man Bromkalium oder Opium innerlich vor der Mahlzeit oder man pinselte den Pharynx mit gleichen Theilen von Wasser und Bromkalium. Dr. P. K.

Weisheitszahn anormaler Weise im Sinus maxillaris entwickelt. (Dent de sagesse anormalement développée dans le sinus maxillaire.) Von Dr. Jacquet. (Revue médicale de l'Est und Revue hebdomadaire de laryngologie et d'otologie 1898, No. 2.)

Verf. zeigt das Os maxillare eines Greises, in welchem die doppelte Wurzel eines Weisheitszahnes 1 cm hoch emporstand, während die Krone am Processus alveolaris kaum sichtbar ist. Dr. P. K.

Ein aus dem linken Bronchus ausgeworfenes Knochenstück. (Fragment osseux expulsé de la bronche gauche.) Von Dr. Capart. (Société belge d'otologie et de laryngologie, 17. Juillet 1897 und Annales des maladies de l'oreille et du larynx 1898, No. 1.)

Während eines Hustenstosses mit Erstickungserscheinungen wurde ein Knochenstück ausgeworfen, nachdem es drei Jahre lang im linken Bronchus verweilt hatte. Dr. P. K.

Ein Fall von Sarcoma laryngis. Von Dr. Friedrich Hanszel, Assistent an Prof. Chiari's Poliklinik in Wien. (Wiener klin. Wochenschr. 1898, No. 23.)

Mittheilung eines operirten Falles, welcher nach der Laryngofission geheilt war, später aber wegen schnell eingetretener Athemnoth, da keine Hilfe zur Hand war, zu Grunde ging. Wie in den häufigsten Fällen, betraf auch in diesem die Erkrankung einen Pferdewärter.

Baumgarten.

Sinusitis und bronchopneumonische Complicationen. (Sinusites et complications bronchopulmonaires.) Von Dr. Brindel. (Revue hebdomadaire de laryngologie et d'otologie 1898, No. 6.)

Chronische Sinusitis und namentlich chronische Sinusitis maxillaris bieten dieselben schädlichen Zustände dar wie andere schleichende Eiterungen; sie sind nämlich eine häufige Quelle septischer Producte, welche günstig gelagert sind, um resorbirt zu werden; die Eiterungen der accessorischen Nebenhöhlen des Gesichtes sind im Beginn rein localer Natur, führen dann zur Erkrankung der Nasenschleimhaut, welche letztere dann zur Erkrankung derjenigen Schleimhäute, welche mit ihr in Verbindung stehen, führt: also zur Erkrankung des Auges, des Ohres, des Rachens und des Respirationstractus. Verf. führt mehrere

Digitized by Google

Beispiele solchen Ursprunges an. Durch diese wird die Thatsache festgestellt, dass acute und chronische Sinusitis manchmal schwere Erkrankungen der Respirationsorgane, sehr oft leichtere Störungen derselben Organe bedingt. Behandelt man in solchen Fällen die Sinusitis regelrecht, so beugt man vielen Erkrankungen der Nebenorgane, sehr oft Störungen des Respirationstractus vor. Dr. P. K.

Ueber fibrinöse Entzündungen der obersten Luftwege. (Des inflammations fibrineuses des voies respiratoires superieures.) Von Dr. Scherliess. (Thèse de Koenigsberg und Revue hebdomadaire de laryngologie et d'otologie 1898, No. 5.)

1) Selbe können nur bacteriologisch eingetheilt werden.

2) Lässt man die künstlich hervorgerufenen fibrinösen Exsudate bei Seite, so theilt man die spontan entstehenden in Staphylococcen, Diplococcen, Streptococcen und diphtheritische.

3) Wird der Löffler'sche Bacillus nachgewiesen, so muss man die gutartigen sowohl wie die bösartigen als diphtheritisch bezeichnen.

4) Die Allgemeinsymptome sind von keinem Belang für die Differentialdiagnose.

5) Man thut am besten, noch vor der microscopischen Untersuchung jede fibrinöse Erkrankung als Diphtheritis anzusehen.

6) Die wahre Diphtheritis ist selten, mit oder ohne Allgemeinerscheinungen, meist bei Kindern, von 2—3wöchentlicher Dauer, selten auf andere Schleimhäute übergreifend. Dr. P. K.

Ueber einen Fall von angeborener, spät eintretender Syphilis. (Sur un cas très grave de syphilis héréditaire tardive.) Von Dr. J. Sendziak. (Revue hebdomadaire de laryngologie et d'otologie 1898, No. 2.)

Ein 15jähriges Mädchen zeigt so bedeutende Schwellung der lymphatischen Halsdrüsen und Obstruction der linken Nase, dass die Diagnose zwischen Tuberculose, Lupus, Lymphosarcom etc. schwer war. Nur ex juvantibus stellte Verf. die Differentialdiagnose auf Syphilis und kommt am Ende seiner Krankengeschichte zu folgenden Schlussfolgerungen: 1) Die klinischen Symptome zwingen eher zur Diagnose Tuberculose oder Lymphosarcom als Syphilis. Solche Fälle sind nicht so selten, und man thut gut, bei einigem Zweifel wohl die Diagnose ex juvantibus zu stellen. 2) In vielen Fällen von heruntergekommenen Patienten wird diese selbst streng durchgeführte antisyphilitische Behandlung auffallend gut vertragen und eine rasche Heilung erzielt in einem Stadium, wo man selbe nicht mehr erwartete. Dr. P. K.

Ueber Massage des Kehlkopfes. Von Dr. Ernst Winkler in Bremen. (Wiener med. Wochenschrift 1898, No. 19.)

Innere Vibrationsmassage bei functionellen Störungen der Kehlkopfmuskeln ergab keinen nennenswerthen Erfolg, bei hysterischen Lähmungen hingegen öfter, die äussere Massage mit Apparaten leistet mehr. Baumgarten.

Digitized by Google

Ueber Schliessen der Glottis beim Schlucken. (De la fermeture de la glotte pendant la déglutition.) Von Dr. Metzler. (Brit. medic. Journal und Revue hebdomadaire de laryngologie et d'otologie 1898, No. 6.)

Das Abschliessen des Larynx während des Schluckactes vollbringt sich besonders durch die eigentlichen Larynxmuskeln; die übrigen Halsmuskeln treten etwas später in Action und tragen mehr zur Verstärkung und der zeitigen Verlängerung des Abschlusses bei; letztere allein bringen keinen vollständigen Abschluss zu Stande. Dr. P. K.

Zwei Fälle von längerem Verweilen eines Fremdkörpers in den Luftwegen. (Deux cas de séjour prolongé de corps étrangers dans les voies respiratoires.) Von Dr. Radzichewsky. (Kzonika Lekarska und Revue hebdomadaire de laryngologie et d'otologie 1898, No. 5.)

Ein 10jähriges Mädchen hatte ein Spielzeug im rechten Bronchus. Während das Kind alle Zeichen einer rechtsseitigen Lungenphthise zeigte, wurde am 35. Tage der Fremdkörper während eines heftigen Erstickungsanfalles ausgehustet. Warum wurde nicht gleich nach festgestellter Diagnose die Tracheotomie ausgeführt? (D. Ref.)

Eine 27jährige schwangere Frau verschluckte eine Fischgräte. Die Entbindung ging schwer von Statten wegen der Dyspnoe. Fünf Monate nach dem Unfall wurde die Gräte während eines Anfalles von Husten und Dyspnoe mit Eiter und Blut ausgeworfen. Warum wurde wieder nicht operirt? (D. Ref.) Dr. P. K.

Ein Fall von Amygdalitis mit schnell tödtlich verlaufender Pyämie verbunden. (Un cas d'amygdalite compliquée d'une pyémie mortelle rapide.) Von Dr. Wainwright. (Brit. medic. Journal und Revue hebdomadaire de laryngologie et d'otologie 1898, No. 3.)

Gestörtes Allgemeinbefinden, Schmerzen im linken Arm, Handgelenk und Femur. Eiterbildung im linken Handgelenk, Phlebitis der Saphena sinistra. Pseudomembranen auf den Mandeln, Schwellung der Submaxillardrüsen. Eröffnung des linken Handgelenkes ohne Besserung, Injectionen von Marmoreck'schem Serum halfen gar nichts. Am anderen Tage Phlebitis der Saphena dextra, Eiterbildung im rechten Handgelenk. Lungen frei, dennoch bestehen Dyspnoe und Cyanose. Tod.
Dr. P. K.

Veränderungen des Vagus und Recurrens in einem Falle von Chorea laryngis. Von Prof. Dr. Hugo Preiss. (Orvosi Hetilap 1898, No. 5.)

Diese sehr interessante Mittheilung hat den einen Mangel, dass Verf., obwohl er ein ausgezeichneter pathologischer Anatom ist, keine klinischen Erfahrungen besitzt und dass die microscopische Untersuchung sich nur auf die beiden Nerven erstreckt, da die Section des Centralorgans nicht gemacht werden konnte. Schon die wenigen Daten der seltenen Krankengeschichte lassen dies Versäumniss fühlen, und können wir dies nach dem Mitgetheilten nur noch lebhafter bedauern. Ein 10jähriges Mädchen hat seit drei Monaten Herzklopfen und Husten, die inneren Organe sollen gesund gewesen sein. Es bestanden den ganzen Tag über andauernde, die Exspiration begleitende Hustenanfälle, die von ganz eigenthümlichen, an's Blöken erinnernden Tönen begleitet

Digitized by Google

waren. Bei der Inspiration mehrere Secunden oder Minuten Ruhe, auch beim Sprechen für kurze Zeit, geringfügiges Spiel der Mundmuskeln. Im Schlafe gar keine Erscheinungen. Nach wenigen Tagen heftige Kopfschmerzen, auf die Gesammtmusculatur erstreckende tonische Krämpfe und Hallucinationen; später wird das Kind apathisch, liegt unbeweglich im Bett, ist gegen äussere Reize unempfindlich, schluckt die eingegossene Milch, der beschriebene Husten besteht unverändert bis einen Tag vor dem Tode fort, der bei Lähmung der Sperrmuskeln, beschleunigtem Puls u. s. w. in vier Wochen erfolgt. Im Querdurchschnitt des rechten Vagus sieht man einige intacte Nervenfasern, die in den degenerirten Abschnitten gleichmässig vertheilt sind, im linken Vagus sind in einigen Nervenfascikeln keine intacten Nervenfasern mehr zu sehen, sonst derselbe Befund. Im rechten N. recurrens ist die Degeneration eine hochgradige, im Centrum sind keine intacten Fasern vorhanden, in einzelnen Fascikeln ist die eine Hälfte intact, die andere degenerirt, dabei scharf abgegrenzt. Der linke N. recurrens zumeist intact, nur stellenweise kleine Degenerationsherde. Die Chorea laryngis war das Initialstadium einer schweren Centralerkrankung, und kann man als sicher annehmen, dass die Degeneration der Nerven einen centralen Ursprung hatte, schon deshalb, weil bei peripherischem Ursprung es schwer zu erklären wäre, weshalb die eine Hälfte der Nervenfasern intact geblieben ist und nur die andere Hälfte degenerirt war. Gerechtfertigt ist daher die Annahme, dass die in den Recurrentes verlaufenden sensorischen und motorischen Fasern sich verschiedentlich verhielten, und nachdem bis zum Ende des Lebens fast keine Lähmungserscheinungen im Kehlkopf vorhanden waren, die degenerirten Fasern die sensorischen waren, die Verf. aber dem N. accessorius noch zuschreibt, was z. B. Grabower gewiss nicht annehmen würde. Es ist dieser Fall daher der erste pathologische Beweis für die Semon'sche Annahme, die physiologisch von Russel und Réthi, anatomisch von Onodi bereits verfochten wird. Baumgarten.

Spastische Aphonie. Von Dr. Ottuszewsky. (Aus der Warschauer Anstalt für Sprachstörungen und Leiden der Nasenrachenhöhle.)

Verf. bezeichnet die von den Autoren beschriebene Aphonia spastica als eine der verschiedenen Formen des „Stimmstotterns" und betont, dass mehrere der Aphonia spastica zugedachten Symptome diesen verschiedenen Formen des Stimmstotterns zukommen. Letzteres kann als klonisches, tonisches, Respirations-, Inspirations-, Exspirationsstottern auftreten. Die Behandlung aller dieser Formen ist eine und dieselbe.

Dr. P. K.

Zwei Fälle von Angina membranacea. (Deux cas d'angine pseudo-membraneuse.) Von Dr. Bond (Société laryngologique de Londres) und Dr. H. Vincent (Archives internationales de laryngologie, d'otologie et de rhinologie No. 1.)

Der erste Fall betrifft eine klinisch diagnosticirte diphtheritische Angina, wo aber die bacteriologische Untersuchung den Bacillus pyocyaneus ergab, wo also selbstverständlich das Roux-Behring'sche Serum erfolglos blieb.

Digitized by Google

Der zweite Fall betrifft eine klinisch diagnosticirte Diphtheritis, wo aber die bacteriologische Untersuchung spindelförmige, von den Klebs-Löffler'schen Bacillen abweichende Bacillen ergab. Letztere werden von ungeübten Augen mit dem wahren Diphtheritisbacillus verwechselt; Verf. nennt sie spindelförmige Bacillen, weil sie zwei zugespitzte Enden und eine angeschwollene Mitte haben. Es giebt auch eine kurze Abart derselben, welche dann meist zu zweien der Länge nach gepaart sind; diese kurze Form ist oft kommaartig gebogen, immer aber an ihren zugespitzen Enden zu erkennen. Verf. giebt des Weiteren eine etwas phantastische Beschreibung des spindelförmigen Bacillus und stützt sich auf diesen microscopisch-bacteriologischen Befund, um eine eigene Form von Angina pseudomembranacea, welche immer gutartig verläuft, anzunehmen. Jodbepinselungen alle zwei Tage, sowie Gurgelungen mit Borsäurelösungen führen immer zum Ziel.

Trotzdem, dass viele microscopisch-bacteriologische Beschreibungen des krankhaften, aus dem Rachen von Anginakranken entnommenen Productes als phantastisch, unbewiesen und übertrieben anzunehmen sind, so bleibt doch als das practisch wichtige und keines Beweises mehr bedürftige Endresultat aller dieser noch lange nicht abgeschlossenen Untersuchungen als fest bestehen: dass nämlich Fieber, Schlingbeschwerden, die verschiedensten Formen und Farben von Pseudomembranen, angeschwollene Cervicaldrüsen und Submaxillardrüsen gar nicht mehr zur Diagnose „Diphtheritis" genügen; dass es sehr viele, zwar noch nicht genau beschriebene Anginen mit Exsudat giebt, von welchen allen nur eine einzige Form, nämlich diejenige, in welcher der Löffler'sche Bacillus nachgewiesn wird, als „diphtheritisch" bezeichnet werden darf; und nur gegen diese „einzige Form" helfen die Behring-Roux'schen Einspritzungen. Alle pseudomembranösen Anginen ohne bacteriologische Untersuchung, selbe mögen mit antidiphtheritischen Einspritzungen behandelt worden sein oder nicht, taugen also gar nichts für die Statistiken. (Der Ref.) Dr. P. K.

Ueber Laryngitis stridulosa mit fortdauerndem Stridor. (De la laryngite striduleuse avec tirage permanent). Von Dr. Soca. (Archives de médecine des enfants und Revue hebdomadaire de laryngologie et d'otologie 1898, No. 10.)

Vier Fälle, welche zwischen 20 und 40 Tagen dauerten und deren Sitz jedenfalls subglottisch war. Dr. P. K.

Larynxfibrome bei einer schwangeren Frau, Exstirpation, schwere Blutung, Tracheotomie. (Fibromes du larynx chez une femme enceinte. Extirpation. Hémorrhagie grave. Trachéotomie.) Von Dr. Scafi. (Archivio italiano di otologia, rhin., laring. und Annales des maladies de l'oreille et du larynx 1898, No. 2.)

Eine 32jährige Frau hatte bei ihrer siebenten Schwangerschaft Heiserkeit, Athembeschwerden und Husten; spontane Heilung nach neun Monaten. Bei der achten Schwangerschaft traten dieselben Symptome ein und Verf. fand ein unter dem rechten Stimmband sitzendes Fibrom, welches in zwei Sitzungen entfernt wurde. Die Blutung war

Digitized by Google

durch kein Mittel zu stillen und die Tracheotomie musste ausgeführt werden, nach welcher die Blutung augenblicklich stand. In diesem Falle sind, ebenso wie in dem von Ferreri beschriebenen, folgende Einzelheiten bemerkbar: Einfluss der Schwangeschaft auf gewisse Larynxtumoren, nicht zu stillende Blutung, günstiger Einfluss der Tracheotomie auf letztere, Unschädlichkeit letzterer Operation in Betreff auf die Schwangerschaft. Dr. P. K.

Beitrag zum Studium der Vocale vermittelst photographischer manometrischer Flammen. (Contribution à l'étude des voyelles par la photographie des flammes manometriques.) Von M. Marage. (Arch. internat. de laryngol. etc., Bd. XI, No. 1, Januar/Februar 1898.)

M. benutzte zu seinen Untersuchungen den König'schen Apparat und photographirte auf einen hinter einem Objectiv sich bewegenden, leicht empfindlichen Papierstreifen die unter dem Einfluss des Wortes vibrirenden Flammen. Er erhielt auf diese Weise eine Reihe von Bildern, aus welchen er eine Zahl von Schlüssen ableitete. Hervorgehoben seien folgende: Zwischen gesprochenem und gesungenem Vocal besteht ein grosser Unterschied. Bei dem ersteren überwiegt das Wort, bei dem letzteren der Ton; die gesungenen Vocale haben keinerlei Aehnlichkeit mit den gesprochenen. Bei der männlichen Stimme gehen die Vocale beständig von einem zum andern über, ohne dass das Ohr diese Umbildung merken kann. Nur das Bild giebt den Unterschied jener wieder. Bei der Frauenstimme verschwindet die characteristische Flamme und in Folge dessen das Wort und es giebt keinen Unterschied zwischen den Schwingungen einer Stimmgabel und denen der Stimme. Alle Flammen sind unter sich gleich und gleichmässig von einander abstehend, weil eben die Stimmbänder singen. Daraus erklärt sich, warum man vergeblich das Wort in den gesungenen Vocalen sucht; entweder bildet sich der Vocal um, oder das Wort ist nicht mehr vernehmbar. Daraus erklärt sich auch die Meinungsverschiedenheit der Experimentatoren in der Hinsicht, warum die gesungene Stimme weniger gut verstanden wird wie die gesprochene: der Sänger wahrt die Note (Vocal) und vernachlässigt das Wort, der Redner wahrt das Wort und legt weniger Werth auf die Note. Beschorner.

Die Pharynxtuberculose beim Kinde. (La tuberculose du pharynx chez l'enfant.) Von Dr. A. F. Plicque. (Annales des maladies de l'oreille et du larynx 1898, No. 3.)

Verf. betont das seltene Vorkommen des Leidens und macht die Differentialdiagnose mit Lupus und Diphtheritis. Dr. P. K.

Cancroid und chemisches Brennen. (Cancroide et cautérisation chimique.) Von Dr. Lavrand. (Journal des sciences médicales de Lille und Revue hebdomadaire de laryngologie et d'otologie 1898, No. 3.)

Verf. giebt die Krankengeschichte eines Cancroides, wo die Recidive trotz Thermocauter, Electrolyse und Bistouri dennoch eintrat. Daneben giebt Verf. die Krankengeschichte einer 80jährigen, mit Cancroid behafteten Frau, welche Anfangs mit Electrolyse vergeblich, dann erfolgreich mittelst der Canquoin'schen Pasta und Chlorzink

Digitized by Google

behandelt wurde; nach zwei Jahren war an der normal aussehenden Narbe noch kein Recidiv eingetreten, die Heilung konnte also als definitiv angesehen werden. Verf. betont die Wichtigkeit der „chemischen" Zerstörung, welche jedenfalls dem Feuer, der Electrolyse und dem Messer vorzuziehen sei. Dr. P. K.

Exstirpation des Zungenbeines. (Extirpation de l'os hyoide.) Von Dr. E. Ullmann. (K. k. Wiener medicin. Gesellschaft, Sitzung vom 26. Februar und Semaine médicale 1898, No. 12.)

Verf. stellt eine Patientin vor, welcher er das ganze Os hyoideum wegen Caries herausgenommen hat. Die Operation war weder von Deformation noch von Störungen der Zungenbewegungen gefolgt.

Jedenfalls bildete die durch die Caries bedingte circumscripte Entzündung nebst Narbenbildung einen Stützpunkt für die betreffenden Muskeln und ersetzte so das zerstörte Zungenbein. Wäre dies nicht der Fall, so hätte ja das Vorhandensein des gesunden Os hyoideum überhaupt keinen Grund. Dr. P. K.

Beiderseitige Lähmung des Nervus recurrens. Von Prof. O. Chiari in Wien. (Wiener klin. Wochenschrift 1898, No. 5.)

Bei einer 40jährigen Frau gelingt die Sondirung der Speiseröhre nur mit einer dünnen Bougie, das linke Stimmband steht in Cadaverstellung vollständig unbeweglich; bei Durchleuchtung mit Röntgenstrahlen links vom Manubrium sterni ein apfelgrosser Tumor, der deutlich pulsirte. Nach einiger Zeit wurde die schon heisere Patientin — das linke Stimmband war excavirt — vollständig aphonisch, das rechte Stimmband ist ebenfalls in Cadaverstellung übergegangen; Trachea frei, Schlingbeschwerden nahmen zu, im Sinus pyriformis erscheint ein Tumor. Gastrostomie konnte das Leben nicht mehr retten. Bei der Section fand man, dass das Oesophaguscarcinom auf die hintere Fläche der Kehlkopfwand und deren Umgebung sich ausbreitete, der M. cricoarytaenoideus posticus dext. et sin. unter vollkommener krebsiger Proliferation zu Grunde gegangen war; die anderen Muskeln zeigen mehr weniger Atrophie und starke Degeneration, der Nerv. laryngeus recurrens sin. ist hochgradig degenerirt, krebsige Proliferation in den Nerven, beim Nerv. lar. recurrens d. fast total. Der linke M. cricothyreoideus hat wenig gelitten, da der Nervenast nicht von der Aftermasse berührt wurde; dagegen der rechte war hochgradig degenerirt.

Zerstörung des linken Recurrens hatte linksseitige Cadaverstellung des Stimmbandes zur Folge, Uebergreifen des Processes beiderseitige Lähmung. Aspiration der Stimmbänder oder Aneinanderrücken wurde nicht beobachtet. Das linke Stimmband stand drei Monate in Cadaverstellung, dabei wurden die Mm. cricothyreoidei erhalten, der linke auch noch vor dem Tode. Verf. nimmt mit Recht daher an, dass beim erwachsenen Menschen die Mm. cricothyreoidei, ob gesund oder krank, keinen nennenswerthen Einfluß auf die Adduction der Stimmbänder ausüben, da beiderseitige Recurrenslähmung beiderseitige Cadaverstellung veranlasst, selbst bei gesunden Mm. cricothyreoidei, was klinisch nachgewiesen ist. Baumgarten.

Digitized by Google

Ueber die dem acuten Gelenkrheumatismus vorausgehenden Halsentzündungen. (Des angines prémonitoires du rhumatisme articulaire aigue.) Von Dr. Boichon. (Gazette hebdomadaire de médecine et de chirurgie und Annales des maladies de l'oreille et du larynx 1898, No. 2.)

Kommen in der Hälfte aller Fälle von acutem Gelenkrheumatismus vor, können alle Formen einer catarrhalischen und ulcerösen Angina annehmen, zeigen keine specifischen Microben, werden durch antirheumatische Medicamente nicht beeinflusst. Dr. P. K.

Die Diphtheritis im Jahre 1897 im Pavillon Davaine, hôpital lariboisière; kurze und lange Bacillen. (La diphtérie en 1897 au pavillon Davaine (Hôpital lariboisière). Bacilles courts et bacilles longs.) Von Dr. Gouguenheim und H. Dutertre. (Annales des maladies de l'oreille et du larynx 1898, No. 3.)

Verff. geben einen genauen Bericht über die microscopischen und bacteriologischen Befunde, vergleichen selbe mit den klinischen Symptomen und dem Ausgang der Krankheit und kommen zu dem Schluss, dass lange, kurze Loeffler'sche Bacillen, sowie Mischformen in keinem regelrechten Verhältniss zu dem microscopischen Befunde stehen.

Dr. P. K.

Wunde der Portio thoracica der Trachea nach einer Verwundung des Halses durch ein stechendes und schneidendes Instrument. (Plaie de la portion thoracique de la trachée consécutive à une plaie du cou par un instrument piquant et tranchant.) Von Dr. Vanverts. (Annales des maladies de l'oreille et du larynx 1898, No. 3.

Selbstmordversuch. Der Fall ist interessant, weil das Mordinstrument von vorn nach hinten, besonders aber von oben nach unten geführt wurde. Obgleich die Section gemacht wurde, muss man doch den Tod durch Blutverlust erklären, obgleich die grossen Blutgefässe geschont wurden. Eben weil die Schneideseite des Messers nach links gewendet war, mussten die rechtsseitigen Blutgefässe und der rechte Trachealrand verschont bleiben. Dr. P. K.

Ueber aphthöses Fieber. (De la fièvre aphteuse.) Von Prof. Dr. Loeffler. (Neuvième congrès international d'hygiène et de démographie, Madrid, 10—16. avril und Semaine médicale 1898, No. 21.)

Trotzdem dass Koch den Weg gezeigt hat, wie man die microscopischen Krankheitserreger entdeckt, bleiben dennoch viele Infectionskrankheiten übrig, deren Erreger noch unbekannt sind. Als eine Hauptursache muss man die kleinen Dimensionen der Microben annehmen, und in dieser Beziehung hat L. das aphthöse Fieber studirt.

Das Gift dieser Krankheit befindet sich in kleinen Bläschen, welche beim Ochsen und beim Schweine vorkommen; sticht man auf antiseptische Weise solche Bläschen an, so entdeckt man nie vorhandene Keime, und dennoch bringt man die Krankheit hervor durch directe Impfung unter die Schleimhaut sowohl als durch Injection in's Blut; man musste also annehmen, dass man sich gegenüber einem unbekannten Microben befand. Filtrirt man das aus den Bläschen entnommene

Digitized by Google

Product auf Porzellan, so sah man, dass die filtrirte Flüssigkeit die Krankheit hervorbringen konnte; man musste also an zwei Möglichkeiten denken: an ein lösliches Gift oder an ein Ferment, welches klein genug war, um das Filtrum zu durchdringen; die Entscheidung war schwer. Die Inoculation mit immer grösseren Verdünnungen des Filtrates und deren positive Wirkung liess annehmen, dass man es nicht mit einem löslichen Gift, sondern mit einem Microben zu thun habe; jedoch gelang die Cultur dieses Microben nur auf animalem Boden. Es ist Verf. gelungen, Thiere durch Inoculation krank zu machen, bei diesen Thieren active Substanzen im Blut zu finden, welche mit dem Serum vermischt, anderen Thieren eingespritzt, letztere für die Krankheit immun machen. So kann man bei herrschender Epidemie ganze Ställe vor der epidemisch herrschenden aphthösen Infection schützen.

Dr. P. K.

Ein Fall von Laryngocele interna. Von Dr. Hermann v. Schroetter. (Aus dem Sitzungsbericht der k. k. Gesellschaft der Aerzte in Wien, Januar 1898.)

Den Larynxeingang verdeckte bei dem 8jährigen Knaben ein blasenartiges Gebilde, welches beim Inspirium verschwand. An dieser Luftgeschwulst betheiligte sich das linke Taschenband und theilweise auch das rechte. Es war eine durch den exspiratorischen Luftstrom bedingte Aufblähung des Sinus Morgagni vorhanden, welche nach aussen nicht verfolgt werden konnte, weshalb Schroetter sie als Laryngocele interna oder Aerocele ventricularis bezeichnen will. Ueber die Operation wird später berichtet werden. Ref. hat einen ähnlichen Fall beobachtet, doch war die Laryngocele so gross, dass das Kind intubirt werden musste, was das eine Mal leicht gelang, das zweite Mal sehr schwer, doch war durch diese Intubation die Krankheit behoben, da die Laryngocele platzte und spurlos verschwand. Baumgarten.

Für den Gebrauch der Anästhetica durch die Trachealwunde. (Administration d'anesthésiques à travers une plaie trachéale.) Von Dr. Th. Aunaudale. (Lancet, November 1897 und Revue hebdomadaire de laryngologie et d'otologie 1898, No. 7.)

Der Apparat ist complicirter, theuerer und vielleicht nicht so practisch wie der Trendelenburg'sche. Dr. P. K.

Menschen- und Vögeldiphtheritis. (Diphtérie humaine et diphtérie aviaire.) Von Dr. Ferré. (Neuvième congrès international d'hygiène et de démographie, Madrid, 10.—16. avril und Semaine médicale 1898, No. 21.)

Die Vögeldiphtheritis kann ebenso wie beim Menschen eine Mischform sein. Unter diesen Microorganismen findet man Micrococcen, Staphylococcen, Streptococcen, Pneumobacillen, endlich zwei Sorten Bacillen, welche Verf. besonders aufgefallen sind, welche schwer zu unterscheiden sind; die eine, welche die Gram'sche Flüssigkeit nicht annimmt, ist dem Colibacillus communis ganz ähnlich; die zweite, welche die Gram'sche Lösung annimmt, stimmt mit dem Löffler'schen Bacillus überein, und zwar in allen Formen, Culturen und Impfungs-

Digitized by Google

weisen. Unter solchen Verhältnissen kann man die Aehnlichkeit der menschlichen und Vögeldiphtheritis nicht leugnen; ebenso steht ihre Ansteckung vom Menschen zum Vogel und umgekehrt fest. Das bei Thieren producirte antidiphtheritische Serum wirkt deshalb auch auf die Pseudomembranen der Vögel in demselben Sinne wie bei den Menschen und umgekehrt. Im Halse gesunder Hühner findet man die diphtheritischen Microben ebenso wie beim gesunden Menschen; denselben Befund stellt man in der Cloakenhöhle der Hühner fest; es sollen also die kranken Hühner, besonders die mit Paralyse Behafteten, streng isolirt werden. Prof. Löffler antwortet dem Redner, dass man nur Diphtheritis nennen soll, bei Vögeln sowohl wie bei Menschen, jene pseudomembranösen Exsudate im Halse, welche wirklich die Löffler'schen Bacillen enthalten und gegen welche auch die von den Löffler'schen Bacillen producirten Toxine als Specificum wirken. Kraus (Wien) stimmt letzterer Behauptung zu. Dr. P. K.

Ein Fall von gestieltem Sarcom der Zunge. Abtragung mittelst galvanocaustischer Schlinge. Heilung. (Un cas de sarcome pédicule de la langue. Ablation avec l'anse électro-thermique. Guérison.) Von Dr. Lichtwitz in Bordeaux. (Arch. de. laryng. etc., Bd. XI, No. 2, März/April 1898.)

Der Fall betraf eine 25jährige Dame und handelte es sich um einen haselnussgrossen, gestielten Tumor, der sich innerhalb von etwa sechs Wochen entwickelt hatte. Die Abtragung mittelst galvanocaustischer Schlinge gelang ohne irgendwelche Schwierigkeit. Nach zwei Jahren kein Recidiv. Beschorner.

Was ist Pharyngitis sicca? (Qu'est-ce que la pharyngite sèche?) Von Dr. Krebs. (Wiener klin. Rundschau und Revue hebdomadaire de laryngologie et d'otologie 1898, No. 9.)

Sie besteht nicht; der Name bezeichnet ein Symptom verschiedenartiger Erkrankungen. Ein entzündeter oder nicht entzündeter Pharynx ist von einer Art Firniss und Krusten bedeckt, welche von der Nase herstammen; andererseits entstehen die Pharynxsymptome durch Mundathmen; ein anderes Mal ist Morbus Brightii oder Zuckerkrankheit vorhanden; in einer vierten Klasse von Fällen ist die sog. Pharyngitis sicca eine Atrophie der Pharynxmucosa in Folge von Catarrh.

Dr. P. K.

Blutung nach Tracheotomie durch Arrosion der Arteria anonyma. (Un cas d'hémorrhagie après trachéotomie par ulcération de l'artère anonyme.) Von Dr. R. Hecker. (Münchener med. Wochenschrift und Revue hebdomadaire de laryngologie et d'otologie 1898, No. 7.)

Tödtliche Blutung am fünften Tage nach der Tracheotomie. Die Ursache war ein Geschwür am unteren Winkel der Trachealwunde mit Perforation in die Arteria anonyma. Keine Canüle und keine Operationsmethode schützt vor diesem traurigen Ereigniss. Man soll genau und aseptisch operiren und die Canüle oft wechseln. Dr. P. K.

Digitized by Google

Nothwendigkeit der Bestimmung eines diphtheritischen Serums für alle Länder. (Sur la nécessité de la definition d'un sérum diphthéritique pour tous les pays.) Von Dr. Janowsky. (Neuvième congrès international d'hygiène et de démographie, Madrid, 10.—16. avril und Semaine médicale 1898, No. 21.)

Da in verschiedenen Ländern verschiedene Arten Serum fabricirt werden, ist es sehr schwer, die practischen Erfolge zu beurtheilen und zu vergleichen. Verf. spricht den Wunsch aus, dass man einen einzigen Typus von Serum für alle Länder annehme. Prof. Loeffler stimmt bei. Die Versammlung bestimmt, eine Commission zu ernennen, welche zur Mission hat, zu bestimmen, ob es angezeigt ist, eine einförmige internationale Maassregel zu besitzen, um die Kraft der verschiedenen antitoxischen Serums zu bestimmen. Dr. P. K.

Günstiger Erfolg des Erhitzens des antidiphtheritischen Serums auf die ungünstigen Ereignisse in Folge der Einspritzung. (Influence favorable du chauffage du sérum antidiphtéritique sur les accidents postsérothérapiques.) Von Dr. Spronck. (Neuvième congrès international d'hygiène et de démographie, Madrid, 10—16. avril und Semaine médicale 1898, No. 21.)

Die mit Serum gefüllten und antiseptisch geschlossenen Röhrchen werden während 20 Minuten einer Temperatur von 59—59,50° ausgesetzt. Die Wirkung wird durch diese Procedur nicht herabgesetzt und die unangenehmen Nebenwirkungen fallen bis unter 5 pCt. Jedenfalls hängen die üblen Zufälle von dem Pferde ab, welchem das Serum entnommen ist, sowie von dem Patienten, bei welchem das Serum angewandt wird. Dr. P. K.

Respirationshinderniss während einer Chloroformnarcose, von einer Verlängerung des Zäpfchens herrührend. (Obstruction respiratoire survenue au cours d'une narcose chloroformique et ayant pour cause une élongation de la luette.) Von Dr. Carstairs. (Brit. medical Journal und Revue hebdomadaire de laryngologie et d'otologie 1898, No. 8.)

Patient wurde wegen der Radicaloperation einer Hernie chloroformirt; gleich von Anfang an traten Erstickungserscheinungen auf, welche aufhörten, sobald man zu chloroformiren aufhörte, und mit der Anwendung einer frischen Dosis Chloroform wieder eintraten. Beim Untersuchen des Halses fiel das überaus lange Zäpfchen auf, welches man mittelst Scheere abschnitt; alle Zufälle hörten nun auf, und man konnte die Operation während der Narcose vollenden. In gewöhnlichem Zustande hatte das verlängerte Zäpfchen nie diese Erscheinungen hervorgerufen. Dr. P. K.

Ueber das Toxin der Tuberculose. (Sur la toxine de la tuberculose.) Von Dr. Behring. (Neuvième congrès international d'hygiène et de démographie, Madrid, 10—16. avril und Semaine médicale 1898, No. 21.)

Verf. ist noch nicht zu günstigen Resultaten gelangt. Man kann mit dem vom Verf. bereiteten Antitoxin nicht $^1/_2$ ccm bei einem Tuberculösen einspritzen, ohne allgemeine und locale Symptome hervorzurufen. Verf. betont, dass die Unschadhaftigkeit eines Antitoxins die Haupt-

Digitized by Google

bedingung zu dessen Gebrauch bei Kranken ist. Das Tuberculin kann also bis jetzt nicht ungestraft bei Kranken angewandt werden. Verf. erachtet es als absolut nöthig, dass zur Controle der Virulenz des Antitoxins eine internationale Aufsicht bestehe, und dass auf diese Weise die Controle dem Fabrikanten, welcher das Tuberculin herstellt, entzogen würde. Dr. P. K.

Ueber ein primäres Carcinom der Epiglottis und dessen operative Entfernung. Von Dr. L. Harmer. (Wiener klin. Wochenschrift 1898, No. 14.)

Auch in diesem Falle wurde Patient mit der Voroperation verschont und so die Tracheotomie umgangen. Bei herabhängendem Kopfe wurde die Epiglottis nach der Pharyngotomia subhyoidea exstirpirt. Verf. meint, sollte es ohne Tracheotomie nicht gelingen, so kann diese ja immer gemacht werden. Jedenfalls eignen sich bisher nur gewisse Fälle dazu, besonders solche, bei denen die Operation rasch ausgeführt werden kann und keine grosse Blutung zu erwarten ist, denn obwohl die Tracheotomie nicht als gefährliche Operation bezeichnet werden kann, so ist deren Umgehung für den Patienten nicht von Nachtheil. Verf. empfiehlt auch nach der Operation die Bardenheuer'sche Lagerung der Kranken, um die event. Aspiration zu vermeiden.

Baumgarten.

Anfallsweise auftretender exspiratorischer Larynxspasmus. (Spasme expiratoire laryngé paroxystique.) Von Dr. Noguès und Dr. Sirol. (Arch. médic. de Toulouse und Revue hebdomadaire de laryngologie et d'otologie 1898, No. 9.)

15—18, 20—30 Secunden dauernde Anfälle täglich. Es besteht ein Krampf aller Exspirationsmuskeln, das Diaphragma mit einbegriffen. Der erste Anfall trat nach heftiger Gemüthsbewegung auf; während eines Anfalles tritt kein Verlust des Bewusstseins auf und der Kranke befindet sich wohl nachher. Das Leiden dauert seit zwei Jahren trotz aller Behandlung. Dr. P. K.

Ein neues Larynxendoscop. (Un miroir laryngendoscopique.) Von Dr. Mermod. (Annales des maladies de l'oreille et du larynx 1898, No. 2.)

Der gewöhnliche Kehlkopfspiegel giebt ein Bild, welches der Realität nicht entpricht; das Bild ist unvollständig und verzerrt; besonders störend sind die Verkürzungen. Verf. giebt die Beschreibung des von ihm construirten, in den Larynx selbst nach vorheriger Cocainisation eingeführten, nach allen Richtungen biegbaren und drehbaren Spiegels. Die grosse Leichtigkeit der manuellen Handhabung kann dem Referenten nicht einleuchten. Dr. P. K.

Alle für die **Monatsschrift** bestimmten **Beiträge und Referate** sowie alle **Druckschriften, Archive** und **Tausch-Exemplare** anderer Zeitschriften beliebe man an Herrn Prof. Dr. **Gruber** in Wien I, Freiung 7, zu senden. Beiträge werden mit 40 Mark pro Druckbogen honorirt und die gewünschte Anzahl Separat-Abzüge beigegeben.

Verantwortlicher Redacteur: Prof. Dr. Ph. Schech in München.
Verlag von Oscar Coblentz. Expeditionsbureau: Berlin W. 35, Derfflingerstrasse 22a.
Druck von Carl Marschner, Berlin SW., Ritterstrasse 41.

Digitized by Google

PROPERTY OF
Milwaukee Medical Society,
Must not be removed from the Library.

Monatsschrift für Ohrenheilkunde

sowie für

Kehlkopf-, Nasen-, Rachen-Krankheiten.

Organ der Oesterr. Otologischen Gesellschaft.

(Neue Folge.)

Mitbegründet von weil. Prof. Dr. M. Rüdinger, Prof. Dr. R. Voltolini und weil. Prof. Dr. Fr. E. Weber-Liel

und unter Mitwirkung der Herren

Docent Dr. **E. Baumgarten** (Budapest), Hofrath Dr. **Boecherer** (Dresden), Prof. Dr. **Gaughofner** (Prag), Docent Dr. **Gomperz** (Wien), Dr. **Heinze** (Leipzig), Dr. **Hopmann** (Cöln), Prof. Dr. **Jurasz** (Heidelberg), Dr. **Keller** (Cöln), Prof. Dr. **Kiesselbach** (Erlangen), Prof. Dr. **Kirchner** (Würzburg), Dr. **Koch** (Luxemburg), Dr. **Law** (London), Docent Dr. **Lichtenberg** (Budapest), Dr. **Lublinski** (Berlin), Dr. **Michel** (Cöln), Docent Dr. **Moldenhauer** (Leipzig), Prof. Dr. **Onodi** (Budapest), Docent Dr. **Paulsen** (Kiel), Dr. A. **Schaprinzer** (New-York), Dr. **Schäffer** (Bremen), Dr. E. **Stepanow** (Moskau), Prof. Dr. **Störck** (Wien), Prof. Dr. **Strübing** (Greifswald), Dr. **Weil** (Stuttgart), Dr. **Ziem** (Danzig)

Herausgegeben von

Prof. Dr. JOS. GRUBER Wien. **Prof. Dr. v. SCHRÖTTER** Wien. **Prof. Dr. PH. SCHECH** München.

Prof. Dr. E. ZUCKERKANDL Wien.

Dieses Organ erscheint monatlich in der Stärke von 3 bis 3½ Bogen. Man abonnirt auf dasselbe bei allen Buchhandlungen und Postanstalten des In- und Auslandes.
Der Preis für die Monatsschrift beträgt 12 R.-M. jährlich; wenn die Monatsschrift zusammen mit der Allgemeinen medicinischen Central-Zeitung bestellt wird, nur 8 R.-M.

Jahrg. XXXII. Berlin, September 1898. No. 9.

I. Originalien.

Zur Indicationsstellung der Radicaloperation chronischer Mittelohreiterungen.

Von

Dr. **G. Krebs** (Hildesheim).

Stacke[1]) fasst die Indicationen für die Radicaloperation des Mittelohrs im folgenden Satze zusammen: „Die Radicaloperation ist indicirt, sobald die Diagnose der chronischen, sonst unheilbaren Eiterung eines der drei Räume, des Kuppelraums, des Aditus oder des Antrums, feststeht.“ Diese Indicationsstellung ist sehr einfach und in Folge des Zusatzes „sonst unheilbar“ unanfechtbar, stösst aber bei ihrer Anwendung im concreten Fall nicht selten auf grosse Schwierigkeiten. Wohl jeder Ohrenarzt erlebt Fälle folgender Art: Einmal Fälle, in welchen andere Collegen die Operation für geboten erachtet haben

[1]) Stacke, die operative Freilegung der Mittelohrräume etc. S. 61.

Digitized by Google

und welche man ohne diese zur glatten, wohlcontrolirten Heilung bringt. Umgekehrt hat man ein anderes Mal selbst die Operation vorgeschlagen; der Patient lehnt sie ab und wird im weiteren Verlauf in eigener oder anderweitiger, conservativer Behandlung geheilt. Ferner kommen Fälle vor, welche man nach langer, sorgfältiger aber vergeblicher Therapie operirt und in welchen man sich alsdann bei einiger Selbstkritik gestehen muss, dass man in den freigelegten Nebenräumen des Mittelohrs nicht viel Krankhaftes entdecken kann. Und im Gegensatz zu diesen Fällen kommen dann wieder andere, die nicht mehr subjective und objective Erscheinungen, wie die eben genannten, gezeigt haben, und in denen die Radicaloperation die ausgedehntesten und bedenklichsten Erkrankungen blosslegt, so dass man sofort einsieht, dass alle conservative Therapie hier eitel Zeitverschwendung gewesen ist. Dass solche Erfahrungen nicht mir allein passiren, sondern recht vielen Ohrenärzten, auch den namhaftesten, dafür bietet die neuere Fachliteratur reichliche Belege. Es scheint demnach, als ob es noch vieler Kleinarbeit bedürfen sollte, bis dass die Indicationen der Radicaloperation genau umschrieben und geklärt sein werden. Zu solcher Kleinarbeit beizutragen, ist der Zweck nachstehender Zeilen.

1. Die Betheiligung eines oder mehrerer Nebenräume des Mittelohrs an dem Eiterungsprocesse zu diagnosticiren, ist nicht immer leicht. In solchen Fällen wende ich ein einfaches und anscheinend recht brauchbares Verfahren an, welches namentlich bei völligem Verlust des Trommelfells und der äusseren Gehörknöchelchen gute Dienste leistet, nämlich die Tamponade des Gehörganges. Täglich wird das Ohr durch Spülen und Austupfen sorgfältig gereinigt und alsdann ein Streifen entweder steriler Verbandgaze oder Haug'scher Chinolin-Naphtholgaze bis an die mediale Paukenwand eingeschoben. Der Tampon saugt die Secrete, falls sie nicht allzu reichlich sind, prompt ab (falls sie sehr reichlich sind, werden sie durch die täglich erneute Spülung und Tamponade geringer). Wenn man nun am nächsten Tage den Gazestreifen vorsichtig entfernt, sieht man bei uncomplicirter Paukeneiterung im Ohrenspiegel zunächst keinen Eiter; in den Fällen aber, in welchen die Nebenräume erkrankt sind, sieht man an dem Orte der Mündung des betreffenden Nebenraums ein Eitertröpfchen. Man erblickt also bei Eiterungen des Atticus das Tröpfchen vorn oben, bei Eiterungen des Antrum oder seines Aditus hinten oben. Häufig sieht man zwei Eitertröpfchen, eins vorn oben und eins hinten oben, getrennt von einer zur Zeit trocknen Partie oberhalb des Promontorium. In diesen Fällen ist eine combinirte Eiterung des Atticus und des Antrum (oder seines Aditus) anzunehmen[2]). Ist das otoscopische Bild nach der ersten Tamponade nicht ganz klar, so setze man diese, welche man auch (event. ohne Spülung in Form der „Trockenbehandlung") als letzten conservativen Heilversuch auffassen kann, längere Zeit fort. Bald wird man alsdann die Eitertröpfchen an den typischen

[2]) Auch in den Fällen, wo ich auf diese oder andere Weise die sonst unheilbare Eiterung nur eines Nebenraumes diagnosticirt habe, habe ich doch (bis auf eine einzige Ausnahme) die Eröffnung beider, also die Radicaloperation, vorgenommen, um nicht durch einen eventuellen Misserfolg zu einer zweiten Operation gezwungen zu werden.

Digitized by Google

Stellen finden. Ob man auch die Eiterung des Recessus hypotympanicus, des unteren Paukenhöhlenraums, durch diese Methode diagnosticiren kann, habe ich noch nicht zu erproben Gelegenheit gehabt, es erscheint aber recht wahrscheinlich.

2. Sehr oft kann man auch ohne die eben beschriebene Maassnahme die Miterkrankung der Nebenräume feststellen, und zwar nicht selten auf den ersten Blick. Ob aber diese Erkrankung eine ohne Operation unheilbare ist, lässt sich nicht so leicht erkennen. Ich nenne im Folgenden zwei Typen, welche Stacke (l. c. S. 54 u. 61) als solche beschreibt, in denen er bei der ersten Untersuchung die Indication zur Radicaloperation stellt, und in denen doch, wie ich versichern kann, der Versuch einer conservativen Therapie häufig gelingt.

Die Fälle der ersten Art stellen sich folgendermaassen dar: alte Eiterung, Granulationen an der Stelle der cariös zerstörten hinteren und oberen Gehörgangswand; mit der Sonde gelangt man sofort in das Antrum und fühlt zuweilen rauhen Knochen. Gerade diese Fälle heilen meist ohne Radicaloperation in überraschend kurzer Zeit aus. Hier hat ja die Natur bereits das gethan, was einen wichtigen Theil dieser Operation ausmacht, nämlich das Antrum mastoideum, diese tiefe Höhle mit engem Eingang, in eine flache breite Mulde verwandelt. In diesen Fällen erinnere man sich des Rathes, welcher uns Ohrenärzten von hervorragendster chirurgischer Seite ertheilt worden ist, nämlich etwas öfter vom scharfen Löffel energischen Gebrauch zu machen, und man wird die Freude haben, die Eiterung manchmal in wenigen Tagen geheilt zu sehen.

Ein zweiter Typus, welchen Stacke als geeignet für eine sofortige Radicaloperation beschreibt, besteht in einer fötiden Eiterung, combinirt mit einer adhärenten Narbe am Warzenfortsatz. Auch hier ist nicht selten eine conservative Therapie berechtigt und erfolgreich. Ja, ich kenne ungefähr ein Dutzend Leute, bei welchen in der Kindheit eine spontane oder ungenügende Eröffnung über dem Warzenfortsatz stattfand, welche lange an fötider Eiterung gelitten und ohne jede Behandlung oder ohne specialistische Behandlung ihre Eiterung verloren. Allerdings muss ich sofort hinzusetzen, dass alle diese Ohren ihr Gehörvermögen fast völlig eingebüsst haben. Nach dem Zustande des Gehörvermögens entscheide ich mich daher in Fällen von fötider Eiterung mit adhärenter Narbe am Warzenfortsatz entweder für sofortige Operation oder für einen conservativen Versuch; Patienten mit gutem Gehör operire ich sofort, bei schlechtem Gehörvermögen versuche ich es zunächst mit conservativer Therapie und kann über einzelne Heilerfolge berichten.

Man sieht also, dass selbst in den Fällen, die anscheinend am einfachsten und klarsten daliegen, das Urtheil „ohne Operation unheilbar“ nicht leicht auszusprechen ist. Das Bestreben, nach dem Vorgange Stacke's, Schwartze's u. A. gewisse otoskopische und klinische Typen zu gewinnen, bei welchen die operative Behandlung chronischer Otorrhöen angezeigt ist, ist ausserordentlich nothwendig und verdienstlich, hat aber allem Anschein nach noch keine ganz abgeschlossenen Resultate gezeitigt.

Digitized by Google

Knöcherner Verschluss der Choane.

Von

Docent Dr. **Egmont Baumgarten** in Budapest.

Die Anzahl der mitgetheilten Fälle von Choanenverschlüssen ist noch immer eine so geringe, dass jeder Fall in Evidenz gehalten wird. Ich habe in dieser Monatsschrift (1896, No. 1) über echte und falsche Choanenverschlüsse berichtet und als echte nur diejenigen totalen oder partiellen, knöchernen — membranösen — oder gemischten bezeichnet, die in der Ebene der Choanen liegen und nur diese verschliessen, die anderen hingegen falsche Choanenverschlüsse benannt. Diese falschen Verschlüsse scheinen selten angeboren zu sein, sondern sind meist erworben und Residuen verschiedener Processe, weshalb sie auch membranöser Natur sind. Die echten Choanenverschlüsse sind meistens knöcherne, und können ganz aus Knochenmasse bestehen oder nur theilweise, sie sind gewiss fast immer angeboren, die einseitigen ebenso wie die beiderseitigen. Bei den falschen Verschlüssen kann von Einseitigkeit nicht die Rede sein, wie dies ja die Fälle am besten selbst illustriren. Ein in letzter Zeit beobachteter und operirter Fall von einseitigem, echten totalen Verschluss der Choane ist deshalb auch ganz von der Regel abweichend, da ausser der Fähigkeit, Luft durch diese Nasenseite zu blasen, absolut keine Nebensymptome vorhanden waren, und der Fall so ganz im Widerspruche mit den beobachteten Fällen steht.

Ein 18jähriger Jurist, der in der Provinz lebt, hat seit Kindheit, respective seitdem er sich erinnern kann, keine Luft durch die linke Nasenseite. Der junge Mann ist immer gesund gewesen, sieht auch danach aus, die Zähne sind normal, das Gaumendach ideal geformt, die Sprache vollkommen rein, das Athmen geräuschlos, Gesichtsausdruck regelmässig. Rechte Nasenhöhle frei, links im Hintergrunde etwas Schleim, sonst normal. Als ich mit einer mit Watte armirten Sonde den Schleim abtupfen will, spüre ich diese Nasenseite durch einen harten Hintergrund versperrt. Die nachträgliche Sondenuntersuchung ergiebt überall harten knöchernen Widerstand und ist die dünne Sonde nirgends durchzuführen, der Verschluss ist von vorn schlecht sichtbar. Bei der Rhinoscopia posterior sieht man die linke Choane frei, keine Assymmetrie des hinteren Septums, die rechte Choane von einem mit dünner, durchsichtiger, normaler Schleimhaut bedeckten, gelblich durchscheinenden Gebilde ausgefüllt. In der Höhe der Tubenöffnung, beinahe in der Mitte der Choane, eine grossstecknadelkopfgrosse dunklere conische Vertiefung, die mit der Nasenrachensonde leicht berührt werden kann und dem Gefühle nach knochenhart und nicht durchgängig ist. Beim Ausspritzen dringt auch kein Wasser durch diese Oeffnung.

Dieser knöcherne Choanalverschluss ist gewiss angeboren, es ist möglich, dass die Vertiefung in den ersten Lebensjahren offen war und nur später obliterirte. Die Operation ist leicht und vollständig gelungen. Ich habe mit einem längeren Hartmann'schen Bohrer, wie ich ihn zur Eröffnung der Kieferhöhle verwende, ganz ohne besondere Kraft zu gebrauchen, erst eine Oeffnung gebohrt und dann im Umkreise erst dem Septum entlang, dann am Boden und endlich

Digitized by Google

nach aussen und oben mittelst eines längeren Hohlmeissels mit wenigen Hammerschlägen den Knochen durchgeschlagen, einzelne an der Schleimhaut noch haftende Theile nachträglich mit meiner langarmigen Löffelzange herausgezogen, was Patient ohne Narcose bei geringer Blutung sehr gut aushielt, und dann tamponirt. Den anderen Tag sah man schon bei der hinteren Spiegeluntersuchung fast die ganze Choane frei, nur nach aussen oben war eine kleine Brücke geblieben, die ich nachträglich abbrach. Ich wundere mich, dass manche Operateure diese Operation mit dem Galvanocauter zu machen vorschlagen, dies ist trotz Cocain schmerzhaft, langdauernd, mit dem Bohrer und Meissel auch ohne Cocain nicht besonders schmerzhaft und nicht nur schnell ausführbar, sondern auch von keiner nennenswerthen Reaction begleitet, was bei der galvanocaustischen Operation regelmässig der Fall ist.

Ganz im Gegensatze zu diesem Falle steht ein anderer früher beobachteter, bei welchem beiderseitiger, echter, knöcherner, partieller Verschluss vorhanden war. Der 14jährige Knabe wurde mir wegen Schwerhörigkeit und näselnder Sprache vorgestellt. Blasser, magerer Knabe, mattes, trockenes Auge, Nasolabialfalten ganz verstrichen, Mund offen, Zähne unregelmässig gestellt, sehr hoher harter Gaumen, Sprache näselnd, Gehör geschwächt, Aprosexia — mit einem Worte: klassischer adenoider Habitus. Bei der Rhinoscopia posterior bin ich sehr erstaunt, keine Spur von adenoiden Vegetationen zu sehen, der im Verhältnisse sehr grosse Nasenrachenraum zeigt dagegen folgenden seltenen Befund. Die beiden oberen Hälften der regelmässig gleich grossen Choanen durch ein knochenhartes Gewebe ausgefüllt, dabei selbst die oberen Antheile der mittleren Muschel in ihren Contouren zu erkennen und hat es den Anschein, als ob die mittlere Muschel mit dem Aussenrande der Choane durch eine knöcherne Synechie verbunden wäre. Vorn gesehen finde ich Rhinitis chronica hypertrophica, nach Cocainisirung kann man auch durchblicken, man sieht auch den halbmondförmigen unteren Rand des Verschlusses und kann sich von dessen Knochenhärte mit der Sonde überzeugen. — Weshalb in einem Falle keine, in anderem Falle auffallende Nebensymptome bei solchen partiellen oder einseitigen Verschlüssen sind, hängt davon ab, ob die Schleimhaut der freien Theile oder Seite sich für die Dauer so gut contrahiren kann, dass die Nasenathmung erhalten bleibt.

Die submucöse Behandlung der Rhinitis hypertrophicans.

Von

Dr. **Hamm** in Braunschweig.

In der Aprilnummer dieser Zeitschrift berichtet Bloebaum (Köln) über sein Verfahren, die Rhinitis hypertrophicans durch submucöse Galvanocaustik mittelst eigens dazu construirten Cauters zu behandeln. Es ist wohl überflüssig, nochmals die Vorzüge der submucösen Behandlung hier zu erörtern; indess glaube ich kaum, dass die von Bloebaum mitgetheilte Methode die bisher üblichen verdrängen wird, da

Digitized by Google

sie zu umständlich ist und unter Umständen Theile der Schleimhaut zerstören kann.

Ich bediene mich eines sehr einfachen, leicht auszuführenden Verfahrens, nämlich der submucösen Injection von Chlorzink. Nach Cocainisirung der Schleimhaut spritze ich mit einer Pravaz'schen Spritze, an der sich eine gebogene Nadel befindet, 0,5 g einer 10proc. Chlorzinklösung zwischen Schleimhaut und Knochen. Der Schmerz ist unbedeutend und lässt sich ganz vermeiden, wenn man erst Cocainlösung, dann nach etwa drei Minuten Chlorzinklösung unter die Schleimhaut der Muschel einspritzt. Der Erfolg ist ein ausgezeichneter; es genügt eine einmalige Injection, um innerhalb einer Woche die afficirte Muschel zu heilen. Das Verfahren ist ähnlich der Radicalcur von Hernien nach Lannelongue (referirt Deutsche medicin. Wochenschrift 1897, No. 7) und der Behandlung kleinerer cystischer Geschwülste durch Chlorzinkinjection nach Landerer.

Erklärung.

Eine Bemerkung zu dem Aufsatz „Ueber einen Apparat zur Vibrationsmassage etc." von Dr. Löhnberg in No. 8 dieser Monatsschrift.

Von

Max Breitung.

Herr Dr. L. sagt: „Von dieser Erwägung ausgehend hat Dr. Noebel, mein verehrter Chef, ganz nach Analogie des Breitung'schen, einen Apparat für den Selbstgebrauch construirt, den der Patient nicht, wie jenen, mit einem kostspieligen Electromotor, sondern nur mit einer wohl in jeder Familie anzutreffenden Nähmaschine zu betreiben brauchte."

Dem Herrn Verf. ist hier ein kleiner Lapsus untergelaufen. Ich habe nie einen Apparat zur Selbstbehandlung mit electromotorischem Betriebe empfohlen.

Von Anfang an habe ich zu diesem Zwecke einen kleinen Handapparat angegeben, dessen Abbildung sich in der illustr. Rundschau für Med.-Chir. Technik (Bern) und in dem Märzheft der Zeitschrift für Krankenpflege findet, wie auch in dem Katalog der Firma Reiniger, Gebbert u. Schall.

Der Handapparat hat sich übrigens auch bei vielen Aerzten eingebürgert, welche die Kraft für electromotorischen Betrieb nicht halten können.

Niederländische Gesellschaft für Hals-, Nasen- und Ohrenheilkunde.

6. Jahresversammlung im Haag, 22. Mai 1898.

In den Vorstand wurden wiedergewählt die Herren Guye, Vorsitzender, Moll, Schatzmeister, Burger, Secretär.

I. W. Posthumus Meyjes (Amsterdam): Ueber die Aetiologie von einigen nasalen Reflexneurosen.

Wenn bei nasalem Asthma Polypen entfernt und die Nasenhöhle fest tamponirt worden ist, sieht man oft die Asthma-Anfälle trotz voll-

Digitized by Google

ständiger Aufhebung der Nasenathmung ausbleiben. Ebenso ist es gar nicht selten, dass in Fällen von inniger Berührung von Septum und Nasenmuschel das Asthma sogleich schwindet, wenn eine Spina abgetragen wird, dagegen oft sich noch steigert, wenn man zuerst die Aetzung der Muschel vornimmt. Ein Patient mit Ethmoiditis konnte den Anfall coupiren, indem er sich die Nase mit Watte ausfüllte. M. meint, dass der Reflex durch den Luftstrom, welcher die hypersensiblen Theile berührt, ausgelöst wird. Bei Asthma und Rhinitis vasomotoria finden sich die auffallendsten Veränderungen an der unteren Muschel. Indessen genügt die Beseitigung dieser Veränderungen durchaus nicht immer für die Heilung des Reflexleidens. Der vordere Theil der mittleren Muschel und das Tuberculum septi sind die wesentlichsten Auslösungsstellen der nasalen Reflexe. Auch bei Ménière'schem Schwindel hat M. durch Behandlung dieser Stellen oft Verbesserung des Leidens erhalten. M. erwähnt den Fall einer Dame, die seit 20 Jahren „eine Tropfnase" hatte, wo die Cauterisation der hypertrophischen unteren Muschel erfolglos blieb, und wo die Cauterisation einer geringen ödematösen Schwellung am vorderen Theil der mittleren Muschel bleibende Heilung herbeiführte. Ebenso werden oft Recidive vom nasalen Asthma durch ganz kleine Polypen an der genannten Stelle hervorgerufen.

Discussion.

Herr Zwaardemaker frägt, welche Vorstellung Herr M. von der Art und Weise hat, in der die genannten Theile gereizt werden. Es sind dieselben Stellen, welche Fliess als Ausgangspunkt für manche Genitalstörungen angegeben hat. Es hat ihn getroffen, dass Herr M. diese Stellen speciell als Wandtheile der bogenförmigen Athmungsbahn untersucht hat.

Herr Posthumus Meyjes hat die Erfahrung von Fliess mehrmals bestätigen können. Es ist hauptsächlich die Reibung an der genannten Stelle, welche den Reflex auslöst.

Herr Zwaardemaker kann sich die Reibung ungestielter Hypertrophien nicht vorstellen.

Herr Moll macht auf die Reflexerscheinungen, welche gar nicht selten durch Synechien verursacht werden, und wo von Reibung keine Rede ist, aufmerksam.

Herr Braat betont die Nothwendigkeit, bei Reflexneurosen die allgemeine Behandlung nicht zu vernachlässigen. Kalte Waschungen, Zimmergymnastik, Sorge für warme Füsse etc. kommen in Betracht.

Herr van der Heide erwähnt einen Fall, wo auf beiden Seiten das Tuberculum septi gleichmässig hypertrophisch war, und wo Sonden-Berührung auf der linken Seite heftigen Kopfschmerz verursachte, auf der rechten nicht. Auf keiner von beiden Seiten bestand Contact zwischen Septum und Concha.

Herr Pel schliesst sich der Ausführung des Herrn Braat an. Er verbreitet sich über die locale nervöse Disposition und warnt vor einer zu mechanischen Auffassung dieser Frage.

H. A. C. H. Moll (Arnheim): Ueber Tuberculose der Nase.

M. beschreibt zwei Fälle: 1. Eine Frau von 30 Jahren klagte über Verstopfung. Die rechte Nasenhälfte war von einer rothen, glatten,

Digitized by Google

vom hinteren Theil der knorpeligen Scheidewand ausgehenden Geschwulst ausgefüllt. Links fand sich an der entsprechenden Stelle ein kleines Geschwür. Nach Abtragung der Geschwulst mit der Schlinge zeigte sich das Septum perforirt. Der Perforationsrand wird mit Phenol. sulfo-ricin. behandelt. Das Präparat zeigt ein sehr zellenreiches Stroma mit vielen tuberculösen Riesenzellen.

2. Vor vier Jahren fand M. bei einer Frau die linke Nasenhälfte mit einer von der unteren Muschel ausgehenden granulösen Masse verstopft, welche den Eindruck eines Carcinoms machte. Abtragung der Masse mit dem Löffel in Narcose und Galvanocauterisation. Die microscopische Diagnose (Prof. Siegenbeek van Heukelom) lautete Tuberculose. Es trat rasche Heilung ein. Erst in der allerletzten Zeit soll Patientin, wie M. von ihrem Arzt hörte, wieder einige Nasenbeschwerden haben. Ob Recidiv ist nicht bekannt. Gewöhnlich sind bei Tuberculoma die Recidive häufig.

Discussion.

Herr Cohen Tervaert behandelte drei Fälle von isolirter Tuberculose der Nasenschleimhaut; ein Fall mit immer recidivirenden Granulationen am Septum, welcher mit Hilfe von Löffel und Cauter schliesslich geheilt ist; ein Fall von wahrem Tuberculom mit defectem Septum und ein Fall von Defect der knorpeligen Scheidewand. Hier gelang es, die wuchernden Granulationen am Rande dieses Loches durch Electrolyse dauernd zum Schwinden zu bringen und Vernarbung zu erzeugen. Wie gefällt Herrn M. das Phenol. sulfo-ricin.? In einem Fall von Larynx-Tuberculose, wo T. es anwendete, verursachte es eine erhebliche Reizung der Schleimhaut.

Die Herren Moll und Sasse sind mit dem Mittel sehr zufrieden. Sie sahen keine Reizungserscheinungen. Es ist nothwendig, ein gutes Präparat zu benutzen.

Nach Herrn Braat ist der Effect ein sehr verschiedener. Bei einem Patienten gebraucht er eine 40proc. Lösung ohne Cocain, dagegen applicirte er es neulich bei einem Patienten, der sich drei Tage lang sehr schlecht darauf befand.

Herr Huysman theilt die Geschichte einer 60jährigen Dame mit, bei welcher sich eine Tuberculosis nasi entwickelte, nachdem sie einen Phthisiker verpflegt hatte.

III. H. Zwaardemaker (Utrecht): Demonstration von Methoden und neuen Thatsachen aus der experimentellen Phonetik.

Die Analyse der Sprachlaute kann auf zwei Weisen vorgenommen werden, nämlich acustisch und articulatorisch. Heute beschäftigt sich Z. mit der articulatorischen Analyse. Die ursprüngliche Registrirmethode der Marey'schen Schule geschah durch das Anlegen kleiner Hebel an Zähne, Lippen und Zunge. Indessen ist das Sprechen unter diesen Umständen nicht mehr natürlich und Dialectforschung schwierig. Z. hat nun die Methode derart modificirt, dass das Sprechen durchaus unbehindert und natürlich von Statten gehen kann. Es werden registrirt: 1. die Bewegungen des Unterkiefers, entweder vom Gehörgang aus oder am besten durch Bestimmung der Lageveränderungen eines Kinnbügels mit Beziehung zu einem Kopfbande; 2. die Lippenbewegungen,

Digitized by Google

durch ein an einem Nasenöffner aufgehängtes cylindrisches Luftkissen; 3. der Spannungszutand des Mundbodens in der Medianlinie. Auf diese Weise erhält man unter einander auf dem Kymographen ausgedrückt: a) die Kieferöffnung, welche namentlich von Bedeutung für die Lehre der Vocale ist; b) die Verschlüsse und Explosionen der Labiales; c) die Explosionen der Dentales; d) die Verschlüsse und Explosionen der Gutturales. Letztere sind nämlich, ebenso wie die R-Laute in den Curven, durch plötzliche Verschlaffung der vorderen Hälfte des Mundbodens characterisirt.

Z. demonstrirt eine grosse Anzahl Curven. Die Curve der Kieferbewegungen, welche die Lage der Vocale anzeigt, dient zur Orientirung. Die zweite Curve zeigt die Labiales, die dritte die Dentales, Gutturales und Liquidae. Pathologisch ist von Interesse, dass die einigermaassen lange angehaltenen Vocale und Consonanten ein eigenthümliches Beben aufweisen. Dieses repräsentirt ein physiologisches Stottern, welches zum pathologischen wird, wenn während der Unterbrechung eine Athmung stattfindet.

IV. H. Burger (Amsterdam): Demonstration von Röntgen-Photographien.

B. zeigt eine Anzahl Röntgen-Photographien, welche Dr. Max Scheier in Berlin der Gesellschaft zugesandt hat. Die Nasennebenhöhlen und darin sich befindende Fremdkörper sind gut erkennbar. Aus den Larynxphotographien ist ersichtlich, dass die Ossification der Knorpel weit früher auftritt als man früher glaubte. B. hat derzeit (Ned. Tydschr. v. Geneesk. 1897, I) einem Referat der Scheier'schen Arbeit die Bemerkung angeknüpft, dass die Radiographie das Mittel sein müsste, um die Sondirbarkeit des Sinus frontalis Ungläubigen ad oculos zu demonstriren. B. hat die Sondirung zu therapeutischen Zwecken sehr oft ausgeführt und Eiterungen der Stirnhöhle mittelst Durchspülungen geheilt. In einem Fall, wo in der Rotgans'schen Klinik die Höhle von aussen eröffnet worden, hat er durch eine in den Ductus naso-frontalis eingeführte Canüle die Durchspülung vorgenommen, wobei das Wasser in einem grossen Bogen hervorspritzte. Nun hat Scheier auf dieser Röntgen-Photographie die Sonde im Sinus bildlich dargestellt (vergleiche Wiener medicinische Presse 1898, No. 10).

Auch für die Physiologie der Sprache, namentlich die Bewegungen des Gaumens, ist, wie diese Scheier'schen Photographien zeigen, die Methode von Gewicht. Zu diesem Zweck haben sie auch Zwaardemaker und Kraft gebraucht (Ned. Tydschr. v. Geneesk. 1898, I, S. 791). Anlässlich dieser Arbeit, in welcher gesagt wird, dass beim Aussprechen von m, n, ng der Gaumen nahezu unbeweglich, fast schlaff herunterhängt, und in welcher behauptet wird, dass nicht die Nase, sondern der Nasenrachenraum der wesentliche Klangkasten für die Resonanten darstellt, fragt B. Herrn Zwaardemaker, ob in der That der Gaumen auf der Zunge ruht oder ob der Weg nach dem Munde frei bleibt. Er betrachtet die Mundhöhle als den wesentlichsten Resonanzraum für die Resonanten. Beim m fühlt man deutlich das Zittern der Lippen. Auch kann die Differenz zwischen m, n und ng nur durch die Form der Mundhöhle bedingt sein.

Digitized by Google

Discussion.

Herr Zwaardemaker antwortet, dass er B. nur beipflichten kann. Ohne Zweifel spielt die Resonanz der Mundhöhle eine bedeutende Rolle. In seiner Arbeit beschäftigte er sich, anlässlich der Untersuchungen Sänger's, besonders mit der Frage, welche Bedeutung der Nase resp. dem Nasopharynx zukommt. Weil letzterer für die Aussprache der Resonanten so überaus wichtig ist, erklärt sich, dass diese Laute bei adenoiden Vegetationen so schwer gelitten haben.

V. J. H. Reintjes (Nymegen): A. Demonstration eines Falles von Glandula thyreoidea der Zungenbasis.

Der 25jährige Patient sprach seit den Kinderjahren, als wenn er einen Kloss im Munde hätte. Vor drei Jahren brachte er Blut auf, und dies hat sich seitdem oft, namentlich nach Abusus spirituosorum, wiederholt. September 1897 hatte er eine schwere Blutung. December wurde eine Geschwulst der Zunge entdeckt. R. fand eine dunkelbraune, elastische, glatte, mit starken Gefässen bedeckte Geschwulst, welche die ganze Breite der Zungenbasis einnahm, unmittelbar hinter den Papillae circumvallatae begann und nicht ganz bis in die Valleculae herabreichte. Die Blutungen indicirten zur Operation; für die Schlinge war die Geschwulst zu breitbasig; Electrolyse (sechs Sitzungen) war ohne Erfolg. Aufnahme in's Wilhelmina-Krankenhaus. Hier wurde die Diagnose Struma der Zungenwurzel gestellt, weil das Bild mit dem von Chamisso beschriebenen durchaus übereinstimmte. An der normalen Stelle war keine Schilddrüse nachweisbar. 29. März wurde Pat. von Dr. Kolff operirt: Narcose, Tracheotomie, Trendelenburg'sche Canüle, Tamponade des Kehlkopfes. Durch nach vorn Ziehen der Zunge und temporäre Spaltung der vorderen Gaumenbögen wurde die Geschwust genügend nach vorn gebracht, die starke Capsel wurde an der Basis horizontal gespalten und der Tumor ohne erhebliche Blutung herausgeschält. Der Sack und die Gaumenbögen wurden durch Naht wieder verschlossen. Bei der Tracheotomie war vergeblich an der normalen Stelle nach einer Schilddrüse gefahndet. Die Heilung ging ungestört von Statten; allein seitdem haben sich Störungen eingestellt, welche für ein beginnendes Myxödem höchst verdächtig sind. Microscopisch (Prof. Siegenbeek van Heukelom) besteht die Geschwulst aus Schilddrüsengewebe.

Discussion:

Herr van Selms sah v. J. bei einer Frau eine Geschwulst an der Zungenbasis, welche sich im Anschluss an eine Strumectomie entwickelt hatte.

Herr Zwaardemaker ist nicht überzeugt, dass an der normalen Stelle die Schilddrüse fehlt. Nur kann man sagen, dass jedenfalls keine grosse Schilddrüse anwesend ist.

Herr ten Siethoff erklärt aus entwicklungsgeschichtlichen Gründen die Möglichkeit einer accessorischen Schilddrüse an der Zungenwurzel.

Herr Pel vermisst am Patienten die äusseren Zeichen des Myxödems.

Herr Reintjes ist überzeugt, dass dieses Leiden sich beim Patienten entwickelt. Sein Gesicht ist ein wenig gedunsen; er hat Rückenschmerzen und ist bald ermüdet; sein Appetit ist geschwunden; sein Humor ist dahin.

Digitized by Google

B. Demonstration eines Kranken, bei dem ein Sarcoma plicae ary-epiglotticae entfernt worden ist.

Es ist derselbe Patient, den R. vor drei Jahren demonstrirt hat und bei dem am 12. November 1894 mittelst Pharyngotomia sub-hyoidea ein Sarcom der rechten ary-epiglottischen Falte abgetragen wurde. Die ersten Jahre war an der operirten Stelle nichts Besonderes zu sehen. Das letzte Jahr wurde die rechte Larynxhälfte allmählich unbeweglich. Jetzt ist die Plica sehr verdickt. Die knorpelhart anzufühlende Schwellung bedeckt den Sinus pyriformis und einen Theil des Kehlkopflumens.

C. Demonstration eines Tonsillen-Papilloms und eines Choanalpolypen.

R. demonstrirt einen ungewöhnlich grossen papillomatösen Tumor der linken Mandel, welcher das Zäpfchen nach rechts und den weichen Gaumen nach oben drängte und mit der Glühschlinge in toto abgetragen wurde, und einen riesigen Schleimpolypen, der vom hinteren Theil der rechten mittleren Muschel ausging, den Nasenrachenraum, mit dessen Wänden er lose verwachsen war, gänzlich ausfüllte und den weichen Gaumen nach unten verdrängte. Er wurde nach Ablösung von den Wänden des Nasenrachenraumes mit der durch die Nase eingeführten Schlinge amputirt und per os entfernt.

VI. W. Posthumus Meyjes: A. Demonstration eines Patienten mit invertirtem Zahn in der Nase.

Der Zahn sitzt 2 cm hinter der Nasenöffnung im Nasenboden fest eingekeilt. Es ist bemerkenswert, dass im Gebiss kein Zahn fehlt.

Discussion.

Herr van Anrooy beobachtete gleichfalls einen Nasenzahn in einem Fall, wo das Gebiss complet war.

Herr Fackeldey hat einmal einen Zahn, welcher an der normalen Stelle fehlte, mit einer Zahnzange aus der Nase extrahirt.

B. Demonstration von neun Patienten, bei denen die Radicaloperation des Ohres gemacht worden ist.

M. hat als constantes Symptom von Caries des Mittelohres einen Ring von kleinen schwarzen Härchen an der äusseren Ohröffnung wahrgenommen.

Er operirt vorzugsweise nach Stacke, von innen nach aussen. Er wählt die entgegengesetzte Richtung, wenn der Fall durch äussere Fisteln complicirt ist, oder wenn in der Trommelhöhle stärkere Granulationswucherung, welche leicht zu hinderlicher Blutung Anlass giebt, existirt. Nach Ablösung der hinteren häutigen Gehörgangswand klappt er dieselbe um und legt sie zeitweise durch die äussere Ohröffnung nach aussen. Er zieht es vor, nach beendeter Operation die retro-auriculäre Wunde unmittelbar durch Naht gänzlich zu verschliessen. Der grosse Verband kann dann nach acht Tagen, wenn die Hautwunde per I geheilt ist, für eine kleine Ohrbinde umgetauscht werden. Beim Cholesteatom macht er eine persistente retro-auriculäre Oeffnung. M. hat mit Pulvereinblasungen die Secretbildung bedeutend einschränken können. Anfänglich benutzte er, und mit Erfolg, Borsäurepulver. Er demonstrirt einen Fall, bei dem Dr. Zaalberg von der ersten Verbandswechselung an regelmässig Aristol-Borsäure ana eingeblasen hat. Die Granulationswucherung war bedeutend geringer, und die Höhle sieht

Digitized by Google

jetzt, vier Wochen p. o., auffallend gut aus. Einmal wurde bei der Ausräumung der Paukenhöhle der Steigbügel mit entfernt, jedoch ohne üble Folgen. Im Allgemeinen beobachtete M. Zunahme der Hörschärfe, mitunter sogar von mehreren Metern für die Flüstersprache. Ein sicheres Mittel zur Schliessung des Tubenostiums existirt noch nicht. Einige Male ist es M. gelungen, durch wiederholte Cauterisationen den Verschluss zu bewirken.

Discussion:

Herr Burger erachtet die schnelle Epidermisirung in dem mit Aristol behandelten Falle sehr bemerkenswerth. Die persistenten Oeffnungen, die er früher wegen Cholesteatom oft gemacht hat, haben ihm nicht gefallen. Wiederholt beobachtete er eczematöse Hautaffectionen in diesen Höhlen.

Herr Cohen Tervaert hat einen Fall gesehen, wo chronische Mittelohreiterung spontan geheilt war und unter Schwund der hinteren Gehörgangswand eine grosse Höhle im Schläfebein wie bei der Radicaloperation entstanden war.

Die Herren Moll, Waller Zeper und Burger haben ähnliche Fälle beobachtet. Letzterer glaubt, dass dies nur bei Cholesteatom, wo die Gehörgangswand durch Usur verschwinden und die Höhle sich mit einer glatten Cholesteatommembran überziehen kann, möglich ist.

Herr Cohen Tervaert hat bei seinem Fall keine Cholesteatommassen in der Höhle gefunden.

C. Demonstration einer Schutzbrille.

Der Apparat beschirmt die untere Hälfte des Gesichts gegen Anhusten.

VII. P. J. Zaalberg (Amsterdam): A. Demonstration zweier Fälle von radicaler Mastoid-Operation.

Der eine Fall betrifft eine chronische Otorrhoe, wo wegen pyämischer Temperaturen und acuten Entzündungs-Erscheinungen operirt wurde. Es wurde ein extraduraler und perisinuöser Abscess eröffnet. Heilung in vier Wochen. Bei dem anderen Patienten, 16 Jahre alt, entwickelte sich acht Tage nach der Operation, unabhängig von dieser, unter hohem Fieber eine Erysipelas faciei. Diese Complication in der Nähe einer frischen Wunde, in welcher Dura mater und Sinus transversus blossgelegt lagen, war sehr bedenklich; jedoch Z. hat unter feuchten Sublimatverbänden und Behandlung der erysipelatösen Hautpartien mit 1 proc. Ichthyolsalbe einer Infection der Wunde vorbeugen können. Nach acht Tagen war die Erysipelas geheilt; die Wundgenesung ging ungestört vor sich.

Schliesslich demonstrirt Z. drei Haken für's Offenhalten der retroauriculären Wunde, welche er neuerdings (Centralbl. f. Chir. 1898, No. 13) beschrieben hat.

Discussion:

Herr Burger macht auf die vor längerer Zeit von Max Thorner zu demselben Zwecke angegebenen Haken, welche Herrn Zaalberg unbekannt geblieben sind, aufmerksam.

B. Demonstration eines Falles von fortwährender Heiserkeit und Halsschmerzen, durch Sprechübungen geheilt.

Herr L. M. kam Nov. 1897 in Behandlung mit Klagen über Heiser-

Digitized by Google

keit und Schmerzen beim Sprechen. Jedes Wort machte ihm Schmerz. Dieser Zustand dauerte bereits zwei Jahre und wurde allmählig schlimmer. Laryngoscopisch wurde nur etwas vermehrte Schleimproduction constatirt. Patient sprach heiser, sehr undeutlich und articulirte schlecht; Clavicular-Athmung. Z. liess ihn täglich Sprechübungen machen und die Zwechfell-Athmung üben; er lehrte ihn den Tonstrahl nach den oberen Schneidezähnen richten und machte auch sogen. „Stossübungen". Patient war in 14 Tagen seine Schmerzen los und konnte nach zwei Monaten mit kräftiger Stimme sprechen. (Der Patient declamirt ein Gedicht mit lauter Stimme.)

Discussion.

Herr Posthumus Meyjes bestätigt, dass Patient früher nicht zehn Worte sagen konnte ohne zu räuspern. Eine geringe Internus-Parese und Röthung sind jetzt geschwunden.

Herr Burger fragt, ob die künstliche Einübung der abdominalen Athmung beim Gesang- und Sprachunterricht, wie es unsere heutigen Lehrer wollen, physiologisch begründet ist. Früher haben wir gelernt, dass der normale Athemtypus beim Manne überwiegend abdominal, beim Weibe aber überwiegend costal sei. Und dennoch wird bei diesen Uebungen, auch beim Weib, immer die Abdominal-Athmung gelehrt.

Herr Zwaardemaker bemerkt, dass die Physiologen seit den klassischen Untersuchungen Hutchinson's den costoabdominalen Athemtypus für das weibliche, wie den abdominalen für das männliche Geschlecht als normal betrachten. Zwar negirt Fitz, gestützt auf pneumographischen Untersuchungen, diesen Unterschied, allein so lange noch seine Resultate der Bestätigung entbehren, sollen wir den Hutchinson'schen Standpunkt behaupten, und da sind die forcirten abdominalen Athmungen für Sängerinnen und Rednerinnen nicht ganz harmlos. Freilich wird bei der Abdominal-Athmung, durch den Antagonismus zwischen Diaphragma und Bauchmuskeln, die Graduirung der Exspirationsbewegungen vollkommener, was für das Singen und Sprechen einen Vortheil bedeutet, allein man soll, namentlich bei Dilettanten, wohl eingedenk sein, dass daraus schädliche Folgen für die Function der weiblichen Geschlechtsorgane resultiren können.

Herr Posthumus Meyjes antwortet, dass wo schwerere Anforderungen an die Sprache gestellt werden, die Costalathmung ungenügend und die abdominale dabei nöthig ist. Auch ist letztere, welche in der Rückenlage immer angewendet wird, am natürlichsten.

Herr Zwaardemaker bestätigt, dass in der Rückenlage die Athmung immer abdominal ist; nicht aber in aufrechter Haltung, wo wir mit Hutchinson den Athemtypus des Weibes als costoabdominal zu betrachten haben.

VIII. H. Braat (Arnheim): Behandlung von Ozäna mit interstitieller Electrolyse.

B. hat die unipoläre interstitielle Electrolyse seit $1^1/_2$ Jahren bei 15 Patientinnen angewandt. Bei dreien wurde wegen negativem Erfolg die Behandlung bald aufgegeben. Bei zweien von diesen wurde später eine Nebenhöhlenerkrankung constatirt. Bei einem fünfjährigen Mädchen wurde nach der dritten Sitzung die Behandlung aufgegeben, weil

Digitized by Google

sich, bei einem Strom von 4—6 M.-A., Hirnsymptome gezeigt: Schwere im Kopf, Uebelkeit und Schwindel. Von den übrigen elf Patienten sind fünf entschieden geheilt. In allen diesen Fällen trat die Genesung sehr rasch auf; sie wurden resp. 3, 7, 5, 8 und 6 Mal behandelt. Bei vier von ihnen hat B. vier Monate nach der Entlassung sich von der dauernden Heilung überzeugen können. Der Fötor war absolut verschwunden; die Krustenbildung war entweder gänzlich gewichen oder doch sehr bedeutend vermindert, und wurden in diesen beiden Fällen die ganz kleinen Krusten ohne irgend welche Mühe entfernt. Zwei weitere Patienten waren von ihren Beschwerden befreit und hatten deswegen die Behandlung aufgegeben; zwei Patienten wurden ungeheilt entlassen; drei sind noch in Behandlung.

Wie die günstige Wirkung der Electrolyse erklärt werden soll, ist noch unentschieden. Dem freiwerdenden Chlorkupferoxyd kann B. keiner Rolle zuschreiben. Er meint, dass durch die Electrolyse die trophischen Nerven gereizt und damit deren Function regulirt werde.

Die Methode verdient eine grössere Anerkennung. Wenn sie auch nicht im Stande ist, jeden Fall von genuiner Ozäna zur Heilung zu bringen, so stellt sie doch für manche Fälle ein gar nicht verwerfliches Palliativum dar. Die Sitzungen werden mit grösseren Intervallen (10—14 Tage) abgehalten und dauern nur 5—10 Minuten; Stromstärke 19—20 M.-A.

B. demonstrirt zwei geheilte Patientinnen, von denen die eine von Dr. Moll, die andere von ihm selbst behandelt worden ist.

Discussion:

Herr Moll hat erstere Patientin in vier Sitzungen von ihrem unhaltbaren Fötor dauernd befreit. Das letzte Jahr ist die Nase nicht mehr behandelt worden. Eine ganz unbedeutende Krustenbildung existirt z. Z. noch.

Herr van der Wey hat zwei Patienten auf diese Weise behandelt, und bei dem einen in drei Sitzungen eine wessentliche Besserung, bei dem anderen, gleichfalls in drei Sitzungen, vollständige Heilung erreicht.

IX. A. C. H. Moll: Carcinoma laryngis.

M. tritt mit Fraenkel für die Existenzberechtigung der endolaryngealen Operationsmethode bei Kehlkopfkrebs ein. Nur soll die Wahl der Fälle eine genaue sein; man soll nur dann operiren, wenn man durchaus im gesunden Gewebe bleiben und nachher die Kranken lange Zeit controliren kann.

Er demonstrirt einen 69jährigen Patienten, der ihn 1895 consultirte wegen lange bestehender Heiserkeit. Der Patient war übrigens gesund und kräftig. Am rechten Stimmband befand sich an der Grenze des vorderen Drittels ein kleiner Polyp; sonst nichts Abnormes im Larynx. Der Polyp wurde mit der Zange abgetragen und die Wunde galvanocauterisirt. M. war sehr überrascht, zu vernehmen, dass die microscopische Diagnose (Dr. Brumund) Carcinom lautete. Einige Zeit war die Stimme völlig normal. Im März 1897 kam Patient wieder, weil er seit einem Monat wieder heiser war. Das rechte Stimmband war geschwollen und trug in der Mitte bis nach vorn einen Tumor, von dem M. ein Stückchen für die Untersuchung entfernte. Mikroskopisch war es wiederum Carcinom. Die Laryngofissur wurde verweigert. M. hat

Digitized by Google

dann die vorderen zwei Drittel des rechten Stimmbandes mit der Doppelcurette entfernt. Unter Jodoformeinblasungen rasche Heilung mit einer Excavation des vorderen Theiles des Stimmbandes. Nach vier Wochen war die Stimme ziemlich gut, nach drei Monaten vollkommen normal. M. wird später über den Fall wieder berichten.

Der Fall ist auch von Interesse bezüglich der Frage des Ueberganges benigner Geschwülste in bösartige. Ohne die erstere microscopische Untersuchung würde man geneigt gewesen sein, hier einen solchen Uebergang anzunehmen.

Der zweite Fall war von vornherein für endolaryngeale Behandlung ungeeignet. Ein Mann von 50 Jahren kam 1895 mit Klagen über schon lange bestehenden Halsschmerz. M. fand einen carcinomatös aussehenden Tumor im rechten Sinus pyriformis, an der rechten Epiglottisseite und am Lig. pharyngo-epiglotticum. Nach Aufnahme in's städtische Spital wurde von Dr. Renssen nach Tracheotomie die Laryngotomia subhyoidea gemacht. Die seitliche Pharynxwand zeigte sich frei. Der Tumor wurde mit der halben Epiglottis entfernt. Die Heilung ging ungestört vor sich. Nährung durch Oesophagussonde. Mehrere Male hat M. sich von der bleibenden Genesung überzeugt. Das microscopische Präparat, das M. demonstrirt (Prof. Siegenbeek van Heukelom) ist Carcinom.

Discussion.

Herr van der Heide betont, dass die microscopische Untersuchung nicht immer zuverlässige Schlüsse ergiebt. Er behandelte einen 27jährigen Mann, der wegen Heiserkeit in Behandlung kam. Er fand auf dem vorderen Theil des rechten Stimmbandes sich über die Commissur nach links erstreckende Papillome. Prof. Pel bestätigte diese Diagnose. Die microscopische Diagnose lautete Epithelioma. Patient sah blühend aus und fühlte sich völlig gesund; keine Drüsenschwellung, normale Beweglichkeit der Stimmbänder. v. d. H. hat die Tumoren endolaryngeal exstirpirt und den Boden cauterisirt, bis jetzt ohne Recidiv.

Herr ten Siethoff ist derselben Ansicht. Ihm sind mehrere Fälle bekannt, wo die Diagnose Carcinom nach Probe-Excision durch die microscopische Untersuchung gestützt wurde, und wo nach der Exstirpation der Tumor sich als ein tuberculöser erwies. Wo ein Carcinom durch endolaryngeale Behandlung geheilt wird, ist immer Zweifel an der Richtigkeit der Diagnose gerechtfertigt.

Herr van Leyden ist kein Freund der endolaryngealen Operation bei Krebs, weil oft der Tumor viel ausgedehnter sitzt, als es die Laryngoscopie vermuthen liess. Dies hat ihn ein Fall von halbseitiger Laryngectomie auf's Deutlichste gelehrt.

Herr Cohen Tervaert demonstrirt ein Präparat, welches die Auffassung des Vorredners zu unterstützen wohl geeignet ist. Es ist ein halber Larynx. Man sieht Stimmband und Taschenband gleichmässig geschwellt und im Ventrikel eine papillomatöse Masse, die auch das Stimmband bedeckt. Der betreffende Patient, 42 Jahre alt, kam wegen Heiserkeit und Halsschmerzen in Behandlung. T. fand Fixation der einen Larynxhälfte und eine kleine rothe Prominenz im Sinus Morgagni. Er hat denselben so weit wie möglich mit der Doppelcurette excidirt,

Digitized by Google

und nachdem im Boerhaave-Laboratorium die carcinomatöse Natur festgestellt worden, wurde die halbseitige Kehlkopfexstirpation vorgenommen. Per viam naturalem war factisch nichts mehr zu entfernen gewesen und siehe jetzt, wie weit die Neubildung in die Tiefe greift!

Herr Moll ist einverstanden, dass für die Mehrzahl der Fälle die endolaryngeale Behandlung ungeeignet ist. Allein in seinem ersteren Falle, wo die carcinomatöse Art der Neubildung durch zweimalige Untersuchung sicher gestellt ist, ist der Patient jetzt schon ein Jahr ohne Recidiv. Hiermit erachtet er die Existenzberechtigung der endolaryngealen Methode bewiesen.

X. G. D. Cohen Tervaert (Haag): A. Demonstration eines Patienten mit intra-laryngealer Luftcyste.

Der Patient ist von T. in der vorjährigen Versammlung demonstrirt worden. Die damals bestehende Blase hat er mit der Glühschlinge abgeschnürt. Jetzt ist das Bild wie folgt: In der medianwärts verbreiteten linken Seitenwand befindet sich vorn an Stelle der Blase eine kleine Oeffnung.

T.'s Vermuthung, dass die Blase durch eine Oeffnung der Seitenwand hervortrat, hat sich als unrichtig herausgestellt, ebenso dass neben der grossen sich noch kleinere Blasen befinden sollten. Wohl dagegen hat sich gezeigt, dass in der linken Kehlkopfwand ein Tumor sitzt, welcher die mediane Verdickung verursacht und im Sinus pyriformis als eine runde Prominenz hervortritt. Mit der Sonde gelangt man durch die beschriebene Oeffnung in eine sagittal gestellte Höhle, deren laterale Wand sehr resistent, deren mediale Wand dagegen ein dünnes Fliess ist, und die ohne Zweifel den Ventrikel oder dessen Appendix repräsentirt. Das Zustandekommen der Luftcyste stellt T. sich folgendermaassen vor: Durch den Tumor befindet sich die engste Stelle des Kehlkopfes oberhalb der Stimmritze. Bei der Phonation wird demzufolge die Luft in die Ventrikel geführt, und werden dieselben auf die Dauer ausgedehnt. Weil auch auf der rechten Seite, zwar in geringerem Maasse, Blasenbildung besteht, so nimmt T. an, dass bei diesem Patienten die Appendices der Ventrikel angeboren stark entwickelt sind.

In der Juli-Nummer der „Annales des mal. de l'oreille" ist ein analoger Fall von Raugé beschrieben worden. Die Zahl der mitgetheilten Fälle beträgt neun.

B Demonstration von zwei Patienten mit abnormer Arteria pharyngea ascendens.

Beide Patienten zeigen eine deutliche Pulsation in der seitlichen Rachenwand. Beide leiden an adenoiden Vegetationen. T. fragt, ob der weitere Verlauf dieser abnormen Arteria phar. ascendens, namentlich im Cavum phar.-nasale bekannt ist, und inwiefern die Anomalie eine Contraindication gegen die Adenotomie abgiebt.

Discussion.

Herr Posthumus Meyjes theilt mit, dass Brown Kelly den Verlauf dieser Arterie beschrieben hat. Sie macht eine abnorme Krümmung. Es ist die nach vorn gebogene Schlinge, die man pulsiren sieht. Wenn man nur in der Mitte operirt, bildet die Anomalie keine Contraindication gegen Adenotomie.

Digitized by Google

XI. E. G. A. ten Siethoff (Deventer): Ueber Ménière'sche Krankheit.

S. hat 19 Fälle von Ménière'scher Krankheit behandelt und sämmtlich geheilt. Er entschuldigt sich, dass er schon jetzt seine Mittheilung macht, weil die noch viel zu geringe Anzahl seiner Kranken es ihm unmöglich macht, zu entscheiden, ob es Zufall ist, dass nur eine bestimmte Categorie von Ménière'schen Kranken von ihm behandelt wurde. Ménière'sche Krankheit ist kein deutlich umschriebenes Krankheitsbild. S. kann sich nicht einverstanden erklären, wenn man jedes mit Ohrsausen oder Taubheit, Schwindel, Uebelkeit und Erbrechen einhergehendes Leiden als Ménière'sche Krankheit betrachtet. Ebenso wenig kann er sich damit vereinigen, als „Pseudo-Ménière'sche Anfälle" anfallsweise auftretenden Schwindel mit Erbrechen und Ohrsausen bei intactem Ohr vorzuführen. Wer wird entscheiden, was man vor sich hat, wenn solche Anfälle bei Personen, die zufälliger Weise aus anderen Ursachen taub sind, auftreten? Wiewohl er auch Patienten behandelte, die ohne jewelches Ohrleiden den Ménière'schen vollkommen analoge Anfälle hatten, hat S. unter seine 19 Fälle nur solche vom reinen Ménière'schen Typus aufgenommen. Die Erscheinungen der Ménière'schen Krankheit sind Reflexerscheinungen, welche sehr oft mit einer Läsion der halbzirkelförmigen Canäle nichts zu thun haben. In allen seinen 19 Fällen war der Auslösungspunkt der Reflexe in der Nase. Die localen Abweichungen waren nicht immer dieselben: kleine Polypen, Cristae, polypoide Degeneration der hinteren Theile der unteren und mittleren Muscheln. Hypertrophie der unteren sowie der vorderen Theile der mittleren Muschel war niemals die Ursache der Reflex-Erscheinungen. Obgleich er immer gefunden hat, dass nur ein abnormer Contact an einer bestimmten Stelle der mittleren Muschel für das Auslösen der Reflexe erforderlich war, kann er dies, in Anbetracht seines noch geringen Materials, nicht mit Bestimmtheit als Conditio sine qua non erklären. Das Ohrsausen konnte er theilweise einem Tubencatarrh resp. Verschluss der Tube zuschreiben. In anderen Fällen dürften vasomotorische Einflüsse oder Reflexreizung des Acusticus dafür verantwortlich sein. In jedem Fall soll man sich Klarheit darüber zu verschaffen suchen, ob die abnorme Reizbarkeit der Nase auf locale oder allgemeine Ursachen zurückzuführen ist, und den Patienten nicht nur vom specialistischen Standpunkt betrachten.

S. verbreitet sich dann über die verschiedenen Reflexbahnen und nennt ausser dem Sympathicus an erster Stelle den Trigeminus. In einigen Fällen wird der Schwindel vom Magen, von den Eingeweiden, vom Kehlkopf aus ausgelöst, durch Vermittelung des Vagus; in seinen 19 Fällen von Nase und Ohr aus, durch Vermittelung des Trigeminus, obgleich er die Möglichkeit des Entstehens des Reflexes längs eines Umweges: von den Augen, zugiebt. Er hat drei Mal einen typischen Anfall gesehen und jedes Mal nystagmusartige Bewegungen der Bulbi beobachtet. Mittelst eines künstlerisch ausgeführten Schema's versucht er eine Vorstellung vom Verlauf der Reflexbahnen zu geben. Ausgehend vom einfachen Fall, wo der Reflexbogen von zwei Neuronen (sensiblem und motorischem Neuron) gebildet wird, bespricht er die mehr verwickelten Reflexbahnen, u. A. diejenige zwischen Acusticus

Digitized by Google

und Facialis, die mit dem Kleinhirn in Verbindung stehenden Reflexbahnen, die Bahn zwischen Acusticus und Opticus und diejenige zwischen Opticus und Oculomotorius, Trochlearis, Abducens, Hypoglossus und oberen Cervicalnerven. Speciell betont er, dass der Hypoglossus und der Trigeminus sowohl mit der Grosshirn- wie mit der Kleinhirnrinde in Verbindung stehen, während der Acusticus nur mittelbar durch die Vierhügel mit dem Kleinhirn (dem Gleichgewichtscentrum beim Menschen) in Verbindung steht.

Discussion.

Herr Posthumus Meyjes hat gleichfalls einige Male Fälle mit dem klinischen Bilde der Ménière'schen Krankheit mit Erfolg von der mittleren Muschel aus behandelt. In anderen Fällen war die Behandlung ohne Nutzen.

Herr Pel erinnert an die langen Intervalle, welche bei dieser Krankheit vorkommen. Es ist also für die Beurtheilung der 100 pCt. Heilungen von Bedeutung, zu wissen, wie lange sich diese Heilungen bewährt haben.

Herr ten Siethoff nennt nur die Fälle geheilt, wo mindestens ein Jahr nach der Behandlung kein Anfall mehr aufgetreten ist. Er theilt einen Fall mit von Morbus Ménièrii und Sclerosis aurium. Es bestand eine Hypertrophie der unteren Muschel. Zufälliger Weise beobachtete er die Patientin in einem Anfall. Sie hatte solchen Schwindel, dass sie die Augen nicht öffnen konnte. Durch Cocain-Application in die Nase wurde der Anfall, der sonst immer drei Tage dauerte, mit einem Male coupirt, so dass Patientin nach zehn Minuten die Augen aufmachte und nach einer halben Stunde aufstehen konnte und sich ganz normal fühlte. Durch die Nasenbehandlung ist Patientin von ihren Schwindelanfällen sowie von ihrer Taubheit genesen.

Herr Pel hofft, dass Herr S. seine Fälle ausführlich beschreiben werde. Der mitgetheilte Fall einer Patientin, die die Augen nicht aufmachen wollte, sieht sehr nach Hysterie aus.

Herr ten Siethoff antwortet, dass kein hysterisches Stigma bei der sorgfältig untersuchten Patientin anwesend war.

Herr Moll fragt, ob er gut verstanden hat, dass die Patientin an Sclerose litt und dass dieselbe durch die Nasenbehandlung genas. Er kann sich dies nicht denken und glaubt vielmehr, in Anbetracht der Muschelschwellung, dass ein Tubencatarrh vorgelegen, welcher mit der Beseitigung der Hypertrophie gleichfalls nachgelassen habe. Dass Schwindel durch Nasenbehandlung geheilt werden kann, beweist u. A. ein von ihm beobachteter Fall, wo Schwindelanfälle sich von einem linksseitigen Ohrcatarrh unabhängig zeigten, dann aber durch Abtragung eines Polypen aus dem hinteren Abschnitt der rechten Nasenseite dauernd schwanden.

Herr ten Siethoff bestätigt, dass er auch andere Patienten mit Ménière'schen Erscheinungen und Sclerose behandelt hat, bei denen kein Tubencatarrh bestand, und dass auch bei ihnen die Taubheit gebessert oder geheilt wurde. Eine Erklärung hierfür weiss er nicht zu geben.

XII. A. A. G. Guye (Amsterdam): Ueber die Plica vestibuli und das Ansaugen der Nasenflügel.

Die Rima vestibuli (die innere Nasenöffnung Zuckerkandl's) wird unter normalen Verhältnissen mit Hilfe des Musculus nasalis offen gehalten. G. liebt den Feldbausch'schen Nasenöffner nicht, weil

Digitized by Google

damit die Spannung der Nasenflügel andauernd künstlich zu Stande gebracht und die natürliche Uebung der Nasenmuskeln unterlassen wird. Er hält es für besser, sich durch das Halten eines Kirschkerns im Munde oder auf andere Weise in dem Athmen durch die Nase zu üben. In den Fällen, wo dies nicht geht und die Nasenflügel angesogen werden, lässt er die Patienten sich kleine Kautschukringe vorn in die Nase legen, welche die Nasenöffnung nicht mehr ausdehnen sollen, als nöthig ist, damit sie nicht herausfallen. Mit diesen Ringelchen sind viele seiner Patienten sehr zufrieden gewesen.

G. hat die Plica vestibuli in cadavere bei Menschen und Affen studirt. Bei den Affen verläuft dieselbe als eine Fortsetzung der unteren Concha horizontal bis an die vordere Nasenöffnung.

G. demonstrirt diese Verhältnisse an mehreren Affenköpfen.

Die folgenden Vorträge waren angekündigt, konnten aber wegen Mangel an Zeit nicht gehalten werden.

XIII. P. K. Pel (Amsterdam): Ein Fall von angeborener Larynxstenose.

Ein Säugling von circa neun Wochen, der asphyctisch zur Welt kam, zeigt von der Geburt an dauernd die folgenden Erscheinungen: 1. Stridulöse Athmung mit lautem schnarchenden Stenosengeräusch sowohl bei Ein- wie bei Ausathmung; 2. starke Excursionen des Kehlkopfes bei der Respiration; 3. inspiratorisches Einsinken des Jugulum, Epigastrium und der Thoraxseiten. Die Stimme hat beim Weinen einen normalen Klang. Ab und zu Anfälle von Asphyxie mit Cyanose, welche bei ruhiger Athmung fehlt. Das Kind entwickelt sich langsam. P. möchte wissen, 1. ob solche angeborenen Kehlkopfstenosen von den anderen Herren wahrgenommen worden sind; 2. auf welche Weise hier eine genaue Diagnose gestellt werden kann. Die Laryngoscopie ist unmöglich. Von der Radiographie erwartet P. ebenso wenig Auskunft. Kann die Spateluntersuchung nach Kirstein in diesem jungen Alter mit Erfolg in Anwendung kommen? P. meint den Sitz der Stenose unmittelbar oberhalb oder unter der Stimmritze annehmen zu müssen. Es sei noch erwähnt, dass die Inspection des Mundes und des Rachens nichts Abnormes verräth, ebenso wenig die äussere Palpation, und dass am engen Aditus laryngis palpatorisch nichts zu eruiren ist. 3. Ist therapeutisch etwas zu machen?

XIV. M. Bolt (Groningen): Ein Fall von Parotis-Fistel.

Seit längerer Zeit besteht Ohrenfluss und ein Gefühl von Vollheit im Ohr. Die Patientin hat nie Schmerz gehabt. Hörschärfe für Flüstersprache 3 m. Die Absonderung wird schlimmer beim Kauen. Im Gehörgang ist keine Spur von Schwellung oder Hyperämie, ebensowenig am Trommelfell; keine Perforation; kein Exsudat in der Paukenhöhle; keine Fistelöffnung ist nachweisbar. Die Untersuchung der Flüssigkeit ergiebt das Vermögen derselben, Stärke in Zucker umzusetzen, während sie ursprünglich keinen Zucker enthält. Die Flüssigkeit kann also nur Speichel sein. Es muss also eine Parotis-Fistel existiren, obgleich dieselbe nicht entdeckt werden kann.

XV. A. A. G. Guye: Demonstration von conischen Canülen für die Kieferhöhle.

G. wünscht zwei Canülen zu zeigen, welche er seit Jahren für die

Digitized by Google

Durchspülung der Kieferhöhle benutzt, und zwar anlässlich der Beschreibung cylindrischer Canülen von Herrn Posthumus Meyjes (M. f. O. No. 1, 1898). G. hat selbst früher lange Zeit solche Canülen gebraucht, ist aber davon zurückgekommen, 1. weil er Dauercanülen für die Kieferhöhlen nicht zweckmässig erachtet; 2. weil die Befestigung an einen Zahn letztere schädigen kann. Nachdem er gewöhnlich mit dem Hartmann'schen Bohrer die Alveole eröffnet hat, spült er die Höhle durch mittelst einer Ballonspritze und einer conischen Ebonit-Canüle, 5 cm lang und an der Spitze 2 mm stark. Die ersten Tage lässt er einen Jodoformgaze-Streifen im Canal liegen und nachher täglich die Höhle durchspülen. Wenn sich der Canal verengt, setzt G. auf die schwarze Canüle eine längere silberne mit feinerer Spitze, welche bis in das Antrum dringt. Als Spülflüssigkeit kommt gewöhnlich Salzlösung, mitunter auch Sublimat oder Jodoform-Glycerin in Anwendung. Nach der Durchspülung lässt er immer mit dem Menthol-Insufflator die Höhle trocken blasen. Mit dieser Methode hat er recht zufriedenstellende Resultate erhalten.

XVI. W. Posthumus Meyjes: Ein Fall von vermuthlicher Pneumatocele der Stirnhöhle.

Der 18jährige Patient leidet an rechtsseitiger chronischer, eiteriger Ethmoiditis, welche durch örtliche Behandlung vollständig ausheilt (December 1896). April 1897 klagt Patient über Kopfschmerz und Druck über dem rechten Auge. Er spürt an dieser Stelle eine Schwellung und sein Hut wird ihm zu klein. Die rechte Supraciliargegend ist prominent und druckempfindlich. Der grösste Schädelumfang beträgt 62 cm. Ein Abdruck der Schädelform zeigt in der rechten Supraciliargegend eine geringe Ausbuchtung. Letztere ist auf einem zwei Monate später (1. Juli) genommenen Abdruck deutlicher ausgesprochen. In der Nase nichts Besonderes, fast keine Secretbildung; die Schleimhaut atrophisch. Sondirung der Stirnhöhle gelingt nicht mit Sicherheit. Unter Jodkali in kleinen Gaben bessert sich der Kopfschmerz bedeutend. Ein dritter Schädelabdruck (17. September) zeigt die Prominenz deutlich zugenommen. Bei Durchleuchtung ist die Stirnhöhle gut transparent. In Anbetracht der progredienten Ausbuchtung der vorderen Stirnhöhlenwand ist bei unsicherer Diagnose die Explorativ-Eröffnung des Sinus angezeigt. In Narcose wird dieselbe von Prof. Rotgans ausgeführt. Der Knochen ist papierdünn; die normal gefärbte Schleimhaut wölbt sich nicht in die Knochenwunde hervor. Die Schleimhaut wird eröffnet, und man findet die Höhle vollkommen leer. Die ganze vordere Wand wird abgetragen und die Periost- und Hautlappen durch Naht wieder vereinigt. Abends fliesst ein wenig sanguinolente Flüssigkeit aus dem rechten Nasenloch ab. Die Wundheilung war ungestört. Beim Naseputzen wölbt sich die Haut über dem rechten Auge. M. meint, dass hier ein Verschluss des Ductus frontalis mit nachfolgender Druckerhöhung im Sinus bestanden habe, der der zweifellos kranke Knochen keinen Widerstand habe leisten können und betrachtet den Fall als eine Pneumatocele der Stirnhöhle.

Amsterdam, Juli 1898. H. Burger.

Digitized by Google

Sitzungen der Laryngologischen Gesellschaft in London.

(Schluss.)

Ordentliche Sitzung vom 11. Mai 1898.

Vorsitzender: Henry T. Butlin.

Mr. Betham Robinson stellt eine 36jährige ledige Frau vor, bei der sich im Anschluss an eine mehrere Jahre lang behandelte Kehlkopftuberculose, in deren Verlauf wegen Dyspnoe tracheotomirt werden musste, ein Kehlkopfcarcinom entwickelt hat. Schwellung der rechten Halsseite, die sich in letzter Zeit etwas erweicht hat, Infiltration der Wundränder der Tracheotomiewunde. Im Kehlkopf subglottischer Raum und rechter Sinus pyriformis durch die Geschwulst ausgefüllt, Stimmbänder kaum zu sehen. Allgemeinbefinden auffällig gut. Keine merkliche Abmagerung.

Mr. Betham Robinson stellt eine verheirathete 50jährige Frau vor, bei der eine luetische Infiltration der Muskelbänder des Larynx das Bild einer doppelseitigen Posticuslähmung vortäuschte. Die antiluetische Behandlung brachte alle Beschwerden zum Verschwinden, ebenso besserte sich der locale Befund.

Mr. Cresswell Baber demonstrirt die neueste Form des Kirstein'schen Autoscop. Er hält diese Untersuchungsmethode für geeignet, in passenden Fällen dem Laryngologen als Hilfsmittel zu dienen, aber nicht als Ersatz für die Laryngoscopie.

Dr. Teyler demonstrirt einen Fall von bösartiger Erkrankung des Larynx und Oesophagus.

Eine 37jährige verheirathete Frau klagt über Anschwellung des Halses und Schwierigkeiten, aber keine Schmerzen beim Schlucken. Bei der Untersuchung findet sich ausgedehnte Infiltration und Ulceration der ösophagealen Seite der Arytaenoidknorpel und -Bänder. Ein breitbasiges Neoplasma springt vom linken Aryknorpel gegen die Mittellinie vor und verwehrt den Einblick in den Larynx. Es ist oberflächlich exulcerirt. An der linken Halsseite Drüsenpackete, zum Theil erweicht und im Begriff durchzubrechen. Rechts beginnende Schwellung. Die histologische Untersuchung ergab zweifellos Epitheliom.

Hauptbeschwerde ausser der Dysphagia sei ein profuser, wässeriger Speichelfluss, gegen den ein Mittel gefunden werden müsste.

Dr. Bond hat dieselbe Patientin einige Wochen lang in seiner Klinik behandelt. Sie hatte damals Drüsenpackete und ein ulcerirendes Gewächs an der linken Pharynxseite, hinter den Arytaenoidei sich erstreckend. Jodkali schien zunächst bessernd zu wirken, weiter aber zeigte sich die Erkrankung als bösartig und stetig fortschreitend. Er empfiehlt Palpation der Geschwulst in solchen Fällen als diagnostisches Hilfsmittel.

Dr. Spencer empfiehlt Atropinpillen gegen den übermässigen Speichelfluss.

Dr. Dundas Grant stellt einen Fall vor von recidivirenden multiplen Papillomen des Larynx, der schliesslich unter täglicher Anwendung von Salicylsäure, in Alcohol gelöst, mittelst einer mit Watte armirten

Digitized by Google

Sonde geheilt wurde. Die Lösung wurde 1 pCt. stark angewendet, steigend bis auf 10 pCt.

Dr. Dundas Grant: 21jährige Gesangsschülerin klagt über mangelndes Timbre der Stimme. An der Prädilectionsstelle der Sängerknötchen eine Anhäufung von weissem Secret, nach dessen Entfernung man eine kleine Prominenz an dieser Stelle sehen kann: diese ist so klein, dass es zweifelhaft ist, ob sie einer krankhaften Veränderung zuzuschreiben ist, oder ob sie das früheste Stadium eines Sängerknötchens ist. Nach Beseitigung einer erheblichen Nasenverstopfung hat die Secretion auf den Stimmbändern sehr abgenommen.

Dr. Dundas Grant stellt einen Fall von mangelhafter Aussprache vor bei einer 30jährigen Frau. An Stelle des S wird das gutterale K untergeschoben. Gaumen etwas paretisch, Muscheln hypertrophisch. Nach Verkleinerung der letzteren mittelst Cocain wird die Aussprache des S leichter; bei Compression der Nasenlöcher noch mehr. Die Muscheln werden cauterisirt, und die Patientin unterwiesen, sich selbst in der Aussprache des Zischlautes zu üben.

Anmerkung: Seither hat Dr. Grant gefunden, dass der S-Laut noch leichter ausgesprochen wird, wenn die Patientin den Unterkiefer vorschiebt.

Dr. Sharman zeigt einen Fall von etwa erbsengrossem festsitzenden Papillom der linken Tonsille, begleitet von einem etwas grösseren, gestielten Papillom am hinteren Gaumenbogen.

Mr. Atwood Thorne zeigt einen bereits im März vorgestellten Fall von Larynxparalyse, der neuerdings häufiger epileptiforme und Schwindelanfälle, sowie Larynxspasmen und Zuckungen gehabt hat. Die Aetiologie des Falles ist dunkel.

Dr. Edward Vaco zeigt einen Fall von Pharyngomycosis, der wegen der grossen Zahl und Ausdehnung der Excrescenzen bemerkenswerth ist. Die Localbehandlung (Galvanocaustik, Gurgelungen und Pinselungen etc.) blieb ebenso erfolglos, wie die Allgemeinbehandlung (Eisen, Arsen, Seebäder).

Dr. Tilley empfiehlt lebhaft eine Lösung von Acid. salicylic. in absolutem Alcohol (1 : 4), von der er sehr gute Resultate gesehen hat. Die Lösung ist sehr stark und muss sehr vorsichtig und streng local angewendet werden.

Dr. Grant empfiehlt diese Behandlungsweise auch bei Pachydermie des Larynx.

Dr. W. Hill meint, dass man a priori die Nützlichkeit der Salicylsäure erwarten solle, wenn man ihren Nutzen bei ähnlichen Erkrankungen an anderen Körpertheilen beobachtet, wie Warzen, Hühneraugen etc.

Dr. Law hat Acid. boric. in absolutem Alkohol vergeblich versucht, will aber einen Versuch mit Salicylsäure machen.

Mr. Symonds demonstrirt einen Patienten mit syphilitischen Ulcerationen und Perichondritis des Larynx, ferner ein festsitzendes Fibrom am Stimmband.

Mr. Morley Ayar zeigt einen Mann, der seit einem Jahr an Schmerzen und Kältegefühl in dem unteren und mittleren Theil der Stirn leidet. Objective Symptome keine ausser hypertrophischer Rhinitis,

Digitized by Google

die ab und zu mit geringer Besserung behandelt ist. Jodkali, Quecksilber vergeblich gegeben, ebenso Phenacetin und Antipyrin. Der Vortragende möchte wissen, ob man event. auf eine Exostose fahnden könne, oder ob die hypertrophische Rhinitis energischer behandelt werden solle, unter der Voraussetzung, dass die Symptome einer Sinuseiterung zuzuschreiben sind.

Mr. Cresswell Baber findet kein Anzeichen für eine Sinuseiterung.

Dr. Hill hält den Fall für eine Sinuseiterung, es sei aber keine Indication für eine Eröffnung der Höhle vorhanden.

Mr. Lake zeigt Schnitte durch eine mit der galvanocaustischen Schlinge entfernte Epiglottis.

Mr. Laurens zeigt einen Fall von doppelseitiger subglottischer Schwellung, das rechte Stimmband sehr beeinträchtigt in seiner Bewegung. Der Zustand hat seit Januar unverändert angehalten. Allgemeinbefinden gut, heisere Stimme und geräuschvolle Respiration.

Mr. Spencer hält den Fall für eine maligne Erkrankung, da schon einige Nackendrüsen inficirt seien. Er hat einen ähnlichen Fall gesehen.

Sir Semon glaubt nicht an das Vorhandensein eines Tumors, sondern mehr an chronische Perichondritis etc. Er empfiehlt Jodkali und Leiter'sche Kühlröhren.

Dr. Bennet zeigt einen Fall von rechtsseitiger Posticuslähmung, der unter Jodkalibehandlung sich wesentlich gebessert hat, obwohl sonst keine Anzeichen für Syphilis sprachen. Dr. F.

II. Kritiken.

Die Schwerhörigkeit durch Starrheit der Paukenfenster. Von Dr. Rudolf Panse in Dresden-Neustadt. Mit 2 lithograph. Tafeln und 15 Originalabbildungen im Texte. Jena 1897, Verlag von Gustav Fischer. Besprochen von Dr. Rudloff in Wiesbaden.

Panse, dessen kritische Feder im Kreise der mit der Litteratur vertrauten Fachgenossen wohl bekannt ist, hat sich der schwierigen Aufgabe unterzogen, in dem vorliegenden Werke das Krankheitsbild der Starrheit der Paukenfenster zur Darstellung zu bringen und hat diese Aufgabe, wie ich von vornherein bemerken will, meisterhaft gelöst.

Im ersten Capitel werden die in Betracht kommenden anatomischen, histologischen und entwicklungsgeschichtlichen Verhältnisse eingehend besprochen, dabei wird die topographische Anatomie mit besonderer Berücksichtigung der für chirurgische Eingriffe wichtigen Gesichtspunkte nach eigenhändigen Zeichnungen des Autors nach Knochenschnitten und microscopischen Serienschnitten in horizontaler, sagittaler und frontaler Richtung beschrieben.

Das zweite Capitel ist der Physiologie gewidmet. In demselben führt Panse zunächst aus, welche Anschauungen die verschiedenen Autoren über die Art der Zuleitung der Schallwellen zum Labyrinthe haben, er schildert die bisher zur Klärung der Frage angestellten Experimente,

Digitized by Google

um schliesslich seine eigenen Ansichten darzulegen. Ein vom Autor construirtes, genau beschriebenes Modell ist sehr geeignet, das Verständniss für die dabei in Frage kommenden physiologischen Vorgänge zu fördern.

Das dritte Capitel umfasst die Pathologie. Nachdem der Autor eine genaue Uebersicht über die seit dem Jahre 1777 erschienene, einschlägige Litteratur gegeben hat, geht er auf die im Jahre 1860 von Toynbee veröffentlichten Fälle von Steigbügelfixirung näher ein und stellt dann „die Sectionsergebnisse hochgradig Schwerhöriger zusammen, bei denen eine ursächliche Erkrankung des Labyrinthes mit der Sicherheit auszuschliessen war, welche der jeweilige Stand der Untersuchungsmethode bot.“ Dabei unterscheidet Panse folgende Gruppen:

1. Zur ersten Gruppe gehören Fälle von einfacher Starrheit des Steigbügels (Starrheit, welche auf festen Adhäsionen oder auf Starrheit des Ringbandes beruht, oder Fälle, welche von den Autoren nur unter der Bezeichnung Ankylose angeführt werden).
2. Zur zweiten Gruppe werden Fälle mit knöcherner Ankylose gerechnet.
3. Die dritte Gruppe wird durch die Fälle Toynbee's gebildet.
4. Die vierte Gruppe besteht aus Fällen mit Veränderungen im Labyrinth.
5. In der fünften Gruppe werden zehn Fälle von isolirter Erkrankung des runden Fensters beschrieben.
6. Die letzte Gruppe wird durch Fälle gebildet, bei denen Starrheit beider Fenster nachgewiesen wurde.

Die Sectionsergebnisse werden genau angeführt, sodass sich der Leser ein Urtheil bilden kann. Unter den Fällen zeichnen sich die beiden Bezold'schen Fälle durch eine gründliche functionelle Prüfung und sorgfältige pathologisch-anatomische Untersuchung aus. Wenn Panse in Betreff der Toynbee'schen Fälle betont, dass der Werth derselben fast stets überschätzt werde, so wird man ihm gewiss beistimmen. Die beschriebenen Fälle werden in einer Tabelle übersichtlich zusammengestellt. Daran reihen sich mehrere Tabellen, in welchen die besonderen pathologischen Veränderungen in den verschiedenen Abschnitten des Gehörorgans aufgezählt werden. Der Inhalt der Tabellen wird vom Autor sorgfältig erläutert und kritisch besprochen. Auf Grund der Prüfung des vorliegenden Sectionsmaterials kommt der Autor zu dem Resultat, dass „die secundäre Atrophie des nervösen Theiles des Ohres als ein äusserst seltenes Vorkommniss zu betrachten ist. Sie wurde einmal bei Starrheit nur eines Fensters beobachtet, sie tritt leicht ein bei Synostose beider Fenster.“

Was nun die Aetiologie anbetrifft, welche im vierten Capitel besprochen wird, so wird festgestellt, dass die Starrheit der Paukenfenster eine Krankheit des mittleren Alters ist, selten vor dem 30., nur ausnahmsweise vor dem 20. Lebensjahre vorkommt, und dass sie ihre Entstehung hauptsächlich Erkältungen, Eiterungen und Verletzungen verdankt.

Nachdem im fünften Capitel die Symptome und der Verlauf des Krankheitsbildes geschildert sind, wird im sechsten Capitel die Diagnose eingehend besprochen. Dabei wird die Bedeutung der Hörprüfung

Digitized by Google

hervorgehoben und auf die grossen Verdienste, welche sich Bezold um deren Ausbildung erworben hat, hingewiesen.

In Folge seiner Untersuchungen ist es möglich, „dass wir heute die Diagnose der Starrheit der Fenstermembranen und speciell des Steigbügels mit einer an Gewissheit grenzenden Wahrscheinlichkeit zu stellen im Stande sind.“ Ferner werden die übrigen Autoren, welche auf diesem Gebiete hervorgetreten sind und die von ihnen angegebenen Methoden (Wolf, Lucae, Schwabach, Weber, Rinne, Gellé) angeführt. Am Ende des Capitels werden die Schlüsse, zu welchen der Verfasser kommt, übersichtlich zusammengestellt.

In Bezug auf die Therapie, welche im siebenten Capitel abgehandelt wird, unterscheidet Panse die nicht operative und die operative Behandlung. Specieller wird die Methode der Mobilisation des Steigbügels mit ihren unsicheren Erfolgen zur Darstellung gebracht. Nach Besprechung der Thierversuche, welche von den verschiedenen Forschern zum Studium der durch Stapesentfernung bedingten Veränderungen angestellt wurden, wobei die Ergebnisse der Grunert'schen Arbeiten besonders betont werden, geht der Autor zur Schilderung der Steigbügelextraction über. Mit derselben Genauigkeit, wie sie in den früheren Capiteln zum Ausdruck kommt, werden die bisher veröffentlichten Extractionen beschrieben; darunter befindet sich ein vom Autor während seiner Assistentenzeit in Halle zum ersten Male in der Weise operirter Fall, dass zuvor die Mittelohrräume nach Stacke freigelegt wurden. Ferner werden in einem besonderen Abschnitte die günstigen Folgen einer von Cozzolino — unfreiwillig — bewirkten Verletzung des runden Fensters und einer von Blake ausgeführten Durchtrennung von Adhäsionen in der Umgebung des runden Fensters hervorgehoben.

Eine tabellarische Uebersicht über die Erfolge von 44 Steigbügelentfernungen lässt Folgendes erkennen.

In 33 Fällen wurde das Gehör gebessert,
„ 3 „ blieb es dasselbe,
„ 5 „ ist der Erfolg nicht zu erkennen,
„ 3 „ trat eine Verschlechterung ein.

Dabei erscheint es bedeutungslos, ob die Steigbügelfixirung eine Folge von Eiterung oder Sclerose war, da von 10 wegen Sclerose operirten Fällen acht gebessert wurden und nur zwei unbeeinflusst blieben; doch glückt die Operation bei Sclerose seltener. Leider lassen die ungenauen Angaben der einzelnen Autoren keine Schlüsse über den Einfluss der Operation auf die subjectiven Geräusche zu. Von grosser Wichtigkeit ist die Thatsache, dass nach der Steigbügelextraction eine Infection des Labyrinthes, auch wenn sie bei eiteriger Erkrankung der Mittelohrräume vorgenommen wurde, nicht erfolgt ist; wohl aber ist mehrfach — bei 44 Fällen 17 Mal — Schwindel aufgetreten, welcher bei sämmtlichen Fällen nach verschieden langer Dauer verschwunden ist. Sodann werden die Indicationen zur Steigbügelentfernung aufgestellt. Die präcise und vorsichtige Indicationsstellung lässt erkennen, dass Panse bei der Deutung der Resultate, welche seine eigenen Arbeiten und Forschungen, sowie das Studium der Litteratur ergeben haben, kritisch verfährt.

Endlich schildert der Autor die von ihm ausgebildete Technik.

Digitized by Google

Nachdem das Mittelohr nack Stacke freigelegt und die Blutung sorgfältig gestillt ist, wird durch das Trommelfell ein Lappenschnitt nach Blake resp. ein Schnitt vom Hammerkopfe dem hinteren Limbusrande entlang nach unten geführt. Hammer und Amboss bleiben in situ. Jetzt wird die laterale knöcherne Paukenwand abgemeisselt, das Amboss-Steigbügelgelenk durchtrennt, der Amboss entfernt, der Steigbügel mit einer Ohr-Hakenpincette gefasst und mit leichtem Zuge ohne seitliche Bewegungen aus der Nische herausgehoben. Wenn der Steigbügel dem Zuge nicht folgt, dann ist mit einer $^1/_2$ mm grossen Kugelfraise am vorderen unteren Rande der Nische, d. i. an der Grenze des ovalen Fensters und der Stapesfussplatte ein Loch anzulegen und von hier aus die Platte mit einem kleinen Häkchen im Ganzen oder stückweis zu entfernen. Da das häutige Labyrinth unterhalb des ovalen Fensters 1 mm medialwärts von der Knochenwand entfernt liegt, wird eine Verletzung desselben vermieden. Schliesslich wird der Hammer excidirt, das Operationsfeld mit einer Jodoform-Borsäuremischung 1 : 4 (Macewen) bestäubt, die Wunde hinter dem Ohre genäht, der Gehörgang auf die Knochenunterlage auftamponirt und die Nachbehandlung nach den von Stacke entwickelten Principien durchgeführt, bis die ganze Wundhöhle mit Epidermis bedeckt ist.

Das Buch, welches in einem gefälligen Stile geschrieben ist, zeugt von dem ausserordentlichen Fleisse und der Gründlichkeit des Verfassers; möge es im Kreise der Fachgenossen die wohlverdiente Anerkennung finden.

III. Referate.

a) Otologische:

Nachweis von Taubheitsimulation. Von Dr. Köbel. (Festschrift des Stuttgarter ärztlichen Vereins 1897 und Wiener med. Presse 1897, No. 44.)

Es wird ein durchbohrtes Korkstück in den äusseren Gehörgang eingepresst; der Simulant, welchem die Durchbohrung des Korks unbekannt ist, giebt an, gar nicht zu hören. Dr. P. K.

Subduralabscesse, ihre Diagnose und Behandlung. Von J. S. Tschuprina. (Detskaja Medicina 1897, No. 6.)

Unter diesem etwas hochtrabenden Titel beschreibt Verf. einen von ihm bei einem 14jährigen Knaben beobachteten Fall von Subduralabscess in Folge von Otitis media purulenta. Der Abscess stand durch zwei Fistelgänge in der Regio mastoidea mit der Aussenwelt in Verbindung. Die Blosslegung des Krankheitsherdes verlangte blos die Anwendung des scharfen Löffels. Es erfolgte anstandslose Heilung. Diagnostisch legt Verf. bei solchen endocraniellen Eiterungen dem Valsalva'schen Versuch grosse Bedeutung bei, bei dessen Anwendung der Eiter sich durch die Fistelgänge resp. Gehörgang ergiessen soll. Den diagnostischen Werth dieses Verfahrens fand er auch bei einem Fall von vereitertem Kephalhämatom bestätigt. Gorodecki.

Digitized by Google

b) Rhinologische:

Nasenstein um einen Kirschkern gebildet. (Sur un cas de rhinolithe développé autour d'un noyau de cérise.) Von Dr. A. Raoult. (Revue médicale de l'Est 1898, No. 5 und Revue hebdomadaire de laryngologie et d'otologie 1898, No. 24.)

Verf. giebt eine genaue Krankengeschichte von dem gegebenen Falle, ohne etwas Neues zu bieten. Dr. P. K.

Ungenügende Nasendurchgängigkeit, verursacht durch übermässige Vorwölbung des vorderen Bogens der ersten Halswirbel. (Insuffisance nasale causée par la prominence exagerée de l'arc antérieur des premières vertèbres cervicales.) Von Dr. Mendel. (Arch. internat. de laryngol. etc., Bd. XI, No. 3, Mai/Juni 1898.)

Vier Fälle, Kinder von 4—8 Jahren betreffend. Die Verengerung erstreckte sich auf das Cavum pharyngonasale, und gewährten die Patienten den Eindruck von mit adenoiden Vegetationen Behafteten. Auf operativem Wege ist nach M. Nichts zu erreichen, doch meint er, dass bei zunehmendem allgemeinen Wachsthum der Kinder auch das Cavum pharyngonasale sich erweitere und hiermit die Erscheinungen der Verengerung zurückgehen. Beschorner.

Fremdkörper eine Rhinitis caseosa simulirend. (Corps étranger simulant la rhinite dite caséeuse.) Von Dr. Zapparoli. (Boll. della malat. dell' orecch., la gola e del naso und Annales des maladies de l'oreille et du larynx 1898, No. 3.)

Der Fremdkörper bestand in einem Damenschuhknopf. Verf. kommt zu dem Schlusse, dass eine „käsige Rhinitis" gar nicht besteht und dass, wenn selbe vorkommt, es sich immer um einen Fremdkörper, Trauma, Syphilis oder Sinusitis handelt. Dr. P. K.

Ein neuer Nasenrachenspiegel. (Un nouveau spéculum rhinopharyngien.) Von Dr. Chambellan. (Académie de médecine de Paris, séance du 26. avril 1898.)

Der Spiegel ist mit dem Zungenspatel verbunden und kann mittelst des Daumens derselben Hand in verschiedenen Winkeln bewegt worden; der Arzt behält die andere Hand zum Operiren frei. Das Ganze lässt sich leicht auseinandernehmen und desinficiren. Instrumentenmacher Lüer in Paris fabricirt dasselbe. Dr. P. K.

Zur Ozänafrage. Von Dr. Cholewa und Dr. H. Cordes in Berlin. (Arch. für Laryngol. etc. 1898, Bd. VIII, pag. 18.)

Zunächst Referat über das bis jetzt auf diesem Gebiet Geleistete, znm Zwecke, die Befunde früherer Forschungen so zu ergänzen und sie derartig mit einander zu verbinden, dass eine klare Einsicht in die Reihenfolge der pathologischen Vorgänge der Ozäna sich ergiebt. Sodann eigene, insbesondere microscopische Untersuchungen, aus denen hervorgeht, dass die fettige Degeneration der Drüsenepithelien und der Schleimhaut, entgegen der Annahme anderer Autoren, als eine characte-

Digitized by Google

ristische Eigenthümlichkeit für den Process, der das Bild der Ozäna hervorruft, nicht angesehen werden kann, da fettige Zustände nach obigen Untersuchungen auch bei allen Nasenaffectionen, die ohne Fötor und Atrophie einhergehen, vorkommen können, nach der Autoren Erfahrungen sogar constant vorhanden sind. Was den Schwund des Knochens aber anlangt, so muss dieser, wenigstens nach den von Ch. und C. untersuchten Fällen von Ozäna, als ein selbstständiger, primärer Process angesehen werden und darf in seiner Bedeutung für das ganze Krankheitsbild nicht unterschätzt werden. Freilich hat auch die Untersuchung der Knochen, wie Ch. in seinen Schlussfolgerungen hervorhebt, nichts ergeben, was nur einigermaassen hätte ätiologisch als Schlüssel für die Entstehung des ganzen Processes dienen können. Ob eine Trophoneurose als primäre Ursache für den Knochenprocess der Ozäna zu Grunde liegt, lässt Ch. dahingestellt sein, bemerkt aber dazu sehr richtig, dass, wenn jeder Ozäna eine solche zu Grunde liegen sollte, Trophoneurosen unendlich häufig und gewöhnlich sein müssten. Die Therapie anlangend, so hält Ch. das von ihm geübte Verfahren, die Muschelknochen zu brechen, bei frischen Fällen für nicht irrationell. Er geht hierbei von der Erfahrung aus, die man beim osteomalacischen Process der Knochen gemacht hat, dass nämlich eine lebhafte Verkalkung in diesen eintritt, wenn, sei es durch ein directes Trauma, sei es durch die Körperbelastung oder durch Muskelzug, eine Fractur herbeigeführt wird. Es etablirt sich dann eine regenerative Ostitis, die zu reichlicher Callusbildung und ihren Consequenzen führt. So bei seinem oben angedeuteten Verfahren: durch die entzündliche Reaction und dadurch herbeigeführte regere Blutzufuhr zum Knochen und zur Schleimhaut wird anfänglich die Eiter- und Schleimproduction eine stärkere, trotzdem eine Verletzung der Schleimhaut an sich nicht stattgefunden hat. Nach und nach indessen geht jene Reaction vorüber, und werden die Gewebe weiteren Infractionsvornahmen gegenüber mehr und mehr tolerant. Beschorner.

Ein Fall von Fremdkörper im linken Nasengange. 42 Jahre darin. Beseitigung nach Durchleuchtung. (Un cas de corps étranger du canal nasal gauche avec épreuve radiographique. Durée du séjour; 42 ans; extirpation.) Von Dr. Mounier in Paris. (Arch. internat. de laryngol. etc., Bd. XI, No 8, Mai/Juni 1898.)

Trotz Entfernung einer Canüle, welche 42 Jahre im linken Nasengange einer 56 Jahre alten Frau gesessen hatte, kehrten Knochenempfindlichkeit und eitriger Ausfluss wieder. Erst nachdem mittelst Durchleuchtung nachgewiesen war, dass noch ein Rest des Fremdkörpers zurückgelassen wurde und nach nunmehriger vollständiger Beseitigung, trat endgiltige Heilung ein. Beschorner.

Ein Fall von Berufsrhinitis. (Un cas de rhinite professionnelle. (Von Dr. Prota. (Bollet. della mal. dell' orecch., la gola e del naso und Annales des maladies de l'oreille et du larynx 1898, No. 3.)

Ein 31jähriger Mann war in stetiger Berührung mit Sägemehl von Pappel- und Tannenholz, welche eine starke eitrige Rhinitis fortwährend unterhielten. Alcalische, leicht antiseptische Auswaschungen, Borvaselin

Digitized by Google

mit Acid. salicylicum, besonders aber das Fernbleiben von dem Sägemehl brachten definitive Heilung. Verf. bringt den Fall als Beispiel einer der so vielfachen Berufsrhinitiden. Dr. P. K.

---

c) Pharyngo-laryngologische:

Ein Stecknadelnverzehrer. (Un mangeur d'épingles.) Von Dr. Thomas Annaudale. (Méd. mod. und Le médecin 1898, No. 16.)

V. besorgte in der Infirmerie Royale d'Edinbourg einen 12jährigen Knaben, welcher behauptete, mehrere Stecknadeln verschluckt zu haben. Da der Patient nur leichte, unbedeutende epigastrische Schmerzen empfand, so glaubte man seinen Aussagen nicht. Nach einer abführenden Dosis Ricinusöl aber gingen eine grosse Zahl theils gerader, theils gebogener Stecknadeln ab. Während zwei folgenden Wochen gingen von dem kleinen Patienten eine ganze Sammlung Fremdkörper ab, wovon Verf. die Liste giebt. Es waren 52 Stecknadeln, 1 Nähnadel, 5 Nägel mit dicken Köpfen, 3 kleinere Nägel, 1 Hemdenknopf, 4 Zimmermannsnägel, 3 Schuhnägel. Alle diese Fremdkörper riefen nicht die geringste Darmstörung hervor. Interessant wäre es gewesen, zu wissen, ob die Radiographie zur Diagnose dieser Fremdkörper beigetragen hätte. (? Der Ref.) Dr. P. K.

Die Diphtheritis im Hôpital Trousseau während des Jahres 1897. (La diphtérie à l'hôpital Trousseau pendant l'année 1897.) Von Dr. Richardière. (Société médicale des hôpitaux de Paris, 15 avril 1898 und Semaine médicale 1898, No. 22.)

Von 696 Kindern, bei welchen Diphtheritis klinisch und bacteriologisch diagnosticirt war und welche alle im Hôpital Trousseau behandelt wurden, starben 125, d. h. 17,9 pCt. Rechnet man die 31 Kranken, welche sterbend in's Spital gebracht wurden und bei welchen gar keine Behandlung mehr eingeleitet wurde, so ist die Mortalität auf 94, d. h. auf 14,1 pCt. herabgesetzt. Von den 696 Kranken brauchten 433 gar nicht operirt zu werden; von letzterer Zahl starben 18, d. h. 4,1 pCt. Von 172 der Tubage unterworfenen Kindern starben 47, d. h. 27,3 pCt. Die Todesursache aller Operirten war die Bronchopneumonie. Die schnelle Tracheotomie vor jeder anderen Behandlung musste 11mal ausgeführt werden; es kamen dabei 5 Todesfälle vor, d. h. 45,4 pCt. Die spätere Tracheotomie nach misslungener Tubage wurde 56mal mit 45 Todesfällen ausgeführt. Die Behandlung bestand ausschliesslich in Seruminjectionen; es wurden 20 ccm bei über 2 Jahre alten Kindern, bei 1—2 Jahre alten 10—15 ccm, bei unter einem Jahre alten 10 ccm Serum eingespritzt; meistens genügte eine einzige Einspritzung zum Stillstehen der Krankheit. Zum Reinigen des Schlundes wurden in nicht schweren Fällen einfach lauwarmes, gekochtes Wasser, bei schweren Calcaria hypermanganica ($^1/_{4000}$) und Sublimat (Sublimat 1, Glycerin 30) angewandt. Bei eintretender Bronchopneumonie wurde von den kalten Bädern als nicht zuverlässig abgesehen, dagegen dreistündlich je ein 10 Minuten langes, warmes Bad gegeben. Die meisten Fälle waren bacteriologische Mischformen, ohne dass diese Mischformen

Digitized by Google

als solche eine schlechtere Prognose mit sich brachten; die schlechten klinischen Symptome waren von unfehlbarer prognostischer Bedeutung. Dr. H. Barbier bemerkt zu dieser relativ sehr günstigen Statistik, dass man bei der Quantität der Seruminjection zwar am meisten das Alter, in zweiter Linie aber auch den Kräftezustand und die körperlichen Verhältnisse der Patienten berücksichtigen muss. Die Untersuchung des Pharynx und der Pseudomembranen mit dem blossen Auge ist höchst mangelhaft; die allgemeinen Zeichen einer diphtheritischen Intoxication (frühzeitige Anämie, blasse Farbe, Kräfteschwund, schneller Puls) sind viel bedeutungsvoller: zur Constatirung einer Mischinfection bedarf es der bacteriologischen Diagnose als des einzigen Mittels, und in solchen Fällen besteht ausser der diphtheritischen eine andere Infection, gegen welche wir mit dem Behring-Roux'schen Serum leider vergebens kämpfen; in solchen Fällen bleibt die locale Behandlung von der grösster Wichtigkeit. Dr. P. K.

Behandlung des Sarcoms der Mandeln mit Arsen. (Traitement arsenical du sarcome des amygdales.) Von Dr. P. Heymann in Berlin. (Arch. internat. de laryngol. etc., Bd. XI, No. 3, Mai/Juni 1898.)

Zur Vervollständigung seiner im Arch. internat. de laryngol. etc., Bd. X, pag. 126 veröffentlichten Mittheilung theilt H. neuerlich mit, dass unter Anwendung von Arsen sich in einem Fall von Sarcom des Pharynx und der Mandeln die Infiltration dergestalt zurückbildete, dass die bestehenden Suffocationszufälle nachliessen und Patient seinem Beruf als Bildhauer unbeschränkt nachgehen konnte. Beschorner.

Ueber Tracheotomie bei localer Anästhesie ohne allgemeine Narcose. (De la trachéotomie sous l'anesthésie locale, sans narcose générale.) Von Dr. B. Fraenkel. (Société laryngologique de Berlin, 4. février 1898 und Revue hebdomadaire de laryngologie et d'otologie 1898, No. 10.)

Verf. zieht die locale Anästhesie vor; er spritzt auf jeder Seite des Larynx eine 20proc. Cocainlösung, einen Theilstrich der Pravazspritze, also 4 cg Cocain ein. Patient spürt die Operation nicht. Dr. P. K.

Heilung eines angeborenen Kropfes bei einem Säugling durch Schilddrüsenernährung der Amme. (Guérison du goître congénital d'un nourrisson par l'alimentation thyroïdienne de la nourrice.) Von Dr. A. Mossé und Dr. Cathala. (Académie de médecine de Paris, séance du 12. avril 1898.)

Das Verhältniss des Cretinismus, des Stehenbleibens der körperlichen und geistigen Entwickelung einerseits und dem Kropfe andererseits ist Allen bekannt. Der practisch wichtige Erfolg der Opotherapie in Fällen von Dysthyroïdismus und Athyroïdismus ist ebenfalls bekannte Thatsache. Der betreffende Säugling war drei Monate alt, seine Mutter hatte ebenfalls eine hypertrophische Schilddrüse und war geistig wenig entwickelt, ohne ausgesprochenen Cretinismus und Myxödem zu zeigen. Das sehr elende Kind war nicht myxömatös, zeigte aber einen bilobären Kropf, welcher auf jeder Seite der Mittellinie wallnussgross

Digitized by Google

hervorragte. Syphilis war ausgeschlossen. Man gab nun der Mutter täglich zwei trockene Thyroidintabletten, welche Dosis ungefähr 1,50 g Schilddrüse entspricht, fünf Tage lang, wartete dann 4—5 Tage ab, um mit derselben Dosis wieder zu beginnen. Es trat kein Symptom von Thyroidismus weder bei der Mutter noch bei dem Kinde auf. Nachdem 50 Tabletten verzehrt waren, nahm der Kropf bei der Mutter und namentlich beim Kinde ab; letzteres glich anderen Kindern desselben Alters. Nach einer zweiten, viel kürzeren, ähnlichen Behandlung wurde das Kind ganz blühend, und selbst durch die Palpation war keine Schilddrüsenschwellung mehr nachzuweisen.

Das Beispiel ist interessant und muntert zur Nachahmung auf.

Dr. P. K.

Behandlung der acuten Laryngitis mittelst Ichthyolpulverisationen. (Traitement de la laryngite aigue par des pulvérisations d'ichtyol.) Von Dr. Cieglewicz. (Semaine médicale 1898, No. 15.)

Verf. bedient sich einer 2proc. kalten Lösung von Ichthyol, welche mit dem gewöhnlichen Zerstäuber nicht zu tief zwei Mal täglich eingeathmet wird. Heiserkeit, Hustenanfälle und Laryngismus stridulus verschwinden schnell. Dr. P. K.

Ein Fall von Struma accessoria Baseos linguae; Entstehung von Myxödem nach deren Entfernung. (Aus dem Obuchow-Frauenhospital.) Von J. B. Seldovitch. (Letopis russk. Chirurgii 1897, fasc. 3.)

Verf. giebt zunächst eine Uebersicht über die Literatur der accessorischen Strumen, speciell der an der Zungenbasis, und geht dann zur Beschreibung des von ihm beobachteten Falles über. Es handelte sich um ein 14jähriges Mädchen, bei dem in der Gegend des Foramen coecum linguae sich eine kirschgrosse Geschwulst gebildet hatte. Dieselbe wurde mittelst galvanocaustischer Schlinge in toto entfernt und erwies sich bei der histologischen Untersuchung als eine Struma partim hyperplastica, partim colloides. Es erfolgte anstandslose Heilung, doch entwickelte sich nach einigen Monaten eine ausgeprägte Cachexia strumipriva, gegen welche zuerst Baumann's Jodothyrin ohne Erfolg, späterhin Thyreoidin Merck verabreicht wurde. Auf letzteres Präparat erfolgte Heilung. Gorodecki.

Anwendung des Natron salicylicum bei der Behandlung der pseudodiphtheritischen und einfachen Anginen. (De l'emploi du salicylate de soude dans le traitement des angines pseudodiphtéritiques et des angines simples.) Von Dr. Meyer. (Quatrième congrès français de médecine interne, Montpellier, 12.—16. avril und Semaine médicale 1898, No. 22.)

Während einer Epidemie von echter Diphtheritis kommen auch viele Sorten anderer Anginen, welche nicht Diphtheritis sind, vor. Bei allen diesen pseudodiphtheritischen und einfachen Anginen bewähren sich Gurgelungen mittelst Natron salicylicum als das am schnellsten wirkende Heilmittel: Pseudomembranen, Schmerz, Schlingbeschwerden verschwinden rasch. Dr. P. K.

Digitized by Google

Beiträge zur Diagnose und Therapie des Larynxkrebses. Von Prof. Dr. O. Chiari in Wien. (Arch. f. Laryngol. etc. 1898, Bd. VIII, pag. 67.)

Nach Mittheilung und genauer Beschreibung zunächst einiger höchst instructiver Fälle, welche darthun, dass trotz aller Schwierigkeiten und Fehlerquellen doch die histologische Untersuchung exstirpirter Stücke noch der sicherste Behelf zur Diagnose des Kehlkopfkrebses ist, wenn man nur nicht nach dem ersten negativen Befunde, wenn sonst klinische Anhaltspunkte zur Annahme einer malignen Neubildung vorhanden sind, auf die Untersuchung anderer Stücke der Neubildung verzichtet, geht Ch. auf die Differentialdiagnose gegen Papillom, Pachydermie, Tuberculose und Syphilis über und bringt hierauf bezügliche interessante Fälle als Beispiel, welche erkennen lassen, dass die Schwierigkeiten namentlich bei Pachydermie, wenn sie ausnahmsweise an anderen Orten als an den hinteren Enden der Stimmbänder localisirt ist, und zuweilen bei Syphilis sehr grosse sind, zumal da, allerdings ausnahmsweise, beim Carcinom die antiluetische Behandlung lange Zeit hindurch eine bedeutende Rückbildung der Erscheinungen veranlassen kann. Die Therapie anlangend, so schliesst sich Ch. der jetzt allgemein anerkannten Ansicht an, dass der Kehlkopfkrebs in vielen Fällen der Heilung zugänglich und daher hier ein Nihilismus in der Therapie nicht am Platze ist. Sobald der Krebs im Larynx nachgewiesen, soll er radical entfernt werden, und eignet sich für diese Maassnahme besonders der innere, wenig ausgebreitete Krebs, namentlich solange er auf die Stimmbänder beschränkt ist. Als Operationsmethoden kommen in Frage: die endolaryngeale Exstirpation, welche ihre grösste Bedeutung als diagnostisches Hilfsmittel hat, um durch Excidiren einzelner Theile eine histologische Diagnose möglich zu machen. Zu curativem Zwecke ist diese Methode nur ausnahmsweise gerechtfertigt, da dauernde Erfolge nur sehr selten sind und die Gefahr besteht, dass die richtige Zeit zur Vornahme einer Operation von aussen versäumt wird. Wesentlich günstiger sind in neuerer Zeit die Erfolge der zweiten Operationsmethode, der Thyreotomie oder Laryngofissur mit Excision von Weichtheilen geworden, und bringt Ch. fünf einschlägige Fälle, von denen nur einer starb, während die anderen vier als geheilt betrachtet werden können. Davon bekam einer nach einem Jahre Recidiv, welches neuerlich entfernt wurde. Die Vortheile der Thyreotomie und Laryngofissur bestehen in der relativen Ungefährlichkeit, in den guten Heilresultaten und namentlich in der Erhaltung der Stimme und Ermöglichung des Schlingens, ohne dass Patient gezwungen wäre, die Canüle zu tragen. Die Pharyngotomia subhyoidea und lateralis eignet sich nur für Fälle, wo die Neubildung an der Epiglottis, den ary-epiglottischen Falten und manchmal auch zugleich an der Zungenbasis sitzt. Sie wurden von Ch. in je einem Falle und zwar mit wenig günstigem Erfolge in Anwendung gebracht. Für die partielle Resection des Larynx bringt er 12 Fälle, von denen nur einer als vollständig, zwei als zweifelhaft geheilt gelten können. Allerdings war in den meisten Fällen das Carcinom sehr ausgebreitet; es waren schon Drüsen ergriffen, so dass eigentlich die eingetretenen Recidive nicht so sehr der Operationsmethode als jener grossen Ausbreitung zuzuschreiben sind. Totalexstirpation wurde nur ein Mal vorgenommen. Es trat völlige Heilung

Digitized by Google

ein, doch zeigte sich nach $1^1/_2$ Monaten ein Drüsenrecidiv in der seitlichen Halsgegend, dessen weitere Ausbreitung auch durch neuerliche Exstirpation nicht verhindert werden konnte. Tod nach einigen Monaten. Nach alledem resumirt Ch.: Die endolaryngeale Methode dient nur selten zur radicalen Entfernung. Bei Carcinomen der Stimm- oder Taschenbänder allein dürfte die Laryngofissur mit ausschliesslicher Entfernung von Weichtheilen die beste Methode sein. Bei Carcinomen anderer Theile mit oder ohne Erkrankung der Stimmbänder kommt nur die partielle oder totale Exstirpation in Frage. Die erstere hat den Vorzug des besseren functionellen Resultates, die totale die grössere Menge von Heilungen ohne Recidiv. Vorzuziehen ist daher jene, so lange sie als solche noch radical sein kann. Für die Frage, ob ein Larynxcarcinom inoperabel ist, muss als Norm aufgestellt werden, dass jede, wenn auch gefährliche Operation gestattet ist, wenn sie verspricht, alles Krankhafte gründlich zu entfernen, nur muss der Patient kräftig genug sein, um sie voraussichtlich zu überstehen und auf die Folgen bezüglich der Sprache aufmerksam gemacht werden.

Eine Tabelle der von O. Chiari an Carcinoma laryngis operirten 12 Fälle beschliesst die inhalt- und lehrreiche Arbeit.

Beschorner.

Apparat zur Verfeinerung der Bilder bei der Radioscopie. (Appareil accessoire à la radioscopie et à la radiographie.) Von Radiguet und Guichard. (Académie de médecine de Paris, séance du 15. mars 1898.)

Selbst bei bedeutender Dicke des Objectes, wie des Kopfes, des Thorax und des Unterleibs, werden die Bilder genau gezeichnet. Der Apparat, dessen Beschreibung man am besten im Original nachliest, trägt den Namen Radiocondensator. Dr. P. K.

Vergiftung durch Sublimat. Gangrän des Mundes, der Vulva, des Dickdarms etc. Tod im Collapsus. (Empoisonnement par le sublimé corrosif. Gangrène de la bouche, de la vulve, du gros intestin etc. Mort dans le collapsus.) Von Dr. Richardière. (Union médicale und Annales des maladies de l'oreille et du larynx 1898, No. 3.)

Eine 25jährige Frau hat 3 g Sublimat in 10proc. Lösung zu sich genommen. Die Mundschleimhaut war am ersten Tage gesund, am zweiten Tage bildeten sich Ecchymosen und dann Gangrän. Verf. betont, dass im Allgemeinen die Gangrän nach Sublimatvergiftung nicht localer Natur ist, sondern von dem Allgemeinleiden abhängt.

Dr. P. K.

Ueber die Prophylaxe der Tuberculose. (De la prophylaxie de la tuberculose.) Von Dr. Grancher. (Académie de médecine de Paris, séance du 3. Mai 1898.)

Namens der „zur Prophylaxe der Tuberculose eingesetzten Commission" giebt Verf. das Gutachten ab, welches folgende Schlüsse enthält: 1. Die Academie bleibt bei dem im Jahre 1890 festgestellten Votum, welches drei Vorsichtsmassregeln vorschlägt: a) Die Sputa sollen

Digitized by Google

in einen Taschenspucknapf oder Zimmerspucknapf, welche eine 5proc. Carbolsäurelösung enthalten, gebracht werden; b) der Stubenstaub soll dadurch vermieden werden, dass statt der Besen feuchte Tücher angewandt werden; c) die zu trinkende Milch immer und in jedem Falle vorher abkochen. 2. Was das Familienleben anbelangt, so sollen bei einem tuberculös erkrankten Mitgliede oben angegebene Vorsichtsmassregeln angewandt werden; die betreffende Person aber soll durch frühzeitig gestellte Diagnose und geeignete Behandlung nicht phthisisch werden. 3. Was die Armee anbelangt, so soll temporäre Freilassung vom Militärdienst bei Lungenleiden auch ohne bacteriologischen Nachweis des Koch'schen Bacillus stattfinden; das Vorhandensein des letzteren genügt zur vollständigen Freilassung. Was die oben angegebenen Vorsichtsmassregeln betrifft, so soll der Commandant übereinstimmend mit dem Aerztepersonal streng auf deren Einhalten wachen. 4. Die Academie kann den Lehrern, Vorstehern von Werkstätten, Fabrikdirectoren die absolute Notwendigkeit und so leichte Ausführung obiger Rathschläge nicht genug beweisen. 5. In Uebereinstimmung mit der Commission der Spitäler räth die Academie folgendes an: a) Isolirung der Tuberculösen, so lange, bis wir eigens dazu erbaute Sanatorien haben; b) Antisepsis der Krankenzimmer und der grossen Säle, namentlich was die Fussböden und deren Reinigung angeht; c) Verbesserung des Wärterstandes durch bessere Bezahlung und Pensionirung bei Zeiten; d) Gründung eines Sanitätscorps. 6. Die Academie stimmt dem projectirten Gesetz über das Fleisch tuberculöser Thiere bei. Die allgemein inficirten und hectischen Thiere sollen ganz vernichtet werden. Den Bauern wird die frühzeitige Anwendung des Tuberculins und damit das Entfernen der leicht tuberculösen Thiere aus dem Ackerbau durch Schlachten vorgeschrieben. 7. Die Academie gründet eine permanente Commission zur Ueberwachung dieser so weit tragenden Prophylaxe der Tuberculose. Dr. P. K.

Ueber das von Koplik als Frühsymptom der Masern beschriebene Schleimhautexanthem. Von Dr. Slawyk. (Deutsche med. Wochenschrift, No. 17.)

Tritt schon im Beginn der Prodrome auf, also in einem Momente, wo die Diagnose der Masern noch gar keine gesicherte ist, unter dem Bilde von glänzend rothen Flecken, welche in ihrer Mitte kleinste bläulich-weisse Efflorescenzen tragen und nur an der Schleimhautfläche der Wangen zu sehen sind. Es ist erstaunlich, dass bei einer so alt bekannten und genau studirten Krankheit wie Masern noch neue Symptome aufgefunden werden konnten. Diese Flecke confluiren niemals und sind mit keiner anderen Mundschleimhautaffection zu verwechseln, sie lassen sich nicht durch Tupfen entfernen, mit der Pincette lassen sie sich ohne Blutung und ohne Schmerz herausholen. Microscopisch zeigen sie sich als bacterienlose dicke Convolute verfetteter Mundepithelien. Sie sind ein sicheres, nie fehlendes Zeichen der Masern und werden bei keiner anderen Krankheit gefunden, dauern 5 bis 7, selten bis 9 Tage, bringen kein subjectives Symptom hervor und bedürfen gar keiner Behandlung. Dr. P. K.

Digitized by Google

Zur Behandlung des Lupus. Von Priv.-Doc. K. M. Sapeschko. (Letopis russk. Chirurgii 1897, No. 1.)

In einem sehr lesenswerten Aufsatze kritisirt Verf. die bisher üblichen Methoden der Behandlung des Lupus der Haut und Schleimhäute. Er verwirft vollständig die medicamentöse und palliativ-chirurgische (Auskratzen) Behandlung und spricht der radicalen Exstirpation 1 cm weit im Gesunden mit nachfolgender Plastik resp. Transplantation das Wort. Verf. führt sodann seine Casuistik, die sehr günstige Resultate aufweist, an. Gorodecki.

Adenoide Vegetationen und Myxödem. (Végetations adénoides et myxoedème.) Von Dr. Hertoghe. (Académie royale de médecine de Bruxelles 1898, No. 3.)

Der Unterschied zwischen Wachsthumshemmung durch Myxödem und Wachsthumshemmung durch andere Ursachen als Myxödem besteht in der Wirklichkeit nicht. Die adenoiden Vegetationen des Nasenrachenraumes hemmen als solche die Entwicklung des Brustkastens und des übrigen Körpers nicht, sie bestehen nur zugleich mit dieser mangelhaften Entwicklung und beide haben als einzige Ursache die Schilddrüsenanämie, in anderen Worten das Myxödem. Myxödem erzeugt bei Kindern und Erwachsenen die adenoiden Vegetationen, und deshalb sind auch alle mit adenoiden Vegetationen Behafteten mehr weniger myxödematös. Die Theorie erscheint etwas exclusiv. (Der Ref.)

Dr. P. K.

Die Nervenbündel des Larynx. (Les faisceaux nerveux du larynx.) Von Prof. Dr. Onodi. (Académie des sciences de Budapest und Revue hebdomadaire de laryngologie 1898, No. 17.)

Verf. giebt eine genaue Beschreibung aller Larynxnerven nebst gelungenen Zeichnungen. Die Arbeit wird am besten im Original nachgelesen. Dr. P. K.

Ueber eine Ursache eines diagnostischen Irrthums bei grossen pleuritischen Exsudaten. (Sur une cause d'erreur de diagnostic dans les grands épanchements thoraciques.) Von Dr. Lemaistre. (Académie de médecine de Paris, séance du 19. avril 1898.)

Verf. ist überzeugt, dass die Magengase und die Darmgase bei ausgedehnten linksseitigen eitrigen pleuritischen Exsudaten oft Ursache eines diagnostischen Irrtums in Bezug auf die Quantität des Exsudates sind; aber nur, wenn es sich um linksseitige eitrige Pleuritis handelt; warum, weiss der Verf. selbst nicht. Drei Hauptgründe bewegen Verf. zur Annahme obiger Meinung: 1. Verf. hat nebst anderen Aerzten in Fällen von eitrigem linksseitigen pleuritischen Exsudat bei aufgetriebenem Magen sich in Bezug auf die Quantität des Exsudats geirrt. 2. Das Experiment lässt sich leicht machen an einem ganz gefüllten Fass und an einem Fass, welches nur 50 bis 60 Liter enthält; bei letzterem ergiebt die Percussion für das Ohr die Empfindung, als enthalte das Fass blos 10 Liter. 3. Folgendes Experiment beweist die Thatsache noch besser: Eine mit Wasser gefüllte Blase befindet sich in einem 12 bis 15 cm langen und ebenso breiten Kasten und füllt diesen Kasten ganz genau

Digitized by Google

aus; dieser Kasten wird auf eine grosse Militairtrommel gestellt und auf ihn percutirt man nun und die Trommel erschallt dann in eben demselben starken Tone, wie wenn man auf das Fell selbst percutirt. Der in beiden Fällen ganz gleiche sonore Schall lässt nicht denken, dass man in dem einen Fall auf eine relativ grosse Quantität Flüssigkeit percutirt hat. Dr. P. K.

Beitrag zum Studium der pseudomembranösen Anginen. Ein Fall von Angina pseudomembranacea durch Soor bedingt. (Contribution à l'étude des angines pseudomembraneuses: à propos d'un cas d'angine pseudomembraneuse due au muguet.) Von Dr. Monnier (Gazette médicale de Nantes und Annales des maladies de l'oreille et du larynx 1898, No. 3.)

Ein an Verbrennungen mittelst Picrinsäure behandelter Kranker bekam eine pseudomembranöse Angina mit Fieber, Drüsenschwellung äusserlich am Halse, Lungencongestion an der Basis. Die bacteriologische Untersuchung ergab Oidium albicans, die Culturen auch.
Dr. P. K.

Drei Fälle von Schanker der Unterlippe. (Troi cas de chancre de la lèvre inférieure.) Von Dr. Bayet. (Société royale des sciences médicales et naturelles de Bruxelles, 5. avril 1897 und Annales des maladies de l'oreille et du larynx 1898, No. 3.)

Die drei Patienten wurden vorgestellt. Dr. P. K.

Ueber die Miterkrankung des Kehlkopfes bei Lungentuberculose. Von Dr. Gustav Besold, 2. Arzt der Heilanstalt Falkenstein im Taunus. (Münchener med Wochenschrift 1898, No. 26.)

In der vorliegenden Arbeit werden die Grundsätze, nach welchen die in der Heilanstalt Falkenstein i. T. befindlichen Fälle von Larynxtuberculose behandelt werden, eingehend geschildert. Der Autor führt aus, dass die erste Aufgabe der Behandlung darin besteht, dass der erkrankte Kehlkopf ruhig gestellt wird; sodann erwähnt er, in welcher Weise das Schlucken der Nahrung erleichtert werden kann, wobei die bei Schluckbeschwerden anzuwendenden Arzneimittel aufgezählt werden. Vor jeder Nahrungsaufnahme wird eine Pulvermischung von Cocain-Morphin-Jodol im Verhältniss von 0,5 : 0,25 : 5,0 oder 5—10—20 pCt. Mentholöl oder Orthoform. pur. applicirt, oder es wird mehrere Male des Tages Morphin. 0,003—0,005 verordnet, und zwar so, dass man dem Patienten nach der Vorschrift von Moritz Schmidt die Anweisung giebt, das Pulver trocken zu nehmen, auf der Zunge zergehen zu lassen und dann erst zu schlucken. Die Tracheotomie, welche zur Ruhigstellung des Kehlkopfes empfohlen ist, will Besold für diejenigen Kehlkopfkranken reservirt wissen, deren Affection sonst schlecht beizukommen ist und deren Lunge sich noch in einem guten Zusande befindet.

Die im weiteren Verlaufe nothwendigen Maassnahmen richten sich danach, „ob die tuberculösen Ulcera tief, zerklüftet, von reichlichen Granulationen umgeben sind, oder ob sie diese Erscheinungen in nur geringem Grade aufweisen, flach sind“. Von den zu applicirenden

Digitized by Google

pulverförmigen Mitteln werden Jodol event. mit Cocain, Nosophen, Zinc. sozojodolic., Orthoform und Thioform, von flüssigen Substanzen 5—10—20 pCt. Mentholöl, Europhenöl und starke Milchsäurelösung angeführt, schliesslich werden die Indicationen für den Gebrauch der einfachen Curette und der Doppelcurette mit nachfolgender Milchsäureapplication besprochen. Auf die von Moritz Schmidt zuerst ausgeführte Resection des erkrankten Kehldeckels wird kurz hingewiesen, auch wird erwähnt, dass nur bei 9 Fällen das Koch'sche T. R. ohne unzweifelhaften Erfolg angewandt und wegen unangenehmer Erscheinungen aufgegeben wurde. Die erreichten Resultate sind im hohen Grade erfreulich.

„Von 69 Kehlkopftuberculösen wurden

geheilt	22 = 31,88	pCt.
gebessert	26 = 37,6	„
blieben ungebessert. .	21 = 30,5	„

Von diesen 21 Ungebesserten kommen aber 14 auf die Schwerkranken (38 = 11 pCt. [10,9] aller Lungentuberculösen).

Von den Schwerkranken wurden

geheilt	5 = 13,1	pCt.
gebessert	19 = 50,0	„
blieben ungebessert . .	14 = 36,8	„

Zum Schluss weist der Autor nachdrücklich darauf hin, dass es nothwendig ist, den erkrankten Kehlkopf frühzeitig zu behandeln, die Behandlung mit eiserner Energie durchzuführen und die Unterstützung von Seiten des Kranken dadurch zu sichern, dass man ihn über den Ernst seiner Lage aufklärt. Rudloff, Wiesbaden.

Die bacteriologische und die klinische Diagnose der Diphtheritis. (Le diagnostic bactériologique et le diagnostic clinique de la diphtérie.) Von Dr. Grancher. (Bulletin médical und Annales des maladies de l'oreille et du larynx 1898, No. 3.)

Der lange Bacillus allein ist als Diphtheritis zu betrachten; über die anderen Bacillen sind die Autoren nicht einig; demnach ist die bacteriologische Diagnose nicht immer sicher. Also soll die klinische Diagnose dem Arzte imponiren und ihm die Behandlung vorschreiben; nachher, wenn die ersten Gefahren vorüber sind, soll man die klinische Diagnose durch die bacteriologische controliren lassen.

Es ist ja allgemein jetzt angenommen, dass der Arzt bei dem geringsten Zweifel, ob Diphtheritis vorhanden sei oder nicht, eine Seruminjection macht, dass er also handelt, als sei Diphtheritis vorhanden; während dessen ist die bacteriologische Diagnose fertig; letztere kommt also nicht zu spät, wie Verf. behauptet. (Der Ref.) Dr. P. K.

Zerreissen des gesunden Oesophagus durch einen Brechact. (Déchirure de l'oesophage sain par le vomissement.) Von Dr. West. (Brit. medic. Journal und Annales des maladies de l'oreille et du larynx 1898, No. 3.)

Ein 55jähriger Mann unterlag auf die im Titel angegebene Weise. Die Section erlaubte erst die Diagnose. Dr. P. K.

Digitized by Google

Abscesse des Innern und der Umgebung der Mandeln. (Les abscès endo- et péritonsillaires.) Von Dr. C. Monori. (Boll. delle mallat. dell' orecch, della gola et del naso und Annales des maladies de l'oreille et du larynx 1898, No. 3.)

Beide Abscessarten wurden in letzter Zeit als rheumatischer Natur betrachtet und demgemäss mittelst Natron salicylicum behandelt. Doch muss man bekennen, dass die Abscesse dennoch ihren Verlauf nahmen. Man muss selbe in der Höhe der Basis des Zäpfchens nach aussen öffnen und deren Recidive durch Tonsillotomie oder Galvanocaustik verhindern. Dr. P. K.

Beitrag zur Diagnose des Mandelschankers. (Contribution au diagnostic du chancre de l'amygdale.) Von Dr. Morel-Lavallée. (Bulletin médical und Annales des maladies de l'oreille et du larynx 1898, No. 3.)

Die Adenopathie und die ausgesprochene Induration sind die Hauptsymptome; der Bubo sitzt immer zwischen dem grossen Zungenbeinhorn und der Parotis. Dr. P. K.

Resultat der Statistik von 20 Fällen chronischen Empyems des Sinus maxillaris, operirt nach der neuen Methode von Dr. Luc. (Résultat d'une statistique de vingt cas d'empyème chronique du sinus maxillaire opérés suivant mon nouveau procédé.) Von Dr. Luc. (Arch. internat. de laryngol. etc., Bd. XI, No. 3, Mai/Juni 1898.)

Die Methode besteht in Incision der Zahnfleischschleimhaut, Eröffnung der vorderen Sinuswand, Ausspülung derselben, Anlegung eines Canals, Drainage, Wundvereinigung. L. giebt eine genaue Beschreibung auch der von ihm anzuwendenden Instrumente (mit Abbildungen), ferner des Verfahrens selbst, der Nachbehandlung, verbreitet sich weiter über die Symptome der Heilung, über Prognose bei einfachen und complicirten Fällen, über Behandlung der Complicationen, ferner über die Vortheile seines Verfahrens und schliesst mit genauer Darlegung von 20 einschlägigen Fällen. Von diesen betrafen acht einfache Sinusitis maxillaris, sämmtlich geheilt; einer Sinusitis maxillaris, complicirt mit Ostitis maxillaris, noch in Behandlung; neun complicirt mit Empyema frontalis, acht geheilt, einer in Folge intracranieller Erkrankung gestorben, und zwei complicirt mit Ethmoidaleiterung, davon einer geheilt.
Beschorner.

Die supraamygdaläre Vertiefung und ihre Erkrankungen. (La fossette susamygdalienne et ses affections.) Von Dr. Donald Rose-Paterson. (Journal of laryngology und Archives internationales de laryngologie, de rhinologie et d'otologie 1898, No. 2.)

Diese Fossa wurde irrtümlicher Weise immer als eine Mandelcrypte betrachtet, was sie aber nicht ist: denn sie kommt regelmässig und unter einer mehr weniger constanten Form vor. Schon His hat selbe im Jahre 1885 in seiner Abhandlung über Embryologie genau beschrieben; dann beschrieb derselbe Autor diese Region abermals in seiner anatomischen Nomenclatur auf einem allgemeinen Anatomencongress. Verf. giebt nun abermals die genaue anatomische Beschreibung dieser Fossa und beweist durch ihre selbstständige, von der

Digitized by Google

Entstehung der eigentlichen Mandel zeitlich unabhängige und verschiedene embryonale Entstehung, dass Mandel und Fossa supraamygdalea als verschieden anzusehen sind. Je nach der Form der wirklichen Mandel kann diese Fossa dreierlei Gestalten annehmen: 1. Ist der obere Mandeltheil wenig ertwickelt, so ist die Fossa gross und sie kann genau mittelst des Rhinoscops untersucht werden. 2. Ist der obere Mandelabschnitt stark entwickelt, so ist die Fossa klein, nach hinten von der Mandel eingeengt und vorn von der Plica, welche vom Arcus palatoglossus ausgeht, bedeckt. Dies ist die häufigste und zugleich ungünstigste Form, weil die Eingangsöffnung sehr klein und die Retention des Schleims und der Speisereste eine sehr häufige ist. 3. Wenn die eigentliche Mandel gänzlich den vorn oben zwischen Arcus palatoglossus und Arcus palatopharyngeus gelegenen Raum ausfüllt, so liegt die Fossa nach hinten und oben von der Mandel, auf dem Arcus palatopharyngeus; dies sind seltene Fälle.

Diese Fossa kann der Sitz verschiedener Affectionen sein, namentlich eitriger Entzündungen und kalkiger Secrete; von Fremdkörpern werden die Fischgräten am häufigsten darin beobachtet.

Wenn Verf. behauptet, keine Arbeit in der Literatur über den betreffenden Gegenstand gefunden zu haben, so irrt er: die neuesten Arbeiten über das Thema rühren von Grünwald und von Killian her.

Dr. P. K.

Ein Fall von lufthaltigem intralaryngealen Tumor: Laryngocele ventricularis. (Présentation d'un malade atteint d'une tumeur gazeuse intralaryngée: laryngocèle ventriculaire.) Von Dr. Cohen Tervaert. (Société néerlandaise d'otologie, de rhinologie et de laryngologie und Archives internationales de laryngologie, d'otologie et de rhinologie 1898, No. 2.)

Seltene und interessante Fälle. Verf. giebt die genaue Beschreibung des von ihm beobachteten, einen 62jährigen Landmann betreffenden Falles. Dr. P. K.

Entfernen eines Fremdkörpers aus dem Oesophagus. (Extraction d'un corps étranger de l'oesophage.) Von Prof. Dr. Péan. (Académie de médecine de Paris und Annales des maladies de l'oreille et du larynx 1898, No. 3.)

Ein Kind hatte ein kupfernes Fünfcentimesstück verschluckt und spürte Anfangs keine Beschwerden. Als nach einigen Tagen Schmerzen mit Athemnoth und Schlingbeschwerden auftraten, wandte man die Radioscopie an, welche die Münze ganz deutlich erkennen liess; letztere wurde durch die Oesophagotomia externa entfernt. Dr. P. K.

Eine Methode zur Bildung des Gaumens nach Entfernung des Oberkiefers bei malignen Neubildungen. Von Priv.-Doc K. M. Sapeschko. (Letopis russk. Chirurg. 1897, No. 3.)

Verf. hebt den traurigen Zustand der durch Oberkieferresection operirten Pat. hevor; auch die nur den bemittelten Kranken zugängliche Prothese hilft dem Uebel nicht vollständig ab. Verf. hat daher ein plastisches Verfahren ersonnen, um den Gaumendefect zu decken. Er

Digitized by Google

benutzt dazu die Wangenschleimhaut der dem Defect entsprechenden Seite, indem er einen 3eckigen Lappen lospräparirt und ihn an die Schnittfläche des weichen resp. die Sägefläche des harten Gaumens annäht. Um die Nähte zu sichern, näht er in 2 Etagen und führt die Fäden durch Bohrcanäle hindurch, die er am Rande des durchsägten harten Gaumens anlegt. Die von ihm erzielten Resultate sollen vortrefflich sein. Von früheren Autoren hat nur Bardenheuer einmal den Versuch einer ähnlichen Plastik gemacht, die ihm aber wegen Durchschneidens der Nähte misslang. Gorodecki.

Betrachtungen über eine Art von Laryngitis acuta des Kindesalters, den acuten Croup simulirend. (Etude sur une forme de laryngitis aigue de l'enfance simulant le croup d'emblée.) Von Dr. Hepp. (Gazette des hôpitaux und Annales des maladies de l'oreille et du larynx 1898, No. 3.)

Verf. kommt zu folgenden Schlüssen: 1. Es besteht beim Kinde eine acute Form von Laryngitis nichtdiphtheritischer Natur, gekennzeichnet durch eine fortwährende, sich immer steigernde Dyspnoe, sowie eintretende Erstickungsanfälle, welche tödtlich enden können und dem Croup ganz ähnlich sind. 2. Es sind keine Pseudomembranen vorhanden; was die ursächlichen Momente und das Fehlen jeder Intoxication angeht, ähnelt sie der Laryngitis stridulosa. 3. Die Dyspnoe kann sogar manchmal die Tracheotomie erheischen. 4. Viele als acuter Croup bezeichnete Fälle und welche keine Diphtheritis waren, müssen hierher gerechnet werden. Dr. P. K.

Mehrere Fälle von folliculärer Amygdalitis, durch Milch hervorgebracht. (Quelques cas d'amygdalite folliculaire due à l'infection par le lait.) Von Dr. Grey-Edwards. (Lancet und Revue de laryngologie et d'otologie 1898, No. 14.)

Alle Patienten hatten dieselbe Milch genossen; letztere enthielt Staphylococcus aureus und Streptococcen; dieselben Microben wurden auf den Mandeln gefunden; gekochte Milch, von derselben Kuh, brachte keine Amygdalitis follicularis hervor. Dr. P. K.

Gutartige unheilbare Recurrenslähmung nach Masern. (Paralysie récurrentielle bénigne incurable consécutive à la rougeole.) Von Dr. Lermoyez. (Société médicale des hôpitaux, 25. février 1898 und Annales des maladies de l'oreille et du larynx 1898, No. 4.)

Eine totale Recurrenslähmung ist nicht bedeutend an sich allein, aber sie ist gewöhnlich der Ausdruck eines unheilbaren tieferen Leidens, wie Aneurysma der Aorta, Oesophaguscarcinom, Lungentuberculose, Tabes. Aber ausnahmsweise kann sie gutartig und dennoch unheilbar sein, wie der vorliegende Fall beweist. Die schwere unheilbare Recurrenslähmung mit letalem Ende; die gutartige heilbare Recurrenslähmung mit Heilung, welche durch Nephritis und Erkältung entsteht; die unheilbare gutartige Recurrenslähmung, wobei Patient nicht stirbt, und deren Ursache meist nicht zu finden ist: dies sind die drei Typen von Recurrenslähmung. Dr. P. K.

Digitized by Google

Günstige Wirkung von Creosotöl, welches bei Trachealobstruction durch Pseudomembranen in die Trachealcanüle eingeführt wird. (Effets favorables de l'introduction d'huile créosotée à travers la canule trachéale dans les cas d'obstruction de la trachée par des membranes diphtéritiques.) Von Dr. Ewart und Dr. Hubert. (Brit. medical association und Annales des maladies de l'oreille et du larynx 1898, No. 4.)

In einem verzweifelten Fall, wo trotz Tracheotomie und Auskratzen der Trachea die Erstickungsgefahr gross war, wurde 5proc. Creosotöl in die Canüle tropfenweise eingeführt; die dadurch hervorgerufenen starken Hustenstösse brachten Pseudomembranen hervor, und das Kind wurde gerettet. Dr. P. K.

Die Bedeutung der Röntgenstrahlen für die Diagnose der für den Laryngologen in Betracht kommenden intrathoracischen Geschwülste. Von Dr. A. Rosenberg in Berlin. (Arch. f. Laryngol. etc. 1898, Bd. VIII, pag. 1.)

Die Erkennung intrathoracischer Geschwülste ist für den Laryngologen werthvoll, weil diese häufig Verengerungen des Luft- und des Speiseweges sowohl als auch Stimmlippenlähmungen zur Folge haben. R. theilt ausführlich fünf Fälle von Aortenaneurysma, zwei Fälle von retronasalen Strumen, drei Fälle von retronasalen Tumoren respective Mediastinaltumoren und zwei Fälle von Oesophaguscarcinom mit, in denen die actinoscopische Untersuchung sehr wesentlich zur Sicherstellung der Diagnose beitrug. R. hält es für sehr wünschenswerth, dass man regelmässig die Cadaver vor der Section durchstrahlt und das erhaltene Bild durch den nachher aufgenommenen Obductionsbefund controlirt. Beschorner.

Drei interessante Fälle von Fremdkörpern der Luftwege. (Trois cas intéressants de corps étrangers des voies aériennes. Von Dr. Meyios. (Journal of laryngol. und Revue hebdomadaire de laryngologie et d'otologie 1898, No. 15.)

Der erste Fall betrifft eine Stecknadel, welche im sagittalen Durchmesser im Larynx sass und in einer Sitzung intact hervorgeholt wurde. Der zweite Fall betrifft einen Mann, welcher behauptete, eine Fischgräte verschluckt zu haben; die Untersuchung ergab ein negatives Resultat; es bildete sich ein Abscess aus, welcher eingeschnitten wurde, sehr viel Eiter entleerte und keine Fischgräte zeigte. In einem dritten Falle bestanden übelriechender Athem, Schmerzen im rechten Arm und Fieber; die Untersuchung ergab ein kleines Knochenstück, welches sich in das rechte seitliche Ligamentum glossoepiglotticum eingekeilt hatte. Dr. P. K.

Beiträge zur Chirurgie der Knochen. Exstirpation des Zungenbeines wegen Caries. Von Dr. Emerich Ullmann. (Wiener medic. Presse 1898, No. 23.)

Erkrankungen des Zungenbeins sind ausserordentlich selten; sie sind meist traumatischer Natur, hauptsächlich Fracturen, wie sie bei Würgversuchen oder Erhängen entstehen, oder Schusswunden. Verf. giebt einen Fall von Caries des Zungenbeins, der in der Literatur ver-

Digitized by Google

geblich seines Gleichen sucht: Ein 28 Jahre alter Mann hat einen Abscess oberhalb der Incisura cartilaginis thyroideae, welcher eröffnet, ausgekratzt und theilweise vernäht wurde. Nach scheinbarer Heilung traten mehrere Recidive zurück, bis Verf. die Fistel spaltete, das ganze Os hyoideum cariös fand und alle sich dort ansetzenden Muskeln trennte; da das Zurücksinken der Zunge befürchtet wurde, wurde während der Operation eine Fixationsnaht durch die Zunge gezogen. Nach der Operation sank die Zunge nicht zurück, die Zungenbeweglichkeit, Schlucken und Stimme wurden normal und nach drei Wochen trat gänzliche Heilung ein. Dr. P. K.

Ein Fall von Blutcyste des Halses und der Achselhöhle. (Referirt in Lepotis russk. Chirurg. 1897, No. 1.)

Es handelte sich um ein 4monatliches Kind, bei dem an der linken Halsseite eine bis in die Achselhöhle sich fortsetzende, harte, undeutlich fluctuirende Geschwulst bestand. Dieselbe vergrösserte sich beim Schreien des Kindes. Die Probepunction ergab reines venöses Blut. Die Behandlung bestand in Comprimiren mittelst Flanellbinde. Nach 6 Wochen verkleinerte sich die Geschwulst auf die Hälfte, nach 4 Monaten verschwand sie gänzlich. Gegenwärtig nach 5 Jahren kein Recidiv.

Gorodecki.

Eitrige Entzündung der Zungenmandel. (Amygdalite linguale phlegmoneuse.) Von Dr. Crouzillac. (Revue hebdomadaire de laryngologie et d'otologie 1898, No. 13.)

Seltene Fälle. Der betreffende Fall entstand nach acutem Catarrh; Anfangs bestanden weder Schmerz, noch das Fremdkörpergefühl, noch vermehrte Speichelsecretion; das Zäpfchen war ödematös angeschwollen, geradeso wie bei Mandelabscessen; es bestanden Sprachstörungen; es bestand Pharyngealdyspnoe, welche mit dem Eröffnen des Abscesses aufhörte. Dr. P. K.

Zur Diagnose von Oesophagotrachealfisteln. Von Dr. Kohlenberger. (Deutsche medicinische Wochenschrift 1898, No. 23.)

Die Diagnose der Perforation des Oesophagus in die Trachea oder einen Bronchus ist leicht, wenn Speisen nach einem glatten, ohne jede Reaction von Seiten des Larynx erfolgten Schlussacte wieder ausgehustet werden. Da die Sache nicht immer so leicht ist, erwähnt Verf. die Experimente von Gerhardt, A. Hoffmann, Martins, Griesinger, Emminghans. In einem Falle, welcher den Verdacht einer Perforation zwischen Oesophagus und Trachea respect. Bronchus erregte, wandte Verf. ein Verfahren an, nach welchem die frühere Diagnose einer Communicatio oesophago-trachealis ad bifurcationem ermöglicht wurde (die Anamnese liess an eine solche Perforation denken; der Ref.). Es wurde eine weiche Oesophagussonde, mit dem höherstehenden Fenster der Trachea zugewendet, in den Oesophagus eingeführt; vor das äussere Ende der Sonde wurde ein brennendes Wachslicht gehalten und die Sonde langsam vorgeschoben, währenddem Pat. tiefe Athemzüge ausführte. Bei dem Inspirium wurde nun die Flamme tief eingezogen, bei darauffolgendem Exspirium stark weggeblasen. An

Digitized by Google

einer Stelle aber, und zwar als die Sondenspitze von den oberen Schneidezähnen 31 cm entfernt war, wurde plötzlich das Licht ausgeblasen; das obere Sondenfenster stand von den oberen Schneidezähnen aus 25 cm tief. Unterhalb dieser Stelle bis an den Magen war der Ausschlag der Flamme wieder vorhanden. Ohne Gefühl eines Hindernisses konnte die Sonde in den Magen vorgeschoben werden. Verf. wiederholte das Experiment mehrere Male in Gegenwart des Professors Leube. Patient starb, wie meist in solchen Fällen, an Pneumonie, und die Section ergab „an der Bifurcation der Trachea eine vier Finger breite, jauchige Ulceration des Oesophagus, in deren Grund eine leicht durchgängige Perforation nach der Trachea führt". Das Geschwür war carcinomatöser Natur. Verf. räth sein Verfahren bei jeder zweifelhaften Diagnose einer Bronchoösophagusfistel anzuwenden. Dr. P. K.

Ueber einige chronische Formen von Larynxdiphtheritis. (De quelques formes prolongées de diphtérie laryngée.) Von Prof. Dr. L. Concetti. (Pediatria und Annales des maladies de l'oreille et du larynx 1898, No. 3.)

Verf. giebt fünf solcher Krankengeschichten, welche sehr instructiv sind und durch die Bacteriologie bestätigt waren. Dr. P. K.

Bacteriologie der Diphtheritis bei Vögeln. (Bacteriologie de la diphtérie aviaire.) Von Dr. Gratia und Dr. Liénaux. (Académie de médecine de Belgique, 30. avril 1898.)

Verff. machten dreierlei Controlversuche, um die Identität oder Nichtidentität der menschlichen und der Vögeldiphtheritis zu eruiren: 1. Therapeutische Versuche mittelst des antidiphtheritischen Serums bei den kranken Thieren; 2. vergleichende Culturen der Microorganismen, welche man bei Menschen und Vögeln findet; 3) Inoculation dieser Culturen bei ausgesuchten Thieren. Verff. kommen zu dem Schluss, dass bei sogenannten diphtheritischen Tauben ein Bacillus besteht, welcher dem Löffler'schen ähnlich ist, aber minder virulent zu sein scheint. Da ein directer Beweis fehlt, um festzustellen, dass dieser Microb ein pseudodiphtheritischer Bacillus ist, so kann man es doch als wahrscheinlich annehmen und man muss die Diphtheritis der Vögel als hygienisch gefährlich annehmen. Dr. P. K.

Die Behandlung des Keuchhustens mit Phenocoll. Von A. A. Poliewktow. (Detskaja Medicina 1897, No. 6.)

Nach einer Uebersicht über die einschlägige Litteratur beschreibt Verf. sieben von ihm mit Phenocoll behandelte Keuchhustenfälle bei Kindern im Alter von zwei bis zehn Jahren. Er verordnete das Mittel meist in Dosen von 0,3 zwei- bis dreimal täglich und beobachtete schon in den ersten Tagen der Behandlung bedeutende Abnahme der Häufigkeit und Intensität der Anfälle. Hauptsächlich schwanden die nächtlichen Anfälle. Verf. vergleicht die Wirkung des Phenocoll bei Keuchhusten mit der des Morphins, ohne dass es jedoch die Gefahren des letzteren für den kindlichen Organismus theile. Gorodecki.

Digitized by Google

Ueber Schilddrüsenpräparate, speciell das Aiodin. Von Dr. O. Lanz in Bern. (Wiener med. Presse 1898, No. 19.)

Verf. hat das Tannin als Fällungsmittel verwendet, mittelst dessen ein Präparat fabrikmässig hergestellt wird, welches die Jodeiweisskörper, die Basen und das Pseudomucin der Glandula thyroidea enthält. Das Verhältniss der Totalschilddrüse zu Aiodin gestaltet sich folgendermaassen: 100 g Thyreoideae recentis = 20 g Thyreoideae sicc. (Thyroidin) = 10 g Aiodin. Gemäss seinen Erfahrungen an Kranken kann Verf. das Aiodin als ein rationelles und wirksames Präparat empfehlen. Es wird in Form comprimirter Pastillen à 0,1, 0,3, 0,5 in den Handel gebracht.

Dr. P. K.

Die Larynxpapillome der Kinder. Von Dr. Egmont Baumgarten. (Orvosi Hetilap und Wiener med. Presse 1898, No. 19.)

Verf. beschreibt zwei Fälle von Larynxpapillomen bei Zwillingen, welche wahrscheinlich während des Geburtsactes von der an Fluor albus leidenden Mutter inficirt worden waren. Zur Behandlung empfiehlt Verf. die Methode von Löri, welche in der Anwendung von Cathetern besteht, welche an verschiedenen Stellen mit ovalen scharfrandigen Oeffnungen versehen sind. Die Tracheotomie ist selten zu umgehen.

Dr. P. K.

Halsaffectionen bei Typhus. (Les lésions de la gorge dans la fièvre typhoide.) Von Dr. Tresilian. (Association britannique de laryngologie, d'otologie et de rhinologie und Revue hebdomadaire de laryngologie 1898, No. 18.)

Von acht Typhusfällen, welche in 14 Tagen vorkamen, waren vier mit Halsleiden behaftet; bei allen vieren war der Larynx frei, man hatte also mit keinem Laryngotyphus zu thun. Nase, Nasenrachenraum und Ohren waren eingenommen, schmerzhaft und mit Belag versehen, dessen mangelnde bacteriologische Untersuchung auffällt.

Dr. P. K.

Beitrag zu der Wichtigkeit der Larynxuntersuchung, sowie Application der Röntgenstrahlen bei den Aneurysmen der Aorta. Von Dr. J. Sendziak in Warschau. (Arch. f. Laryngol. etc. 1898, Bd. VIII, pag. 134.)

S. ist der Meinung, dass Aorten-Aneurysmen sehr viel häufiger sind, als gewöhnlich vermuthet wird. Da nun die Lähmung der unteren laryngealen Nerven (Recurrens), besonders des linken, als einziges und primäres Symptom bei den larvirt verlaufenden Aneurysmen der Aorta existiren kann, die initialen Phasen aber dieser Larynxaffection, welche sich durch eine Posticuslähmung characterisiren, auf einer Seite vollständig ohne Störungen verlaufen können, so empfiehlt er bei jedem Kranken laryngoscopische Untersuchung stattfinden zu lassen, ohne Rücksicht darauf, ob subjective Larynxerscheinungen vorhanden sind. Er ist überzeugt, dass man dann in vielen Fällen dieses Leiden entdecken kann, wo man es am wenigsten vermuthet hätte. Aber nicht nur die diagnostische Bedeutung der Larynxuntersuchung hebt er hervor, sondern auch die prognostische; denn wenn während des Ver-

Digitized by Google

laufes der genannten Krankheit und der durch sie bedingten Larynxlähmung sowohl die subjectiven (Heiserkeit) als auch objectiven Symptome (phonatorische oder cadaverische Stellung der afficirten Stimmlippe) sich verbessern, dann kann man zweifellos vermuthen, dass der Druck auf den Recurrens abgenommen, das Aneurysma sich zusammengezogen hat. Ebenso hat die Untersuchung mit den Röntgenstrahlen neben diagnostischer wichtige prognostische Bedeutung. Die Pulsirung des aneurysmatischen Sackes, welche man während der Untersuchung deutlich sehen kann (S. erläutert dies an einem Beispiel), macht die Prognose viel schlechter, indem sie beweist, dass der Sack noch nicht mit Coagulis gefüllt, resp. viel leichter zur Ruptur geneigt ist. Zur Behandlung empfiehlt S. Kali jodat., Electricität und Massage zur Minderung der Larynxstörungen. Beschorner.

Anwendung der Radioscopie zur Untersuchung der Organe des Thoraxraumes im gesunden und krankhaften Zustande. (Application de la radioscopie à l'examen des organes intrathoraciques à l'état normal et pathologique.) Von Dr. Maragliano. (Semaine médicale 1897, No. 50 und Société italienne de médecine interne, Nàples, octobre 1897.)

Verf., mit Recht sich auf die Experimente von Bouchard in der Pariser Charité stützend, giebt die genaue radiographische Beschreibung von Lunge, Herz und Aorta im gesunden und kranken Zustande, ohne dem Bekannten etwas Neues hinzuzufügen. Die Bronchien nebst Larynx sind nicht dabei beschrieben, namentlich fehlen die radiographischen Symptome der Fremdkörper der obersten Luftwege. Dr. P. K.

Doppelseitige Abductorenparese und Parese der Tensoren der Stimmbänder bei Tabes. (Parésie double des abducteurs et des tenseurs des cordes vocales chez un tabétique.) Von Dr. Grant. (Société laryngologique de Londres, séance du 10. mars 1897 und Annales des maladies de l'oreille et du larynx 1897, No. 10.)

Ein tabetischer Greis ist seit zwei Jahren heiser und zeigt inspiratorischen Stridor seit fünf Monaten. Die laryngoscopische Untersuchung ergiebt das im Titel angegebene Resultat. Fände diese combinirte Lähmung nicht statt, so wäre die Laryngostenose viel ausgesprochener und würde ohne Zweifel die Tracheotomie erfordern. Semon erwähnt einen ähnlichen Patienten, bei welchem die Stenose so plötzlich auftrat, dass schleunigst die Tracheotomie und dreistündliche künstliche Respiration ausgeführt werden mussten; in diesem Falle könne man aber ruhig abwarten. Dr. P. K.

Doppelseitige Abductorenlähmung mit entstehendem Tumor der Zungenbasis. (Paralysie double des abducteurs avec tumeur récente de la base de la langue.) Von Dr. Saint-Clair Thompson. (Société laryngologique de Londres, 10. mars 1897 und Annales des maladies de l'oreille et du larynx 1897, No. 10.)

Ein 57jähriger Patient war in seinem 26. Jahre in die Klinik von Morell Makenzie eingetreten wegen eines in den Hals empfangenen Dolchstiches; das von damals datirte Tagebuch giebt einseitige Lähmung, welche in Heilung überging. Dennoch behauptet Patient, heute noch

Digitized by Google

Athemnoth bei der geringsten körperlichen Anstrengung zu empfinden. Das Laryngoscop ergiebt doppelseitige Abductorenparese mit Erschlaffung der Stimmbänder. Beide Pupillen sind gleich und reagiren normal, das Kniereflex ist normal; Patient behauptet, während der sechs letzten Jahre viel besser zu sein und will heute blos wegen eines Tumors im Munde consultiren. Es besteht in der That eine harte, ulcerirte Stelle an der Zungenbasis, welcher Tumor sich auf den Arcus palatoglossus fortsetzte und von einer geschwollenen Lymphdrüse am entsprechenden Unterkieferwinkel begleitet war. Dr. P. K.

Zwei Fälle von Larynxdiphtherie ohne Membranen. (Aus den Infectionsbaracken der Moskauer Kliniken.) Von N. N. Neipert. (Detskaja Medicina 1897, No. 6.)

Verf. beschreibt zwei durch Autopsie verificirte Fälle von Larynxdiphtherie bei kleinen Kindern. Weder intra vitam, noch bei der Section konnten Membranen nachgewiesen werden. Die bacteriologische Untersuchung des von den Schleimhäuten gewonnenen Schleimes ergab reichlich Diphtheriebacillen, die sich bei der Impfung an Thieren als sehr virulent erwiesen. Auf Grund dieser Beobachtungen zieht Verf. eine Parallele zwischen Diphtherie und Milzbrand, welch letzterer ebenfalls bei geringen Localerscheinungen einen schweren Verlauf nehmen kann. Gorodecki.

Ueber Verknöcherung der Larynxknorpel. Von Dr. Scheier. (Berl. laryngologische Gesellschaft, Sitzung vom 11. März 1898.)

Die Röntgen'sche Durchleuchtung des Larynx giebt ein genaues Bild der Gebilde des Larynx. Die Verknöcherung beginnt im 18. Jahre und entsteht zuerst am hinteren Rande des Schildknorpels. Bei der Frau verknöchern die Schildknorpelplatten von hinten nach vorn, während beim Mann selbe vom unteren Horn nach vorn dem unteren Rande der Lamina entlang fortschreitet. Ein zweiter Ausgang der Verknöcherung entsteht unten am Tuberculum thyroideum, oben nach vorn, und so wird die Lamina thyroidea in zwei Theile getheilt; letzteres kommt aber nie bei dem weiblichen Geschlecht vor. Dr. P. K.

Subglottischer Tumor mit 22 Jahre andauernder Aphonie. (Tumeur sousglottique avec aphonie datant de 22 ans.) Von Dr. Douclan. (Société laryngologique de Londres, 10. mars 1897 und Annales des maladies de l'oreille et du larynx 1897, No. 10.)

Eine 33jährige Frau litt in ihrem elften Jahre an acuter Laryngitis. Das Laryngoscop zeigt einen subglottischen Tumor, welcher die Bewegungen des linken Giessbeckenknorpels hindert, die Grösse einer länglichen, grossen Erbse hat und sich beim Phoniren zwischen beide Stimmbänder legt, trotzdem er nicht gestielt ist. Der Fall ist insofern interessant, dass er beweist, wie lange Zeit ein solcher Tumor bestehen kann, ohne gefahrdrohende Symptome hervorzurufen.

Dr. P. K.

Digitized by Google

Zur Frage der endolaryngealen Behandlung des Kehlkopfkrebses. Von Dr. Noltenius in Bremen. (Arch. f. Laryngol. etc., Bd. VIII, pag. 128.)

Fall, einen 59 Jahre alten Gutsbesitzer betreffend. Das Carcinom (im Gesammtgewicht von 1 g) wurde mittelst Landgraf'scher Curette auf endolaryngealem Wege vollständig entfernt (wie die post mortem-Untersuchung im Göttinger pathologischen Institut ergab), doch trat bald nach der Operation eine sehr heftige Blutung ein, in deren Gefolge Patient vier Tage nachher zu Grunde ging. Auffallend war das langsame Wachsthum der Geschwulst (vier Jahre). Beschorner.

Fremdkörper der Trachea, durch die Tubage entfernt. (Corps étranger de la trachée enlevé par le tubage.) Von Dr. Sevestre. (Société des sciences de Paris, 26. octobre 1897 u. Semaine médicale 1897, No. 52.)

Ein 5jähriges Mädchen hat eine bewegliche schwarze Glasperle in der Trachea. Statt der Tracheotomie wurde die Tubage ausgeführt, und nach drei Minuten wurde der Fremdkörper ausgeworfen; er mass 1 cm auf 3—4 mm; zehn Minuten später wurde das Rohr entfernt, und das Kind war geheilt. — Der Fall beweist von Neuem, dass bei beweglichen, mehr weniger abgerundeten, nicht quellbaren Fremdkörpern der durch das Heraufsteigen des Fremdkörpers bis an die Glottis hervorgerufene Spasmus das Haupthinderniss für die Exspectoration desselben bildet. (Der Ref.) Dr. P. K.

Ueber Tuberculose der Vögel und der Säugethiere. (Sur la tuberculose aviaire et la tuberculose des mammifères.) Von Dr. Pantini. (Société italienne de médecine interne, 20.—24. octobre 1897 und Semaine médicale 1897, No. 52.)

Es ist eine practisch wichtige Frage, ob beide Tuberculosen identisch sind oder nicht. Verf. kommt am Ende seiner langen Experimente zu dem Schlusse, dass das pathogene Agens der Tuberculose nur ein einziges ist, dass dasselbe aber verschiedene Abarten zeigt, welche sich eine in die andere verändern können, was übrigens dem Gesetz der Biologie und dem von anderen Bacterien (Streptococcus, Diplococcus, Cholerabacillus, Typhusbacillus, Pest- und Diphtheritisbacillus) entspricht. Dr. P. K.

Bacteriologische Untersuchungen bei Diphtheritis; Vorhandensein des Bacillus in den Eingeweiden. (Recherches bactériologiques chez les diphtéritiques; présence du bacille dans les viscères.) Von Dr. H. Barbier. (Académie des sciences de Paris, 26. octobre 1897 und Semaine médicale 1897, No. 52.)

Die Untersuchungen von Dr. Barbier und Dr. Tollemer sind in drei Richtungen hin ausgeführt worden: 1. Bei den betreffenden Leichen wurde in Bezug auf die Microben untersucht, und es wurde alles, was bis jetzt bekannt war, namentlich über die Mischformen, bestätigt. 2. Der zweite Punkt bezieht sich auf gewisse Anginen, bei denen man als Microorganismus nur allein die sog. kurzen Bacillen findet; die nichtdiphtheritische Natur dieser Anginen ist als bewiesen anzusehen. 3. Der dritte Punkt betrifft die klinische Form der verschiedenen Diphtheritisfälle und die Aufstellung des reinen und des Misch- oder

Digitized by Google

infectiösen Typus. Die Arbeit wird am besten im Original nachgelesen. — Eines erhellt aus der Arbeit und bestätigt die bis jetzt gemachte Erfahrung, dass das Vorhandensein der Pseudomembranen im Halse und deren Aussehen von untergeordnetem diagnostischen und prognostischen Werthe sind. (Der Ref.) Dr. P. K.

Ein Fall von Leptothricosis amygdalarum bei einem 1½jährigen Kinde. (Aus dem Ambulatorium des Moskauer städtischen St. Wladimir-Kinderhospitals.) Von T. P. Krasnobajew. (Detskaja Medicina 1897, No. 4.)

Die Affection wurde bei der Untersuchung des an Influenza erkrankten Kindes zufällig entdeckt und präsentirte sich als diffuse, weisse, bröckelige Auflagerung auf beiden Tonsillen. Der Character der Erkrankung wurde microscopisch festgestellt. Die unterliegende Schleimhaut war unverändert. Die Affection machte weiter keine Symptome, trotzte aber der Behandlung (Abziehen der Membranen und Betupfen mit Wasserstoffsuperoxyd). Der Fall verblieb blos 13 Tage in Beobachtung. Gorodecki.

Leberverschiebung während der Athmung. (Des déplacements du foie pendant la respiration.) Von Dr. Laborde. (Semaine médicale 1897, No. 50 und Société de biologie de Paris, octobre 1897.)

Durch die Radioscopie überzeugte Verf. sich, dass die Leber während der Athmung grosse Verschiebungen erleiden kann. Bei einer tiefen Inspiration kann die Leber sich 4—5 cm nach unten verschieben. Es ist also practisch, dass der Arzt bei Untersuchung der Leber das Athmen sistiren lässt. Dr. P. K.

Ueber Polyphonie. Von B. Fraenkel. (Berliner laryngologische Gesellschaft, Sitzung vom 11. März 1898.)

Verf. stellt einen Polyphonisten vor, welcher eine grosse Anzahl Blas- und Streichinstrumente nachahmen konnte, trotzdem sein Stimmapparat nichts Abnormes bemerken liess. Verf. und auch Flatau bemerken mit Recht, dass neben dem äusserst feinen Gehör solcher Leute die accessorischen Apparate (Mund, Lippen, Nase, Zähne u. s. w.) die Hauptrolle spielen. Dr. P. K.

Notizen.

Unser verdienstvoller College Herr Privatdocent Dr. Bloch in Freiburg i. B. wurde zum Professor ernannt.

Unser geschätzter Mitarbeiter Herr Dr. Krepuska hat sich als Docent für Ohrenheilkunde, Herr Dr. Morelli als Docent für Laryngologie an der Budapester Universität habilitirt.

Alle für die Monatsschrift bestimmten Beiträge und Referate sowie alle Druckschriften, Archive und Tausch-Exemplare anderer Zeitschriften beliebe man an Herrn Prof. Dr. Gruber in Wien I, Freiung 7, zu senden. Beiträge werden mit 40 Mark pro Druckbogen honorirt und die gewünschte Anzahl Separat-Abzüge beigegeben.

Verantwortlicher Redacteur: Prof. Dr. Ph. Schech in München.
Verlag von Oscar Coblentz. Expeditionsbureau: Berlin W. 35, Derfflingerstrasse 22a.
Druck von Carl Marschner, Berlin SW., Ritterstrasse 41.

Digitized by Google

Monatsschrift für Ohrenheilkunde

sowie für

Kehlkopf-, Nasen-, Rachen-Krankheiten.

Organ der Oesterr. Otologischen Gesellschaft.

(Neue Folge.)

Mitbegründet von weil. Prof. Dr. M. Rüdinger, Prof. Dr. R. Voltolini und weil. Prof. Dr. Fr. H. Weber-Liel

und unter Mitwirkung der Herren

Docent Dr. **E. Baumgarten** (Budapest), Hofrath Dr. **Beschorner** (Dresden), Prof. Dr. **Ganghofner** (Prag), Docent Dr. **Gomperz** (Wien), Dr. **Heinze** (Leipzig), Dr. **Hopmann** (Cöln), Prof. Dr. **Jurasz** (Heidelberg), Dr. **Keller** (Cöln), Prof. Dr. **Kiesselbach** (Erlangen), Prof. Dr. **Kirchner** (Würzburg), Dr. **Koch** (Luxemburg), Dr. **Law** (London), Docent Dr. **Lichtenberg** (Budapest), Dr. **Lublinski** (Berlin), Dr. **Michel** (Cöln), Docent Dr. **Moldenhauer** (Leipzig), Prof. Dr. **Onodi** (Budapest), Docent Dr. **Paulsen** (Kiel), Dr. **A. Schapringer** (New-York), Dr. **Schäffer** (Bremen), Dr. **E. Stepanow** (Moskau), Prof. Dr. **Störck** (Wien), Prof. Dr. **Strübing** (Greifswald), Dr. **Weil** (Stuttgart), Dr. **Ziem** (Danzig)

Herausgegeben von

Prof. Dr. JOS. GRUBER Wien. **Prof. Dr. v. SCHRÖTTER** Wien. **Prof. Dr. PH. SCHECH** München.

Prof. Dr. E. ZUCKERKANDL Wien.

Dieses Organ erscheint monatlich in der Stärke von 3 bis 3½ Bogen. Man abonnirt auf dasselbe bei allen Buchhandlungen und Postanstalten des In- und Auslandes.
Der Preis für die Monatsschrift beträgt 12 R.-M. jährlich; wenn die Monatsschrift zusammen mit der Allgemeinen medicinischen Central-Zeitung bestellt wird, nur 8 R.-M.

Jahrg. XXXII. **Berlin, October 1898.** **No. 10.**

I. Originalien.

Aus der IV. medicinischen Abtheilung des allgem. Krankenhauses in Wien.

Ueber tabische Taubheit.

Von

Dr. **Alexander Arthur Lerner**, Secundararzt.

Von den Hirnnerven, die ihren Ursprung in der Medulla oblongata nehmen, ist es der Acusticus, der neben dem Facialis im Verlaufe der Tabes am seltensten in Mitleidenschaft gezogen wird. Wohl sind Schwindel, Schwerhörigkeit, subjective Gehörsempfindungen, Gehörshallucinationen häufig im Verlaufe der Tabes beobachtet worden, doch ist diesen dem Gehörorgane zu vindicirenden Symptomen erst in den letzten drei Jahrzehnten insofern grössere Aufmerksamkeit geschenkt worden, als die betreffenden Fälle theilweise der otiatrischen Untersuchung zugeführt und andererseits den pathologischen Veränderungen am Hörnerven und seinem Terminalapparate ein besonderes Augenmerk

Digitized by Google

zugewandt wurde. Dieses besondere Interesse gab die Veranlassung zur otiatrischen Exploration einer grösseren Anzahl von Tabetikern, nicht nur von solchen, die sich über subjective Gehörsempfindungen, Schwindel, Schwerhörigkeit beklagten, sondern auch von anderen, die im Verlaufe ihrer Krankheit nie eine Klage über etwaige Störungen von Seiten des Gehörorgans laut werden liessen. Die Ergebnisse dieser Untersuchungen führten zur Ueberzeugung, dass nicht jede Anomalie des Gehörs im Verlaufe der Tabes auf eine durch die letztere bedingte Erkrankung des schallempfindenden Apparates zurückzuführen ist, dass es sich vielmehr sehr oft um Mittelohraffectionen oder um Erkrankungen des schallempfindenden Apparates handelt, die auch durch andere ätiologische Momente begründet erscheinen.

So haben Pierre Marie und G. L. Walton[1]) (1883) bei 24 Tabetikern eine ziemlich genaue otiatrische Untersuchung durchgeführt und fanden in 17 Fällen deutliche Anomalien von Seiten des Gehörorgans, die vorwiegend in Ohrensausen und Schwindel bestanden. Bei einer ziemlich grossen Anzahl dieser Kranken konnten sie auch eine deutliche Abnahme der Hörschärfe constatiren, welche sie, gestützt auf die otologischen Befunde, fast ausschliesslich auf eine Mittelohraffection beziehen; dagegen bringen sie das Ohrensausen und den Schwindel der Tabetiker mit einer Erkrankung der Nervi ampullares in Zusammenhang.

Ebenfalls genaue Untersuchungen führte Leopold Treitel[2]) an 20 Diabetikern durch, doch fand er darunter im Ganzen fünf Fälle von Schwerhörigkeit, von welchen nur zwei nervöser Natur waren. Die Symptome, auf die der Autor die Diagnose der nervösen Schwerhörigkeit in diesen Fällen basirt, sind: die starke Herabsetzung der Hörweite für Sprache, der Knochenleitung für Uhr und Stimmgabeltöne und der Perception für hohe Töne. Da aber in einem dieser Fälle der positive Rinne sich deutlich verkürzt zeigte, das Auscultationsgeräusch per Catheter einen scharfen Beiklang hatte, die Trommelfelle zwar getrübt, aber nicht retrahirt waren und im zweiten Falle ausser einer starken Verkürzung des positiven Rinne linkerseits eine fast milchglasartige Trübung des Trommelfells ohne Retraction zu constatiren war, sieht sich der Autor veranlasst, neben der Acusticusaffection noch in beiden Fällen sclerotische Mittelohrprocesse anzunehmen, deren Grund er, mit Rücksicht auf die in einem dieser Fälle constatirten Störungen im Gebiete des Trigeminus und Glossopharyngeus (schmerzloser Zahnausfall, Salivation), in einer durch die Tabes verursachten Erkrankung von trophischen Fasern dieser Nerven erblickt.

Diese Ansicht von Treitel wird durch eine gleiche von Collet[3]) gestützt, der darauf hinweist, dass die Schwerhörigkeit im Verlaufe der Tabes nicht selten von Trigeminuserscheinungen begleitet wird, dass dann somit vom Trigeminus aus möglicher Weise trophische Störungen im Mittelohre verursacht werden, die zu sclerotischen Mittelohrprocessen führen.

Auch Morpurgo[4]) ist der Annahme von trophischen Störungen des Mittelohres im Verlaufe der Tabes nicht abgeneigt. Dieser Autor hat an 53 Tabetikern (an 40 dieser Kranken gemeinschaftlich mit A. Marina) otiatrische Untersuchungen vorgenommen, wobei sich herausstellte, dass von diesen 53 Kranken nur 10 normales Gehör

Digitized by Google

hatten; 18 Mal wurden schon anamnestisch Hörstörungen constatirt, in den übrigen Fällen wurde zum Theile eine erhebliche Abnahme des Gehörs gefunden; in 28 Fällen war der Trommelfellbefund normal; in 35 Fällen fiel der Rinne beiderseits positiv aus; in 5 Fällen einerseits positiv; 1 Mal war der Rinne zweifelhaft, 2 Mal beiderseits negativ; der Weber fiel 24 Mal in 35 vermerkten Fällen central aus; in einigen Fällen wurde eine bedeutende Verkürzung der Kopfknochenleitung constatirt; die verschiedenen Tonhöhen wurden im Grossen und Ganzen gleichmässig percipirt.

Diese klinischen Befunde von Morpurgo sprechen für eine Affection des schallempfindenden Apparates in einer grösseren Anzahl der von ihm untersuchten Fälle. Gleichzeitig wurde von Morpurgo durch diese in den verschiedenen Stadien der Tabes durchgeführten Untersuchungen die Thatsache festgestellt, dass Hörstörungen in jedem Stadium der Tabes auftreten können; ob aber dieselben auf einer rein functionellen oder auf einer gleichzeitig anatomischen Erkrankung des Hörnerven (in seinem Stamme, seinen Verzweigungen, in seinem bulbären Ursprunge oder im Terminalapparate) basiren, geht aus diesen Untersuchungen nicht hervor, da von allen diesen Fällen keine histologischen Befunde vorliegen.

Ausserdem sind in der Litteratur Beobachtungen von Gowers[5]), Erb[6]), Leyden[7]), Hirt[8]), Pierret[9]), Althaus[10]), Roosa[11]) verzeichnet.

Gowers beobachtete zwei Fälle von Taubheit im Verlaufe der Tabes und nahm in beiden Fällen Acusticusatrophie an.

Erb berichtet über einen Fall, wo er mit Wahrscheinlichkeit die Diagnose auf Acusticusatrophie stellt.

Leyden sah einige Tabesfälle mit Schwerhörigkeit, die sich schleichend zur Taubheit entwickelte.

Hirt spricht von zwei Fällen von Acusticusaffection im Verlaufe der Tabes; in beiden Fällen war der Ménière'sche Symptomencomplex vorhanden.

Pierret berichtet über zwei Fälle von Schwerhörigkeit mit subjectiven Gehörsempfindungen.

Althaus diagnosticirte in einem Tabesfalle mit subjectiven Gehörsempfindungen, Schwindel und beiderseitiger völliger Taubheit bei normalem Mittelohrbefunde: Neuritis des Acusticus.

Roosa beobachtete mehrere mit hochgradiger Gehörsstörung einhergehende Tabesfälle, wo er eine Acusticusaffection annahm.

Auch diese letzteren Beobachtungen sind durch histologische Befunde nicht belegt.

Von gravirender Bedeutung sind aber die Beobachtungen von Oppenheim und Siemerling[12]) (1 Fall), von Haug[13]) (3 Fälle) und von Habermann[14]) (1 Fall), wo Sectionen vorgenommen, die graue Degeneration der Hinterstränge festgestellt und histologische Untersuchungen des Hörnerven durchgeführt wurden. An der Hand der Befunde in all' diesen Fällen ergiebt sich folgendes Bild der tabischen Veränderungen am Hörnerven und seinem Terminalapparate: Schwund von Nervenfasern und bindegewebige Atrophie des Acusticusstammes, der Wurzeln, des Ramus vestibularis und cochlearis nebst stärkerer

Digitized by Google

Wucherung des Perineurium und Rundzelleninfiltration der Nervenscheide der einzelnen Nervenfasern des eigentlichen Hörnerven; partieller oder totaler Schwund der Nervenfasern im Sacculus, Utriculus, in der Schnecke und stärkere Körnung, sowie partieller oder totaler Schwund der Ganglienzellen der letzteren; Degenerationserscheinungen an den Nervenfasern in den Ampullen nebst partiellem Schwunde der Nerven daselbst; am Corti'schen Organe fand sich in zwei Fällen (Haug) Trübung und stärkere Körnung des Protoplasmas der Corti'schen Zellen, sowie Abplattung derselben, in einem Falle von Haug auch Reduction der Corti'schen Zellen auf die Hälfte. Ausserdem wurden in der Schnecke stärkere Verlöthungen bindegewebiger Natur zwischen Membrana Corti (Membrana tectoria) und der Membrana reticularis, sowie umschriebene Wucherungen des periostalen Ueberzuges der Lamina spiralis constatirt.

Nur in einem Falle (Haug) wurde nebst bindegewebiger Atrophie des Ramus cochlearis und vestibularis nebst Veränderungen am Terminalapparate und am aufsteigenden Aste des Acusticus der histologische Befund einer partiellen Degeneration der Nervenfasern in einem Hauptkerne des Acusticus nebst Rundzelleninfiltration der Nebenkerne erhoben; dagegen ist es uns trotz eifriger Umschau in der Litteratur nicht gelungen, noch einen zweiten Tabesfall mit histologisch constatirter Läsion der Fasern in einem Hauptkerne des Acusticus zu eruiren.

Im Falle Oppenheim und Siemerling wurde eine deutliche Atrophie eines grossen Theiles der Wurzelbündel, die den Acusticuskern neben dem Vaguskerne verlassen und an der aufsteigenden Wurzel des Trigeminus vorbeiziehen, constatirt.

Eine genaue histologische Untersuchung liegt aber nur in vier Fällen, nämlich in drei Beobachtungen von Haug und in einer von Habermann vor, während in dem Falle von Oppenheim und Siemerling über den Zustand der labyrinthären Ausbreitung des Acusticus nichts verlautet.

In jedem von diesen vier Fällen wurde eine genaue Untersuchung des Hörnerven bis zu seiner labyrinthären Ausbreitung durchgeführt, und es ist in jedem dieser Fälle ausser anderen Veränderungen ein erheblicher Schwund der Fasern des Ramus cochlearis und Veränderungen an den Fasern in der Schnecke gefunden worden, ja im Falle von Habermann war nur noch ein Rest von Fasern in der Schneckenspitze und in einem Falle von Haug überhaupt keine Fasern in der Schnecke nachweisbar.

Nicht unerwähnt darf ein Tabesfall mit beiderseitiger Taubheit von Strümpell[15]) bleiben, wo schon macroscopisch Acusticusatrophie erhoben wurde.

Während es nun durch die Erbringung dieser histologischen Thatsachen ausser Zweifel steht, dass die Tabes zu anatomischen Veränderungen am Hörnerven und dem Terminalapparate desselben führt, ist es andererseits durch zwei Sectionen von Lucae bewiesen, dass Gehöranomalien im Verlaufe der Tabes auch in bestehenden Mittelohrprocessen bei ganz intactem Hörnerven ihren Grund haben können.

Wenn nun nach diesen Auseinandersetzungen ein Fall von bilateraler Taubheit im Verlaufe der Tabes mitgetheilt werden soll, so geschieht

Digitized by Google

es, weil einerseits derartige Fälle an und für sich selten sind und weil anderseits dieser Fall betreffs der Localisation des Processes ein besonderes Interesse bietet.

Im Nachfolgenden die Krankengeschichte:

Es handelt sich um einen im 50. Lebensjahre stehenden Mann aus unbelasteter Familie. Im 18. Lebensjahre litt Patient an Typhus abdominalis, in den Jahren 1879—81 hat er wegen seiner Fettleibigkeit eine Entfettungscur durchgemacht. Die Symptome seiner jetzigen Erkrankung setzten angeblich im September 1897 ein: Patient merkte vor Allem, dass er am rechten Auge schlecht sehe und dass er beim Gehen ungeschickt und unbeholfen sei. Gleichzeitig stellten sich heftige Schmerzen in den unteren Extremitäten ein, die immer plötzlich auftraten.

Mitunter hatte Patient das Gefühl, als ob „ein Riemen seinen Leib zusammenschnüren würde". Anfang März 1898 stellten sich Erscheinungen von Blasentenesmus und Urinincontinenz ein. Ungefähr um dieselbe Zeit bemerkte Patient bei jeder Handbewegung heftiges Zittern der oberen Extremitäten.

Mitte März 1898 traten Erscheinungen von Seiten des Gehörorgans auf; Patient konnte durch vier bis fünf Tage „Rauschen" in beiden Ohren wahrnehmen, er hörte aber so gut wie früher. („Früher habe er stets das beste Gehör gehabt.") Es traten jetzt Augenblicke ein, wo es ihm vorgekommen, dass die Leute zu laut sprechen würden; auch sei er während dieser Zeit hie und da von Schwindel heimgesucht worden. Nach Ablauf dieser wenigen Tage sei er ohne ihm bekannte Ursache ganz plötzlich auf beiden Ohren taub geworden. Von diesem Momente an habe er wohl bei sehr lautem Anrufen gehört, dass man mit ihm spreche, ein Wort oder einen Satz habe er aber nicht mehr verstanden. Ohrenschmerzen und Fieber hat Patient vor und zur Zeit der Taubheit gänzlich vermisst.

Den Gebrauch von Chinin oder Salicylpulver stellt Patient entschieden in Abrede. Auch wurde sein Ohrenleiden zu Hause keiner Behandlung unterzogen: er fuhr nach Wien, um hier Heilung zu finden.

Patient leugnet eine venerische Affection; er ist Vater von fünf gesunden Kindern.

Vom 3. Mai bis 16. Juni 1898 befand sich Patient auf der IV. medicinischen Abtheilung des allgemeinen Krankenhauses.

Die Erhebung der anamnestischen Details machte Angesichts der besonderen Intelligenz des Patienten keine wesentlichen Schwierigkeiten, auch machten seine Angaben, die zu wiederholten Malen eingeholt wurden, den Eindruck der Wahrscheinlichkeit.

Status praesens: Patient mittelgross, kräftig; Musculatur und Panniculus adiposus entsprechend entwickelt. Die Hautdecke bietet nichts Abnormes dar. Radialarterie weich; Puls rhythmisch, 78 in der Minute. Die Respiration vorwiegend abdominal, ruhig. Kein Fieber. Pupillen gleich, mittelweit, lichtstarr; die accomodative Reaction erhalten. Herzbefund normal. An Lunge und Leber nichts Abnormes nachweisbar. Milz nicht fühlbar. Es besteht Incontinentia urinae et alvi. Der Harn reagirt sauer, sein specifisches Gewicht = 1019, er enthält weder Albumen noch Zucker. Die Prüfung der Sensibilität ergiebt: Richtige

Digitized by Google

Localisation der Berührung mit der Stecknadel, nirgends deutliche Anästhesie oder Hyperästhesie; doch tritt oft die verlangsamte Leitung für Tast- und Schmerzempfindung zu Tage: Patient empfindet die Berührung der Fusssohle erst nach einiger Zeit. Temperatursinn normal. Gewichte werden leicht unterschieden. Das Lagebewusstsein der oberen Extremitäten ist gestört; deutliche Ataxie und Intentionstremor in den oberen Extremitäten. Die motorische Kraft derselben normal. Die motorische Kraft der unteren Extremitäten unter der Norm. Die Patellar- und Achillessehnenreflexe fehlen. Der Gang des Patienten ist breitspurig, stampfend, atactisch. Das Romberg'sche Symptom positiv. Pat. ist bilateral völlig taub, auch mittelst des Hörschlauches versteht er das Gesprochene nicht; es ist mit ihm nur auf schriftlichem Wege eine Verständigung möglich.

Zur Prüfung der Hörfunction wurden Stimmgabeln von verschiedener Tonhöhe ($C = 128$ v., $C_1 = 256$ v., $C_2 = 512$ v., $C_3 = 1024$ v., $C_4 = 2048$ v.), die Galtonpfeife, die Uhr, die Conversations- und Flüstersprache verwendet. Die Hörfunctionsprüfung wurde des Oefteren durchgeführt, und es ergab sich hierbei: Völlige Taubheit für Uhr und Sprache beiderseits; Ausfall der hohen Töne aus der Perception; die Perception für tiefe Töne war erhalten; der Weber wurde nie lateralisirt; der Rinne erwies sich beiderseits positiv bei stark verkürzter Kopfknochenleitung; die Dauer der Perception durch die Knochen schwankte beiderseits zwischen 7—8 Secunden.

In den letzten zwei Wochen wurden nur noch die stark angeschlagenen tiefen Stimmgabeln vom äusseren Gehörgange aus wahrgenommen, während die Kopfknochenleitung bis auf einen minimalen Rest fast völlig geschwunden ist.

Patient berichtet über „Rauschen" im Ohre, das oft mehrere Tage ohne Unterbrechung anhält, und klagt manchmal über Schwindel, sowie heftige Ohrenschmerzen, die einige Stunden lang andauern.

Beim Katheterismus zeigt das Anschlagegeräusch keinen scharfen Character. Eine Besserung des Hörvermögens trat nach Katheterapplication nie auf, doch hat Patient stets das Anschlagen der Luft im Ohre empfunden. Auch am Trommelfelle keine Anästhesie. (Prüfung mittelst einer Sonde, die mit dem Trommelfelle in Berührung gebracht wurde.)

Der ophthalmoscopische Befund lautet auf Atrophie der Papillen. Von Seite der anderen Hirnnerven keinerlei Erscheinungen. Die Trommelfelle zeigten keine Abnormität.

Das Bracht-Romberg'sche Symptom, die reflectorische Pupillenstarre, der breitspurige, atactische Fersengang, das fehlende Kniephänomen, die constatirte Opticusatrophie lassen uns mit Sicherheit auf Tabes schliessen, und es wird nun unsere Aufgabe sein, zu entscheiden, ob die beim Patienten im Verlaufe seiner Krankheit plötzlich bilateral aufgetretene Taubheit tabischen oder eines anderweitigen Ursprunges sei. Da Patient bis zum Momente des Eintrittes seiner plötzlichen Taubheit stets das beste Gehör hatte, nie unangenehme Geräusche, wie Knacken und Knistern, im Ohre wahrnehmen konnte, das früher erwähnte „Rauschen" sich erst einige Tage vor der Taubheit einstellte und die Trommelfelle sich in Wölbung, Glanz, Farbe normal verhielten,

Digitized by Google

mussten alle Bedenken, ob denn doch nicht die Ursache dieser Taubheit in einer chronischen, doch plötzlich progredient gewordenen Mittelohr- und in einer durch diese veranlassten Labyrinthaffection zu suchen sei, von vornherein fallen gelassen werden. Es bleibt also nur übrig, zu entscheiden, ob die Ursache dieser plötzlichen Taubheit in einer primären Labyrinthaffection oder doch in einer thatsächlichen primären Affection der Hörnerven zu suchen sei.

Von den primären Labyrintherkrankungen, die bei Leucämie, perniciöser Anämie, Diabetes, acuten Infectionskrankheiten, Atheromatosis der Gefässe, durch Hämorrhagie oder Exsudation ins Labyrinth bedingt sind und plötzlich zu bilateraler Taubheit führen könnten, müssen wir absehen, da alle diese Krankheiten im vorliegenden Falle auszuschliessen sind.

Auch die Annahme einer durch Embolie der Arteria auditiva interna gesetzten plötzlichen Taubheit ist angesichts des normalen Herzbefundes von der Hand zu weisen. Da ferner eine venerische Affection vom Patienten geleugnet wird und objective Symptome von Syphilis nicht nachweisbar sind, haben wir trotz des positiven Rinne, der eminent verkürzten Kopfknochenleitung, des Ausfalles der Perception für hohe, bei Erhaltensein derselben für tiefe Töne, also ungeachtet eines Stimmgabelbefundes, der auch bei durch eine Labyrinthsyphilis hervorgerufener Taubheit beobachtet werden kann, kein Recht, eine syphilitische Erkrankung des Labyrinthes anzunehmen.

Die primäre acute Labyrinthitis setzt unter Fieber, starker Gesichtsröthung, Erbrechen ein, welchen Symptomen ziemlich rasch Bewusstlosigkeit, Delirien und Convulsionen folgen; diese Erscheinungen gehen in einigen Tagen zurück und es persistirt Taubheit.

Es liegt demnach hier eine Symptomenreihe vor, die in unserem Falle fehlt.

Alle diese Thatsachen drängen also bei Berücksichtigung der sicher nachgewiesenen Tabes zur Annahme hin, dass in unserem Falle eine Affection des Hörnerven vorliege.

Die bilaterale, totale Taubheit (für Sprache und Uhr), die grösstentheils continuirlichen, subjectiven Gehörsempfindungen, der beiderseits positive Rinne, die stark verkürzte Kopfknochenleitung im Zusammenhange mit dem Ausfalle der Perception für hohe, bei Erhaltensein derselben für tiefe Töne nebst Schwindelgefühl bilden in ihrer Gesammtheit in unserem Falle einen Symptomencomplex, der uns nach Ausschluss der oben erörterten Ohraffectionen auf eine Acusticuserkrankung schliessen lässt.

Es kann aber eine plötzliche bilaterale Taubheit, die durch eine Acusticuserkrankung bedingt ist, durch eine rheumatische und hysterische Lähmung des Acusticus [Magnus[17])] oder durch Schreck, depressive Affecte hervorgerufen werden. Da psychische Alterationen nach Moeli[18]) doch bei 19 pCt. der Tabetiker vorkommen, wäre es möglich, dass heftig hereingebrochene seelische Verstimmung plötzliche Taubheit im Verlaufe der Tabes zur Folge haben könnte, wobei noch hier besonders die Thatsache festzuhalten ist, dass die Emotionstaubheit auch dauernd persistiren kann.

Da Patient plötzlichen Kummer, Verdruss oder Schreck vor Ein-

Digitized by Google

tritt der Taubheit absolut negirt, haben wir keinen Grund, an Emotionstaubheit zu denken.

Die plötzliche hysterische oder rheumatische Lähmung des Acusticus ist in der Regel nur vorübergehend.

Ein Anhaltspunkt für eine hysterische Taubheit (wie unmotivirtes Benehmen des Patienten, Hemianästhesie oder anderweitige Sensibilitätsstörungen, stärkere Schwankungen der Hörfunction) fehlt in unserem Falle ebenso, wie ein ätiologisches Moment oder der Nachweis irgend einer rheumatischen Affection für die Annahme einer rheumatischen Taubheit.

Es handelt sich also in unserem Falle um eine tabische Erkrankung des Hörnerven, und es obliegt uns, zu erörtern, wo am Hörnerven sich der Process localisirt hat, ob hier eine bulbäre Läsion der Acusticuskerne oder eine Erkrankung des Acusticus peripherwärts von den Kernen vorliege.

Der plötzliche Eintritt der bilateralen Taubheit und der klinische Befund, Momente, die in unserem Falle einer tabischen Acusticus-Erkrankung zukommen, können für eine Localisation des tabischen Processes in den Kernen des Acusticus nicht genügen. Wenn in einem speciellen Falle neben diesen Factoren noch klinische Erscheinungen von Seite anderer im verlängerten Marke entspringender Nerven zu constatiren sind, lässt sich eine derartige Localisation des tabischen Processes auch nur mit Wahrscheinlichkeit annehmen. Da in unserem Falle keinerlei Symptome einer Erkrankung der Bulbärnerven vorliegen, müssen wir es dahingestellt sein lassen, ob es sich hier um eine Kernläsion oder um eine Erkrankung des Acusticus peripherwärts von den Kernen handle.

Wenn auch die Prognose einer tabischen Erkrankung des Acusticus eine sehr triste ist, erscheint die Unterlassung therapeutischer Eingriffe in einem speciellen Falle ganz und gar nicht gerechtfertigt. Der galvanische Strom vermag die dem Patienten überaus peinlichen subjectiven Gehörsempfindungen zu bannen; in unserem Falle gelang es bei Anwendung sehr schwacher Ströme das Einsetzen der subjectiven Gehörsempfindungen oft für mehrere Tage hinauszuschieben. Eine Besserung des Hörvermögens durch die Electricität wurde ebenso wenig wie durch die Katheterapplication und die gleichzeitige interne Medication mit Jodkali und Abführmitteln erzielt.

Der Acusticus reagirte auf den galvanischen Strom bei 4 M.-A. mit einer Klangempfindung, die Patient als „Kochen" zu bezeichnen pflegte.

Die tabische Acusticuserkrankung setzt unter Ohrensausen, Schwindel, Brechneigung, heftigen Ohrenschmerzen und Scharfhörigkeit ein; diesen Symptomen, von denen mit Ausnahme der subjectiven Gehörsempfindungen die übrigen mehr oder minder vermisst werden können, schliesst sich fast gleichzeitig Beeinträchtigung des Hörvermögens an, welches allmählich oder einige Tage nach Beginn der ersten Ohrsymptome völlig schwinden kann. Auch bei bereits bestehender Taubheit können Ménière'sche Symptome, sowie Ohrenschmerzen vorhanden sein.

Ein absolut plötzlicher Eintritt der tabischen Taubheit ohne vorherige Erscheinungen von Seite des Gehörorgans ist bis jetzt nicht

Digitized by Google

beobachtet worden. Die Zahl der histologisch constatirten tabischen Acusticuserkrankungen ist viel zu gering, um derzeit irgend welche Grundsätze für die Localisation des tabischen Processes am Hörnerven aufzustellen; die Aufgabe der ferneren Forschung wird es sein, aus dem Connexe der histologischen Thatsachen mit dem allmählichen oder plötzlichen Einsetzen der Taubheit zu eruiren, ob bei plötzlichem Auftreten der tabischen Taubheit der tabische Process sich primär in den Kernen des Acusticus, dagegen bei schleichendem Entwicklungsgange derselben sich primär peripherwärts von den Kernen am Acusticus localisire.

Literatur.

1) Pierre Marie et G. L. Walton: Des troubles vertigineux dans le tabès (vertige de Ménière tabétique). Rev. de méd., Jan. 1883.
2) Leopold Treitel: Ueber Erkrankungen des Gehörorgans bei Tabes dorsalis. Zeitschr. f. Ohrenheilk. 1889.
3) Collet: Specielle Path. u. Ther. Nothnagel 1898, X. Band.
4) Morpurgo: Ueber das Verhalten des Gehörorgans bei Tabes. Arch. f. Ohrenheilk., Bd. XXX.
5) Gowers: Handbuch der Nervenkrankheiten. Bonn 1892.
6) Erb: Krankheiten des Rückenmarks und des verlängerten Marks. 2. Aufl. 1878.
7) Leyden: Eulenburg's Realencyclopädie 1883 und spec. Pathol. und Ther. Nothnagel 1897, X. Bd.
8) Hirt: Pathol. u. Ther. der Nervenkrankh. Wien u. Leipzig 1884.
9) Pierret: Nach Morpurgo.
10) Althaus: Neuritis der Gehirnnerven in der progressiv. Bewegungsataxie. Deutsch. Arch. f. klin. Med., Bd. XXXIII.
11) Roosa: Lehrb. der pract. Ohrenheilk. 1889.
12) Oppenheim und Siemerling: Beiträge zur Path. der Tabes dorsalis und der peripherischen Nerven. Arch. f. Psych., Bd. XVIII.
13) Haug: Spec. Path. u. Ther. Nothnagel 1897, Bd. XI.
14) Habermann: Ueber Erkrankungen d. Gehörorgans in Folge von Tabes. Arch. f. Ohrenheilk., Bd. XXXIII.
15) Strümpell: Beiträge zur Pathologie des Rückenmarks. Arch. f. Psych., Bd. XI.
16) Lucae: Ueber Schwerhörigkeit bei grauer Degeneration des Rückenmarks. Verhandl. d. Berl. med. Gesellsch. 1866, Bd. I.
17) Magnus: Ein Fall von hyster. Taubheit. Arch. f. Ohrenheilk., Bd. XX.
18) Moeli: Spec. Path. u. Ther. Eichhorst 1891, Bd. III.

Laryngologische Mittheilungen.

Vortrag, gehalten am 24. September 1898 auf der 67. Versammlung deutscher Naturforscher und Aerzte in Düsseldorf

von

Dr. phil. et med. **Hermann von Schrötter**, klin. Assist., Wien.

M. H.! Ich muss Sie zunächst um Entschuldigung bitten, wenn ich mir erlaube, von meinem ursprünglichen Vortragsthema abzugehen und mir gestatte, Ihnen statt einer ausführlichen Schilderung der beiden angekündigten Fälle lieber kurz an der Hand entsprechender Abbildungen

Digitized by Google

über eine Reihe von Beobachtungen zu berichten, welche ich Ihnen nicht vorenthalten zu dürfen glaube, da dieselben mehrere seltene Befunde, darunter einige besondere Raritäten betreffen.

Zunächst möchte ich Ihnen mit wenigen Worten über einen Fall von **Sclerom der Trachea** berichten, der deshalb bemerkenswerth erscheint, weil hier insbesondere die Luftröhre, und zwar in ganz eigenthümlicher Weise ergriffen war. Im Kehlkopf waren nur mässig prominirende, symmetrische, rothe, leicht geriefte subchordale Wülste vorhanden; der übrige Larynx, der Rachen und die Nase waren vollständig frei. Der Fall ist aber auch deshalb nicht uninteressant, als er meines Wissens die erste Beobachtung des Vorkommens von Sclerom in Steiermark — Patientin stammt aus der Gegend von Cilli — darstellt.

Ende December vorigen Jahres kam die 29jährige Kranke mit den Erscheinungen hochgradigster Stenose an die Klinik, woselbst ich einen etwa in der Höhe des fünften Trachealringes befindlichen, von der linken Wand ausgehenden knopfförmigen, fast wachsgelben, auf stark gewulsteter und gerötheter Basis aufsitzenden Tumor constatirte, neben welchem im vorderen Antheile eine grauweisse, schief die Lichtung von oben nach unten durchsetzende Narbe zu sehen war. Die Stimmbänder rein weiss, zeigten keine Spur von Catarrh und waren vollkommen schlussfähig.

Eben wegen des Nebeneinandervorkommens von Geschwulst und Narbe und unterstützt durch das Vorhandensein der symmetrischen Wülste stellte ich sofort die Diagnose auf Sclerom, was durch die microscopische Untersuchung — ich kann Ihnen hier die Präparate einstellen — bestätigt wurde.

Am zweiten Tage des Spitalaufenthalts schritt ich zur Operation. Ich durchriss den Narbenzug mit dem Quetscher und entfernte mit demselben, sowie mit der Pincette die Geschwulst und die noch flottirenden Narbenreste. Einige Tage danach begann ich mit der Einführung der Schrötter'schen Hartkautschukröhren, ein Verfahren, das sich gerade hier, und zwar vorzüglich bewährte. Die Stenose war vollkommen beseitigt, von der Geschwulst nichts mehr zu sehen und auch die subchordalen Wülste, insbesondere der linke, nach längerdauernder Behandlung so vollständig zurückgegangen, dass ich mit Sicherheit erwartete, den Process in diesem so gut begrenzten Falle zur Ausheilung gebracht zu haben, eine Annahme, in der ich um so mehr bestärkt wurde, als sich auch nach Monaten keine Veränderungen zeigten.

Aber siehe da, vor vier Wochen sah ich Patientin wieder, und an Stelle der subchordalen Schwellungen zeigten sich jetzt rechter- und linkerseits unregelmäßig in die Larynxlichtung vorspringende Wulstungen; auch die Stimmbänder waren nunmehr catarrhalisch verändert und ihre Beweglichkeit eingeschränkt. Patientin hat sich selbst nie bougirt; vielleicht wird es bei der weiteren Behandlung, die ich eingeleitet habe, denn doch gelingen, den Process nach Entfernung der Infiltrate durch den constanten Druck der Bougien nicht blos zum Stillstand, sondern vielleicht zur Ausheilung zu bringen. Anhangsweise sei nur bemerkt, dass ich an der Hand mehrerer Fälle von Sclerom, die im I. Semester in meine Beobachtung kamen, Gelegenheit nahm, mich mit

Digitized by Google

dem Studium der Uebertragbarkeit des Scleroms eingehender zu beschäftigen.

Einspritzungen von Reinculturen unter die Nasenschleimhaut eines Affen blieben ohne Erfolg, Gewebsstücke, unter die Mucosa der Nase implantirt, heilten reactionslos und ohne weitere Veränderungen zu setzen, ein. Auch die Narbe, welche Sie an meinem linken Arm sehen, rührt von einem Implantationsversuch mit Gewebsstückchen her, die ich einer an Sclerom des Nasenrachenraumes leidenden Patientin nach bacteriologisch festgestellter Diagnose entnommen habe.

Da wir uns gerade bei den Granulationsgeschwülsten befinden, kann ich nicht umhin, Ihnen hier die Abbildung des folgenden Falles zu zeigen.

Bei einer blassen, abgemagerten Frau findet sich ein bohnengrosser, rother, von nicht exulcerirter glatter Schleimhaut bedeckter, lappenförmig vom rechten Taschenbande ausgehender Tumor, der sich nach der microscopischen Untersuchung als **Tuberculom** erwies.

Einen weiteren Fall sehen Sie hier, einen Conducteur betreffend, welcher durch mehrere Monate an einer über der linken Schildknorpelplatte gelegenen Geschwulst, die mehrmals Eiter entleerte, sowie gleichzeitig an Beschwerden im Halse, Schmerzen und Athemnoth, gelitten hatte. Ich habe hier nichts von der auf das linke Taschenband localisirten, von unveränderter Schleimhaut bedeckten Schwellung entfernt, jedoch die über der Schildknorpelplatte tastbare Geschwulst excidirt, welche tuberculöse Infiltration auch der Musculatur mit reichlichem Vorhandensein von Riesenzellen in derselben ergab. Nicht häufig kommt aber auch folgende Localisation zur Beobachtung, ein 23jähriges Fräulein betreffend, bei welcher nur geringe auscultatorische Erscheinungen über den Lungen vorhanden waren. Hier fand sich ein rother, einzelne gelblichere Stellen zeigender, kleinerbsengrosser unbeweglicher Tumor an der vorderen Commissur unter den Stimmbändern. Es ergab sich auch in dieser Geschwulst typisches Granulationsgewebe mit jedoch nur spärlichen Riesenzellen.

Ein Fall, der hier passend angefügt werden kann, bezieht sich auf eine allerdings noch nicht abgeschlossene Beobachtung von **chronischem Oedem** des Larynx, welche insofern Interesse beansprucht, als hier die ursächliche Deutung der Veränderung Schwierigkeiten bereitete und der Befund ein aussergewöhnlicher war. Ich gebe Ihnen mehrere Abbildungen herum; leider vermögen dieselben nicht jenen eigenthümlichen Eindruck wiederzugeben, den die Besichtigung des Kehlkopfes bot. Man sah nämlich den Larynxeingang, insbesondere dessen rechte Hälfte, sowie die linguale Fläche der Epiglottis in der Weise verändert, dass sich das Gewebe rücksichtlich Farbe und Consistenz am besten mit Quittenkäse vergleichen lässt. Nach Entfernung des am meisten prominirenden Antheiles war es möglich, die Aetiologie des zu Grunde liegenden Processes, Tuberculose, darzulegen. Der schöne Schnitt durch den von der rechten aryepiglottischen Falte entfernten Tumor zeigt Ihnen ödematöses Gewebe, in welchem sich isolirtere oder auch confluirende insuläre Infiltrationsherde finden. Riesenzellen fehlten in dieser Parthie vollständig und waren erst in den gegen die Epiglottis grenzenden Antheilen nachweisbar. Ein Tumor in der Umgebung, so-

Digitized by Google

wie Lues oder Leukämie waren auszuschliessen; im Sputum niemals Tuberkelbacillen. Aber auch noch in anderer Richtung ist dieser Fall von Interesse, worauf ich vorläufig nicht weiter eingehen will.

Hier sehen Sie einen zweiten Fall von chronischem Oedem des Larynx bei einer Patientin, die an einem ausgedehnten, die linke Wange und den weichen Gaumen durchsetzenden Melanosarcom leidet. Die sichtbare Beschaffenheit des ödematösen Wulstes an der lingualen Fläche der Epiglottis war fast die gleiche, wie bei der eben genannten Kranken. Erinnern möchte ich Sie endlich noch an die interessante Beobachtung von chronischem Oedem, die seiner Zeit Türk beschrieben hat.

Zwei Fälle von ausgedehnter Tuberculose des weichen Gaumens und des Rachens mit jedoch **vollkommenem Freibleiben des Larynx** bei gleichzeitigem Vorhandensein entsprechender Veränderungen in den Lungen seien nur namentlich erwähnt. Gerade solche Beobachtungen sind es, welche mir die Annahme einer **localen** Gewebsdisposition für Tuberculose besonders berechtigt erscheinen lassen.

Der Fall, über den ich Ihnen nunmehr berichte, stellt einen wohl sehr seltenen, acut verlaufenden Process dar.

Patient, ein Fleischhauergehilfe, erkrankt unter schweren, fieberhaften Erscheinungen und Albuminurie an einer ulcerösen Stomatitis, stinkende, weisse, necrotische Massen am Zahnfleisch des Ober- und Unterkiefers. Nachdem der Process in der Mundhöhle abgeklungen war, leichte Halsschmerzen. Bei der Untersuchung sieht man den hinteren geschwollenen Antheil des linken Stimmbandes von einer weissen, pulpösen **Masse** eingenommen, welche genau die Beschaffenheit zeigt, wie die necrotischen Massen in der Mundhöhle. Nunmehr beginnt das linke Stimmband, jedoch, ohne dass es zu stärkerem Oedem, zu stärkerer Injectionsröthe oder überhaupt zu deutlicheren Entzündungserscheinungen gekommen wäre, gangränös zu zerfallen. Es tritt Unbeweglichkeit der linken Seite ein, und erst jetzt erfolgt ein Verlauf wie bei einer Perichondritis aus anderer Ursache; hochgradige Entzündungserscheinungen, Oedem, Dyspnoe, welche schliesslich doch die Tracheotomie nothwendig machten[1]). Wochen dauernde Entleerung von Eiter, Auftreten und wieder Schwinden bedeutenderer Schwellungen im Kehlkopfe, bis der Process endlich nach langer Zeit zum Stillstand kommt. Gegenwärtig besteht Larynxstenose, die mit Dilatations-Verfahren und Schornsteincanülen behandelt wird.

Leider konnte hier die nähere Natur der Schädlichkeit trotz wiederholter bacteriologischer Untersuchung nicht festgestellt werden. Zweifellos liegt eine schwere Infection (Maul- und Klauenseuche?) vor, welche neben eingreifenden toxischen Schädigungen des Gesammtorganismus die Stomatitis gangraenosa und einen den Veränderungen in der Mundhöhle adäquaten Process im Larynx erzeugte. Es handelte sich nicht um eine im Gefolge der Infection etwa metastatisch entstandene Perichondritis des Arygelenkes, sondern um **primären,**

[1]) Auch bei diesem Kranken wurde, wie ich zu einem jüngst von Fränkel gehaltenen Vortrage bemerken möchte, die Operation unter Cocainanästhesie vorgenommen, wie dies mit bestem Erfolge schon seit vielen Jahren an unserer Klinik üblich ist.

Digitized by Google

gangränösen Zerfall des Stimmbandes; von dieser Localisationsstelle aus kam es erst dann, beim Weitergreifen des Processes, zur entzündlichen Perichondritis.

Nicht möchte ich weiter zu einem operativen Fall übergehen, ohne noch vorher mit einigen Worten den Pemphigus des Larynx berührt zu haben.

Ich habe keinen Grund, den **Pemphigus** der Schleimhaut für eine so seltene Affection zu halten, als vielfach geglaubt wird. Viel wahrscheinlicher erscheint es mir, dass derselbe, insbesondere wenn die Affection nur auf die Schleimhäute beschränkt ist, übersehen, verwechselt oder in seiner wahren Natur nicht erkannt wird. Ich habe heuer Gelegenheit gehabt, fünf Fälle von Pemphigus zu sehen, und ich weiss von meinen Collegen der Hautklinik, dass daselbst noch einige diesbezügliche Beobachtungen gemacht wurden. In drei meiner Fälle waren nur die Schleimhäute ergriffen, bei den übrigen auch Efflorescenzen an der Haut vorhanden.

Der erste Fall, ein Mädchen betreffend, war dadurch bemerkenswerth, dass noch ausgedehnte subconjunctivale Ecchymosen und vereinzelte kleine Hämorrhagien am weichen Gaumen, jedoch keine Blaseneruptionen an der Bindehaut vorhanden waren. Hier, wo, wie Sie an der Abbildung sehen, der weiche Gaumen und die Schleimhaut über der Epiglottis und den aryepiglottischen Falten betheiligt waren, habe ich die Diagnose noch vor der eigentlichen Blaseneruption aus der fleckigen, hochgradigen Röthe am weichen Gaumen, und was mir besonders bemerkenswerth erscheint, aus den sehr intensiven brennenden Schmerzen gestellt.

Eine weitere Beobachtung war durch die Complication mit evident luetischen Veränderungen interessant, welche die Diagnose erschwerten.

Sie sehen in diesem Falle die fortwährend recidivirenden Blasen auch an der äusseren Larynxwand bis in die Höhe der Cartilago-cricoidea hinabreichen. Therapeutisch wende ich, jedoch erfolglos, hohe Arsendosen an, nachdem die gemäss einer in den 70er Jahren von Prof. v. Schrötter gemachten Beobachtung von mir inoculirte Variola ebenfalls keinen therapeutischen Effect ergeben hatte. Auch bei einem zweiten Patienten habe ich dies Verfahren angewendet; über den Erfolg ist mir aber bisher nichts bekannt geworden.

Rücksichtlich eines Falles von **Erythema multiforme** der Mundschleimhaut mit gleichzeitig bestehenden Manifestationen an der Haut der Extremitäten möchte ich bezüglich der Differentialdiagnose mit Pemphigus die hierbei gemachte Beobachtung auffallend geringer Schmerzhaftigkeit bei dem sehr ausgebreiteten Processe betonen. Ein Kranker mit Pemphigus der Haut und der Schleimhäute — Conjunctiva, Mundhöhle, Rachen, Larynx — starb an einer intercurrenten Pneumonie. Leider habe ich es hier aus äusseren Gründen versäumt, eine genaue histologische Untersuchung des Nervensystems vorzunehmen.

Der folgende Fall, welcher ein nervöses Leiden des Kehlkopfes betrifft, erscheint mir durch die hierbei gegebene, **seltene Indication zu einem operativen Eingriff** bemerkenswerth.

Bei der ersten Untersuchung des über Athembeschwerden klagenden, mit auffallend hoher Stimme begabten Patienten sah man einen

Digitized by Google

von der linken aryepiglottischen Falte breitbasig ausgehenden Tumor so stark gegen die Larynxlichtung vorragen, dass eben nur die vorderen Drittel beider Stimmbänder zu erkennen waren. Die Geschwulst wurde bei forcirter Inspiration unter zitternden Bewegungen und hörbarem „Schnarren" nach abwärts gezogen. Die linke Larynxhälfte unbeweglich. Wie sich, um Sie nicht unnöthig mit den übrigen Details aufzuhalten, weiter zeigte, musste ich den Tumor als eine im Gefolge der Lähmung durch Hereingeneigtsein des Ary- und insbesondere des Santorini'schen Knorpels mit seiner hypertrophischen Schleimhaut entstandene Bildung auffassen. Ich entfernte den prolabirten Antheil mit der galvanocaustischen Schlinge, und Sie sehen hier das Präparat, welches den in der gewulsteten Schleimhaut liegenden Santorini'schen Knorpel erkennen lässt.

Wenn es auch in Fällen lange bestehender Recurrenslähmung — hier dürfte dieselbe vor etwa 20 Jahren durch eine Erkrankung der Bronchialdrüsen zu Stande gekommen sein — nicht so selten zu einer Einwärtsneigung der aryepiglottischen Falte und des Aryknorpels auf der gelähmten Seite kommt, so dürften Fälle, in welchen dieser Zustand in so hochgradiger Weise ausgebildet ist, doch zu den Raritäten gehören: Die dem klinischen Bilde der Recurrenslähmung als solcher nicht zugehörende Dyspnoe dominirte hier die Erscheinungen und konnte durch die Operation in befriedigender Weise beseitigt werden[2]).

Von besonderem Interesse erscheint, wenn der Fall auch rücksichtlich der Aetiologie keine vollkommen klare Beobachtung darstellt, die folgende Krankengeschichte (November 1897) zu sein, welche eine merkwürdige Affection der Luftröhre behandelt.

In Kurzem: 58jährige Frau soll vor sechs Wochen Pleuritis dextra gehabt und im Anschlusse daran an einer hühnereigrossen Geschwulst in der Fossa supraclavicularis der gleichnamigen Seite gelitten haben, welche bald darauf durchbrach, und von welcher die in der genannten Gegend sichtbare Narbe stammt.

Seit ungefähr 14 Tagen heftige, stetig zunehmende Dyspnoe. Pat. expectorirte reichlich eitriges Sputum, auch Nachtschweisse sollen bestanden haben. In diesem Fall gelang es erst meinem Chef, Prof. v. Schrötter, die Ursache der Athembeschwerden aufzudecken, nachdem wir uns selbst vergeblich mit der Tracheoscopie abgemüht hatten.

Wie Sie sehen, ragt in der Höhe der Thoraxapertur von der Hinterwand der Luftröhre ein starrer, unregelmässig zackiger Tumor in die Lichtung derselben, der sich in weiterer Folge so stark vergrösserte und so bedeutend prominirte, dass nur ein schmaler Spalt an der vorderen Wand übrig blieb, aus welchem bei der Exspiration kleine Schleimperlen hervorquollen. Höchste Erstickungsgefahr; es wird der Patientin vergeblich zugeredet, die Tracheotomie vornehmen zu lassen, eine Operation, die mit nachheriger Anwendung langer Röhren vielleicht doch trotz des sehr tiefen Sitzes der Stenose einen Erfolg gehabt hätte.

---

[2]) Des Genaueren vergl. meinen Aufsatz Wiener klin. Wochenschrift 1898, No. 40.

Digitized by Google

Wir erwarten mit Sicherheit den Exitus letalis. Aber siehe da — die Erscheinungen bessern sich, die Geschwulst wird kleiner und kleiner, die Dyspnoe schwindet, und wie Sie an den Bildern sehen, die ich jeden zweiten bis dritten Tag nach eingehender tracheoscopischer Untersuchung möglichst genau gezeichnet habe, ging der Tumor vollständig zurück, und die Patientin verliess ohne jegliche Beschwerden das Spital. Ich habe sie nach Monaten wieder gesehen. Die Schleimhaut ist an der genannten Stelle leicht höckrig, sonst ist nichts Pathologisches mehr wahrzunehmen.

Um was hat es sich hier gehandelt? Ein Neoplasma, etwa ein durchbrechendes Carcinom vom Oesophagus her und dergl. war auszuschliessen; eher kam mit Rücksicht auf die Anamnese und den internen Befund — Dämpfung im Bereich der rechten unteren Thoraxgegend — der Durchbruch einer abscedirenden Lymphdrüse in Betracht, wozu aber wieder bemerkt werden muss, dass im Sputum bei wiederholter Untersuchung niemals Tuberkelbacillen vorhanden waren, und der Process an der Hinterwand der Luftröhre seinen Sitz hatte. Am wahrscheinlichsten bleibt die Annahme eines **circumscripten syphilitischen Infiltrates,** etwa eines Gummaknotens in der Luftröhre, wenn auch keinerlei luetische Antecedentien bei der Kranken nachweisbar waren, eine Auffassung, die jedoch andererseits in dem günstigen Erfolge der Darreichung von Jodnatrium — 2 g pro die — eine Stütze findet. L. v. Schrötter hat ja bekanntlich zuerst auf derartige luetische Manifestationen in der Trachea besonders aufmerksam gemacht.

Und nun eine grosse Rarität. Hier sehen Sie, um gleich das Wesentlichste hervorzuheben, eine **Amyloidgeschwulst** des Larynx, deren nähere anatomische Verhältnisse ich soeben in der Section für pathologische Anatomie demonstrirt habe. Bisher stets gesunde Frau, 57 Jahre alt. Die aryepiglottische Falte und die Gegend über dem linken Aryknorpel von einer nahezu goldgelben, leicht höckerigen, sich bei Sondenberührung hart anfühlenden, die Schleimhaut wie infiltrirenden Geschwulst eingenommen. Keinerlei Beschwerden, nur leichte Heiserkeit. Ich entfernte die Bildung mit der galvanocaustischen Schlinge.

Nach Allem, was ich bis jetzt[3]) finden konnte, sind beim Menschen nur fünf Fälle ähnlicher Geschwulstbildung bekannt. In dem Fall von Franklin Hooper 1891, der mir leider im Original nicht zugänglich ist, wurde an einzelnen Stellen des als teleangiectatisches Fibrom aufgefassten Tumors hyaline und amyloide Degeneration des Bindegewebes

[3]) Ein sechster, gerade besonders wichtiger und meinem nahezu völlig gleichender Fall wurde mir erst nach gehaltenem Vortrage durch die Güte von Herrn Dr. Proebsting mitgetheilt. Der ebenfalls goldgelbe Tumor im Larynx wurde von Dr. Müller in Aachen entfernt und von Schrank unter Prof. Orth's Leitung 1892 untersucht. Hätte ich von dieser Beobachtung früher Kenntniss gehabt, so wäre mir eine exacte Diagnosenstellung in meinem Falle gewiss möglich gewesen. Auch Dr. Schmidt, Strassburg, theilt mir gesprächsweise mit, einen Fall von localem Amyloid im Larynx und der Trachea postmortal beobachtet zu haben, der demnächst genauer publicirt werden wird. (Anmerkung bei der Correctur.)

Digitized by Google

gefunden. Die werthvollen classischen Beobachtungen von Burow und Ziegler betreffen ebenso wie die Mittheilung von Balser erst postmortal erkannte Bildungen. In dem von Kraus aus dem Institut von Hans Chiari publicirten Falle handelte es sich um Amyloid in der Trachea; aber gerade dieser Befund hat die grösste Aehnlichkeit mit meiner Beobachtung, was den anatomischen Bau betrifft.

Es besteht nämlich die ganze Geschwulst aus bis an das Epithel reichenden, amyloid degenerirten, zu Schollen und homogenen Balken verändertem, hier und da verkalktem Bindegewebe, das in seltener Schönheit die characteristischen Farbenreactionen mit Jod zeigt. In den tieferen Parthien ist ganz besonders die Membrana propr. der Schleimdrüsen betheiligt, die zu mäanderförmigen homogenen Schleifen und Bändern verändert ist. Aber auch die verdickten Arterien, von welchen grössere jedoch nur in sehr geringer Zahl vorhanden sind, geben deutlich Amyloid-Reaction. Man kann sicher erkennen, dass die Veränderung des Gewebes hier von der Peripherie gegen das Centrum fortschreitet. Ob es sich jedoch um die Umwandlung einer Neubildung etwa eines Fibroms handelt, oder ob der Tumor nur durch die mit der Amyloidbildung nothwendig einhergehende Volumszunahme blos physiologischer Gewebsbestandtheile bedingt ist, erscheint discutabel.

Wenn dieser Fall von localem Amyloid auch eine grosse Seltenheit darstellt, aber bereits doch ein Analogon besitzt, so scheint die folgende Beobachtung einer **Luftgeschwulst im Kehlkopf** einzig dazustehen, wenn auch Baumgarten in Budapest in einem über meine damalige Demonstration geschriebenen Referate meint, „etwas Aehnliches" gesehen zu haben, sich aber im Uebrigen in mystisches Dunkel hüllt (Epiglottiscyste?)[4]).

Sie sehen hier die in selten künstlerischer Weise ausgeführten, die verschiedenen Phasen und Bilder während der Respiration und Phonation darstellenden Zeichnungen, die ich Sie der Reihe nach herumzugeben bitte, und können daraus erkennen, dass es sich um eine durch den exspiratorischen Luftstrom bedingte Dehnung und Aufblähung der Morgagni'schen Taschen, bald nur der einen, namentlich der linken, aber auch beider Seiten handelt, wodurch es zu den Larynx verschliessenden, blasenförmigen, die Stimme hochgradig verändernden Bildungen kommt, für welche mir mangels Vorhandensein einer auch ausserhalb des Luftrohres mit dessen Lichtung communicirenden Geschwulst, auf eine ältere Bezeichnung von Virchow zurückgreifend, der Name **Aerocele ventricularis interna** passend erscheint.

Wahrscheinlich stellt dieser eigenthümliche Zustand eine angeborene Abnormität dar, oder es waren wenigstens schon früh Verhältnisse vorhanden, welche die Disposition für das Entstehen der Veränderung lieferten, für deren Verständniss uns jedoch gegenwärtig jede genauere Erklärung fehlt. Die eigenthümlich hohl klingende Stimme soll bei dem 8jähr. Knaben erst im Anschluss an eine überstandene Scarlatina aufgetreten sein! Näheres ist leider nicht zu eruiren gewesen.

---

[4]) Schon die Nothwendigkeit der Intubation, von welcher der Autor spricht, dürfte dies beweisen.

Digitized by Google

Ich brauche Ihnen wohl nicht besonders zu betonen, dass das Inspirium aus der genannten Ursache keine Störung erfährt, indem sich die Taschenbänder während desselben wieder glatt und entspannt an die seitlichen Larynxwände anlegen und die Blasenbildung ja nur eine **temporäre, durch ein bestimmtes mechanisches Moment bewirkte Erscheinung** darstellt[5]). Aber noch eine andere Veränderung ist im Kehlkopf vorhanden, die den Erfolg einer aus phonetischen Gründen beabsichtigten Operation schon von vornherein ungünstiger erscheinen liess. Dieselbe betrifft, wie Sie namentlich aus den beiden ersten Zeichnungen entnehmen können, das linke wahre Stimmband, welches blos in Form eines relativ hohen und sehr wenig vorspringenden Wulstes vorhanden ist. Ueber dessen vorderen Antheil und mit demselben theilweise im Zusammenhange findet sich ausserdem noch ein prolapsartiger Lappen gelagert, der bei forcirter Einathmung tiefer in die Glottis hereingezogen wird. Diese Bildung brachte es mit sich, dass bei der Phonation kein vollständiger Glottisverschluss erreicht wurde.

Nun, ich habe den Knaben operirt; der erste Eingriff wurde vor vielen Monaten unternommen, und Patient befindet sich noch in meiner Behandlung. Ich will Sie nicht mit der Schilderung aller jener Ueberlegungen ermüden, welche mich schliesslich veranlasst haben, während des Exspiriums zu operiren, beide blasenartigen Bildungen gleichzeitig zu durchtrennen und hierbei keine galvanocaustischen Instrumente anzuwenden. Ich will Ihnen nur mit einigen Worten sagen, dass ich zunächst beide Taschenbänder in gedehntem Zustande mit diesem scheerenartigen, mit hakenförmig gekrümmten Branchen versehenen Instrument durchschnitt[6]). Hierauf habe ich in kürzeren oder längeren Intervallen, ohne dass der Knabe dadurch je von seinem Schulbesuche abgehalten worden wäre, kleinere und grössere Stücke aus der Substanz, insbesondere des linken Taschenbandes, sowie die genannte prolapsartige Bildung mit verschiedenen Pincetten und Doppelcuretten entfernt. Mehrmals, vornehmlich im Beginn der Behandlung schien es, als würde das angestrebte Ziel, eine Besserung der Stimme, erreicht werden. Vorübergehend erfolgte, um nur einige Ereignisse aus der Operationsgeschichte zu nennen, Verschluss der Glottis durch die Kanten der Taschenbänder, wie Sie aus der letzten Abbildung entnehmen können; dann trat wieder die prolapsartige Bildung sowie Granulationswucherungen stärker hervor, so dass ich daselbst neuerdings Gewebsstücke abtragen musste; dann zeigte sich wieder eine deutlichere exspiratorische Wulstung des linken Taschenbandes u. s. w.; kurz, hinreichend Zwischenfälle, die mich in Athem hielten, mir genugsame Beschäftigung gaben und mich meine Pläne und Absichten oft innerhalb einer Woche ändern oder modificiren liessen.

Die blasenartigen Bildungen, m. H., sind nunmehr vollkommen beseitigt, die rechte Larynxhälfte ist in Ordnung, die linke

---

[5]) Musehold hat ebenfalls eine exspiratorische Blähung eines Taschenbandes gesehen und beschrieben; es handelte sich jedoch hierbei noch um einen Tumor der gleichnamigen Seite. (Anm. bei der Correctur.)

[6]) Angefertigt vom Instrumentenmacher H. Reiner in Wien.

Digitized by Google

jedoch wird mir, obwohl ich grosse Antheile des Taschenbandes entfernt habe, noch genügend zu schaffen machen. Die Stimme des Patienten hat sich leider bisher nicht gebessert; sie ist, wenn ich aufrichtig sein soll, nahezu die gleiche geblieben.

Seiner Zeit werde ich ja noch Gelegenheit nehmen, Genaueres über diesen auch rücksichtlich der Operationsgeschichte für mich so lehrreichen und wichtigen Fall zu berichten und Ihnen das Endresultat mitzutheilen. Möglicher Weise werde ich aber vielleicht noch eine Reihe von Jahren vorübergehen lassen und erst nach der Entwicklungsperiode wieder chirurgisch eingreifen, wenn sich die anatomischen Verhältnisse mehr consolidirt haben.

Ueber mehrere interessante, in das Gebiet der **nervösen Erkrankungen** des Kehlkopfes gehörende Beobachtungen kann ich Ihnen zu meinem Bedauern gegenwärtig noch nicht berichten, da die bezüglichen histologischen Untersuchungen noch nicht fertiggestellt sind. Ein Fall, bei welchem es sich um durch eine centrale Erkrankung bedingte halbseitige motorische und sensorische Lähmung des Pharynx und gleichzeitig des Larynx mit Störungen auch in anderen Nervengebieten handelte, war besonders bemerkenswerth.

Sämmtliche der hier besprochenen Erkrankungen werden, sei es von mir selbst oder von Seiten meiner Collegen, noch eine gesonderte, ausführliche Besprechung und Mittheilung erfahren. Ich schliesse, meine Herren, in der Hoffnung, Ihre Zeit durch meine Demonstration nicht allzusehr in Anspruch genommen zu haben.

Ein Fall von in die Nase invertirtem Zahn.[7])

Von

Dr. **W. Posthumus Meyjes**, Privatdocent, Amsterdam.

G. F., 18 Jahre alt, fühlt seit einigen Wochen Verstopfung der rechten Nasenhälfte und geringe Empfindlichkeit beim Druck in der Gegend der rechten Nasolabialfalte. Die Untersuchung zeigt: untere Concha mässig hypertrophisch, medial begrenzt durch einen weissen glänzenden Körper, der ungefähr die Grösse einer Erbse hat und sich bei Sondenberührung steinhart, unbeweglich und unempfindlich erweist. Mit der Sonde kann man den Gegenstand oben, lateral und medial umgreifen. Mit der Basis steckt derselbe felsenfest im Boden des unteren Nasenganges, etwa 2 cm von der äusseren Nasenöffnung entfernt. Bei einer etwas kräftigen Anstrengung, um den Gegenstand zu bewegen, empfindet Patient Schmerz in und über den rechtsseitigen Schneidezähnen. Die Zahl und die Entwicklung der Oberzähne ist

---

[7]) Des practischen Interesses halber veröffentlichen wir auf Wunsch des Autors die ausführlichen Geschichten der beiden Fälle, obgleich derselben in dem Referate der Niederländischen Gesellschaft für Hals-, Nasen- und Ohrenheilkunde im Septemberhefte dieser Monatsschrift bereits Erwähnung geschah. (Die Red.)

Digitized by Google

ganz normal. In den Kinderjahren wurden dem Patienten aus dem Unterkiefer einige angeblich überzählige Zähne entfernt.

Nach Anwendung von Cocain, wodurch die Anschwellung der unteren Concha aufgehoben wird, erscheint der Gegenstand, wie bereits vermuthet, als die Krone eines nach seiner Inversion durch den Nasenboden gewachsenen Eckzahnes. In der Literatur sind sehr wenige solcher Fälle bekannt; ich habe noch nie einen beobachtet, und der vorliegende ist um so seltener, als hier im Gebiss kein Zahn fehlt. Was die Entstehung betrifft, so ist es bekanntlich möglich, dass ein Zahnkeim sich um 180 Grad dreht und dann in die Nasenhöhle wächst. Diese Anomalie wurde nach Zuckerkandl zuerst von Salter erwähnt und als Inversio dentis bezeichnet. Er beobachtete dieselbe an zwei Schneidezähnen, die später durch die Nase extrahirt wurden. Zuckerkandl erwähnt einen Fall eines in die Nase gewachsenen Bicuspidalis. In jenen Fällen waren aber die invertirten Zähne nicht überzählig wie bei meinem Patienten, sondern es fehlte da der invertirte Zahn im Gebiss.

Mittheilung eines Falles vermuthlicher Pneumatocele des Sinus frontalis.

Von

Dr. **W. Posthumus Meyjes**, Privatdocent, Amsterdam.

(Nach einem Vortrage, gehalten in der VI. Versammlung der Niederländischen Gesellschaft für Hals-, Nasen- und Ohrenheilkunde.)

Herr X., 18 Jahre alt, leidet seit vielen Jahren an eitriger Secretion aus der rechten Nasenhälfte und Verminderung der Geruchsperception. Der Kranke ist scrophulös, und auch congenitale Lues kann nicht ausgeschlossen werden.

Bei der Untersuchung zeigt sich die Nase voller trockener Eiterkrusten, die sich durch Spritzen entfernen lassen. Die frei gewordene Schleimhaut der zweiten Concha blutet bei Sondenberührung, und der darunter befindliche Knochen stellt sich als necrotisch heraus. Die untere Concha ist atrophisch und mittelst eines Stranges mit dem Septum verbunden, vermuthlich zufolge früherer Cauterisationen. Im knöchernen Septum eine grosse unregelmässige Perforation.

Die linke Nasenhälfte ist normal; die beiden Oberkiefer sind bei Durchleuchtung durchaus klar, ein deutlicher Lichtschein wird rechts und links vom Patienten gesehen. Die Sinus frontales sind gleichfalls ganz durchscheinend.

Diagnose: Ethmoïditis chronica suppurativa dextra. Auf locale Behandlung schwinden die Symptome vollständig.

Dies geschah im December 1896. In den ersten Monaten des Jahres 1897 stellte Patient sich einige Male zur Untersuchung; er spritzt sich die Nase regelmässig durch und hat keine Beschwerden.

Am 29. April 1897 kommt er wieder und klagt über Kopfschmerzen und Druck über dem rechten Auge. Der Hut hat seit einigen Wochen

Digitized by Google

angefangen ihn zu drücken, „durch eine Verdickung der rechten Stirnseite", wie er sagt. Die rechte Supraciliargegend erscheint geschwollen und empfindlich gegen Druck. Der grösste Schädelumfang beträgt 62 cm; beim Hutmacher lasse ich einen Abdruck der Kopfform nehmen; die also erhaltene punktirte Linie tritt in der rechten Supraciliargegend etwas hervor. Am 1. Juli, also nach zwei Monaten, lasse ich wieder einen Abdruck nehmen, welcher die Schwellung noch stärker angiebt; die Empfindlichkeit gegen Druck hat nicht zugenommen, der Kopfschmerz ist geblieben; in der Nase zeigt sich nichts Auffallendes; fast keine Eitersecretion, die Schleimhaut ist atrophisch; die Sondirung des Sinus frontalis giebt keinen sicheren Aufschluss; Patient bekommt kleine Dosen Jodkali, wodurch der Kopfschmerz stark zurückgeht.

Am 17. September kommt Patient mit einem dritten Schädelabdruck, auf dem die Prominenz sichtlich vergrössert erscheint, zu mir. Die Empfindlichkeit gegen Druck ist in gesteigertem Maasse vorhanden; die Haut ist etwas mehr gespannt; der Kopfschmerz hat wieder zugenommen; bei Durchleuchtung erscheint der Sinus frontalis auch jetzt völlig klar.

Es lag hier also eine progrediente Prominenz des rechten Sinus frontalis vor. Man konnte die Ursache in Verstopfung des Ductus frontalis und cystöser Ausdehnung der Höhle suchen, und wie aus der Durchsichtigkeit hervorging, müsste die Flüssigkeit wenig trübe sein, doch konnte man auch an Neoplasmata wie Enchondrom und Osteom denken, während eine Periostose, nach Lues, sehr wahrscheinlich sein würde, wenn sonst wo Luessymptome zu finden wären. Das war indessen nicht der Fall.

Patient wünscht einen operativen Eingriff. Wegen der fortschreitenden Anschwellung, sowie der möglichen Gefahr eines nach innen wachsenden Tumors ist eine Explorativoperation jedenfalls angezeigt. In Hinsicht auf die Möglichkeit eines vielleicht nothwendigen intracraniellen Eingriffs wird die Operation vom Herrn Prof. Rotgans vorgenommen. In Narcose macht derselbe eine Incision unter der rechten Augenbraue und legt die Vorderwand des Sinus frontalis bis auf den Knochen frei. Ein Theil davon wird abgemeisselt, wobei der Knochen sich fast papierdünn erweist; man könnte ihn beinahe mit den Fingern einbrechen. Die normal gefärbte Schleimhaut der Höhle wird sichtbar; es tritt jedoch keine Vorwölbung derselben ein; es wird ein Einschnitt gemacht, und es zeigt sich, dass der Sinus völlig leer ist und auch nicht die Spur einer Flüssigkeit enthält. Die ganze Vorderwand wird jetzt weggenommen; die Höhle, die sehr gross ist und sich nach links über die Medianlinie hinaus erstreckt, ist vollständig zu sehen; eine Verbindung mit der Nasenhöhle wird bei Sondirung nicht gefunden. Die Periost- und Hautlappen werden geheftet und ein Druckverband angelegt. Am Abend, einige Stunden nach der Operation, fliesst ein wenig sanguinolente Flüssigkeit aus der rechten Nasenhöhle. Der Verlauf der Wundheilung ist ungestört, so dass Patient nach einer Woche seine Arbeit wieder aufnehmen kann. Beim Nasenschneuzen wölbt sich die Haut über dem rechten Auge hervor, woraus zu schliessen ist, dass der Ductus frontalis jetzt frei ist. Es hat also eine Abschliessung des Ductus frontalis uud eine daraus entstandene so hochgradige Druck-

Digitized by Google

erhöhung im Sinus vorgelegen, dass der unzweifelhaft kranke Knochen nicht genug widerstandsfähig war.

Wiewohl mir aus der Literatur kein solcher Fall bekannt ist, möchte ich bei diesem Kranken dennoch die Diagnose einer Pneumatocele des Sinus frontalis gelten lassen.

Eine „schneidende" Ohrpolypzange.

Von

Dr. **P. J. Zaalberg**, Amsterdam.

Wenn es sich darum handelt, chronische Fälle von Mittelohrentzündung zu beheben, ist es oft geboten, Granulationen zu entfernen.

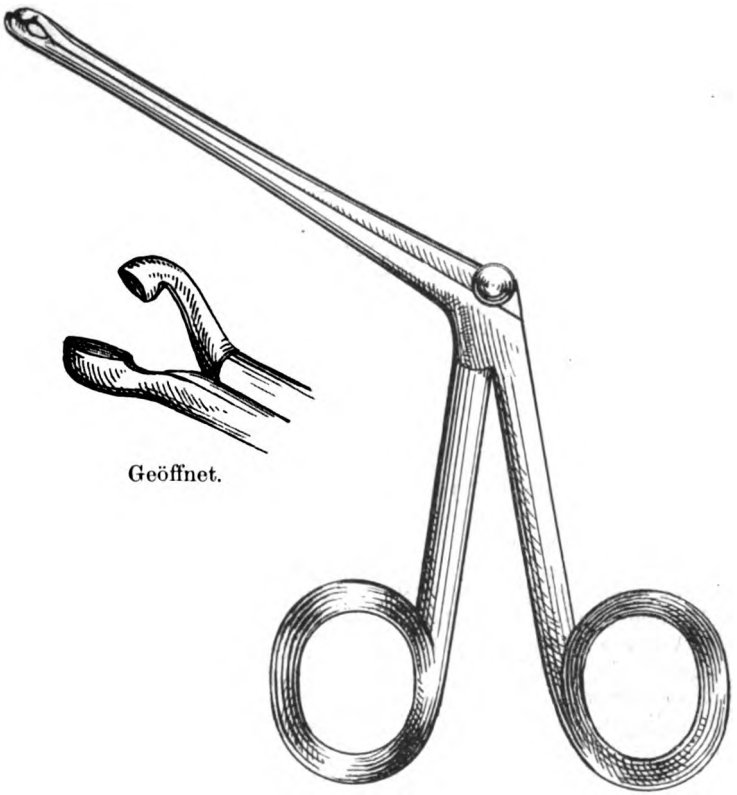

Geöffnet.

Dazu bedienen wir uns seit Langem entweder der Aetzmittel, der galvanischen Brenner oder der Polypzangen und Schlingen.

Die Zahl der beschriebenen Zangen ist eine bedeutende, die bekanntesten sind die von Hartmann, Jacobson, Guye. Jeder Ohren-

Digitized by Google

arzt, der zu diesen Instrumenten seine Zuflucht nehmen muss, wird über ihre prompte Wirkung getäuscht werden.

Sie fassen, aber schneiden nicht, so dass man auf's Geradewohl ziehen muss.

Wenn man bei der Nachbehandlung von Radicaloperationen z. B. zur Entfernung von Granulationen, wo diese oft nahe am überhäutenden Epithelsaum sitzen, ein solches Instrument brauchen muss, läuft man Gefahr, beim Fassen der kleinen Granulationen vom neuen Epithel etwas abzureissen und zu schaden.

Dadurch veranlasst, habe ich eine Polypzange anfertigen lassen, die wirklich schneidet. Die Schneiden der Branchen greifen ineinander (nicht aufeinander) und was man fasst, entfernt man, ohne auf die Umgebung einen Zug auszuüben.

Es gelingt auf diese Weise, ein ganzes Granulationsfeld zu reinigen, und es ist diese Operationsweise dem Patienten angenehmer, wie die Auskratzung mit dem Löffel.

Auf meine Veranlassung hat der Instrumentenmacher Gudendag in Amsterdam eine zuverlässig schneidende Ohrpolypzange angefertigt.

Sie wird auf Papier ausprobirt und muss dies prompt perforiren. Ich kann sie jedem Collegen anempfehlen.

II. Kritiken.

Das menschliche Gehörorgan in acht topographischen Bildern mit erläuterndem Text. Von Dr. Gustav Brühl in Berlin. München, Verlag von J. F. Lehmann.

In den letzten Jahren hatten wir zu wiederholten Malen Gelegenheit, kleinere und grössere Werke, welche in die Reihe der sogenannten Lehr- und Hilfsmittel für den otologischen Unterricht zählen, in dieser Monatsschrift zu besprechen. Jedes Mal begrüssten wir solche Publicationen mit dem grössten Interesse, denn bei der Complicirtheit des anatomischen Baues des Gehörorgans einerseits, bei dem Umstande, dass namentlich in kleineren Orten, wo der Studirende auf den Selbstunterricht angewiesen ist, anatomische Präparate fast nie zu erlangen sind, ist es gewiss eine grosse Erleichterung sowohl beim Selbststudium als auch beim Unterricht Anderer, wenn derartige Hilfsmittel zu Gebote stehen. Vollständig ersetzen können sie die natürlichen Präparate nie und nimmer, sie sind aber ein gutes Surrogat für dieselben, und wenn sie mit so gutem Verständniss gefertigt und geordnet sind, wie dies in dem vorliegenden Werke der Fall ist, werden sie gewiss gute Dienste leisten.

Die Bilder sind vom Verf. nach anatomischen Präparaten in dreifacher linearer Vergrösserung gezeichnet und die Ausführung in Aquarell rührt vom Kunstmaler Herrn Zorn her; sie sind so angeordnet, dass man, indem das oberflächliche Blatt immer abgehoben wird, von aussen nach innen die topographischen Verhältnisse der Gebilde des Ohres veranschaulicht findet. Muschel, macerirtes Schläfebein, Verhältniss

Digitized by Google

des Schläfelappens des Gehirns zum Hörorgan, Mittelohr, knöcherne Labyrinthkapsel in toto und eröffnet folgen nach einander, und zum Schluss finden sich auf einer lithographirten Tafel die Umrisse sämmtlicher Bilder mit genauer Bezeichnung der einzelnen Gebilde des Hörorgans. Die Ausstattung des Werkes ist sehr gelungen und es kann der strebsame Verfasser einer freundlichen Aufnahme desselben gewärtig sein. Gr.

III. Referate.

a) Otologische:

Die Feststellung einseitiger Taubheit. Sechs weitere Fälle von Labyrinthnecrose. (Nachtrag zu „Labyrinthnecrose und Paralyse des N. facialis".) Von Prof. Dr. Bezold. (Zeitschrift für Ohrenheilkunde XXXI, 1 u. 2.)

B. hat bis jetzt zehn Fälle von Labyrinthnecrose in vivo beobachtet. Das von anderer Seite behauptete häufigere Vorkommen der Affection im Kindesalter bestätigte sich hierbei nicht, B. möchte dasselbe überhaupt nicht gelten lassen und glaubt das scheinbare Vorwiegen in dem frühen Lebensalter mit dem grösseren Umfang der Sequester gegenüber demjenigen späterer Altersperioden in Beziehung bringen zu dürfen. Es scheint, dass auch die Entstehungsweise nach dem Alter verschieden ist, insofern beim Kinde ein eitriger Entzündungsprocess in der spongiösen Umhüllungssubstanz des Labyrinths oder extradurale Eiterungsprocesse den Ausgangspunkt der Necrose bilden und zur Sequesterbildung grösserer Stücke des Felsenbeins führen, während beim Erwachsenen, wo meist das innere Schneckengerüst mit der ganzen ersten Windung oder einem Theile derselben von der Necrose betroffen wird, der Process von den am Boden der Paukenhöhle gelegenen kleinen Zellen, welche die Schnecke von unten her mehr oder weniger weit umgreifen, ausgehen dürfte; doch scheint oft auch ein directer Durchbruch in die Schnecke nach Zerstörung der runden Fenstermembran den Anstoss zur Necrose zu geben; jedenfalls liegt stets ein eitriger Mittelohrprocess zu Grunde, und zwar meist ein chronischer. Die Tuberculose pflegt nicht zur Sequesterbildung im Labyrinth zu führen, vielleicht, weil es dabei an der zur Ausstossung der Sequester erforderlichen üppigeren Granulationsbildung mangelt. Ueber die Dauer des Processes liess sich nichts Bestimmtes feststellen, da sämmtliche Fälle erst kurz vor der Ausstossung zur Beobachtung kamen. Facialislähmung fehlte niemals, jedoch nur in der Hälfte der Fälle war dieselbe dauernd. Schwindel und Erbrechen fehlten nur zwei Mal; ebenso constant war grosse Schmerzhaftigkeit, zeitweise mit Symptomen meningitischer Reizung. Auch B. widerräth eine gewaltsame Entfernung des Sequesters, bevor derselbe leicht beweglich erscheint; bei weitem Gehörgang und Fehlen von Ausbreitungserscheinungen begnügte er sich mit antiseptischer Reinigung, Borsäure-Einblasen und Abtragen von Granulationen. Zwei Mal musste jedoch wegen Enge des Gehörgangs und

Digitized by Google

drohender Allgemeinerscheinungen die Radicaloperation vorgenommen werden einige Zeit noch vor Ausstossung des Sequesters; hierbei fand sich der Warzenfortsatz sclerosirt. Sieben Mal war der definitive Ausgang nach Elimination der Sequester Epidermisirung der Höhle, ein Mal Atrophie des knöchernen Gehörgangs; ein Fall endete tödtlich elf Tage nach Entfernung des Sequesters, wahrscheinlich in Folge von Meningitis.

B. hat die zehn Fälle einer eingehenden Prüfung behufs Feststellung von Gehörresten auf dem labyrinthlosen Ohre unterzogen, es hat sich aber auch diesmal kein verlässiger Anhaltspunkt für die Annahme solcher Hörreste ergeben; die scheinbar noch vorhandenen Hörstrecken stellten lediglich ein Spiegelbild der Hörverhältnisse auf dem anderen, hörenden Ohre dar. Der Verfasser weist auf die Bedeutung dieser Thatsache auch für die Diagnose einseitiger Taubheit im Allgemeinen hin. Keller.

Ueber die Wahrnehmung der Schallrichtung. (De l'orientation auditive.) Von Max Egger in Soleur, Schweiz. (Comptes rendus hebdomadaires des séances de la société de biologie. Paris, October 1898.)

Verf. stellte eingehendere Untersuchungen über obiges Thema anlässlich eines interessanten Falles an, der eine Kranke betrifft, bei welcher der untere Theil des Bulbus der Sitz eines Tumors ist, welcher auf beiden Seiten die grossen absteigenden spinalen Wurzeln des Trigeminus zerstört hat; die Anästhesie hat den ganzen Kopf befallen und steigt beiderseits bis zu einer Horizontallinie herab, welche die Mundgegend erreicht; Ohrmuscheln und Gehörgänge total unempfindlich, linkes Trommelfell bei Berührung schmerzhafter als rechtes. Auf der linken Seite ist nun auch der Acusticus in Mitleidenschaft gezogen, und zwar ist das Gebiet des N. vestibuli völlig zerstört, während der N. cochlearis nur wenig geschädigt ist. Weber nach links, Rinne rechts +, links —; Schwabach's Versuch ergiebt rechts längere Dauer der Knochenleitung als links; Flüstersprache 0,60 m, laute Sprache 3 m (rechts 5 und 15 m), von Consonanten werden R und S nicht gehört. Bezüglich des N. vestibuli stellte Verf. eine Reihe von Untersuchungen an, aus deren Ergebnissen er den Schluss zieht, dass alle durch den halbcirkelförmigen Apparat bedingten Functionen linkerseits erloschen sind. Die Kranke empfindet auf dem Rotationsstuhle bei Linksdrehung keine Rotationen, während sie dieselben bei Rechtsdrehung genau unterscheidet. Bei verbundenen Augen macht Patientin bei jedem Versuche, geradeaus zu gehen, beständig Manège-Bewegungen, die vom linken Labyrinth bedingten compensatorischen Augenbewegungen sind völlig aufgehoben; auch zeigt die linke Körperseite verminderte Muskelkraft. Angesichts eines solchen totalen functionellen Schwundes des Vestibularastes bei völlig ausreichender Hörschärfe linkerseits, schien es dem Verf. von hohem Interesse, die Orientirung bezüglich der Schallrichtung in diesem Falle des Näheren zu prüfen. Die Kranke wurde mit verbundenen Augen auf den Rotationsapparat gesetzt, mit dem Gesicht nach der Peripherie der Drehscheibe, das eine Ohr fest verschlossen; als Schallquellen wurden eine gewöhnliche Pfeife, ein Galtonpfeifchen und die menschliche Stimme benutzt, Entfernung von 1 m.

Digitized by Google

Bei Linksdrehung zeigte sich nun bei wiederholten Versuchen constant, dass das linke Ohr nicht fähig war, irgend eine Richtung des Tones zu unterscheiden; jedes Mal schien derselbe von vorn her zu kommen, während das rechte Ohr vollkommen genau die verschiedenen Schallrichtungen zu unterscheiden und richtig zu deuten wusste, nur bei der der Medianebene entsprechenden Schallrichtung trat Unsicherheit auf.

Verf. zieht hieraus folgende Schlüsse: Der halbcirkelförmige Apparat spielt eine wichtige Rolle für die Wahrnehmung der Schallrichtung. Entgegengesetzt der Ansicht mancher Autoren, dass die Kenntniss der Lage unseres Körpers im Raume die Vorbedingung für die Perception der Schallrichtung ist, lehrt obiger Fall, dass diese Perception auch ohne solche Kenntniss der Körperlage möglich ist, insofern das rechte Ohr, trotzdem jede Rotationsempfindung nach links hin fehlte, die Töne vollkommen genau bezüglich der Richtung ihrer Schallquellen zu beurtheilen vermochte. Die Wahrnehmung der Schallrichtung ist eine zweite Function des halbcirkelförmigen Apparates. Keller.

Zur Thyreoidinbehandlung der chronischen Schwerhörigkeit. (Von Dr. A. Bruck in Berlin. (Zeitschrift für Ohrenheilkunde XXXII, 1.)

Auf die Empfehlung von Vulpius hin prüfte B. die Wirkung der Thyreoidintabletten bei den adhäsiven bezw. sclerosirenden Mittelohraffectionen, und zwar in mehr als 40 Fällen, genau nach der Vulpius'schen Methode. In keinem der Fälle zeigte sich eine einwandsfreie Verbesserung des Gehörs. Keller.

Empyem der Sinus frontales mit Usur der ganzen vorderen Wand. Von Dr. Gerber in Königsberg. (Arch. f. Laryngol. etc. 1898, Bd. VIII, pag. 192.)

Seltener Fall, eine 54 Jahre alte Frau betreffend, bei der eine vollständige Usur der vorderen Stirnhöhlenwand zu beobachten war. Nach den Ergebnissen der Anamnese und der Untersuchung stellt sich G. den Fall so vor, dass die Patientin, die an Ozäna von Jugend auf gelitten, in ihrer Ehe Lues acquirirte (3 Aborte im 3. und 4. Monat), in Folge deren es zu einer tertiären Syphilis der Nase kam (Defect im Vomer). An dieses schloss sich eine specifische Periostitis und Necrose der vorderen Wand des Sinus frontalis mit secundärem Empyem (lange bestehende Kopfschmerzen und Druckempfindlichkeit etc.). Hierauf kam es bei absoluter Resistenz der hinteren und unteren Wand zur völligen Einschmelzung der vorderen Wand (umschriebener Tumor an der Nasenwurzel), und nach einem hinzutretenden Trauma durchbrach der Eiter die Schranken, die ihn noch an seinem ursprünglichen Herde festhielten (Vertheilung der Geschwulst über die ganze Stirn nach einem Fall gegen eine Tischkante). Was die Operation anlangt, so wurde die Höhle eröffnet und durch vorsichtiges Auslöffeln von den sie erfüllenden Massen theils käsigen Eiters, theils sulziger, polypös degenerirter Schleimhaut und diphtherischer Membranfetzen befreit. Ihr Querdurchmesser betrug ca. 6 cm. Die Heilung vollzog sich rasch und vollständig. Beschorner.

Digitized by Google

Klinische Erfahrungen über otitische und rhinitische Sinuserkrankungen und Allgemeininfectionen, sowie über centrale Taubheit bei eitrigen Entzündungen in der Schädelhöhle. Von Dr. Preysing aus der Ohren- und Kehlkopfklinik zu Rostock. (Zeitschrift für Ohrenheilkunde XXXII, 3.)

Aus einer grösseren Zahl einschlägiger Beobachtungen seien folgende hervorgehoben. 20jähriges Mädchen, seit Wochen an Husten und Fieber unter dem Verdacht einer Lungenaffection behandelt, wird, als sich Schwellung am rechten Warzenfortsatz zeigt, der Klinik überwiesen. Hohe Temperaturen, Puls 140—150. Rechter Gehörgang enthält stinkenden Eiter, Spitze des rechten Proc. mastoid. druckempfindlich; daselbst beginnt eine derbe diffuse Infiltration der Halsgewebe bis zur Mitte des Halses hin. Knochen bei der Operation nach der Spitze zu weich, nach hinten und in der Tiefe sehr hart; aus einem perisinuösen Abscess ergiesst sich pulsirend fötider Eiter mit Gasblasen untermischt. Aus dem mit Granulationen gefüllten Antrum zieht ein schmaler Fistelgang durch den sonst compacten Knochen zu dem perisinuösen Abscess. $^1/_2$ Stunde nach der Operation Tod. Section ergab im Uebrigen völlig normale Organe, keine Meningitis, Dura selbst an dem erkrankten Sinus unverändert. Sinus transversus am Knie nach dem Knochen zu ulcerirt; Thrombus reicht nach hinten bis in die Mitte zwischen Sinus sigmoideus und Torcular, die der Wand fest anhaftenden Massen graugrün, weich; übriger Sinus und Jugularis frei. In dem Lungenbefund keinerlei Anhalt zur Erklärung des Hustens. „Die ungemein starke, sulzige Durchtränkung aller Gewebe an Hinterhaupt und Hals der erkrankten Seite ist ein Characteristicum für die septische Natur der Erkrankung, vergleichbar ähnlichen diffusen Schwellungen am Halse bei septischer Diphtherie. Es ist das der dritte derartige Fall, den Herr Prof. Körner vergeblich durch Operation zu retten versucht hat. Man wird nach seiner Meinung nicht fehlgehen, wenn man in Zukunft in ähnlichen Fällen die Operation unterlässt.“ — Ein 13jähriges, seit sechs Jahren an beiderseitiger Ohreiterung leidendes Mädchen erkrankte unter hohem Fieber, Schüttelfrösten, starken, linksseitigen Kopfschmerzen; starke Schwerhörigkeit; im linken Ohr grosse Trommelfellperforation, viel fötider Eiter; rechts grosse, aber fast trockene Perforation. Linksseitige Radicaloperation, Entfernung von Granulationen im Antrum und Paukenhöhle; der an einer kleinen Stelle freigelegte Sinus transversus erscheint gesund. Tags nach der Operation Doppelbilder durch Abducenslähmung links; Sensorium frei, Pupillen gut reagirend; typhusartige Stühle, Roseola, icterische Hautfärbung; in den nächsten Tagen Vortreibung des linken Bulbus, keine Sprachstörung oder sonstige Gehirnerscheinung. Langsamer Rückgang aller Symptome. Auffällig war eine am 5.—7. Tage auftretende totale Taubheit, erst nach Wochen stellte sich das Gehör wieder ein, rechts früher als links; eine Veränderung des Befundes am rechten Ohr war dabei nicht zu constatiren. Bei der Möglichkeit, hierbei an eine von einer linksseitigen Schläfelappenerkrankung ausgehende gekreuzte Taubheit zu denken, weist P. auf die bekannte Thatsache hin, dass die Acusticuskreuzung keine vollkommene ist, vielmehr von jedem Acusticus aus Faserzüge nach beiden Temporallappen ausstrahlen; bei centraler,

Digitized by Google

beiderseitiger Taubheit könne eine Läsion der centralen Hörbahn an einer Stelle vorliegen, wo die beiderseitigen Hörbahnen sich kreuzen: Das wäre in der Haube, wo nach Siebenmann's Zusammenstellung ein Tumor beiderseits Taubheit hervorrufen kann. Die Abducenslähmung in Verbindung mit dem Exophthalmus und Schwellung der beiden Papillen des Sehnerven liess in vorliegendem Falle die Diagnose auf Entzündung des Sinus cavernosus stellen; auf welchem Wege entstanden, ob vom Sinus caroticus her oder vom Sinus petrosus resp. transversus, muss dahingestellt bleiben. Keller.

Ueber Gehirncomplicationen bei Otitis media. Von Dr. Waldvogel in Göttingen, medicinische Universitätspoliklinik. (Deutsche medicinische Wochenschrift 1898, No. 35.)

W. hat vier Fälle von Gehirncomplicationen bei Otitis media bei Kindern beobachtet, von welchen er zwei wegen der geringeren Heftigkeit der Hirnsymptome und dem raschen Heilungsverlauf nur als Gehirnhyperämie mit geringer Exsudation ansprechen möchte; bei einem dritten Fall hingegen, wo trotz Eiterentleerung nach doppelseitiger Trommelfellparacentese alle Zeichen einer schweren Meningitis sich ausbildeten bei andauernder Ohreiterung, schliesslich aber nach vier Monaten völlige Heilung erfolgte, erschien es dem Verf. unzweifelhaft, dass es sich hier um Exsudation und zwar seröser Flüssigkeit im Schädelinneren gehandelt hat, weil eine Eiterung von so langer Dauer nicht so spurlos verschwunden sein würde und weil im vorliegenden Falle die Resorption des Exsudates ohne höheres Fieber erfolgte. Im vierten Fall ergab die Section Meningitis et Ependymitis granulosa, Hydrocephalus acutus. Das Kind war unter meningitischen Erscheinungen erkrankt, beiderseitige Paracentese der etwas vorgewölbten Trommelfelle ohne Erfolg, Verlauf sehr schleichend, Tod nach zehn Wochen. Da eine Lumbalpunction nicht vorgenommen werden konnte, war Tuberculose mit Sicherheit nicht auszuschliessen. Bei der Section fand sich beiderseits Mittelohreiterung mit Zerstörung der Gehörknöchelchen rechterseits. Den Ausgangspunkt des Krankheitsprocesses sieht W. in der beiderseitigen Ohreiterung, „wodurch eine fortwährende Bildung des serösen Exsudates unterhalten worden ist". Anschliessend an eine Beobachtung, dass in einem der Fälle trotz genauer Untersuchung kein Eiter in der Paukenhöhle nachgewiesen werden konnte und dennoch bald darauf eine spontane Perforation mit Eiterentleerung erfolgte, woran sich allmählicher Nachlass der Gehirnerscheinungen anschloss, bemerkt der Autor: „Man wird also dem Arzt ruhig rathen können, bei einer fieberhaften ausgesprochenen Gehirnerkrankung im Kindesalter ohne Befund an den inneren Organen den harmlosen Eingriff der Paracentese vorzunehmen, auch wenn der otoscopische Befund negativ erscheint." Unbeschadet der im Allgemeinen zugestandenen „Harmlosigkeit" der Paracentese wird man in jedem gegebenem Falle die möglichen Consequenzen des Eingriffs sich wohl vorzuhalten haben.
Keller.

Digitized by Google

Ein Fall von Meningitis cerebro-spinalis epidemica mit doppelseitiger Otitis. Trepanation beider Processus mastoidei mit Blosslegung der Sinus transversi. Genesung. Von Dr. von Stein, Moskau. (Zeitschrift für Ohrenheilkunde XXXII, 3)

6jähriger Knabe erkrankte unter Fiebererscheinungen an Delirien, leichter Nackenstarre, es zeigten sich einzelne Roseola-Flecken auf Rücken und Leib; nach zehn Tagen trat doppelseitige Otorrhoe auf, jedoch ohne Nachlassen der Gehirnerscheinungen, Bewusstlosigkeit und Nackenstarre nahmen zu. Beide Gehörgänge enthielten etwas serösen, zähen Schleim; Trommelfelle unten perforirt, nicht injicirt; keine Stauungspapille, keine Chorioidealtuberkel. „In Berücksichtigung des Verfalles der Kräfte, der Möglichkeit einer Exsudatansammlung an solchen Stellen der Schädelhöhle, die wir mit den uns zu Gebote stehenden Mitteln nicht nachweisen dürften, und in Anbetracht der Eigenthümlichkeit des Krankheitsprocesses, beschlossen wir, die Trepanation beider Warzenfortsätze vorzunehmen.“ Operationsbefund beiderseits derselbe; aus den Zellen des Warzenfortsatzes und dem Antrum entleerte sich hellglasiger Schleim; Eröffnung der Schädelhöhle und Blosslegung des Sinus transversus in Ausdehnung von 1 cm; Sinus frei; dieselbe helle Flüssigkeit ergoss sich durch die Trepanationsöffnung. Die nächsten drei Wochen keine wesentliche Aenderung im Allgemeinzustand des Kranken, dann langsame Reconvalescenz, so dass sechs Wochen nach der Operation die Wunde verheilt und der Knabe körperlich wie geistig wieder hergestellt erschien. Gehör für Flüstersprache 12 m. Im Ohrsecret, sowie in dem Schleimhautausflusse aus der Schädelhöhle wurde der Diplococcus intracellularis Weichselbaum nachgewiesen. Impfversuche misslangen. Als weiteren Beweis für die Richtigkeit der Diagnose einer epidemischen Cerebrospinalmeningitis führt der Autor die Thatsache an, dass ein Bruder des Knaben vier Wochen später an denselben Erscheinungen erkrankte; derselbe starb nach fünf Tagen, ohne operirt worden zu sein, die Ohren schienen gesund zu sein. „Vielleicht wird es mit der Zeit gelingen“, schliesst der Autor, „die unglücklichen Opfer dieser Krankheit, welche keinem Mittel weicht, durch frühzeitige Eröffnung der Schädelhöhle dem Tode zu entreissen. Vielleicht wird bei Meningitis cerebro-spinalis die beiderseitige Eröffnung der Schädelhöhle den gleichen Nutzen bringen, wie die Eröffnung der Bauchhöhle bei der Tuberculose.“ Keller.

---

b) Rhinologische:

Primärer Krebs des Nasenrachenraumes durch Alcoholeinspritzungen geheilt. (Cancer primitif du nasopharynx guéri par des injections d'alcool.) Von Dr. F. Ruh. (Med. Record und Revue hebdomadaire de laryngologie et d'otologie 1897, No. 44.)

Der Titel sagt Alles. Ref. erinnert an die günstigen Erfolge der parenchymatösen Einspritzungen bei Mandel- und Pharynxneubildungen, welche nach Arsenikal- und Carboleinspritzungen von Paul Heymann und dem Referenten erwähnt werden. Dr. P. K.

Digitized by Google

Serotherapie bei Ozäna. (Sérothérapie dans l'ozène.) Von Dr. Lombard. (Annales des maladies de l'oreille et du larynx 1897, No. 11.)

Bei fast allen Patienten wurde der Foetor entfernt, und zwar jedenfalls auf viel längere Zeit, als durch alle anderen Behandlungsmethoden. Auf die Krustenbildung und die Entfernung der Krusten ist die Serotherapie von gar keinem Einfluss. Alle Einspritzungen von Roux'schem antidiphtheritischem Serum wurden in die Wand des Unterleibes unter strenger Antisepsis gemacht und es trat nie ein Unfall ein. Nie wurden mehr als 5 ccm eingespritzt. Dr. P. K.

Eine häufige Ursache des Nasenblutens bei Kindern. (Une cause fréquente d'epistaxis dans l'enfance.) Von Dr. H. Fruitnight. (Archives of pediatries und Annales des maladies de l'oreille et du larynx 1898, No. 6.)

Allgemein sind die Specialisten zu sehr Specialisten und untersuchen in solchen Fällen den übrigen Körper nicht genügend. In sehr vielen Fällen ist ein Herzfehler vorhanden, und behandelt man letzteren in gehöriger Weise, so hört das Nasenbluten auf, während sonst alle locale Behandlung fruchtlos bleibt. Dr. P. K.

Zur Therapie der genuinen Ozäna. Bemerkungen zu Dr. Hugo Hecht's Arbeit „Zur therapeutischen Verwerthung der Electrolyse in Nase und Nasenrachenraum". Von Franz Bruck in Berlin (Arch. f. Larygol. etc 1898, Bd. VIII, pag. 206.)

B. stellt die von ihm beschriebene Modification der Gottstein-schen Tamponade, welche eine permanente Reiz- und Drainagewirkung, d. h. eine continuirliche Anwendung des Gottstein'schen Princips, und zwar für beide Nasenseiten gleichzeitig, ermöglicht, als die erfolgreichste, unschädlichste und für den Patienten angenehmste und einfachste Behandlungsart der genuinen Ozäna hin. Beschorner.

Erwiderung auf die Arbeit des Herrn Franz Bruck, Berlin: „Zur Therapie der genuinen Ozäna". Von Dr. H. Hecht in Freiburg i. Br. (Arch. f. Laryngol. etc. 1898, Bd. VIII, pag. 210.)

H. will sich nicht mit einer symptomatischen Behandlung der Ozäna begnügen, sondern verlangt von einer rationellen Therapie dieses Leidens, dass sie causal wirkt, und glaubt auch auf Grund seiner neueren Beobachtungen, wenigstens bei nicht zu inveterirten Fällen, dass die Kupferelectrolyse in Combination mit Nasendouchen den berechtigten Wünschen am nächsten komme. Beschorner.

Entgegnung auf vorstehende Erwiderung des Herrn Dr. Hugo Hecht. Von Dr. F. Bruck in Berlin. (Arch. f. Laryngol. etc. 1898, Bd. VIII, pag. 215.)

B. hält für unberechtigt, dass Hecht, trotzdem er bei der geringen Zahl seiner Fälle und der Kürze der Beobachtungszeit nur ein vorläufiges Urtheil über die combinirte Therapie fällte, dennoch dieses Mittel für das wirksamste erklärte. Beschorner.

Digitized by Google

Hämatome, Abscesse und seröse Cysten der Nasenscheidewand (Hématomes, abcès et kystes séreux de la cloison nasale.) Von Dr. Garel. (Revue hebdomadaire de laryngologie, d'otologie et de rhinologie 1898, No. 25.)

Meistentheils die Folge eines Trauma. Die Diagnose ist leicht. Verwechselung mit Polypen kommt nur bei Nichtspecialisten vor. Man muss, mag man mit einer Cyste, einem Abscess oder einem Hämatom zu thun haben, die Eröffnung vornehmen nach vorhergegangener localer Anästhesie, antiseptische Waschungen. Dr. P. K.

Beitrag zur Casuistik der Fremdkörper in der Nase. Von Dr. Max Breitung. (Deutsche med. Wochenschr. 1897, No. 47.)

Ein Bissen Fleisch im rechten Nasenloch mit den gewöhnlichen Symptomen. Heilung nach einer Woche. Jedenfalls war der Fremdkörper durch einen während des Essens eintretenden Hustenanfall von hinten nach vorn in die Nase gelangt. Die in diesem Fall vorhandene Jauche lehrt, wie schädlich in diesem Fall die Anwendung des „halben Politzer" und eine forcirte Wassereinspritzung gewesen wären.

Dr. P. K.

Ueber Complicationen endonasaler Eingriffe. Von Dr. E. Wertheim in Breslau, Allerheiligenhospital, Abtheilung für Ohrenkranke. (Zeitschr. für Ohrenheilkunde XXXII, 2.)

Infectionen nach Eingriffen in der Nase sind verhältnissmässig so selten, dass die Annahme besonderer localer Schutzvorrichtungen sich von selbst aufzwingt. Dass dem Nasenschleim eine besondere bactericide Kraft zuzuschreiben sei, möchte W. bezweifeln, wenigstens ergaben daraufhin angestellte Versuche, dass das Nasensecret constante antibacterielle Eigenschaften nicht besitzt, also andere, bisher nicht bekannte Factoren vorhanden sein müssen. Kommt es trotz dieser Schutzvorrichtungen zur Infection, so kann sich dieselbe auf die Nasenschleimhäute und ihre Umgebung beschränken — hierher gehören die Pseudomembranbildungen nach Aetzungen, besonders galvanocaustischen Eingriffen — oder aber durch Fortleitung in den Lymphbahnen (Angina) oder durch Verschleppung mittelst der Blutbahn durch Embolien allgemeine, vom Ort des Eingriffs weit entfernt gelegene Krankheitsprocesse hervorrufen. W. theilt einige einschlägige Beobachtungen von Nieren- und Lungeninfarcten mit und betont die Nothwendigkeit, auch in der Nase aseptisch zu operiren. Keller.

Anwendung der X-Strahlen bei Nasen- und Halsleiden. (Emploi des rayons X dans les affections du nez et de la gorge.) Von Dr. J. Macintyre. (Congrès international de Moscou und Annales des maladies de l'oreille et du larynx 1897, No. 11.)

Verf. giebt die genaue Beschreibung des ganzen Apparates und seine Methode, die Blitzphotographien zu machen, giebt dann die Bilder der Kopf-, Hals-, Brust- und Unterleibsorgane. Die Arbeit enthält nichts Neues. Dr. P. K.

Digitized by Google

Ein Fremdkörper während 42 Jahren in der linken Nase. Radiographie. (Un cas de corps étranger du canal nasal gauche, avec épreuve radiographique, durée de séjour 42 ans. Extirpation.) Von Dr. Mounier. (Annales des maladies de l'oreille et du larynx 1898, No. 6.)

Bei einer 56jährigen Patientin wurde durch die Radiographie das seit 42 Jahren dauernde Vorhandensein einer Canüle, welche man vergessen hatte zu entfernen, festgestellt. Exstirpation, Heilung.

Dr. P. K.

c) Pharyngo-laryngologische:

Ueber eunuchenartige Stimme und ihre Behandlung. (De la voix eunuchoide et de son traitement.) Von Dr. Bonnes. (Revue hebdomadaire de laryngologie et d'otologie 1897, No. 46.)

Der Fall betrifft den Verf. persönlich und es sind seine auf sich selbst gemachten Beobachtungen; derselbe giebt zuerst seine ganze Anamnese. Die eunuchoide Stimme ist eigentlich eine Fistelstimme, welche der wirklichen Eunuchenstimme ziemlich ähnlich ist; sie ist stärker als die Kinderstimme, ähnelt der Frauenstimme und besteht in Contralto oder Mezzosoprano. Bekanntlich besteht die Function der wirklichen Eunuchenstimme darin, dass selbe Frauen- oder Kinderchöre verstärkt. Zu bemerken ist, dass bei der eunuchoiden Stimme die Fisteltöne von tiefen Basstönen begleitet sein können, namentlich am Ende eines Exspiriums. Dabei ist das Allgemeinbefinden fast immer gut, die Geschlechtsorgane sind ganz normal, die Intelligenz gut entwickelt; der Larynx so gut ausgebildet, wie bei allen Männern nach der Pubertät, und zwar wie er es bei Bassstimmen ist, was also das Gegentheil bei den Eunuchen ist, deren Larynx die Dimensionen des Kinderlarynx behält. Fast in allen Fällen sind die Stimmbänder etwas geröthet, nie besteht eine Parese. Nach Fournié bestände diese eunuchoide Stimme immer von der Pubertät an, in welcher Periode der ganze Larynx sich zu rasch entwickelt und die Musculi cricoarytenoidei laterales nebst den Thyroarytenoidei nicht im Stande sind, die Stimmbänder in ihrem hinteren Theile in Berührung zu bringen; demgemäss finde man in solchen Fällen während der Phonation immer in der Stimmritze ein offenes, mit der Spitze nach vorn und der Basis nach hinten sehendes Dreieck. (Es ist längst bekannt, dass während der Pubertät der Interarytenoidalraum und der hinter dem Processus vocalis sich befindende Theil der wahren Stimmbänder sich besonders entwickeln, was der Ansicht Fournié's dann entspräche. Der Ref.) Andere Autoren wollen das genannte Dreieck nie gesehen haben und widersprechen der Ansicht Fournié's. Aus den anderen Ansichten von Trifiletti, Cadot, Labit, Joal, Gallé, Castex, Garel und anderer Autoren geht das Eine sicher hervor, nämlich dass die eunuchoide Stimme immer in der Pubertät beginnt, dass selbe in einer anormalen raschen Entwicklung der Larynxtheile ihre Ursache hat, dass der Patient später sich an diese eunuchoide Stimme gewöhnt, davon aber durch eine richtige Behandlung ziemlich rasch geheilt werden kann. Da die

Digitized by Google

eunuchoide Stimme nur eine Gewohnheit ist, muss man die Stimme anders gewöhnen; dazu muss der Patient aber willig sein. Es giebt sechs Principien bei dieser Behandlung: 1. Man muss den Kranken fragen, ob er festen Willen hat, geheilt zu werden, und dann muss man ihm die Heilung versprechen, vorausgesetzt, dass er gehorcht. 2. Man fragt denselben nun weiter, ob er überhaupt tiefe Töne hervorbringen kann und giebt ihm dann selbst den tiefen Ton beispielsweise an. 3. Ist man so weit, lässt man langsam und tief alle Vocale mehrmals aussprechen. 4. Dann lässt man verschiedene Silben, wie z. B. ba, be, bi, bo, bu, ma, me, mi, mo, mu u. s. w. aussprechen. 5. Dann lässt man ein kurzes Wort, wie Papa, Bobo, Toto in der Bassstimme aussprechen. 6. Endlich lässt man lesen, indem man die Worte Anfangs buchstabiren und dann später schneller aussprechen lässt. Nach einer etwas phantastisch gehaltenen Erziehung der Stimme kommt Verf. zu folgenden Schlussfolgerungen: 1. Die eunuchenartige Stimme ist eine einfache Gewohnheit; 2. die Ursachen, welche diese Angewohnheit bedingen, sind zahlreich und meist psychischer Natur; 3. bei der laryngoscopischen Untersuchung erscheint der Larynx normal, blos ist er wegen der Ermüdung der Stimme häufig geröthet; 4. die Behandlung hat zum Zweck, dem Patienten eine andere Gewohnheit als diejenige, welche er behufs Hervorbringen der Fistelstimme gebraucht, beizubringen; 5. die Dauer und die Wirkung der Behandlung hängt theils von dem festen Willen des Kranken, geheilt zu werden, theils von dessen intellectuellem Zustande ab; 6. meistens muss die schnelle, 24 bis 48 Stunden andauernde Methode angewandt werden. Dr. P. K.

Ein Fall von exspiratorischem functionellem Stimmritzenkrampf (exspiratorischer und rhythmisch spastischer Dyspnoe). Von Prof. Dr. V. Uchermann in Christiana. (Arch. f. Laryngol. etc. 1898, Bd. VIII, pag. 149.)

Es handelte sich um eine 42 Jahre alte Frau mit plötzlich auftretender Athemnoth und Stridor nach Erkältung. Die laryngoscopische Untersuchung ergab eine Auswärtsbewegung der Stimmlippen bei Inspiration bis zur gewöhnlichen Seitenstellung, dagegen starke Adduction bis zu gegenseitiger Berührung bei Exspiration unter Hervorbringung eines stridulösen Lautes. Salicyl und Bromnatr. brachten das Leiden der zweifellos hysterischen Kranken zum Schwinden. U. hält den Zustand für eine dem nervösen Husten äquivalente Form exspiratorischen Stimmritzenkrampfes. Beschorner.

Ueber chronische Mandelabscesse. (Des abcès chroniques des amygdales.) Von Dr. Paul Hugues. (Revue hebdomadaire de laryngologie et d'otologie 1897, No. 44.)

Der schleichende Verlauf, das Bestehen eines Fistelganges und damit die so leicht vor sich gehende spontane Eröffnung, das Fehlen der allgemeinen Symptome erklären die Thatsache, dass solche Abscesse sich ohne das Wissen des Arztes dahinziehen und dass selbe häufiger sind als allgemein angenommen wird. Solche Abscesse können, ohne grosse Reaction hervorzurufen, sich in Cysten umwandeln; selbe sind nicht mit den Cryptenbildungen der Mandeln zu verwechseln, selbe

Digitized by Google

scheinen eher von den so reichlich vorhandenen, geschlossenen Follikeln auszugehen. Immer besteht dabei ein Fistelgang, welchen aufzufinden von practisch therapeutischer Wichtigkeit ist; manchmal ist er schwer aufzufinden, namentlich wenn er nach hinten sich durch den Arcus palatopharyngeus öffnet. Findet man den Gang nicht und ist kein Zweifel an der Diagnose, so muss man eine wirkliche Excision des den Abscess enthaltenden Mandeltheiles ausführen. Chronisches Hinderniss beim Schlucken, besonders beim sogenannten blinden Schlucken; Gefühl eines Fremdkörpers im Halse; nasale Sprache und Pharynxhusten; Respirationshinderniss, besonders im Schlaf; Reflexsymptome an den Ohren und selbst im Magen; besonders intermittirendes Ausspeien von Eiter mit darauffolgender Erleichterung; trügerische, einseitige Mandelhypertrophie ohne Entzündung der Umgebung; Fluctuation gewöhnlich nicht festzustellen; das Fehlen der entsprechenden Halsdrüsen-Anschwellung erlaubt, wie schon Garel früher erwähnte, von primärer, secundärer und tertiärer specifischer Mandelentzündung zu unterscheiden. Die Differentialdiagnose mit acuten Halskrankheiten, Pharyngomycosis, Mandelsteinen, Fibrom, Lymphosarcom, Epithelioma, Hydatidencyste und angeborener Gaumenbogenperforation ist leicht. Behandlung einfach.

Ref. fiel während einer doppelseitigen Mandelexstirpation bei einem 10jährigen Kinde unerwartet rechterseits mit der Guillotine in einen grossen Mandelabscess, dessen unerwartet ausfliessender Eiter aspirirt wurde und einen beängstigenden Erstickungsanfall hervorrief.

Dr. P. K.

Lähmung des linken Recurrens. Von Dr. Kirstein. (Berliner laryngologische Gesellschaft, Sitzung vom 11. März 1898.)

Ein Aneurysma konnte durch Auscultation und Percussion nicht nachgewiesen werden. Am Manubrium sterni war eine kleine Dämpfung und in der rechten Fossa supraspinalis eine angeschwollene Lymphdrüse nachzuweisen. Bei der Durchleuchtung fand man am Manubrium sterni und an der Lungenspitze einen Schatten, unter welchem man einen zweiten kleinen pulsirenden Schatten bemerkte. Dr. P. K.

Ungeheure Hypertrophie der Zungenmandel. (Hypertrophie exceptionnellement volumineuse de l'amygdale linguale.) Von Dr. Chauveau. (France médicale 1898, No. 17 und Revue hebdomadaire de laryngologie et d'otologie 1898, No. 24.)

Ein in zwei Lappen getheilter Tumor der Zungenbasis, welcher als Sarcom diagnosticirt, sich microscopisch als Hypertrophie der Zungenmandel ergab. Der Tumor war ausnahmsweise hühnereigross.

Dr. P. K.

Ueber Carcinom des Larynx. Von Dr. Edmund Schmitt. (Deutsche med. Wochenschr. 1897, No. 45.)

Verf. giebt die Krankengeschichte, um zu beweisen, wie trotz microscopischen Nachweises verschiedener aus dem Larynx entfernter Partikelchen als Krebs dennoch eine Täuschung über den Sitz des Krebses möglich ist: Es bestanden Schlingbeschwerden, Schwellung des rechten Aryknorpels und Trägheit des rechten Stimmbandes; eine

Digitized by Google

erste microscopische Untersuchung ergab kein Carcinom, eine zweite aber ergab ein solches. Da der Krebs erst im Entstehen zu sein schien, und der Erfolg einer radicalen Operation gesichert war, liess Patientin sich operiren und starb am vierten Tage an Pneumonie. Die Section ergab Carcinom des Oesophagus in der Höhe der Ringknorpelplatte, welches nicht gefunden worden war und sich auf die Articulationes cricoarytenoideae, besonders auf das rechte Gelenk fortgesetzt hatte.

Ref. bemerkt, dass die Schlingbeschwerden bei so wenig ausgeprägtem Larynxleiden und das Fehlen anderer laryngealen Erscheinungen an Erkrankung des Oesophagus hätten denken lassen.

Dr. P. K.

Larynxnecrosen bei Typhus. (Nécrose du larynx dans la fièvre typhoide.) Von Dr. Duffey. (Dublin Journal of medic. Science und Revue hebdomadaire de laryngologie et d'otologie 1898, No. 24.)

Wie immer bei einem jungen Patienten. Unbegreiflicher Weise wurde die immer helfende Tracheotomie vernachlässigt. Dr. P. K.

Epikrise eines Falles von nicht ganz plötzlichem Thymustod, verursacht durch (vicariirende) Thymusvergrösserung bei rudimentär kleiner Milzanlage. Von Dr. G. Avellis in Frankfurt a. M. (Arch. f. Laryngol. etc. 1898, Bd. VIII, p. 159.)

Der Fall betraf einen 4jährigen, sehr kräftigen, gut genährten, für sein Alter übergrossen Knaben, der nicht ganz plötzlich, nach vollem Wohlbefinden unter den Erscheinungen schwerster inspiratorischer stridoröser Athemnoth zu Grunde ging. Die Section ergab als einzige pathologische Erscheinung eine vergrösserte Thymus und als Nebenbefund eine höchst rudimentäre Milz. A. ist der Ueberzeugung, dass erstere als einzige wirkliche Ursache des Todes anzusehen ist, und dass man nach obigem Sectionsergebniss an eine functionelle Hypertrophie der Thymus denken darf. Beschorner.

Bemerkungen über den langen Stillstand der Lungentuberculose und deren Wiedererscheinen unter dem Einfluss der Influenza. (Note sur les longues trêves de la tuberculose pulmonaire et sur le réveil de celle-ci sous l'influence de la grippe.) Von Dr. Louis Henri Petit, Generalsecretär der Gesellschaft und des Congresses für Tuberculose in Paris. (Bulletin de l'académie royale de médecine de Belgique 1897, No. 8.)

Die Frage über das einstweilige Sistiren der Tuberculose ist trotz der über das Thema erschienenen Arbeiten noch nicht endgiltig gelöst. Verf. stützt sich auf sechs Patienten, welche scheinbar geheilt waren und bei denen nach 15, 16, 22, 28, 30 und 33 Jahren unter dem Einfluss von Influenza Recidive eintraten; Verf. giebt diese sechs Krankengeschichten, welche drei gemeinsame Punkte zeigten: 1. Ein Ausbruch von Tuberculose im Kindesalter oder etwas später, welcher Periode eine Periode der Heilung folgte; dieser zweiten Periode folgte lange Zeit nachher ein zweiter Anfall von Tuberculose, als Niemand mehr an den ersten Anfall dachte. 2. Die Periode der relativen Heilung. 3. Das Wiederauftreten der Tuberculose nach Influenza, welches schleichend

Digitized by Google

stattfand. Am Schlusse seiner Arbeit kommt Verf. zu folgenden Thesen: 1. Die Tuberculose der Kinder, welche von kranken Eltern abstammen, kann unter günstigen Verhältnissen einen Stillstand machen, und das äussere Aussehen lässt an vollständige Heilung denken. 2. Diese relative Heilungsperiode kann bis 30 Jahre dauern. 3. Nach Anfällen von Influenza tritt diese Tuberculose von Neuem auf, gerade an denselben Stellen, wo sie in der ersten Periode festgestellt worden war. 4. Dieser Einfluss der Influenza ist nicht anzuzweifeln. 5. Trotz der langen Heilungsperiode, welche die zwei Anfälle von Tuberculose trennt, war der zweite Anfall viel schlimmer als der erste. Dr. P. K.

Mandelsarcom, microscopische Untersuchung und Operation. (Sarcôme de l'amygdale, examen microscopique et description de l'opération.) Von Dr. R. C. Myles. (Académie de médecine de New-York, section laryngorhinologique. 24. mars 1897 und Annales des maladies de l'oreille et du larynx 1897, No. 10.)

Der Titel sagt Alles. Dr. P. K.

Nierenentzündungen mit Fraenckel'schen Diplokokken und Diplokokkämien nach Mandelentzündungen. (Néphrites à diplocoques de Fraenckel et diplococcémies consécutives à des angines tonsillaires.) Von Dr. C. Baduel. (Il policlinico und Revue hebdomadaire de laryngologie et d'otologie 1897, No. 44.)

Verf. giebt vier Fälle, wo von den Mandeln aus der Diplococcus in's Blut und in die Nieren gekommen ist; zwischen der Angina und der entsprechenden Nephritis war immer ein gewisser Zeitraum verflossen und in diesem Zeitraum bestand immer gestörtes Allgemeinbefinden. Der Beginn der Nierenentzündung ist plötzlich, Schüttelfröste mit kurz andauerndem Fieber, Schmerzen in der Nierengegend, wenig aber blutiger Urin mit Sedimenten und Eiweiss und wenig Harnstoff, mehr weniger ausgesprochenes Oedem. Verlauf verschieden. Wenn keine Urämie eintritt, ist der Verlauf fast immer günstig. Im Urin wird der Diplococcus immer nachgewiesen. Seine Virulenz hat abgenommen. Verf. erwähnt einen Fall, wo der Zeitraum zwischen Angina und Nierenentzündung so lang war, dass man einen Typhus annahm; dennoch ergab die bacteriologische Untersuchung den Microben im Blut und im Urin. Dr. P. K.

Ueber Lähmung der Larynxmuskeln bei Abdominal- und exanthematischem Typhus. (De la paralysie des muscles du larynx dans le typhus abdominal et le typhus exanthématique.) Von Dr. L. Przedborski. (Sammlung klinischer Vorträge, neue Serie, No. 182 und Revue hebdomadaire de laryngologie et d'otologie 1897, No. 45.)

Diese Lähmungen sind viel häufiger, als allgemein angenommen wird. Man sieht dieses, wenn man sich der Mühe unterzieht, jeden Typhusfall in seinen verschiedenen Stadien zu untersuchen, auch wenn kein äusseres auffallendes Symptom vorhanden ist. Sie sind ebenso häufig im Verlaufe der Krankheit selbst, als in der Reconvalescenz; bei exanthematischem Typhus kommen selbe mehr in der fieberhaften Periode vor. Die Lähmungen betreffen jeden Larynxmuskel gleich-

Digitized by Google

mässig oft. Die Entwicklung der Lähmungen geschieht mit einer gewissen Regelmässigkeit, indem zuerst ein Adductor und dann die übrigen Adductoren, oder ein Abductor und dann die übrigen Abductoren gelähmt werden, bis zur vollständigen Recurrenslähmung. Das Auftreten und das Verschwinden der Recurrenslähmungen geschieht nicht immer nach dem Semon'schen Gesetz. Der Verlauf ist meistentheils acut, in zwei bis drei Wochen; bei exanthematischem Typhus besteht Neigung zum Chronischwerden. Die Prognose ist bei Abdominaltyphus, selbst bei doppelseitiger Lähmung, gut; die Heilung ist eine Ausnahme bei exanthematischem Typhus. Jedenfalls spielt die microbische Infection eine Hauptursache in der Aetiologie; es muss aber auch eine persönliche Disposition bestehen. Verf. hat von sieben Fällen in derselben Familie dreimal diese Lähmungen beobachtet. Dr. P. K.

Ueber das histologische Verhalten der Kehlkopfmuskeln in Bezug auf das Semon'sche Gesetz. Von Dr. M. Steinlechner in Wien. (Arch. f. Laryngol. etc. 1898, Bd. VIII, pag. 177.)

Zur Untersuchung dienten der M. thyreo-arytaenoideus intern., der M. crico-arytaenoideus lateralis, der M. interarytaenoideus transversus und der M. crico-arytaenoideus posticus, und führte dieselbe zur Ueberzeugung, dass die Beziehungen der Kehlkopfmuskeln unter einander viel innigere sind, als man oft anzunehmen geneigt ist. Wird auch durch die Untersuchungen kein Beitrag für die auffallende Erscheinung, die den Inhalt des Semon'schen Gesetzes bildet, gegeben, so sind auch wieder die Befunde keine solchen, wie man sie bei theoretischer Deduction erwarten könnte, wenn man an dem noch stark verbreiteten Antagonismus zwischen Erweiterern und Verengerern der Stimmritze festhält. Gegen das Semon'sche Gesetz können die Ergebnisse nicht zu Felde geführt werden. Beschorner.

Beitrag zur Behandlung der Larynxtuberculose. (Contribution au traitement de la tuberculose laryngée.) Von Dr. Le Marc'Ladour. (Revue hebdomadaire de laryngologie et d'otologie 1897, No. 45.)

Die Möglichkeit der Heilung ist bewiesen, gewöhnlich aber bleibt sie ein pium desiderium, namentlich wenn die Lungen mit angegriffen sind. In der grossen Mehrzahl der Fälle muss der Arzt sich begnügen, nützlich zu sein, indem er die zwei Symptome der Dyspnoe und der Dysphagie mit Erfolg bekämpft. Verf. befürwortet das Cocain vor jeder Operation und giebt ein rationelles Verfahren zum Cocainisiren der einzelnen Larynxtheile, mit dem Pharynx beginnend; es wird immer eine 10proc. Lösung angewandt, und zwar in regelmässigen Pausen mittelst der Spritze; dann sind die zur Zeit von Heryng bezeichneten Punkte, nämlich die grosse Willenskraft des Patienten und die Gefahr einer sofort auszuführenden Tracheotomie nicht mehr eine Conditio sine qua non. Die Zange von Schmidt ist die beste, weil sie langsam und genau operirt; nachher kann man, ohne Schmerz zu verursachen, mit Milchsäure auf den betreffenden Stellen brennen. Verf. giebt vier Beispiele als Beleg. Dr. P. K.

Digitized by Google

Kropf durch Infection. (Goître après infection.) Von Dr. Paul Guéniot. (Société anatomique de Paris und Wiener medicinische Presse 1897, No. 44.)

Bei einem 20jährigen Mädchen trat im Verlaufe eines Typhus eine eitrige Thyroiditis und im Anschluss daran eine Struma auf. Verf. führt diesen Fall als Stütze für die Ansicht an, dass einer gewissen Gruppe von Strumen ein infectiöser Ursprung zukomme. Dr. P. K.

Functionelle Aphonie; Vorbringen der Töne durch die falschen Stimmbänder. (Aphonie fonctionnelle avec phonation par les cordes vocales supérieures.) Von Dr. Grant. (Société laryngologique de Londres, séance du 10. mars 1897 und Annales des maladies de l'oreille et du larynx 1897, No. 10.)

Eine 36jährige hysterische Frau zeigte Klaffen des hinteren Drittels der wahren Stimmbänder und Aneinanderlegen der zwei vorderen Drittel der falschen Stimmbänder bei der Phonation. Relative Heilung durch Electrisiren. Dr. P. K.

Ueber die Kehlkopfpapillome der Kinder und deren Behandlung. Von Dr. E. Baumgarten in Budapest. (Arch. f. Laryngol. etc 1898, Bd. VIII, pag. 168.)

Nach B. sind Kinder mit Kehlkopfpapillomen weniger selten, als man gemeiniglich annimmt, doch werden sie selten in die Polikliniken, häufiger in die Kinderhospitäler gebracht. B. bekam als Hospitalarzt seit 8 Jahren alljährlich 3—4 papillomkranke Kinder in Behandlung, gleichviel Knaben wie Mädchen, erstere im Alter von 2—14 Jahren, letztere von 20 Monaten bis 9 Jahren. Folgt genauer Bericht über 2 Mädchen (Zwillinge) von 2 Jahren, bei denen sich die Kehlkopfpapillome in ausserordentlicher Massenhaftigkeit und Ausbreitung vorfanden. Beide mussten tracheotomirt, bei dem einen Spaltung von Kehlkopf und Luftröhre vorgenommen werden. Trotz energischster Entfernung der Neubildungen mit den verschiedensten Instrumenten und den intensivsten Cauterisationen mittelst Paquelin folgten immer und immer wieder neue Recidive. Nur erst Anwendung der Chromsäure brachte bis jetzt ein dauerndes Verschwinden. Die Canülen sollen erst 6 Monate nach dem letzten Auftreten der Wucherungen entfernt werden. Im Allgemeinen kommt nach B.'s Erfahrungen bei jedem Kinde mit Papillomen die Zeit, in welcher die Recidivfähigkeit nach der Operation aufhört. Bei gewissen Erkrankungen, hauptsächlich Infectionskrankheiten, schwinden die Papillome ebenfalls; auch nach der Tracheotomie fand B. die Papillome oft so auffallend verkleinert, dass man sich in manchen Fällen wundert, weshalb man eigentlich gezwungen war, dringend die Operation auszuführen. Bei einem 8jährigen Knaben hat B. nach der Tracheotomie sogar vollständige spontane Rückbildung gesehen. In den seltensten Fällen kann jene umgangen und ohne Tracheotomie die endolaryngeale Operation vorgenommen werden. Hierfür am geeignetsten ist das von Löri empfohlene Verfahren der Entfernung mittelst Metallcatheter, die in verschiedener Stärke (7—10) zur Anwendung kommen. Diese Catheter haben entweder vorn, hinten, rechts oder links 2—3 mm von der Spitze entfernt einen ungefähr

Digitized by Google

$^1/_2$ cm grossen ovalen, scharfkantigen Ausschnitt. Das Lumen des Catheters muss dem Kehlkopfe des Kindes entsprechend sein. Dieses Instrument kann, selbst bei sehr renitenten Kindern, auch wenn die Diagnose unsicher ist, eingeführt und rasch wieder herausgezogen werden; ist kein Papillom vorhanden, so kommt es leer zurück, ist ein Papillom da, so wird man es oft schon beim ersten Einführen und Herausziehen unterhalb des Ausschnittes im Catheterschnabel finden. Selbst ohne Spiegel ist das Verfahren anwendbar, indem mit dem Spatel die Zunge niedergedrückt und so die Epiglottis sichtbar gemacht wird. Dann führt man, bei wilden Kindern, eventuell nach Application des Mundkeils, wie bei der Intubation unter Leitung des Fingers den Catheter ein. B. ist der Ueberzeugung, dass durch diese Methode die Laryngofissur in vielen Fällen umgangen werden kann.

Beschorner.

Seltene Localisation einer Fischgräte. (Localisation rare d'une arète de poisson.) Von Dr. d'Arcy Magée. (New Yor kmed. Journal und Revue hebdomadaire de laryngologie et d'otologie 1898, No. 19.)

Patient klagte über Schmerzen im betreffenden Ohre, und es konnte keine Gräte nachgewiesen werden. Erst als man mit dem Finger hinter die rechte Mandel ging, fühlte man bei Druck in einer Mandelcyste eine kaum hervorragende Spitze, welche die Gräte war und mittelst Zange herausbefördert wurde. Dr. P. K.

Ein Fall von Anomalie der Carotis interna. (Un cas d'anomalie de la carotide interne.) Von Dr. John Tompson. (Laryngoscope und Revue hebdomadaire de laryngologie et d'otologie 1898, No. 19.)

Gerade hinter dem hinteren Gaumenbogen pulsirte eine starke Arterie, und an der Aussenseite war die Carotis nicht an ihrer gewöhnlichen Stelle; da die Arterie dicht unter der Schleimhaut lag, so wäre jede Operation im Pharynx, selbst die Exstirpation der adenoiden Vegetationen, von Gefahr begleitet gewesen. Dr. P. K.

Studie über die Mandelsteine. (Etude sur les calculs de l'amygdale.) Von Dr. Costet. (Thèse de doctorat und Revue hebdomadaire de laryngologie et d'otologie 1898, No. 20.)

Verf. giebt die ganze Geschichte der Mandelsteine mit den verschiedenen Meinungen über ihre Entstehung, ihre Grösse, ihre Farbe, Consistenz, chemische Zusammensetzung und Behandlungsweise, ohne irgend etwas Neues oder gar neue interessante Beispiele zu geben.

Dr. P. K.

Einige Bemerkungen über Larynxtubage. (Quelques remarques sur le tubage du larynx à propos d'une observation de diphtérie grave.) Von Dr. Delearde. (Bulletin de la société centrale de médecine du nord 1897, No. 4.)

Ein schwerer Fall von Diphtheritis mit Larynxerscheinungen, welche sehr ausgesprochen waren und eine schlechte Prognose zeigten, bei einem 3—4jährigen Kinde; diphtheritische Pseudomembranen auch am Anus, Diphtheritisbacillen und Streptokokken. Die Tubage mit Erfolg

Digitized by Google

ausgeführt. Eine zweimalige Einspritzung von je 20 ccm und die übrige Behandlung brachten Heilung. Verf. betont die gute Wirkung der Tubage, welche ohne die gewöhnlichen unangenehmen Erscheinungen, wie Verstopfen und spontanes Aushusten des Tubus, verlief; er schreibt dieses seinem Princip zu, immer ein grösseres Rohr, als für das betreffende Alter vorgeschrieben ist, zu nehmen: hat das Kind also 2 Jahre, so wendet Verf. ein Rohr für 3—4 Jahre an; hat das Kind 3 Jahre, so wendet er ein Rohr für 4—5 Jahre an u. s. w. Der Husten soll so viel wie möglich vermieden und die diphtheritischen Stellen mit Eau de Labarraque mehrmals täglich gewaschen werden; zum Vermeiden des Hustens wird das Kind auch durch Clystiere genährt. Auffallender Weise entfernt Verf. den Faden, welchen man im Momente der Intubation an das Rohr befestigt; denn der Faden diene der Nahrung als Conductor und führe selbe direct in den Larynx; er diene ebenso zur Fortpflanzung der Infection; er quäle die Kinder, so dass man ihnen die Hände binden müsse u. s. w. Zum Waschen der diphtheritischen Stellen empfiehlt Verf. die einfache Kautschukbirne. Dr. P. K.

Multiple Larynxpapillome bei jungen Kindern, durch einfache Tracheotomie geheilt. (Papillomes multiples du larynx chez de jeunes enfants guéris par la trachéotomie seule.) Von Dr. Railton. (Brit. med. Journ. und Revue hebdomadaire de laryngologie et d'otologie 1898, No. 20.)

Zwei Beobachtungen, ein 3jähriges und ein 4jähriges Kind betreffend; bei dem einen war die Canüle während 45, bei dem anderen während 25 Monaten liegen geblieben; ohne jede andere Behandlung war vollständige Heilung eingetreten. Die spontane Atrophie trat jedenfalls ein, weil bei liegender Canüle jeder directe Reiz des Larynx (Athmen, Sprechen, Husten) aufgehoben war. (Nachzuahmende Beispiele. Der Ref.) Dr. P. K.

Ueber Classificirung der Stimme. (Du classement des voix.) Von Dr. Joal. (Revue hebdomadaire de laryngologie et d'otologie 1898, No. 20—21.)

Verf. giebt nach einer sehr genauen und interessanten, durch bis jetzt unbekannte, verschiedene Sänger und Sängerinnen betreffende Details geschmückten Abhandlung seiner Meinung als Arzt Ausdruck und kommt zu dem bekannten Schluss, dass bei denselben anatomischen Verhältnissen die Stimmvarietäten dieselben sind, und dass die Classification der Stimmen durch den Gesanglehrer unter der Controle des Laryngoscopikers zu machen ist. Dr. P. K.

Subphrenische Abscesse. (Abcès sousphréniques.) Von Dr. Michaux. (Société de chirurgie de Paris, 17. novembre 1897 und Semaine médicale 1897, No. 55.)

Rechterseits werden selbe leicht mit Leberabscessen und eingeschlossenen eiterigen, pleuritischen Exsudaten verwechselt, linkerseits mit pleuritischen, eiterigen Exsudaten. Immer soll man einschneiden und selbst Rippenresectionen machen. Dr. P. K.

Digitized by Google

Epiglottisdoppelcurette. Von Dr. Heermann in Essen a. d. Ruhr. (Arch. f. Laryngol. etc. 1898, Bd. VIII, pag. 200.)

Nach dem Vorbilde der Landgraf'schen Taschenbandcurette gearbeitet und zum Krause'schen Universalhandgriffe passend. Dient zur ganzen oder theilweisen Abtragung der Epiglottis, wurde vom Autor in 13 Fällen von Lupus und geschwulstartigen, dem Lupus nahestehenden Formen der Tuberculose mit Glück angewendet.

Beschorner.

Das Eucain in der Laryngologie und Otologie. (L'eucaïne en laryngologie et otologie.) Von Dr. Gibb. (The Philadelphia Policlin. und Revue hebdomadaire de laryngologie et d'otologie 1897, No. 47.)

Verf. kommt zu folgenden Schlussfolgerungen: 1. das Eucain ist ebenso wirksam wie das Cocain bei den gangbaren Operationen; 2. es hat dieselben anästhesirenden Eigenschaften wie Cocain; 3. bei Hypertrophie der Muscheln wirkt es ebenso reducirend wie Cocain; 4. es ist viel weniger giftig als Cocain; 5. es übertrifft das Cocain auch dadurch, dass es viel weniger unangenehme subjective Symptome, besonders im Pharynx, hervorruft. Dr. P. K.

Bacteriologie und Pathogenese der serofibrinösen Pleuritis. (Bacteriologie et pathogénie des pleurésies sérofibrineuses.) Von Dr. Le Damany. (Académie de médecine de Paris, 16. novembre 1897 und Semaine médicale 1897, No. 54.)

Verf. hat 80 Fälle von Pleuritis, von welchen 54 primär waren, untersucht; bei letzteren war der Einfluss der Kälte und der rheumatischen Diathese als ursächliche Momente gleich Null; bei allen konnte aber ein tuberculöser Herd nachgewiesen werden. Von 55 Pleuritisfällen ergab die Impfung auf Meerschweinchen 47mal Tuberculose und 8mal nicht. Von diesen letzteren waren vier mit serofibrinösem Secret, welches steril, aber klinisch als tuberculös bezeichnet worden war. Daraus schliesst Verf., dass es nur eine Art Pleuritis giebt, welche als eine Infection der Pleura durch einen Microben anzusehen ist, das ist die Pleuritis tuberculosa. Alle anderen Microben, welche in der Pleura gefunden werden, erzeugen eitrige Pleuritis. Dr. P. K.

Ueber die Absorption von Fremdkörpern durch die Mandeln beim Menschen und über den Ursprung der infectiösen Krankheiten. (Sur l'absorption de substances étrangères par les amygdales chez l'homme et sur l'origine des maladies infectieuses.) Von Dr. J. L. Goodale. (Congrès international de médecine de Moscou 1897 und Annales des maladies de l'oreille et du larynx 1897, No. 11.)

Die Substanzen werden normaler Weise durch die Mucosa der Crypten resorbirt. Die Substanzen dringen in die Mandel durch den interfolliculären lymphatischen Weg. Während der Resorption begegnen diese Substanzen einer phagocytischen Einwirkung in der Mucosa. Im gewöhnlichen Zustand findet man Bacterien in den Crypten, selten in der Mucosa selbst. Es scheint also, dass die Microben sich fortwährend einen Weg in's Innere der Mandel suchen, bei diesem Versuch aber meistens absterben. Wenn man auch bei acuter lacunärer Amygdalitis

Digitized by Google

das Eindringen in's Innere der Mandeln seitens der Microben in den meisten Fällen ausschliessen kann, so muss man wegen des Auftretens der krankhaften Symptome die Resorption der Toxine annehmen, welche Toxine sich in den Crypten ähnlich wie in einem Culturrohr gebildet haben. Dr. P. K.

Experimentelle Studie des antidiphtheritischen Serums auf die schon vorher bestehende Albuminurie. (Etude expérimentale de l'action du sérum antidiphtéritique sur l'albuminurie déjà préexistante.) Von Dr. Spronck. (Semaine médicale 1897, No. 55.)

Verf. kommt zu folgenden Schlussfolgerungen: 1. Eine Einspritzung von 10 ccm bringt eine leichte Albuminurie hervor, welche aber nur 24 Stunden dauert. 2. Hat das betreffende Kaninchen schon Albuminurie oder ist es Reconvalescent von Albuminurie, so macht sich diese Einspritzung etwas Weniges mehr geltend. 3. Die Einspritzung hat gar keinen Einfluss auf den Verlauf einer schon bestehenden Albuminurie. 4. Der Einfluss ist sogar günstig, wenn die Einspritzung gleich im Anfang des Bestehens einer Albuminurie gemacht wird. 5. Die Einspritzung kann aber eine bestehende Albuminurie nicht direct curiren. Dr. P. K.

Aseptische Galvanocauter. Von Dr. Heermann in Essen a. d. Ruhr. (Arch. f. Laryngol. etc. 1898, Bd. VIII. pag. 202.)

Die Kupferdrähte tragen nach dem Handgriffe zu eine kurze Hartgummi-Isolirung, laufen im Uebrigen aber bis zur Platinarmatur frei nebeneinander her. Nach Gebrauch werden die Cauter in Wasser gelegt und gereinigt. Aufbewahrt in starker Salveollösung.

Beschorner.

Ueber colorirten Geschmack. Von Dr. M. Eberron. (Wiener medicin. Presse 1897, No. 49.)

Es ist bekannt, dass manche Leute bei Reizung des Acusticus gleichzeitig Sensationen entsprechender Art im Opticus haben. Es sind dies die sogenannten synoptischen Erscheinungen, die von Lombroso genauer studirt und bei ca. 50 pCt. der Menschen gefunden wurden. L'audition colorée besteht bei vielen Leuten stabil, bei anderen nur vorübergehend und in verschiedenem Grade. Besonders stark sollen diese Eigenschaften Liszt und Bülow besessen haben. Die Kenntnis dieses Zusammenhanges von Empfindungen des Gesichts bei Reizung des Gehörs durch Töne reicht bis auf das Jahr 1650 zurück, in welchem Athanasius Kircher den apodictischen Satz aussprechen konnte: Harmonia coloribus inest. Es scheint diese Erscheinung auf demselben physicalischen Gesetze zu beruhen, nach welchem durch Anschlagen eines Tones auf einem Instrument derselbe Ton auf einem anderen Instrument entsteht, oder physiologisch ausgedrückt, dass die Summe von Reizung der Nervenendigungen eines Sinnesorganes, die zur Entstehung einer Sensation in demselben nothwendig ist, gleichzeitig auf die Nervenendigungen eines zweiten Sinnes einwirkt und auch in dem letzteren eine ihm eigene Empfindung wachruft. Dieses zweite, hier in die Mitempfindung hereingezogene Organ ist das Gesicht, weshalb

Digitized by Google

man diese Empfindungen „colorirte Empfindungen“ benannte. Verf. erzählt seinen eigenen Zustand, welcher seit einigen Jahren constant besteht: Verf. sieht eine blaue Farbe, wenn er eine Säure schmeckt; er sieht gelb oder roth, wenn er eine bittere Substanz schmeckt; umgekehrt schmeckt Verf. sauer, wenn er eine blaue Farbe anblickt. Denkt Verf. an eine Säure, so sieht er blau. Bei anders schmeckenden Substanzen ist dieser colorirte Geschmack nicht so sehr entwickelt; beim Süssen besteht er gar nicht. Nach dieser Selbstbeobachtung wäre also zu schliessen, dass, wie es einen Zusammenhang zwischen Gehör und Gesicht giebt, auch ein solcher zwischen Gesicht und Geschmackssinn existirt, und müssten weitere Untersuchungen lehren, ob nicht die Geschmacksempfindungen sich in eine solche Scala bringen liessen, wie sie für Farben aufgestellt wird, und weiter, ob es nicht eigentlich nur einen einzigen Geschmack giebt, der von unseren sensiblen Nerven verschieden empfunden wird, je nachdem die darin enthaltenen Reizstoffe „quantitativ“ verschieden sind. (Ref. hat so zu sagen des Verständnisses wegen die Originalarbeit wiedergegeben.) Dr. P. K.

Ueber das gleichzeitige Vorkommen von Angina und Perityphlitis. Von Dr. Ed. Apolant. (Therapeutische Monatshefte 1897, No. 2.)

Oft lässt sich eine Erklärung über die Entstehung einer Perityphlitis nicht finden. Trauma, Corpus alienum, Kothstauung sind oft nicht festzustellen. Verf. stellte mehrere solche Fälle zu gleicher Zeit fest; ohne an einen specifischen Organismus zu denken, kann man dennoch annehmen, dass Halsentzündungen Eingangspforten für Infectionen sein können, selbst an entfernteren Gegenden, besonders wenn diese Gegenden einen Locus minoris resistentiae darstellen. Bekanntlich entstehen nach Mandelentzündungen Pneumonie, Pleuritis; nach Erysipelas des Pharynx Hautabscesse, besonders an Stellen, wo ein Trauma stattgefunden hat. Dr. P. K.

Anthrax der Oberlippe mit schnell eintretendem Tode. (Anthrax de la lèvre supérieure suivi de mort rapide.) Von Dr. Delbastaille. (Annales de la société médico-chirurgicale de Liège 1897, No. 11.)

Schon die früheren Autoren haben die aussergewöhnliche Gefahr der Furunkel und Carbunkel der Lippen betont. Ein 18jähriger Mann hatte mittelst einer kupfernen Sicherheitsnadel einen schmerzhaften Acneknoten der Oberlippe angestochen. Fieber, grosse Abgeschlagenheit, Anschwellen der Oberlippe; tiefer Einschnitt, Sublimat und Borsäure-Compressen wurden angewandt. Wachsende Verschlimmerung, Schluck- und Sprechbeschwerden, Antipyrin, nasse Einwickelungen, Jodoform, tiefere und ausgedehntere Einschnitte, sparsamer saniöser Eiter, Injection von Marmorek'schem Serum, Tod. Verf. zieht folgende Schlüsse: Patient starb nicht, wie es gewöhnlich in solchen Fällen geschieht, an Phlebitis der Facialis und des Sinus der Dura mater, sondern an einer septicämischen, ganz acuten Infection. Wenn auch das Marmorek'sche Serum bei Weitem kein Specificum in solchen Fällen ist, so soll man es dennoch in solchen Fällen neben der gewöhnlichen Behandlung anwenden. Dr. P. K.

Digitized by Google

Zur Frage der Posticuslähmung. I. Theil. Von Dr. A. Kuttner und Dr. J. Katzenstein in Berlin. (Arch. f. Laryngol. etc. 1898, Bd. VIII, pag. 181.)

Die im physiologischen Laboratorium der Thierärztlichen Hochschule zu Berlin vorgenommenen Untersuchungen der Obengenannten verfolgten den Zweck, die von Grossmann im VI. Bande des Arch. f. Laryngol. etc. veröffentlichten Einwände, welche die Semon'sche Lehre von der Posticuslähmung als unhaltbar zu erweisen und an deren Stelle eine neue, von ihnen selbst formulirte Auffassung der Dinge zu setzen bestimmt waren, nachzuprüfen, und wird als Ergebniss dieser Untersuchungen angeführt, dass die Grossmann'schen Argumente zum Beweise seiner Hypothese nicht ausreichen, denn: 1. Das Kehlkopfbild, das nach seiner eigenen Schilderung der reinen uncomplicirten Posticuslähmung entsprechen soll, das Kehlkopfbild, von dem er behauptet, dass es nie gesehen worden ist, ist thatsächlich zu wiederholten Malen beobachtet und beschrieben worden. 2. Die Thierversuche Grossmann's decken sich weder laryngoscopisch noch klinisch mit denjenigen Befunden beim Menschen, die er durch sie veranschaulichen will. 3. Die pathologisch-anatomischen Befunde, die von mehreren, von einander unabhängigen Autoren erhoben worden sind, lassen sich mit der Grossmann'schen Lehre nicht in Einklang bringen.

Beschorner.

Fremdkörper des Oesophagus (Corps étrangers de l'oesophage.) Von Dr. Variot. (Société médicale des hôpitaux de Paris, 19. novembre 1897 und Semaine médicale 1897, No. 55.)

Ein 10monatliches Kind hat während eines Jahres einen stumpfen Fremdkörper im Oesophagus, welcher Fremdkörper nur einige Hustenstösse verursachte, so dass kein Arzt an das Corpus delicti glauben wollte, bis es ausgeworfen wurde. In einem anderen Falle wurde eine Intubationsröhre nur durch die Radioscopie im Oesophagus diagnosticirt. Diese beiden Fälle beweisen, dass die Radioscopie das beste diagnostische Hilfsmittel ist. Dr. Rendu zeigt einen 12jährigen Knaben, welcher ein Fünfcentimestück verschluckt hatte, dabei aber so wenig verspürte, dass die Aerzte nicht an das Vorhandensein eines Fremdkörpers glaubten, bis letzterer durch die Röntgenstrahlen diagnosticirt wurde.

Dr. P. K.

Fremdkörper in den Luftwegen. (Corps étrangers des voies respiratoires.) Von Dr. Gomez de la Mata. (Annales des maladies de l'oreille et du larynx 1898, No. 6, und Société oto-rhino-laryngologique de Madrid, 8. février 1898.)

Lange, nicht viel sagende Discussion über Fremdkörper der obersten Luftwege. Den plötzlich eingetretenen Tod in solchen Fällen, wo man bei der Section den Fremdkörper im rechten Bronchus fand, suchen die Verfasser durch unverständliche Theorien zu erklären. Die Erfahrung beweist, dass Fremdkörper in einem Hauptbronchus Monate und Jahre lang verweilen können, ohne plötzliche Lebensgefahr hervorzubringen; wenn ein Patient plötzlich an einem Fremdkörper der obersten Luftwege stirbt, so war der Fremdkörper im Larynx oder in der Trachea;

Digitized by Google

wird er bei der Section anderswo gefunden, so muss man erfahrungsgemäss annehmen, dass er zufällig dorthin gelangt ist. Alle solche Beispiele beweisen, dass bei constatirten Fällen von Fremdkörpern der obersten Luftwege man die Tracheotomie ausführen soll, selbst wenn momentan gar keine Dyspnoe besteht. Die geringe Bedeutung der Operation steht in gar keinem Verhältniss mit der steten Gefahr, in welcher der Nichttracheotomisirte fortwährend sich befindet. (Der Ref.) Dr. P. K.

Anatomisches Präparat (Pièce anatomique.) Von Dr. Capart. (Société belge d'otologie et de laryngologie, séance du 18. juillet 1897.)

Verf. zeigt einen 2 cm langen und 1 cm breiten Knochen, welcher während dreier Jahre in dem linken Hauptbronchus sass und dort alle Symptome einer Lungencaverne hervorrief. Verf. glaubte, die von mehreren Aerzten angenommene Lungentuberculose ausschliessen zu können wegen des wenig gestörten Allgemeinbefindens und des stinkenden, anfallsweise auftretenden massenhaften Auswurfs, wie er nur bei Fremdkörpern auftritt. Gänzliche Heilung. Dr. P. K.

Aphasie der rechten Hand bei einem Taubstummen. (Aphasie de la main droite chez un sourd-muet.) Von Dr. Grasset. (La voix parlée et chantée 1897, No. 86 und Revue hebdomadaire de laryngologie et d'otologie 1897, No. 48.)

Die wahre „Aphasie der Hand" ist diejenige bei einem Taubstummen, welcher nicht sprechen gelernt hat und welcher das Vermögen, mit der Hand zu sprechen, verliert. Verf. hat dieses Phänomen bei einem an Hirnerweichung leidenden Manne, wo einige Aeste der linken Arteria sylvica verstopft waren, beobachtet. Seine Intelligenz hat abgenommen, ohne ganz zu verschwinden; er hat das Vermögen, mit der rechten Hand zu schreiben und zu lesen verloren, ohne dass die Parese des rechten Armes ihn verhindert, die Bewegungen des rechten Armes, welche zur Recitation oder zum Schreiben des Alphabetes der Taubstummen nöthig sind, anszuführen. Wortblindheit besteht nicht. Dr. P. K.

Ueber die Tuberculose der Halsganglien. (De la tuberculose des ganglions du cou.) Von Dr. Raymond Petit. (Thèse de Paris 1897.)

Die Eingangspforten sind zahlreich. Die häufigsten sind Zahncaries, die Mandeln und die adenoiden Vegetationen des Nasenrachenraumes. Der Weg ist gewöhnlich der der Lymphbahnen. Es ist eine locale Tuberculose, welche Fistelgänge bildet und zur Verkäsung oder zur fibrinösen Umwandlung führt. Tritt Eiterung ein, so kann sich secundäre Tuberculose bilden, selten gegen das Mediastinum, am öftesten gegen die Achselhöhle. Die Behandlung muss eine allgemeine und eine locale (besonders Exstirpation) sein. Dr. P. K.

Ueber Infection einer Zahnoperationswunde. Von Dr. Ed. Apolant. (Therapeutische Monatshefte 1897, No. 2.)

Das Factum an sich ist keine Neuigkeit, wohl aber ist die Eingangspforte an sich selten. Wegen einer Wurzelhautentzündung wurde bei einer 19jährigen Dame der betreffende Zahn entfernt. Schon am

Digitized by Google

nächsten Tage trat starkes Fieber und eine Thrombose der Vena saphena ein; letztere zuerst am rechten, dann auch am linken Bein. Ruhe, kalte Umschläge, Chinin brachten Heilung. Es bestanden weder ein Herzfehler noch eine Angina, so dass man den oben angeführten ursächlichen Zusammenhang annehmen musste. Dr. P. K.

Bemerkungen zu dem Aufsatz von Sir Felix Semon über die Radicaloperation bei bösartigen Kehlkopfneubildungen im VI. Bande dieses Archivs. Von Dr. W. Lublinski in Berlin. (Arch. f. Laryngol. etc. 1898, Bd. VIII.)

L. macht geltend, dass er schon im Jahre 1885 hervorgehoben habe, wie manchmal eine Stimmbandlähmung auftritt, bevor noch irgend ein anderes Zeichen carcinomatöser Erkrankung zu bemerken ist; wie Heiserkeit die wichtigste Stelle in der Diagnostik einnimmt; wie trotz der microscopischen Untersuchung intralaryngeal entfernter Partikel der Neubildung Irrthümer unterlaufen können; wie die Schwellung der Lymphdrüsen nicht häufig vorkomme, und wenn doch, nicht immer carcinomatös zu sein brauche; wie er betont habe, dass das oft noch gute und wohlgenährte Aussehen der Kranken in grellem Contraste stehe zu dem schweren Leiden; wie er bestritten habe, dass der Ohrenschmerz pathognomonisch sei für Krebs, und wie er auch der Heredität Erwähnung gethan. Beschorner.

Fremdkörper in den Luftwegen. Entfernen desselben mittelst Tracheotomie. Heilung. (Corps étranger des voies aériennes. Extraction par la trachéotomie. Guérison.) Von Dr. A. Gouguenheim und Dr. Lombard. (Annales des maladies de l'oreille et du larynx 1898, No. 6.)

Ein 40jähriger Mann bekam im Schlafe plötzlich Schmerz und Erstickungsanfall, welch' letzterer eine volle Stunde dauerte. Nachher bemerkte Patient, dass sein falsches Gebiss, welches er seit 15 Jahren trug, verschwunden sei. Der herbeigerufene Arzt stellte einen Fremdkörper in der Trachea fest und sandte den Patienten in's Spital, was erst 48 Stunden nach dem Ereigniss geschah. Es war kein zweiter Anfall mehr aufgetreten. Zwischen den gerötheten Stimmbändern in der Tiefe sah man nach links einen unbeweglichen Fremdkörper, welcher den Einblick in die Trachea verhinderte. Man injicirte rasch zwei Spritzen voll von 1 proc. Cocainlösung rings um den Larynx, führte die Laryngotracheotomie aus, entfernte den Fremdkörper mittelst der Kocher'schen Zange und legte eine Trachealcanüle ein, welch' letztere 24 Stunden liegen blieb. Heilung. Dr. P. K.

Ueber Larynxpapillome und ihre Behandlung mit Phenolum sulforicinicum. Von Dr. Theodor Heryng. (Therapeutische Monatshefte 1897, No. 3.)

Verf. giebt zuerst die anatomische Definition der Papillome, bespricht dann die verschiedenen endolaryngealen und extralaryngealen Behandlungsmethoden mit ihren Vor- und Nachtheilen und kommt zur Besprechung der Wirkung des Phenolum sulforicinicum, welches Verf. sehr gute Dienste bei Behandlung der papillären Wucherungen tuber-

Digitized by Google

culöser Natur geleistet, bei wirklichen Larynxpapillomen. Die Haupteigenschaft des Medicamentes ist die, dass es gründlich den Grundboden der Neubildung zerstört, ohne längere Zeit andauernde Reizzustände zu hinterlassen und ohne Recidive zu begünstigen. Die Lösung wird 30proc. angewandt und zerstört die Neubildung ohne vorherigen chirurgischen Eingriff. Verf. giebt fünf Beispiele nebst Abbildungen. Dr. P. K.

Die zweite Erziehung der Sprache bei Aphasie. (De la rééducation de la parole chez les aphasiques.) Von Dr. Thomas und Dr. Féré. (Société de biologie de Paris, 6. novembre 1897 und Semaine médicale 1897, No. 53.)

Eine Kranke war in Folge einer Trepanation in der Gegend der linken dritten Stirnwindung aphasich geworden; selbe wurde allmählich geheilt durch Ansehen der Bewegungen, welche die Articulation der Buchstaben, Silben und Worte erheischten. Eine zweite Heilung trat auf dieselbe Behandlungsweise in einem Falle von Worttaubheit ein. Dr. P. K.

Ueber die acuten Abscesse der vorderen Zungenhälfte. (Des abcès aigues de la moitié antérieure de la langue.) Von Dr. Morisot. (Thèse de doctorat; Bordeaux und Revue hebdomadaire de laryngologie et d'otologie 1897, No. 49.)

Es giebt umschriebene und diffuse Abscesse; dieselben kommen selten vor. Trauma, Bisse sind die gewöhnlichen Ursachen; selten idiopathisch; die bei der totalen Glossitis so ausgeprägte Dyspnoe und Dysphagie bestehen hier kaum. Prognose günstig, Gangrän nur bei Diabetikern zu fürchten. Nicht mit Cysten und Gummata zu verwechseln. Mundantisepsis, chirurgische Behandlung. Dr. P. K.

Fremdkörper der Luftwege. (Corps étrangers dans les voies respiratoires.) Von Dr. Cyril Fulton. (Med. Record, Februar 1897 und Revue hebdomadaire de laryngologie et d'otologie 1897, No. 49.)

Ein 7jähriger Knabe verschluckte einen kleinen Nagel und bekam gleich darauf einen Erstickungsanfall. Der Vater führte den Finger in den Hals des Knaben, fühlte den Fremdkörper, ohne denselben hervorziehen zu können. Der Husten hört auf und das Kind befindet sich wohl. Physikalische Untersuchung der Trachea und des Thorax ergiebt ein negatives Resultat. Am anderen Morgen wird der Fremdkörper während eines heftigen Hustenanfalles ausgeworfen. Dr. P. K.

Zusatz zu meiner Anmerkung über die griechischen Bezeichnungen für Besichtigung und Spiegelung (Arch. f. Laryngol. etc. 1898, Bd. VII, pag. 455). Von Prof. J. Hirschberg in Berlin (Arch. f. Laryngol. etc. 1898, Bd. VIII, pag. 199.)

H. weist nach, dass Kirstein weder das Wort Autoscopie geschaffen, noch das Recht besitze, dem Worte die Bedeutung von unmittelbarer, geradliniger Besichtigung beizulegen. Beschorner.

Digitized by Google

Hippocrates und das Gesicht eines mit adenoiden Vegetationen behafteten Patienten. (Hippocrate et le facies adénoidien.) Von Dr. A. Delpeuch. (Presse médicale und Revue hebdomadaire de laryngologie, d'otologie et de rhinologie 1898, No. 25.)

Im sechsten Buch der „Hippocratischen Epidemien" spricht Hippocrates von dem characteristischen Gesicht, welches bei Ohrenfluss, bei schlechten Zähnen, bei Cephalalgie, bei hohlem, harten Gaumen u. s. w. vorkommt. Dr. P. K.

Die Spiegelsprache. (La parole en miroir.) Von Dr. Baudouin. (La voix parlée et chantée, février 1897 und Revue hebdomadaire de laryngologie et d'otologie 1897, No. 49.)

Ein 12jähriges Mädchen wurde wegen eines nach Mastoiditis eingetretenen Hirnabscesses trepanirt. Nach der Operation kehrte Patientin die Silben der Wörter in regelmässiger Reihe constant um. Um „ma tante" zu sagen, sprach sie „tetanma" aus. Verf. nennt dies die Spiegelsprache, nach Analogie der Spiegelschrift, welche die Personen, welche gewohnt sind, links zu schreiben, leicht ausführen.

Dr. P. K.

Ein Experiment von „Lesen durch dichte Körper". (Une expérience de lecture à travers les corps opaques.) Von Prof. Dr. Grasset, Vorstand der medicinischen Klinik in Montpellier. (Semaine médicale 1897, No. 56.)

Verf. schrieb auf einen halben Bogen Postpapier die im Originalartikel gegebenen Worte, welche, weil ohne Bedeutung, im Referat nicht wiedergegeben zu werden brauchen; diese Worte bilden vier Zeilen und sind in deutschen, russischen, französischen und griechischen Buchstaben geschrieben. Dieses Papier wurde in zwei Hälften gefaltet, mit der Schrift nach innen; dann in Zinnpapier, wie man Chocolade einwickelt, gelegt; die Ränder des Zinnpapiers wurden gefaltet, so dass das Papier ganz unbeweglich eingeschlossen war. Das Ganze wurde in ein gewöhnliches Trauerbriefcouvert gelegt und letzteres wie gewöhnlich zugeklebt. Eine englische Stecknadel wurde nach innen und dann wieder aussen eingesteckt, dann geschlossen und bildete so ein Schloss, welche das Couvert sperrte. Die ganze Stecknadel wurde mit einer dicken Schicht schwarzen Siegellacks bedeckt und das Familiensiegel darauf gedrückt; das Ganze wurde mit der Visitenkarte des Verfassers in ein grosses Briefcouvert gelegt und durch Briefpost an Dr. Ferroul in Narbonne, einen Freund des Verfassers, geschickt. Letzterer öffnete das Couvert und las den Namen auf der Visitenkarte, liess dann das versiegelte Trauercouvert mit seinem Inhalte in dem äusseren Couvert stecken, legte das Ganze auf seinen Schreibtisch und ging, die betreffende Leserin in deren wenigstens 300m von Dr. Ferroul's Haus entfernten Wohnung aufsuchen. Beide stützten sich auf einen Tischrand, Dr. Ferroul fuhr mit der Hand über beide Augen der Leserin, und letztere (ohne also das betreffende Couvert gesehen zu haben) antwortete Folgendes: „Sie haben das Couvert zerrissen." Dr. Ferroul antwortete: „Ja, aber der zu lesende Brief befindet sich geschlossen in demselben." Die Leserin sagte: „Ist es der Brief mit

Digitized by Google

dem grossen schwarzen Siegel in Silber verpackt?“ Dr. Ferroul antwortete: „Ja.“ Die Leserin sprach nun laut den Inhalt des Briefes aus bis auf die griechischen und russischen Buchstaben, welche sie mit den Fingern nachzuzeichnen versuchte. Verf. war verblüfft, als er den Bericht des Dr. Ferroul, noch mehr aber, als er seinen vom ihm selbst versiegelten Brief erhielt; letzterer war intact, und dennoch hatte die Leserin Alles gelesen; selbe hatte nur le statt ce gelesen, das Wort trop ausgelassen, das deutsche Wort ebenfalls übersehen, das griechische mit Fingerzeichen nachgeahmt, weil sie nicht griechisch lesen kann. Es bestand also hier „das Lesen durch unsichtige Körper“, nicht nur im vulgären Ausdruck, sondern auch in der seit der Entdeckung der X-Strahlen gegebenen Bedeutung. Und nicht nur besteht hier das „Lesen durch undurchsichtige Körper“, sondern es besteht das „Lesen in der Entfernung“. Zu bemerken ist, dass Dr. Ferroul in dem Phänomen nicht mehr betheiligt ist, als der Briefträger, der den Brief überbracht hat; denn er wusste nicht, was Verf. geschrieben hatte und hatte, wie gesagt, den Brief nicht aufgemacht. Verf. brachte den Brief in die Sitzung vom 29. November der Academie der Wissenschaften von Montpellier und eröffnete denselben dort, nachdem er vorher den ganzen Hergang erzählt hatte. Die Academie ernannte eine Commission, welche dasselbe Experiment in Narbonne wiederholen sollte.

Ref. hätte dieses Referat nicht geschrieben, ginge die Arbeit nicht von einem o. ö. Professor der medicinischen Facultät von Montpellier aus.

Dr. P. K.

Notiz.

Internationaler otologischer Congress.

Der VI. internationale otologische Congress wird vom **8. bis 12. August 1899 in London** tagen. Als Präsident wird Professor Dr. Urban Pritchard functioniren. Die Sitzungen werden in dem Prüfungssaal der Royal Colleges of Physians and Surgeons, Victoria Embarkment, abgehalten. Als Thema einer besonderen Verhandlung wurde bestimmt: Indicationen für die künstliche Eröffnung des Warzenfortsatzes bei chronischer, eitriger Mittelohrentzündung.

Das englische Organisations-Comité besteht aus folgenden Herren: Schatzmeister Herr A. E. Cumberbatch (London, Portland Place 80), Secretär Herr Cresswell Baber (Brighton, 46, Brunswick Square). Der letzte derartige Congress, welcher alle vier Jahre abgehalten wird, tagte in Florenz unter dem Präsidium des Prof. Grazzi.

Alle für die **Monatsschrift** bestimmten **Beiträge und Referate** sowie alle **Druckschriften, Archive** und **Tausch-Exemplare** anderer Zeitschriften beliebe man an Herrn Prof. Dr. **Gruber** in Wien I, Freiung 7, zu senden. Beiträge werden mit 40 Mark pro Druckbogen honorirt und die gewünschte Anzahl Separat-Abzüge beigegeben.

Verantwortlicher Redacteur: Prof. Dr. Ph. Schech in München.

Verlag von Oscar Coblentz. Expeditionsbureau: Berlin W. 35, Derfflingerstrasse 22a.

Druck von Carl Marschner, Berlin SW., Ritterstrasse 41.

Digitized by Google

Monatsschrift für Ohrenheilkunde

sowie für

Kehlkopf-, Nasen-, Rachen-Krankheiten.

Organ der Oesterr. Otologischen Gesellschaft.

(Neue Folge.)

Mitbegründet von weil. Prof. Dr. M. Rüdinger, Prof. Dr. R. Voltolini und weil. Prof. Dr. Fr. E. Weber-Liel

und unter Mitwirkung der Herren

Docent Dr. **E. Baumgarten** (Budapest), Hofrath Dr. **Bescherner** (Dresden), Prof. Dr. **Ganghofner** (Prag), Docent Dr. **Gomperz** (Wien), Dr. **Heinze** (Leipzig), Dr. **Hopmann** (Cöln), Prof. Dr. **Jurasz** (Heidelberg), Dr. **Keller** (Cöln), Prof. Dr. **Kiesselbach** (Erlangen), Prof. Dr. **Kirchner** (Würzburg), Dr. **Koch** (Luxemburg), Dr. **Law** (London), Docent Dr. **Lichtenberg** (Budapest), Dr. **Lublinski** (Berlin), Dr. **Michel** (Cöln), Docent Dr. **Moldenhauer** (Leipzig), Prof. Dr. **Onodi** (Budapest), Docent Dr. **Paulsen** (Kiel), Dr. **A. Schapringer** (New-York), Dr. **Schäffer** (Bremen), Dr. **E. Stepanow** (Moskau), Prof. Dr. **Störck** (Wien), Prof. Dr. **Strübing** (Greifswald), Dr. **Weil** (Stuttgart), Dr. **Ziem** (Danzig)

Herausgegeben von

Prof. Dr. JOS. GRUBER Wien. **Prof. Dr. v. SCHRÖTTER** Wien. **Prof. Dr. PH. SCHECH** München.

Prof. Dr. E. ZUCKERKANDL Wien.

Dieses Organ erscheint monatlich in der Stärke von 3 bis 3½ Bogen. Man abonnirt auf dasselbe bei allen Buchhandlungen und Postanstalten des In- und Auslandes.
Der Preis für die Monatsschrift beträgt 12 R.-M. jährlich; wenn die Monatsschrift zusammen mit der Allgemeinen medicinischen Central-Zeitung bestellt wird, nur 8 R.-M.

Jahrg. XXXII. Berlin, November 1898. No. 11.

I. Originalien.

Die Enthüllung des Wilhelm Meyer-Monuments.

25. October 1898.

Wie ursprünglich beabsichtigt, fand die feierliche Enthüllung des Meyer-Monuments am 25. October, dem Geburtstage des Verstorbenen, zu Kopenhagen statt. Da die Aufstellung des Denkmals auf dem Gefion-Platz bereits stattgefunden hatte, als der Tod der Königin von Dänemark erfolgte, so war eine Verschiebung der Einweihung, wie sie das Comité sonst wohl vorgenommen hätte, nicht mehr möglich, wollte man das Denkmal nicht verhüllt den ganzen Winter über auf seinem Standort belassen, was aus manchen Gründen nicht anging. So blieb es denn bei dem ursprünglich angesetzten Termin, doch beraubte der Trauerfall in der Königlichen Familie das Comité leider der Möglichkeit, die Prinzessin von Wales, welche dem Unternehmen ihr Protectorat gewährt hatte, zu der Festlichkeit einzuladen, und verhinderte auch die

Digitized by Google

anderen Mitglieder der dänischen Königsfamilie, an derselben theilzunehmen.

Warf das genannte traurige Ereignis somit einen Schatten auf die Ehrung, welche die ganze Welt dem Andenken Wilhelm Meyer's am 25. October 1898 darbrachte, so vollzog sich die Feierlichkeit im Uebrigen nach allen Richtungen hin in würdigster und gelungenster Weise.

Das Denkmal selbst, zu dessen Herstellung sich zwei Bildhauer, ein Däne, Prof. Bissen, und ein Finne, Herr Runeberg, ein persönlicher Freund des Dahingeschiedenen, verbunden hatten, ist ohne Frage eines der schönsten und originellsten Denkmäler zeitgenössischer Bildhauerkunst. Auf einer hohen Hermessäule aus rothem geschliffenen Granit erhebt sich die überlebensgrosse Broncebüste des Verewigten, geschaffen von Herrn Runeberg. Die Porträtähnlichkeit derselben, zumal en face, ist weit grösser, als man aus unserer, im Uebrigen wohlgelungenen Illustration abnehmen kann. Die Säule selbst trägt zwei Inschriften in Gold. Vorn:

Lägen[1]) Hans Wilhelm Meyer.
* Fredericia. 25. October 1824.
† Venezia. 3. Juni 1895.

Auf der Rückseite:

Dette Mindesmaerke
reisted i. Aaret 1898
ved Bidrag fra Danmark
og Uglandet.[2])

Sodann folgen die Namen der Länder, die zu dem Denkmal beigetragen haben:

Australia, Austria, Batavia, Belgia, Britannia,
Civitates Foederatae Americae Septentrionalis,
Dania, Gallia, Germania, Helvetia, Hispania,
Hungaria, Italia, Norwegia, Polonia, Russia.

Das Postament ruht auf einer treppenartig angeordneten Grundlage aus ungeschliffenem grauen Granit.

Schliesst sich das Denkmal so weit dem üblichen Stil solcher Monumente im Ganzen an, so wird ihm ein ganz individueller und rührender Zug durch die Schöpfung Prof. Bissen's: die Hygiea, welche dem Verewigten ihren Tribut darbringt, verliehen. Von links betritt die Stufen des Postaments eine überlebensgrosse weibliche Gestalt, wie die Büste selbst, aus Bronce gefertigt. In ruhiger, würdevoller Bewegung einherschreitend, den edlen Körper theilweise mit einem in schönem Faltenwurf herabwallenden Gewande bedeckt, das ausdrucksvolle Antlitz in Ehrfurcht und Dankbarkeit zur Büste emporhebend, reicht sie mit der rechten Hand dem Gefeierten die Palme, während die linke auf dem von der Schlange umwundenen Aesculapiusstab ruht. Das Alles ist so schön, so vornehm, so natürlich, dass, als der Schleier

---

[1]) Lägen = Arzt.

[2]) D. h: Dieses Monument ist im Jahre 1898 aus Beiträgen von Dänemark und dem Auslande errichtet worden.

Digitized by Google

Digitized by Google

von dem Denkmal fiel, nur eine Stimme der Bewunderung, der Rührung über dieses vollendete Kunstwerk laut wurde.

Das Denkmal steht, wie schon erwähnt, auf dem Gefion-Platz in der Nähe des Oere-Sund. Schon jetzt hat der Kopenhagener Volkswitz herausgefunden, dass ein besserer Platz für den hingeschiedenen grossen Ohrenarzt nicht gefunden werden konnte, als in dieser Nachbarschaft. Denn Oere-Sund bedeutet: „Gesundes Ohr!“ — Auch dass der Blick der Büste auf das in seiner Nähe liegende Taubstummen-Institut gerichtet ist, ist bezeichnend für die glückliche Wahl des Platzes. Werden in wenigen Jahren die zahlreichen Neubauten in der Umgegend des Denkmals beendet sein, werden die jetzt heranwachsenden Bäume ihren Schatten über es werfen, so wird es zu den Hauptzierden der an Werken der Bildhauerkunst so reichen Hauptstadt Dänemarks gehören, wie auch der Bürgermeister in seiner Dankesrede hervorhob.

Am Einweihungstage war das Monument von einer Anzahl hoher Fahnenstangen eingezäunt, von welchen neben der dänischen Flagge die Flaggen aller Nationen, die zu dem Liebeswerke beigesteuert hatten, lustig im frischen Winde flatterten. An seiner Vorderseite erhob sich ein grosses Zelt, in welchem die Ehrengäste Platz nahmen, und welches sich bei einem scharfen Schauer, welchen die Wolken zum Anfang der Festlichkeit herabsandten, als äusserst nützlich erwies. Zwischen dem Zelt und dem Denkmal stand die Rednertribüne.

Zur Feier selbst hatte sich ein äusserst zahlreiches und gewähltes Publikum eingefunden. Die ehrwürdige Wittwe, der Sohn und zwei der Töchter Meyer's nahmen den Ehrenplatz ein, ihnen nahe der Bürgermeister von Kopenhagen, der Künstler, Prof. Bissen, die Gattinnen des Präsidenten und des Schatzmeisters des internationalen Comités, Frau Dr. Schmiegelow und Frau Dr. Mygind. Die Universität Kopenhagen, die medicinische Facultät, die Aerzte der Hauptstadt und des Landes hatten zahlreiche Vertreter entsandt, das grosse Publikum nahm an der Feier augenscheinlich lebhaften Antheil, und aus der Ferne waren Sir Felix Semon (London), der Präsident des früheren britischen Landescomités, den das Comité als Urheber des Gedankens, Meyer ein Denkmal zu setzen, aufgefordert hatte, die Festrede zu halten und das Denkmal im Namen der Beisteuernden der Municipalität Kopenhagens zu übergeben, sowie Dr. Edmund Meyer, der Schatzmeister des früheren deutschen Landescomités, erschienen. Die Präsidenten des deutschen und des holländischen Comités, Geh.-Rath B. Fränkel und Prof. Guye, welche gehofft hatten, an der Feier persönlichen Antheil zu nehmen, waren leider im letzten Augenblick am Erscheinen verhindert.

Die Feierlichkeit begann mit der Absingung einer speciell zu dieser Gelegenheit von Herrn Ernst von der Recke gedichteten und von der ganzen Versammlung gesungenen Cantate mit Posaunenbegleitung. Sodann bestieg Sir Felix Semon die Rednertribüne und hielt (auf Wunsch des Comités in englischer Sprache) folgende Festrede:

Herr Bürgermeister, meine Damen und Herren!

Das Executivcomité des Wilhelm-Meyer-Monuments hat mich mit der höchst ehrenvollen Aufgabe betraut, das dem Hingeschiedenen

Digitized by Google

zu Ehren aus internationalen Beiträgen errichtete Denkmal der Fürsorge der städtischen Behörden Kopenhagens zu überweisen. Indem ich diese angenehme Pflicht erfülle, bedaure ich lebhaft meine Unfähigkeit, diese hochansehnliche Versammlung in dänischer Sprache anzureden und werde schon aus diesem Grunde Ihre Geduld nicht lange in Anspruch nehmen. Andererseits aber ist die Gelegenheit, zu der wir zusammengekommen sind, eine so ungewöhnliche, dass es mir verstattet sein möge, in wenigen Worten ihre Bedeutung auseinander zu setzen.

Wir sind heute hier zu dem Zweck versammelt, ein zu Ehren des verstorbenen Dr. Hans Wilhelm Meyer errichtetes Denkmal zu enthüllen. Ein Denkmal zu Ehren eines Arztes — das ist an sich eine sehr ungewöhnliche Sache! Durch die Kunst des Bildhauers in Erz oder Marmor auf einem öffentlichen Platz verewigt zu werden, ist eine Auszeichnung, die seit Alters her gewöhnlich nur Angehörigen weniger Stände zu Theil geworden ist. Grosse Herrscher, gütige oder kriegerische Fürsten, hervorragende Staatsmänner, siegreiche Feldherren und Seehelden — solches sind die begünstigten Sterblichen, zu deren Ehren am häufigsten Standbilder errichtet worden sind; seltener ist diese Anerkennung grossen Künstlern: Dichtern, Malern, Musikern, Bildhauern erwiesen worden; noch seltener sind Männer der Wissenschaft, Philosophen, Gesetzgeber, Erfinder und andere Führer in der Gedankenwelt in dieser Weise ausgezeichnet worden; äusserst klein endlich ist die Zahl der Denkmäler, die zu Ehren von Mitgliedern des ärztlichen Standes errichtet worden sind. Der Grund hierfür ist nicht weit zu suchen. Nur langsam und durch die Mitarbeiterschaft Vieler wächst das Gebäude der wissenschaftlichen Medicin. Die Gesamtsumme der geistigen Thätigkeit eines ärztlichen Lebens bedeutet in der Regel kaum einen einzelnen Mauerstein in diesem stets höher aufstrebenden Bauwerk. Selbst wenn die Leistungen eines Arztes eine ungewöhnliche Bedeutung besitzen, werden sie nur selten ausserhalb eines verhältnissmässig engen Kreises unter seinen Berufsgenossen bekannt; nicht häufig ist ein ärztlicher Ruf ein wirklich universeller in seinem eigenen Stande; noch seltener dringt er zur Kenntniss, appellirt er an die Dankbarkeit der grossen Welt. So ist das Schicksal des wissenschaftlichen Arztes, selbst wenn er während seiner Thätigkeit als Forscher, Lehrer und Schriftsteller die öffentliche Wohlfahrt beträchtlich gefördert hat, gewöhnlich kein nach aussen glänzendes. Einige anerkennende Necrologe, die dankbare Erinnerung einiger Freunde und Schüler, die in der Regel nur bis in die zunächst folgende Generation reicht, schliesslich ein Plätzchen für seinen Namen in denjenigen Winkeln der medicinischen Litteratur, zu deren Ausbau er am meisten beigetragen hat, — das ist die Summe des Lebenswerkes der meisten Führer des ärztlichen Standes.

Was ist nun das besondere Verdienst Hans Wilhelm Meyer's gewesen, das ihm eine so ungewöhnliche Ehre hat zu Theil werden lassen, wie es diejenige ist, welche seinem Andenken am heutigen Tage gezollt wird? Die Antwort ist leicht zu geben. Es sind jetzt gerade 31 Jahre verflossen, seit er eines Tages von einem 20jährigen Mädchen consultirt wurde, welches an Taubheit litt, dessen Stimme einen ganz

Digitized by Google

besonderen Klang hatte und dessen Gesichtsausdruck ein fast idiotischer war. Die Behandlung der Ohren und des Halses ergab keine befriedigenden Resultate, und erst als der Beobachter, welcher vor einem Räthsel stand, eines Tages seinen Finger in den Raum zwischen der Nase und dem Halse der Patientin einführte, ergab sich eine unerwartete Lösung. Statt in eine offene Höhle zu gelangen, fand sich der untersuchende Finger inmitten einer grossen, weichen, leicht blutenden Masse, ein Zustand, dessen Existenz und Natur derzeit eine „Terra incognita" bildete. Es gelang Meyer, diese Masse auf operativem Wege zu entfernen, mit dem Ergebniss, dass die Taubheit sich bedeutend verbesserte, dass die Stimme einen natürlichen Klang bekam und dass der idiotische Gesichtsausdruck verschwand. So befriedigend aber dies Resultat an sich war, so beginnt Meyer's wirkliches Verdienst erst von diesem Punkte. Schopenhauer hat einmal sehr wahr bemerkt, dass nicht derjenige der Finder einer Sache ist, der sie vom Boden aufhebt und wieder fallen lässt, sondern derjenige, der sie aufhebt und ihren Werth erkennend, sie bewahrt. Hätte Meyer seine Beobachtung im Lichte einer blossen pathologischen Curiosität betrachtet, so dürften wiederum Jahre und Jahre vergangen sein, ehe die wirkliche Wichtigkeit der Sache gebührend gewürdigt worden wäre. Meyer aber liess mit dem richtigen Instinkt des wissenschaftlichen Beobachters, welcher eine bedeutende Wahrheit aus kleinen Anfängen entwickelt, den Faden, welchen eine zufällige Beobachtung ihm in die Hand gespielt hatte, nicht wieder fallen. Er begann die Frage nach allen Richtungen zu studiren; er untersuchte die von ihm entfernten Massen auf ihre Structur hin, fand, dass sie drüsiger Natur waren und gab ihnen den Namen: „Adenoide Vegetationen"; er erforschte den Einfluss, welchen eine Verstopfung des Nasenrachenraumes auf Gehör, Sprache, Gesichtsausdruck, allgemeine geistige und körperliche Entwicklung ausübt; er untersuchte 2000 Kopenhagener Schulkinder auf die Häufigkeit des Leidens hin; er machte sich zum Apostel seiner neuen Lehre, indem er dieselbe nicht nur in seinem Heimathlande, sondern auch in wissenschaftlichen Blättern anderer Länder veröffentlichte. Mit einem Worte: so vollständig begriff er die wirkliche Bedeutung seiner Entdeckung, dass er seinen Nachfolgern auf diesem Gebiet nur die Hinzufügung mehr oder minder wichtiger Details übrig liess, während die Grundlage des von ihm errichteten Gebäudes seit der Zeit seiner ersten Veröffentlichung über die Frage unverändert geblieben ist.

Trotzdem lässt sich nicht behaupten, dass seine Lehre sich vom ersten Augenblick an allgemeiner Verbreitung erfreute. Als er im Jahre 1881 eine Discussion über die Frage auf dem Londoner internationalen Congress eröffnete, hatte dieselbe, wie ich mich wohl erinnere, für viele seiner Zuhörer, obwohl sein Auditorium sich grösstentheils aus Specialisten zusammensetzte, fast den Reiz einer Neuheit. Erst im Laufe der folgenden zehn Jahre wurde die wirkliche Wichtigkeit des Gegenstandes in der ganzen Welt anerkannt. Es war anfänglich nicht leicht, die grosse Masse der Aerzte, die Eltern der gewöhnlich in jugendlichem Alter stehenden Patienten, die Schullehrer zu überzeugen, dass eine Entdeckung gemacht worden sei, welche, wie

Digitized by Google

wenige andere in der Medicin, die höchste practische Bedeutung für die Entwicklung der „Mens sana in corpore sano“ der heranwachsenden Generation besässe, und es bedurfte des Zeugnisses der erstaunlichen Verbesserung, welche sich bei den erfolgreich Operirten innerhalb kurzer Zeit geltend macht, um diese Ueberzeugung zu einer allgemeinen zu machen. Aber die Wahrheit bricht sich schliesslich, wenn auch öfter langsam, unwiderstehlich ihre Bahn, und ehe Meyer seine Augen schloss, war es ihm vergönnt zu sehen, dass der Werth seiner Entdeckung in der ganzen Welt anerkannt war. Schon damals belief sich die Zahl derjenigen, denen durch die rechtzeitige Entfernung der verstopfenden Drüsen die Geissel lebenslänglicher Taubheit, die dauernden Folgen behinderter Nasenathmung erspart worden waren, auf viele Tausende, während die durch Meyer's Verdienste möglich gewordenen Wohlthaten sich in absehbarer Ferne auf Hunderttausende und auf Millionen erstrecken werden!

Der unmittelbar nach seinem Hinscheiden gemachte Vorschlag, ihm ein Denkmal in Kopenhagen zu errichten, fand unter diesen Umständen eine überaus sympathische Aufnahme; es bildeten sich sofort Ausschüsse behufs seiner Verwirklichung in fast allen Ländern, in welchen wissenschaftliche Medicin gepflogen wird; in Grossbritannien hatte sich die Bewegung des speciellen Protectorats Ihrer Königlichen Hoheit, der Frau Prinzessin von Wales, einer Tochter des dänischen Königshauses, zu erfreuen; überall wetteiferten Kliniker, Chirurgen, Specialisten, Hausärzte, dankbare Eltern, frühere Patienten miteinander, ihr Scherflein zu einem wahrhaft internationalen Denkmal der Dankbarkeit seiner Zeitgenossen gegen den dahingeschiedenen grossen Wohlthäter des Menschengeschlechts beizutragen, und das Ergebniss sehen wir heute vor uns in Gestalt dieses schönen und rührenden Monumentes, welches die Namen der Künstler, der Herren Bissen und Runeberg, in die ganze Welt hinaustragen wird.

Es ist wahr, dass in dem allgemeinen Chorus von Zustimmung einige wenige Dissonanzen sich haben hören lassen. „Was ist denn schliesslich,“ so hat man gefragt, „Meyer's ausserordentliches Verdienst gewesen? Er hat seinen Finger in den Nasenrachenraum einer Patientin gesteckt und hat dort eine Verstopfung gefunden, die er beseitigte und die sich späterhin als häufiger erwies, als man derzeit annehmen konnte.“ Sehr wahr! Aber brauche ich meine Zuhörer zu erinnern, dass dasselbe oberflächliche Argument gegen die Ansprüche von Christoph Columbus in's Feld geführt worden ist? Amerika war von jeher vorhanden gewesen; es hatte, so zu sagen, nur auf den kühnen Seemann gewartet, der es wagen wollte, so weit nach Westen zu segeln, bis er auf einen neuen Continent stiess! Aber Columbus that es! Der Nasenrachenraum hat auf seinen Erforscher gewartet, seitdem der Mensch in seiner gegenwärtigen Gestalt existirt hat. Krankhafte Verstopfung dieses Raumes hat zu der frühesten Zeit bestanden, auf welche uns die Urkunden der Bildhauerkunst zurückzugehen erlauben. In seiner letzten Arbeit über die Frage, welche Meyer nur wenige Monate vor seinem Tode schrieb, zeigte er, dass der Gesichtsausdruck mehrerer griechischer Statuen und Büsten, welche uns erhalten geblieben sind, keinen Zweifel darüber lässt, dass die Originale an „adenoiden Vege-

Digitized by Google

tationen“ gelitten hatten; mittelalterliche Portraits historischer Persönlichkeiten beweisen dieselbe Thatsache. Jeder Arzt hätte auf den Gedanken kommen können, die Frage in derselben Weise zu erforschen, wie es Meyer im Jahre 1868 that; aber es blieb Meyer vorbehalten, dies zu thun und sodann die Wichtigkeit seiner Entdeckung in einer Weise zu erfassen, die ihn ohne Uebertreibung zu einem Wohlthäter der Menschheit stempelt! Das ist es, warum wir heute hier versammelt sind; das ist es, warum wir sein Andenken ehren!

Meine Herren! Dänemark hat zahlreiche Männer von Verdienst in fast allen Zweigen menschlicher Thätigkeit hervorgebracht. Wenn in vielen Fällen diese Verdienste den Landsleuten der Betreffenden besser bekannt sind, als dem Auslande, so ist das nur natürlich und findet überall sein Gegenstück. Es giebt aber einige Dänen, mit deren Namen jeder Gebildete vertraut ist, deren Ruf kein localer, sondern ein universeller ist, und welche, obwohl ihre Landsleute mit Recht auf sie stolz sein dürfen, gewissermaassen der ganzen Welt angehören. Brauche ich die Namen von Tycho Brahe, von Hans Christian Oersted, von Bertel Thorwaldsen, von Hans Christian Andersen, von Niels Gade zu nennen? — Diesen grossen Namen, denke ich, dürfen wir verehrungsvoll den Namen Hans Wilhelm Meyer's anreihen, eines der grössten Wohlthäter der Menschheit, welche die Geschichte der Medicin gekannt hat.

Herr Bürgermeister! Im Namen Derjenigen, welche gern zu diesem äusseren Zeichen der Dankbarkeit gegen Ihren grossen Landsmann beigesteuert haben, habe ich die Ehre, das Denkmal von Hans Wilhelm Meyer dem Schutze der städtischen Behörden Kopenhagens zu überweisen.

Bei den letzten Worten des Redners fiel die Hülle, die bis dahin das Denkmal verdeckt hatte, und die Versammlung, die sich instinctiv erhob, während sich alle Häupter entblössten, blickte mit Rührung auf die wohlbekannten Züge des Gefeierten und die schöne Gestalt, die ihm eine so würdige Ehrung erweist.

Sodann bestieg der Bürgermeister von Kopenhagen die Tribüne und sprach dem Festredner, wie allen Denen, die zu der Errichtung des Denkmals beigetragen haben, den Dank der Bürger Kopenhagens aus. Er bestätigte Alles, was Sir Felix Semon über die grossen Verdienste Meyer's gesagt hatte, und drückte seine Ueberzeugung aus, dass, wie gross auch die weiteren Fortschritte von Meyer's Specialwissenschaft sein möchten, der Name des Gefeierten stets als der eines Altmeisters auf diesem Gebiete in Ehren fortleben werde. Schliesslich gelobte er im Namen der Kopenhagener Stadtgemeinde, das schöne Denkmal stets getreulich zu pflegen und zu bewahren.

Dem Danke des Bürgermeisters schloss sich derjenige des Vorsitzenden des internationalen Comités, Dr. Ernst Schmiegelow, an. Speciell galt seine Rede den ausländischen Zeichnern zu dem Denkmal, welche in der Person Hans Wilhelm Meyer's die dänische Wissenschaft und die ganze dänische Nation geehrt hätten.

Den Schluss der schönen Feier bildete die Absingung des zweiten Theiles der Cantate. Noch lange aber, nachdem der officielle Act vorüber war, blieben die Gäste auf dem Festplatze und entdeckten immer

Digitized by Google

neue Schönheiten an dem Denkmal, auf dessen Sockel inzwischen von liebenden Händen zahlreiche schöne Blumenspenden niedergelegt waren.

Am Abend des Tages brachten die Kopenhagener Blätter, die der ganzen Feier schon mehrere Tage vorher sympathische Artikel gewidmet hatten, ausführliche Berichte über den Festact und Abbildungen des Denkmals.

Dr. Schmiegelow vereinigte an demselben Abend die ausländischen Gäste, den Sohn des Gefeierten, den Schöpfer der Hygiea, den Bürgermeister von Kopenhagen, die Mitglieder des Comités und eine Anzahl der medicinischen Notabilitäten Kopenhagens zu einem Festmahl in seinem gastfreien Hause.

Noch sei als einer historischen Merkwürdigkeit erwähnt, dass fast unmittelbar vor dem Festacte Sir Felix Semon durch die Güte des Schatzmeisters des internationalen Comités, Dr. Holger Mygind, die Gelegenheit hatte, die Patientin zu untersuchen, welche fast genau 31 Jahre vorher (am 22. October 1867) Wilhelm Meyer wegen ihrer durch adenoide Vegetationen verursachten Taubheit consultirt und damit den ersten Anstoss zu der epochemachenden Entdeckung gegeben hatte, welcher die beschriebene Feier gewidmet war. Ist die Taubheit auch nicht völlig gehoben — wie dies bei dem verhältnissmässig vorgeschrittenen Alter, in dem die Kranke zur Beobachtung kam, auch gar nicht anders zu erwarten ist (sie leidet auch jetzt noch periodisch an suppurativer Otitis media) —, so ist die Sprache doch eine natürliche und von dem idiotischen Gesichtsausdruck keine Spur mehr vorhanden.

---

70. Versammlung deutscher Naturforscher und Aerzte.

Abtheilung für Ohrenheilkunde.[3])

Einführender: Herr Dr. Jürgens.
Schriftführer: Herr Dr. Leppmann.

I. Sitzung am 19. September 1898.
Vorsitzender: Dr. Breitung (Coburg).

1. Jürgens (Düsseldorf): Vorstellung von Patienten mit Radicaloperation nach Ablösung der Ohrmuschel und des knorpelig-häutigen Gehörganges.

An einem 17jährigen Mädchen, welches seit ihrem ersten Lebensjahre an chronischer Mittelohreiterung litt und bei der neben Zerstörung des Trommelfells Granulationen in der Trommelhöhle sowie eine Fistel bestand, welche in das Antrum führte und bei welcher kleinere therapeutische Eingriffe erfolglos blieben, wurde die Ohrmuschel und der knorpelig-häutige Gehörgang abgelöst. Es zeigte sich

[3]) Um möglichst genaue Referate bringen zu können, haben wir uns an die Herren Vortragenden gewendet mit dem Ersuchen, uns Autoreferate zu senden. Die Herren haben mit grösster Bereitwilligkeit unserer Bitte entsprochen, wofür wir ihnen hiermit unseren besten Dank aussprechen.

Digitized by Google

die hintere Gehörgangswand cariös. Von den Knöchelchen fand sich nur mehr der cariöse Ambos vor. Im Kuppelraum sowie im Antrum waren Granulationen und Cholesteatom vorhanden. Hintere Wand des Gehörganges und die Corticalis wurden weggemeisselt und die Operation nach Stacke beendet. Xeroformeinblasungen unterstützten die Heilung. Der Vortragende plaidirt für Verschluss der Knochenwunde, besonders bei weiblichen Kranken.

Auf die Frage Reinhard's, ob die mediale Wand bereits überhäutet war, bevor operirt wurde, giebt der Vortr. bejahende Antwort.

2. Breitung (Coburg): Ueber Besserhören im Lärm und die Bedeutung des Phänomens für die Pathologie und Therapie der chronischen progressiven Schwerhörigkeit im Lichte der Neuron-Lehre.

Auf Grund der neueren Forschungen müssen wir uns das Nervensystem vorstellen als bestehend aus einer Anzahl trophischer und functioneller Einheiten, welche unter einander nur durch Contacte in Verbindung stehen. Waldeyer hat für diese cellulären Einheiten den Namen „Neuron" vorgeschlagen und derselbe ist allgemein angenommen worden. Denjenigen Reiz, welcher stark genug ist, um das Nachbar-Neuron mitzuerregen, bezeichnen wir nach Goldscheider als „Neuronschwelle". Die Neuronschwelle hat mit der Fechner'schen Schwelle nichts gemein.

B. vertritt nun die Anschauung, dass bei der Paracusis in erster Linie das Differenzirungsvermögen eingeschränkt ist, während die Unterschiedsempfindlichkeit sogar erhöht ist, so dass also die Paracusis in Analogie steht mit der Hemeralopie, bei welcher nach den Untersuchungen von Uthhoff dieselben Verhältnisse statthaben.

Während nun bisher die meisten Ohrenärzte der Erklärung der Paracusis beipflichteten, dass das Besserhören im Lärm auf eine Mobilisirung des gesammten Schallleitungsapparates durch starke acustische Reize oder allgemeine vibratorische Erschütterungen zurückzuführen sei, verlegt der Vortragende den Schwerpunkt des Phänomens auf das Nervensystem; er nimmt an, dass durch die meliorirenden, das Besserhören im Lärm herbeiführenden Momente ein besserer Contact der Neurone hergestellt werde, und so die Erscheinungen eine vollkommen ungezwungene und jeder wissenschaftlichen Kritik Stand haltende Erklärung finden.

Es ergiebt sich für die Behandlung das Postulat, die Hörverbesserung, welche wir bei den Paracustikern beobachteten, durch methodische Anwendung der das Besserhören im Lärm veranlassenden Momente zu erzielen. Zur Erreichung dieses Zweckes hält der Vortragende kein Verfahren für geeigneter, als das der hochfrequenten Erschütterung vermittelst der von ihm angegebenen electromotorischen Luftpumpe. Die ungemein günstigen Erfolge, welche bei Anwendung des Verfahrens des Vortragenden sich ergeben haben, und welche bisher mehr durch private Mittheilung, als durch Publicationen in der Fachpresse bekannt geworden sind, deuten darauf hin, dass die statuirte Theorie richtig ist und dass sie verdient, in ihren Consequenzen bei den Fachgenossen Beachtung zu finden.

Alle Bedenken dahin, dass die systematische Anwendung der hoch-

Digitized by Google

frequenten Erschütterung dem Gehörorgan Schaden zufügen könnte, glaubt der Vortragende auf Grund seiner eigenen Erfahrungen und deren Anderer als unbegründet erklären zu dürfen.

In der Discussion macht zuerst Herr Siebenmann (Basel) geltend, dass nach seiner Meinung das Besserhören z. B. auf der Eisenbahn sich dadurch erklären lasse, dass eben da sehr viel lauter gesprochen werde. Er beruft sich auf die Befunde der pathologischen Anatomie, welche für die Annahme nervöser Erkrankung kein Material gegeben habe.

In demselben Sinne äussert sich Herr Hartmann (Berlin). Er hebt hervor, dass er bisher die Sache immer so aufgefasst habe, als sei bei Paracustikern der nervöse Apparat intact, da die Untersuchungen dies anzudeuten scheinen, wenn das Verfahren exact nach den Vorschriften unter Tympanoscopie mit kleinem Kolbenhub der Luftpumpe ausgeübt wird.

Im Allgemeinen heisst es: Je grösser die Frequenz, je geringer die Intervalle zwischen den alternirenden Verdichtungen und Verdünnungen der Luftsäule, um so geringer der Kolbenhub.

Herr Breitung erwidert im Schlusswort, dass die von Herrn Siebenmann gegebene Erklärung, wie alle bisher überhaupt gegebenen, an der Thatsache scheitern, dass das Phänomen des Besserhörens die Dauer der Einwirkung des Reizes zeitlich recht erheblich, oft um Tage, überdauert. Er führt Beispiele aus der Literatur und aus der eigenen Erfahrung an.

Den Einwurf betreffs des pathologischen Befundes glaubt Herr B. a limine zurückweisen zu müssen, indem er das verhältnissmässig grobe Material, welches bis jetzt vorliegt, für gänzlich unzureichend erachtet zur Erklärung der functionellen Befunde. B. hebt hervor, dass klinischer Befund und pathologisch-anatomischer durchaus incongruent sind, und dass wir heute nicht Klärung für die Fragen der Pathologie des Ohres erwarten dürfen, wo noch die Frage auf der Tagesordnung steht, ob man auf Grund des pathologisch-anatomischen Befundes berechtigt sei, die Diagnose für einen so schweren Process, wie den der progressiven Paralyse, zu stellen.

Herrn Hartmann gegenüber bemerkt der Vortragende, dass er eine Integrität des Nervensystems bei schweren Störungen im Schallleitungsapparat überhaupt nicht annimmt. Er halte dies für eine biologische Unmöglichkeit. Er verweist auf eine spätere Erörterung dieser Frage, welche in den „Kritischen Studien zur Pathologie und Therapie des Gehörapparates“ eingehend stattfinden soll.

Der Vortrag erscheint in der Haug'schen Sammlung.

3. Siebenmann: Ueber eine Modification des Körner'schen Verfahrens bei Cholesteatombildung.

Um der Verengerung des Gehörganges nach der Körner'schen Operation vorzubeugen, räth der Vortragende, den Gehörgang durch einen Y-formigen Schnitt in einen oberen, unteren und äusseren Lappen zu spalten, den im äusseren Schnitte enthaltenen Knorpel zu entfernen.

An der folgenden Discussion betheiligten sich die Herren Hartmann, Siebenmann, Breitung, Jürgens und Schmitz (Dortmund). Die Mehrzahl der Redner sprach sich dahin aus, dass es wünschens-

Digitized by Google

werth sei, die nach solchen Operationen rückbleibenden Knockenlücken hinter den Ohren zum Verschluss zu bringen.

4. Dr. Reinhard (Duisburg): Transplantation nach Thiersch im Anschluss an die Aufmeisselung des Warzenfortsatzes.

R. empfiehlt im Gegensatz zu der früher geübten Methode, Thiersch'sche Läppchen in den aufgemeisselten Warzenfortsatz nicht direct im Anschluss an die Operation einzupflanzen, sondern erst beim ersten, oder auch zweiten oder dritten Verbandwechsel. Die Vortheile dieser Methode bestehen darin, dass man hierbei durch die Blutung nicht irritirt wird, so dass sich die Läppchen besser an einander legen und am betreffenden Orte verbleiben. Die Wundhöhle muss hierbei vollständig mit Läppchen, die sich dachziegelartig überragen müssen, austapezirt werden; darauf wird eine Schicht conisch zugeschnittener aseptischer Silkstücke auf die Thiersch'schen Läppchen gelegt, welche wiederum durch feuchte Tupfer nach außen hin abgeschlossen werden. Durch die Silkstücke wird ein Anhaften der Hautläppchen am Verbande beim Wechsel desselben vermieden. Der Verband bleibt ca. 2—5 Tage liegen.

Auch wenn nicht sämmtliche Läppchen anheilen, geht doch die Epidermisirung von den Hautinseln sehr flott, und es kann nur angerathen werden, diese Methode, die allerdings viel Mühe und Geduld erfordert, allgemein zu versuchen, da hierdurch die Nachbehandlung der Aufmeisselungen bedeutend abgekürzt wird.

II. Sitzung am 20. September 1898.

Vorsitzender: A. Hartmann (Berlin).

1. Jürgens (Düsseldorf): Resection der mittleren Nasenmuschel und Aufmeisselung der Stirnhöhle wegen Empyems.

Bei acuten Fällen könne man schöne Erfolge erzielen und die Eiterretention verhüten, indem man etwa vorhandene Polypen exstirpirt, und wo dies nicht ausführbar, kann man die mittlere Nasenmuschel abtragen und sich auf die Weise Weg bahnen. In letzter Instanz erst sei an die Aufmeisselung zu schreiten. Ein von ihm beobachteter Fall, bei welchem in der genannten Reihenfolge alle diese Operationen vorgenommen wurden, und die Eiterung in der Stirnhöhle sistirte, dafür aber Eiterung in der Highmorshöhle sich einstellte, gegen welche Ausspülung von einer Alveole her vorgenommen wurde, endete tödtlich. Die Section ergab Rippenfellentzündung, Verfettung des Herzens, atheromatöse Entartung der Aorta, Magencatarrh.

2. Prof. Siebenmann: Ein Fall multipler Spongiosificirung der Labyrinthcapsel mit dem klinischen Bilde der nervösen Schwerhörigkeit.

Ein grosser Procentsatz der sog. Mittelohrsclerose bietet, wie dies schon v. Tröltsch beobachtet hat, die klinischen Zeichen der nervösen Schwerhörigkeit (abgeschwächte Knochenleitung, relativ gutes Erhaltenbleiben der Perception der tiefen Töne). Da noch sehr wenige Sectionsresultate dieser Erkrankungsform vorliegen und auch deshalb, weil die „Sclerose" neuerdings von vielen Seiten direct identificirt wird mit der Stapesankylose, hat folgender Fall ein gewisses Interesse:

Digitized by Google

Bei einer 52jährigen Frau, welche seit Jahren an progressiver Schwerhörigkeit, leichten Schwindelanfällen, hier und da auch an Ohrenschmerzen leidet, wird sechs Tage vor dem (an Endocarditis ulcerosa erfolgten) Tode eine Hörprüfung von dem Vortragenden vorgenommen und dabei hochgradige Schwerhörigkeit und bedeutende Verkürzung der Knochenleitung, positiver Rinne constatirt. Die microscopische Untersuchung der Gehörorgane ergab beiderseits multiple Herde von Spongiosabildung in der Labyrinthcapsel, und zwar an den Bogengängen (!), in der Umgebung des ovalen Fensters und an der Basis der Schnecke. Auf einer Seite bestand zudem incomplete knöcherne Stapesankylose, und beiderseits fanden sich Exostosen im Grunde des Meatus internus und auf der inneren Fläche des ovalen Fensterrahmens.

Der Vortragende fasst diesen Process in anatomischer Beziehung auf als Vordrängung des knorpelhaltigen endochondral gebildeten Knochens durch knorpelfreien spongiösen Bindegewebsknochen — als eine Spongiosificirung, wie sie auch an anderen Theilen des Skeletts im späten Leben noch beobachtet wird. Im vorliegenden Falle kann, da das häutige Labyrinth und der Nerv beiderseits durchaus normal ist (auf einer Seite auch das Ligamentum annulare), die Schwerhörigkeit wenigstens in letzterem Gehörorgan nur hergeleitet werden von der Aenderung, welche die Perilymphe in ihrer chemischen Zusammensetzung und in ihren Dichtigkeitsverhältnissen erleidet unter dem Einflusse der ganz benachbarten und theilweise mit ihr communicirenden grossen Lymphräume der neugebildeten Spongiosa. Plötzlich eintretende Durchbrüche der trennenden Scheidewände erzeugen die Symptome des Morbus Ménière, welcher wohl in der Mehrzahl der Fälle auf die geschilderten pathologisch-anatomischen Vorgänge zurückgeführt werden muss. Der Vortragende demonstrirt diese Verhältnisse an den Präparaten von diesem und von zwei weiteren Paaren ähnlich veränderter Labyrinthe, sowie an Zeichnungen.

Bezüglich der Therapie warnt der Vortragende auf Grund der Ergebnisse der pathologischen Anatomie vor jedem localen Eingreifen und empfiehlt den Monate lang fortzusetzenden innerlichen Gebrauch von Kassowitz'scher Phosphoremulsion.

3. Keimer (Düsseldorf): Radicaloperation mit Knorpelresection und Gehörgangsplastik. Krankenvorstellung.

M. H.! Ich möchte Ihnen einige geheilte Fälle von Cholesteatom vorstellen, welche ich nach einer Methode operirt habe, die sich bei mir im Verlauf der Jahre herausgebildet hat, mit welcher ich sehr zufrieden sein darf, nachdem ich eine grosse Anzahl von Patienten so operirt habe. Ich habe schon lange vor den Arbeiten von Zaufal und Stacke, nachdem ich bei den chronischen Formen der Ohreiterungen mit der Schwarze'schen typischen Aufmeisselung keine befriedigenden Resultate erzielen konnte, im Wesentlichen so operirt wie heute, Eröffnung des Antrums und der pneumatischen Räume des Warzenfortsatzes durch schrittweise Abmeisselung der hinteren oberen Gehörgangswand, natürlich nach Vorklappen des Ohres und theilweiser Heraushebelung des knorpelig-häutigen Gehörganges. Dann wurde die laterale Atticuswand bis glatt am Schädelboden entfernt und die Trommelhöhle etc. vorsichtig ausgekratzt. Nachdem so eine grosse

Digitized by Google

Höhle mit glatten Wänden hergestellt war, wurde ursprünglich eine grosse postauriculare Oeffnung angestrebt. Doch befriedigte mich das nicht aus cosmetischen Gründen. Ich ging dann schon vor etwa sechs Jahren dazu über, eine erweiterte äussere Gehörgangsöffnung herzustellen und direct das Ohr wieder anzunähen. Seit etwa drei Jahren verfahre ich dabei so, dass ich den eviscerirten knorpelig-häutigen Gehörgang von innen nach aussen bis in die Concha spalte, und zwar in der Höhe der hinteren oberen Gehörgangswand, auf diesen horizontalen Schnitt dann nach unten einen senkrechten Schnitt setze, wobei ich, wie ich das bei Siebenmann sah, im letzten Jahre erst nach Bedarf die Concha excidire, dann den umschnittenen Lappen dadurch dünner mache, dass ich den Knorpel möglichst entferne, um eine Haut zu bekommen, und zuletzt den ziemlich grossen Lappen von unten her in die Höhle hereinstopfe. Fixirt wird derselbe nach Annähung des Ohres durch einen dicken Gummidrain. Die Nähte werden beim ersten Verbandswechsel am vierten Tage entfernt. Knorpelentzündung oder Necrose etc. habe ich nie gesehen, das Ohr ist immer tadellos ausgeheilt. Nach etwa drei Wochen wird statt des Drains die Wunde austamponirt mit Airolgazeläppchen, zu üppige Granulationen werden geätzt. Die Nachbehandlung muss sorgfältig geschehen, man muss keine Buchten und Brücken etc. aufkommen lassen. Man erzielt dann in seltenen Fällen in 8 Wochen, meistens in 12 Wochen Heilung. Der Gehörgangseingang ist so weit, wie ein mittlerer Zeigefinger und erweitert sich noch nach der Tiefe zu, die Höhle ist absolut übersichtig. Recidive habe ich keine gesehen, da sich eine feste Bedeckung herausentwickelt. Ich lasse hinterher immer mit Salicylöl auspinseln, damit die auskleidende Haut geschmeidig bleibt und die sich etwa bildenden kleinen Schollen abgeweicht werden. Natürlich wird man die Patienten ab und zu einmal controliren; doch sind zwei von den drei mir gerade zur Verfügung stehenden Patienten etwa $1^1/_2$ Jahre nicht von mir gesehen worden und präsentiren sich auch heute in einem guten Zustande; der dritte Patient ist erst vor etwa $4^1/_2$ Monaten operirt und zeigt sich heute Ihnen in einem nach meiner und hoffentlich auch Ihrer Ansicht sehr guten Zustande. Er ist dadurch interessant, dass er kurz vor der Operation eine Lähmung des Facialis bekam, welche nach der Operation ohne jede Behandlung sich wieder allmählich zurückbildete und dadurch, dass man bei ihm sehr tief in die Tube hineinsehen kann. Er hatte ausser seinem Cholesteatom einen ausgebreiteten cariösen Process in den Zellräumen um die Tube herum.

In ähnlicher Weise operirte ich auch vor drei Jahren ein Mädchen von 12 Jahren mit alter Caries und einem Abscess des linken Schläfelappens und ausgesprochener Monophasie (das Kind bezeichnete alle von ihm wohlgekannten Gegenstände mit Derendorferstrasse, wo es wohnte). Es wurde etwa ein Weinglas stinkendsten Eiters durch Schnitt entleert und dann in das Gehirn vorsichtig ein Jodoformgazestreifen eingeschoben, da es aus der Höhle sehr stark blutete. Das Kind ist vollkommen genesen und lebt noch heute. Ich habe den Fall nicht beschrieben, derselbe kann der Statistik der geheilten otitischen Hirnabscesse beigezählt werden.

Digitized by Google

4. Hansberg (Dortmund): Mittheilungen über zwei otitische Kleinhirnabscesse.

1. Fall. Ein 12jähriger Knabe, seit $1^1/_2$ Jahren an linksseitiger Mittelohreiterung leidend, erkrankt am 17. Juli 1897 an linksseitigen Ohren- und Kopfschmerzen, Schwindel und Erbrechen und wird am 28. Juli halb bewusstlos in's Krankenhaus gebracht. Grosse Unruhe des Kranken, Erbrechen, ausgesprochene Nackenstarre. Granulationen in der Pauke und fötide Eiterung. Empfindlichkeit des nicht geschwellten Warzenfortsatzes bei Druck, bei Palpation der linken Kopfhälfte Zusammenzucken. Temperatur 38,5, Puls 72. Operation. Warzenfortsatz cariös, Sulcus sigmoideus fistulös durchbrochen, ausgedehnter extraduraler Abscess der hinteren Schädelgrube, Sinus verfärbt, nicht thrombosirt. Beim Freilegen des Sinus heftige Blutung, Abbruch der Operation. Beschwerden anhaltend, Temperatur subnormal, Puls verlangsamt. Am 1. August erneute Operation. Abmeisselung des ganzen hinteren Theiles des Warzenfortsatzes nach Freilegung der Mittelohrräume und Eröffnung eines grossen, medial gelegenen Kleinhirnabscesses, der 4 cm nach hinten reicht. Heilung, nach 13 Monaten noch constatirt.

2. Fall. 21jähriger Fabrikarbeiter leidet seit Kindheit an rechtsseitiger Mittelohreiterung und erkrankt am 2. Januar 1897 an Erbrechen, Schwindel, Schmerzen im Hinterkopf bei vollständiger Afebrie. Am 11. Januar Verschlimmerung, starke Somnolenz bei hochgradiger Körperschwäche, Pupillendifferenz, linksseitige Ptosis, Déviation conjugée nach links, hochgradige Nackenstarre, Cheyne-Stokes'scher Athmungstypus, Puls klein und unregelmässig. Keine Temperaturerhöhung. Nach versuchter Narcose bald Asphyxie, die durch künstliche Athmung beseitigt werden kann. Am 13. Januar Besserung des Allgemeinbefindens, Nackenstarre anhaltend. Operation in Narcose. Nach 20 Minuten Asphyxie und bald darauf Tod. Obduction: Grosser Abscess des Kleinhirns, der fast die ganze rechte Hemisphäre zerstört hat und mit dem Sinus breit verwachsen ist. Communication des Sinus sigmoideus mit dem Abscess durch einen $1^1/_2$ cm grossen Defect der inneren Wand etwas unterhalb des Knies des Sinus transversus. Die dem Defect entsprechende äussere Wand des Sinus sigmoideus ist verfärbt, thrombotischer Verschluss beider Sinusenden. Sulcus sigmoideus glatt, keine Fistel nach dem Warzenfortsatz. Labyrinth ohne Veränderungen.

Discussion.

Herr Breitung (Coburg) ist der Meinung, dass beim Auftreten des Cheyne-Stokes'schen Phänomens ein operativer Eingriff keine Chancen bietet.

Herr Röpke (Solingen) spricht im Anschluss an drei von ihm operirte Schläfenlappenabscesse über die Prognose der operirten Fälle; er ist durch Nachfrage bei den Collegen zu dem Resultat gekommen, dass ein Theil der als geheilt publicirten Fälle von Schläfenlappenabscess schliesslich doch letal verlaufen ist.

Herr Keimer (Düsseldorf) berichtet über einen Fall von Schläfenlappenabscess.

Herr Hartmann (Berlin) spricht über einen von ihm operirten Abscess des Kleinhirns, der trotz Eröffnung desselben tödtlich verlief.

Digitized by Google

Herr Hansberg bemerkt Herrn Breitung, dass der Fall ein verzweifelter war und ohne operativen Eingriff der tödtliche Ausgang sicher zu erwarten stand, ausserdem bei der zweiten Narcose dieselbe von dem Kranken 20 Minuten ausgehalten wurde. Bezüglich der von Herrn Röpke erörterten Prognose der operirten Hirnabscesse glaubt er, dass diejenigen Hirnabscesse die grösste Aussicht auf Dauerheilung haben, die von der Stelle aus gesucht und eröffnet werden, von der aus sie entstanden sind. Er verweist auf seinen ersten Fall von Kleinhirnabscess, der dauernd geheilt ist.

5. Dr. L. Stern: Ein Fall von gleichzeitigem Vorkommen von Schmeissfliegen in beiden Ohren nebst Entwicklung zweier Generationen dieser Fliegen unter Vorweisung der diversen Präparate.

Einem 16jähr., anämischen, stupiden Cigarrenarbeiter, Sohn eines Canalarbeiters, fliegt, da er sich zu Tisch setzen will, eine „grüngoldene Schmeissfliege“ in's linke Ohr. Bald darauf Sausen, Schmerzen, die er nach einigen Stunden auch im rechten Ohr verspürt. Trotz zunehmender Schmerzen und zweier schlafloser Nächte sucht er erst am dritten Tage wegen eines fleischwasserähnlichen Ausflusses aus beiden Ohren und aus Angst vor den Würmern, die er sich aus denselben gezogen hat, ärztliche Hilfe auf.

Aus dem rechten Ohr werden über 40, links 23 lebende Fliegenmaden von etwa $^3/_4$ cm Grösse, links ein Stück einer Fliege, wie sie Patient beschrieben, des Weiteren entfernt.

Im Verlauf der folgenden acht Tage werden links einmal unzählige Fliegeneier, sowie das Thoracalstück einer zweiten Fliege, rechts eine Fliege in toto entfernt.

Patient wusste von keiner früheren Eiterung!

Nach acht Tagen präsentiren sich Trommelfelle, äussere Gehörgänge und Hörfähigkeit als normal.

Pat. erinnert sich nur einer Fliege, die ihm in's Ohr geflogen war.

(Schluss folgt.)

Ueber dysphonischen nervösen Husten.

Von

Dr. **R. Kayser** (Breslau).

Unter dysphonischem Husten verstehe ich einen solchen, der in seiner acustischen Erscheinung, als Klangphänomen in erheblicher und das Gehör beleidigender Weise von dem gewönlichen abweicht. Jeder Husten stellt einen Exspirationsstoss dar, welcher die geschlossene Stimmritze explosionsartig durchbricht und dabei einen kurzen dumpfen Laut, ähnlich dem O oder U, erzeugt. Der Character desselben hängt von der Form des Ansatzrohres ab. Denn beim Husten sind nicht blos die Exspirations- und Kehlkopfmuskeln in Thätigkeit, sondern es finden auch bestimmte Mitbewegungen statt: der Mund wird geöffnet und gerundet, die Zunge etwas nach vorn gestreckt und gesenkt, das Gaumensegel gehoben, kurz, der Anfangstheil des Athmungsrohres zu

Digitized by Google

einer möglichst vollkommenen Exmissionsröhre gestaltet. Diese typische Hustenform zeigt nun einige Variationen. Die häufigste ist das sog. Hüsteln. Hierbei zeigt das Ansatzrohr eine andere Form, der Mund wird nicht gerundet, sondern etwas breit geöffnet, so dass der gebildete Laut mehr dem ä gleicht. Bemerkenswerth ist, dass das Hüsteln zumeist durch Erregung der Schleimhaut des Luftansatzrohres, insbesondere des Rachens, entsteht, während der typische Husten gewöhnlich von der Luftröhre bis zur Lunge herab ausgelöst wird. Ferner geht beim typischen Husten dem Exspirationsstoss eine tiefe Inspiration voran, was beim Hüsteln nicht der Fall ist. Man kann diese Unterschiede auch graphisch durch Hustencurven zur Anschauung bringen, wenn man beim Husten die Respirationsbewegungen des Brustkorbes auf Marey'sche Zeichenhebel überträgt. Curve I und II stellen solche Hustencurven vor. In beiden ist der Hustenreiz ohne Oeffnung des Mundes applicirt worden.

Curve I. **Hüsteln.**

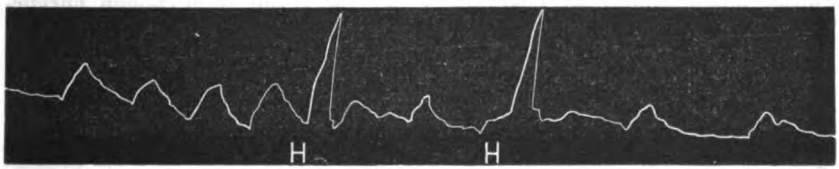

Curve II. **Husten.**

Der aufsteigende Ast entspricht der Inspiration, der absteigende der Exspiration. H ist der Moment des Hustens.

In Curve I ist das Hüsteln durch Reizung des Nasenrachens mittelst einer durch die Nase eingeführten Sonde erzeugt worden. Curve II zeigt Hustenstösse durch Reizung der Luftröhrenschleimhaut hervorgerufen. Und zwar wurde bei einer vor längerer Zeit tracheotomirten, aber bereits bei geschlossener Canüle wieder gut athmenden Kranken der Husten durch mechanischen Druck auf die Canüle erregt. Man sieht bei Curve I als Zeichen des Hüstelns nur vertiefte Exspiration, bei Curve II dagegen sehr verstärkte Inspiration, der eine entsprechende Exspiration in plötzlich steilem Abfall folgt.

Eine andere Variante des typischen Hustens besteht darin, dass an den reflectorischen Exspirationsstoss sich eine willkürliche, heftige Exspiration anschliesst, also in einer Art von Dicrotismus dem Explosionston ein Nachton — o-he — folgt. Für den Timbre des Hustens ist weiter von Bedeutung, ob bei dem Exspirationsstoss mit der Luft Flüssigkeit bewegt oder herausgeschleudert wird. Der Husten erhält dadurch statt des trockenen einen feuchten Character verschiedenen Grades.

Digitized by Google

Alles dies sind Variationen des normal klingenden, fast möchte ich sagen euphonischen Hustens. Dysphonisch wird der Husten erst dann, wenn das den Ton erzeugende Organ, der Kehlkopf, besondere zur Dysphonie führende Veränderungen aufweist. Diese können einmal organischer Art sein. Dahin gehören alle Alterationen der Stimmbänder oder deren Umgebung, wie Schwellung, Geschwulstbildung, Geschwüre und dergl. Wie hierdurch die Stimme heiser wird, so wird auch der Husten dysphonisch. Kommt es z. B. durch umfangreiche Zerstörung der Stimmbänder zur vollkommenen Aphonie, so wird auch der Husten aphonisch, was Ziemssen treffend so characterisirt: man sieht den Kranken husten, hört ihn aber nicht.

Sodann kann Dysphonie beim Husten durch functionelle Abnormitäten bedingt sein. Einerseits kommen hier ungenügender Schluss der Glottis und Bewegungsdefecte der Stimmbänder aller Art in Betracht, andererseits sind auch hierher Zustände zu rechnen, bei welchen die Tonbildung während des Hustens nicht durch die Stimmbänder, sondern durch andere Theile, z. B. die Taschenbänder, zu Stande kommt. Natürlich können sich beide Theile combiniren, organische Veränderungen und functionelle Anomalien.

Rein functionelle Dysphonien sind nun eine häufige Begleiterscheinung des sog. nervösen Hustens. Wir nennen einen Husten nervös, der nicht durch einen abnormen Reiz im Athmungsapparat, sondern durch einen abnormen Zustand in dem nervösen Reflexbogen hervorgerufen ist, welcher für den Husten besteht. Der abnorme Zustand kann die sensiblen Nervenenden des Athmungsrohres betreffen. Ihre Erregbarkeit kann an irgend einer Stelle so gesteigert sein, dass schon der normale, adäquate Reiz Hustenstösse auslöst. Oder die Erregbarkeit des Centrums ist so erhöht, dass Reize aus irgend welchen Nervengebieten Husten erzeugen. Die practische Erfahrung liefert natürlich selten reine Formen, sondern meist mannigfache Combinationen. So beobachtet man nicht selten nervösen Husten, bedingt durch Nasenmuschelschwellung oder durch unbedeutende Veränderungen an irgend welchen Punkten des Pharynx, Veränderungen, die gewöhnlich nicht im Stande sind, Husten hervorzurufen. Therapeutisch gelingt es nun, bald durch Bekämpfung der nervösen Anomalie, bald durch Beseitigung der sonst unerheblichen Veränderungen des Hustens Herr zu werden.

Unter den verschiedenen Formen des nervösen Hustens, auf die ich hier nicht näher eingehen will, zeichnet sich eine dadurch aus, dass der Husten einen dysphonischen Character hat. Ich möchte daher diese Form den „dysphonischen nervösen Husten“ nennen. Manche Autoren, insbesondere Jurasz[4]), haben diese Form als nervösen Kehlkopfhusten bezeichnet. Die Dysphonie ist bei dieser Hustenform meist sehr stark ausgeprägt, so dass zu ihrer Schilderung die Phantasie weitgehende Vergleiche herbeiholt. Man liest nicht selten Schilderungen von nervösen Hustern, welche „blöken wie die Schafe, bellen wie die Hunde“ und Aehnliches.

Wodurch aber derartige Klangformen zu Stande kommen, ist bisher wenig erforscht. Man nahm an, dass die Taschenbänder sich berühren

[4]) Jurasz: Die Krankheiten der oberen Luftwege, 1891, III, S. 497.

Digitized by Google

oder dass die Stimmbänder schlottern, ohne hierfür thatsächliche Beobachtungen beibringen zu können. Ich hatte nun Gelegenheit, einen Fall von dysphonisch nervösem Husten zu beobachten mit Hustenstössen, die nach v. Schrötter's[5]) treffender Bezeichnung von einem „feuersignalähnlichen" Ton begleitet waren. Es ist mir hierbei gelungen, nicht nur den Mechanismus der Dysphonie durch directe Beobachtung festzustellen, sondern auch aus dieser Beobachtung ein wirksames, therapeutisches Vorgehen abzuleiten. Es handelte sich um ein 11jähriges Mädchen, G. F., aus Oberschlesien, welches vor einiger Zeit einen Husten bekam, der seit ca. drei Wochen einen eigenartigen Character angenommen hatte. Es trat nämlich alle paar Minuten ein Hustenstoss auf mit einem ausserordentlich durchdringenden Trompetenton, so dass das Mädchen nicht blos die Schule meiden musste, sondern auch das ganze Wohnhaus rebellisch machte. Auch bei mir hatte ich, als die Kranke noch im Wartezimmer war, den Trompetenhusten bemerkt. Lunge und Bronchien waren bei dem sonst durchaus kräftigen Kinde gesund. In der Nacht sistirte der Husten. In der Nase war eine mässige Convexität des Septum nach rechts nachzuweisen, im Nasenrachenraum eine deutliche, aber doch kleine Rachenmandel zu sehen, der Rachen war frei, der Kehlkopf normal, die Zungentonsille deutlich ausgebildet und auf der rechten Seite derselben ein gelblicher Follikelpfropf. Mechanische Reizung der Nase und des Rachens blieben ohne Wirkung. Auch zeigten diese Theile nur geringe Empfindlichkeit, so dass sich das Kind leicht laryngo- und rhinoscopiren liess. Dagegen war die Reizbarkeit der Zungentonsille erhöht, und Berührung derselben an der Stelle des verstopften Follikels löste regelmässig den dysphonischen Hustenstoss aus. Ich laryngoscopirte nun das Kind, während ich die Zungentonsille berührte, um die Vorgänge im Kehlkopf beim Husten zu beobachten. Jetzt sah ich, wie beim Husten der Kehldeckel sich fast über den Kehlkopfeingang legte und während des Trompetentons deutlich in Schwingungen gerieth. Auch wenn ich das Kind willkürlich husten liess, kam immer der Trompetenton und die gleiche Bewegung des Kehldeckels zum Vorschein. Ich war daher zu der Annahme berechtigt, dass der Trompetenton durch die abnorme Abwärtsziehung der Epiglottis zu Stande käme. Zum Beweise dessen suchte ich die Abwärtsbewegung der Epiglottis zu verhindern, indem ich den Reichert'schen Spatel in die glosso-epiglottischen Gruben einsetzte, dadurch den Kehldeckel hob und so fixirte, dass er nicht auf den Kehlkopfeingang gelegt werden konnte. Ich veranlasste nun das Kind, in dieser Position zu husten, und in der That, jetzt war der Trompetenton verschwunden, das Kind hustete in gewöhnlicher, sagen wir euphonischer Weise. Nachdem dies mehrmals wiederholt war, kam auch ohne Fixation des Kehldeckels kein Trompetenhusten mehr zum Vorschein. Ich cocainisirte nun die Zungentonsille und galvanocauterisirte die übererregbare Follikelstelle. Von diesem Augenblick an war nicht blos der Trompetenton, sondern der Husten überhaupt verschwunden. Ich überzeugte mich am nächsten Tage, dass das Kind

[5]) v. Schrötter: Vorlesungen über die Krankheiten des Kehlkopfes 1893, S. 396.

Digitized by Google

seit dieser Zeit nicht mehr gehustet hatte und konnte die Kranke geheilt nach Hause entlassen.

Dass es sich im vorliegenden Falle um einen nervösen Husten handelt, ist nicht zu bezweifeln. Dafür spricht das Alter der Patientin, der negative Lungenbefund, das Ausbleiben der Anfälle bei Nacht, das Fehlen jeder Expectoration, das Vorhandensein einer Reizstelle, der Erfolg der Therapie. Neu und bemerkenswerth ist, dass die Dysphonie durch abnorme Mitbewegung des Kehldeckels bedingt war. Beweis dessen ist 1. der Befund bei directer Besichtigung während des Hustens, 2. die Beseitigung der Dysphonie durch mechanische Fixation des Kehldeckels, 3. das Experiment am ausgeschnittenen Kehlkopf. Ich habe nämlich am ausgeschnittenen Kehlkopf, während ich den Kehldeckel fest auf den Larynxeingang drückte, mit einem Blasebalg kräftig Luft durch die Luftröhre geblasen und hierdurch einen ähnlichen Trompetenton hervorgebracht, wie er bei der Patientin zu hören war. Es zeigte sich hierbei, dass der Luftstrom, welcher durch den engen Spalt zwischen Kehldeckelrand und ary-epiglottischer Falte durchdringt, die freien Spalträuder wie Stimmlippen in Schwingungen versetzte. Die Abwärtsbewegung der Epiglottis beim Husten ist als eine abnorme Mitbewegung aufzufassen. Die erhöhte Erregbarkeit des Reflexcentrums beim nervösen Husten äussert sich nicht blos darin, dass dasselbe schon durch ganz unbedeutende periphere Reize erregt wird, sondern es strahlt auch die Innervation leicht auf benachbarte motorische Gebiete aus. Durch öftere Wiederholung dieser Mitbewegung kann sie so fest mit der übrigen beim Husten auftretenden Muskelaction verbunden werden, dass auch bei willkürlichem Husten immer diese Mitbewegung auftritt, wie dies in unserem Falle geschah. Es liegt nahe, hierbei an Chorea zu denken, und in der That ist auch der dysphonische nervöse Husten von v. Schrötter als Chorea laryngis bezeichnet worden. Es sind auch Fälle bekannt, wo der dysphonische nervöse Husten mit choreatischen Bewegungen der Extremitäten etc. vergesellschaftet war.

Was die Therapie des nervösen, speciell des dysphonisch-nervösen Hustens betrifft, so stimmen alle Beobachter überein, dass sie vor Allem eine psychische sein müsse. Allein mit dem Hinweis auf eine psychische Behandlung so im Allgemeinen ist wenig genützt. Besteht die psychische Behandlung in starker Erregung des Gesammtnervensystems durch Schreck, Angst, Drohung, Ortswechsel und dergl. oder durch physische Reizmittel, wie kalte Uebergiessungen, so ist das doch nur ein Darauflosexperimentiren, durch welches hier und da einmal ein Erfolg erzielt wird Der Sinn aller dieser Maassregeln ist doch wohl nur der, eine Erregung des ganzen Centralnervenapparates vorzunehmen, von welcher man erwartet, dass sie auch die Störung in dem bestimmten Reflexapparat wieder in Ordnung bringt. Man verfährt also ähnlich, wie man eine stehen gebliebene Uhr dadurch wieder zum Gehen bringt, dass man die ganze Uhr mehrmals tüchtig aufschüttelt. Ich weiss wohl, dass auch die in meinem Falle eingeschlagene Therapie eine psychische ist, aber die psychische Einwirkung war eine specielle, rationell begründete, oder wie man heutzutage sagt, eine zielbewusste. Das Kind hatte sich bereits an die abnorme Mitbewegung des Kehldeckels so

Digitized by Google

gewöhnt, dass es gar nicht mehr ohne dieselbe husten konnte. Auch beim besten Willen wusste das Kind nicht, was es machen müsse, um ohne Trompetenton zu husten. Nachdem ich aber durch Fixation des Kehldeckels seine Mitbewegung verhinderte, und so die Kranke gezwungen war, einen normalen Husten hervorzubringen, hatte sie jetzt bei diesem Husten eine andere Empfindung im Kehlkopf durch Wegfall der Berührung von Epiglottis und Larynxeingang. Mit Hilfe dieses veränderten Gefühls vermochte sie aber bald die Mitbewegung und damit den Trompetenton auszuschalten. Für die Beseitigung des nervösen Hustens überhaupt kam noch die Zerstörung der Reizstelle am Zungengrunde in Betracht. Ich gebe zu, dass eine solche methodische psychische Therapie, die mit der jetzt vielfach angewandten Uebungstherapie bei nervösen Erkrankungen eine gewisse Verwandtschaft hat, nur da ausführbar ist, wo uns der Mechanismus der Coordinationsstörung bekannt und einer directen Einwirkung zugänglich ist. Sonst wird man eben auf die oben erwähnten Maassregeln einer allgemein psychischen Behandlung angewiesen bleiben. Uebrigens ist eine ähnliche Therapie von mir auch bei anderen functionellen Kehlkopfstörungen angewendet worden. Vor fünf Jahren[6]) habe ich bei einem Soldaten eine seit $1^1/_2$ Jahren bestehende hysterische Stummheit dadurch geheilt, dass ich dem Kranken beibrachte, sich zu autolaryngoscopiren, also die Bewegungen seiner Stimmbänder unter die Controle des Auges zu setzen. Es ist dieses Verfahren bei ähnlichen Fällen später auch von Gutzmann mit Erfolg nachgeahmt worden. Weiter habe ich Fälle von eunuchoider Stimme[7]), bei denen eine abnorme Hebung des Kehlkopfes stattfand, dadurch beseitigt, dass ich den Kranken veranlasste, beim Sprechen mit der Hand den Kehlkopf zu fixiren und am Hinaufsteigen zu verhindern, also durch Einschaltung einer Gefühlscomponente.

Bei allen diesen therapeutischen Maassnahmen handelt es sich immer darum, uncoordinirte, perverse Bewegungen oder Bewegungsausfälle dadurch zu corrigiren, dass der ganze Bewegungsact unter die Controle besonderer Sinneswahrnehmung gebracht wird, sei es unsichtbare Bewegung unter die des Auges oder des Tastgefühls, oder des Muskel- resp. des Innervationsgefühls. In jedem Falle wird der Bewegungsvorgang mit besonderen Empfindungen in Verbindung gebracht, durch welche es möglich ist, gewisse Abnormitäten der Bewegung auszuschalten.

Sterile Tupfer für Operationen in Nase und Rachen.

Von

Max Breitung, Coburg.

Es ist nothwendig, für blutige Operationen in der Nase und im Rachen sterile Tupfer vorräthig zu haben. Ich habe zu dem Zweck mir korkzieherartig gedrehte Stäbchen von Glas anfertigen lassen,

[6]) Therapeut. Monatshefte, October 1893.
[7]) Monatsschrift für die ges. Sprachheilkunde, April 1897.

Digitized by Google

welche spielend leicht mit Watte armirt und sterilisirt werden können. Besonders leicht lässt sich auch die Watte von den gebrauchten Stäbchen entfernen, jedenfalls viel leichter, als von irgend einem der bisher gebräuchlichen Watteträger.

Die Glasstäbchen, welche ungefähr die Form von Eiszapfen haben, repräsentiren das sauberste Operationsmaterial, was man sich denken kannn; sie sind fest, so dass man ein Abbrechen im Operationsfeld durchaus nicht zu besorgen hat, und ausserordentlich billig. Mir ist bisher bei der Anwendung der Tupfer bei Operationen noch nicht ein einziger zerbrochen, nur beim Abwerfen in den Drahtkasten des Desinfectionsapparates bricht wohl ab und zu ein Stäbchen.

Ich glaube durch Empfehlung der Eiszapfen den Dank der Collegen erwarten zu dürfen.

Ich hatte auf der letzten Naturforscherversammlung die kleinen Instrumente ausgestellt und war sehr erfreut, dass dieselben allgemeinen Beifall fanden. (Verkaufsstelle: H. Pfau, Berlin.)

Daselbst ist auch der Doppelkugelapparat „Excelsior“ (siehe Therap. Monatshefte, Zeitschrift f. Krankenpflege, Deutsche Med.-Ztg., Illustr. Zeitschr. f. Polyt. etc. 1898) für einfache Salmiak-Inhalation, einfach aromatische und combinirt-aromatische Salmiak-Inhalation zu haben, sowie die „Undine“ für das Nasen-Rachenbad.

Notiz.

Von

Dr. **Löhnberg**, Zittau.

Mehrfach geäusserten Wünschen entsprechend, bringt Herr Mechaniker Löwe, hier, den Noebel'schen Apparat zur pneumatischen

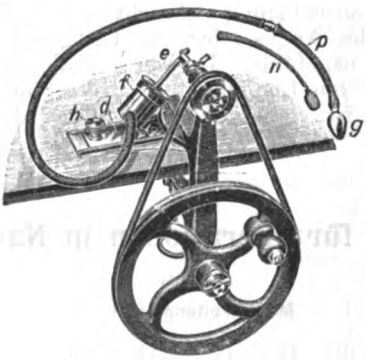

Vibrationsmassage des Trommelfells und der Nasenschleimhaut — für den Selbstgebrauch des Patienten[8]) — neuerdings auch mit einem Handschwungrad ausgestattet in den Handel. (S. Inserat.) Es ist

[8]) S. d. Monatsschrift, Jahrgang XXXII, Augustheft.

Digitized by Google

daher auch solchen Kranken die Selbstbehandlung mit Massage ermöglicht, welche über eine Nähmaschine zum Betriebe des Apparates nicht verfügen.

Beistehende Figur zeigt die einfache Aufmontirung des Instrumentes auf die Tischplatte. Der Gebrauch ergiebt sich ohne Weiteres aus der Zeichnung; übrigens gelten dafür dieselben Anweisungen, wie sie in meiner früheren Publication gegeben sind.

Der Preis des completen Apparates beträgt: ohne Schwungrad (also zum Betriebe durch die Nähmaschine) 20 Mk., mit Schwungrad 30 Mk.

II. Referate.

a) Otologische:

Ein Apparat zum Aufschreiben der Stimmgabelschwingungen und Bestimmung der Hörschärfe nach richtigen Proportionen mit Hilfe desselben. Von Prof. Dr. Bezold und Prof. Dr. Edelmann in München. (Zeitschrift für Ohrenheilkunde XXXIII, 2.)

Vorstehende Arbeit beschäftigt sich mit der Lösung der Aufgabe, aus der Hördauer eines Ohres für ausklingende Stimmgabeln die Hörschärfe desselben zahlenmässig zu bestimmen. Im Jahre 1885 hatte Hartmann ein Verfahren hierzu angegeben; doch wies damals Jacobson im Verlauf einer interessanten Controverse nach, dass H. dabei von irrigen Voraussetzungen ausgegangen war, und J. machte die Entscheidung der Frage, ob und in welcher Weite die Hörschärfe aus der Hördauer berechnet werden könne, von der Beantwortung dreier Vorfragen abhängig: erstens, in welcher Weise die Stimmgabeln abklingen, ob, wie es die Theorie erwarten liesse, in geometrischer Progression, oder, wie Hensen behaupte, in ganz unregelmässiger Weise. Ergäbe sich der erstere Fall, so müsse zweitens für jede einzelne Stimmgabel der Exponent der geometrischen Reihe gesucht werden; drittens aber sei es erforderlich, die bisher strittige Frage zu entscheiden, in welcher Weise die Tonstärke einer ausklingenden Stimmgabel von der Amplitude ihrer Schwingungen abhängig sei, ob bei zwei-, dreifacher Amplitude die Tonstärke das Zwei-, Dreifache betrage, oder ob dieselbe, dem Quadrate der Amplitude proportional, vier, neun Mal so stark sei. Bezüglich der ersten Vorfrage führte Jacobson den Nachweis, dass die Stimmgabelschwingungen in geometrischer Reihe abschwingen, wenn auch nicht mit mathematischer Genauigkeit, so doch mit so geringen Abweichungen, dass dieselben für den practischen Zweck der Bestimmung der Hörschäfe ausser Acht gelassen werden können. Bezold und Edelmann sind in vorstehend genannter Arbeit an die Lösung der zweiten Vorfrage herangetreten und dabei zu dem überaus wichtigen Resultat gelangt, dass „das Gesetz, nach welchem eine maximal erregte Stimmgabel bis zu ihrem Verklingen an Schwingungsweite nach und nach verliert, für alle Gabeln ausserordentlich nahe das gleiche ist", der Exponent also bei allen Stimmgabeln nahezu derselbe ist. Da die Methode, welche zur Aufdeckung

Digitized by Google

dieser Thatsache führte, auf der Auszählung der von einer schwingenden Stimmgabel auf einer Russplatte registrirten Schwingungen beruhte, so war dadurch, wie dies Jacobson schon anführte, die Beschränkung gegeben, dass eine solche Prüfung für tiefe Stimmgabeln wohl ausführbar sei, für hohe aber nicht mehr, weil deren Schwingungen zu klein sind, als dass sie selbst bei stärster Vergrösserung noch zu bestimmen wären. So konnten auch obige Autoren die Ausmessung nur bei den Stimmgabeln der untersten $2^1/_2$ Octaven (bis Fis mit 91,5 v. d.) ausführen; da aber hierbei die Uebereinstimmnng eine ausserordentlich grosse war, so glaubten sie bis auf Weiteres zu dem Schlusse berechtigt zu sein, dass diese Uebereinstimmung auch für die gesammte Tonscala ihre Giltigkeit habe. Da ferner die Autoren auch die dritte Frage dahin beantworten zu können glauben, dass die Tonstärken sich zu den Schwingungsweiten proportional verhalten, so wäre nunmehr das Problem gelöst, aus der Hördauer einen zahlenmässigen Ausdruck für die Hörschärfe zu construiren, insofern sich nämlich nunmehr aus der für alle Gabeln als gleichmässig angenommenen Schwingungscurve die Schwingungsamplitude für jeden einzelnen Zeitpunkt berechnen lässt. In welcher Weise dies geschieht, entzieht sich der Besprechung im Rahmen eines Referats; letzteres bezweckte nur, die Aufmerksamkeit auf die practisch wichtige Arbeit hinzulenken. Keller.

Ueber Caries der Gehörknöchelchen. Autor-Referat von Prof. Körner über einen im Rostocker Aerzte-Verein gehaltenen Vortrag. (Zeitschrift für Ohrenheilkunde, XXXIII, 2.)

In allen Fällen von isolirter Caries der Ossicula, bei welchen die Gehörverminderung die einzige Beschwerde des Patienten bildet, empfiehlt K. Ausspülungen mit abgekochtem Wasser und nachfolgend mit Alcohol vom Gehörgang aus mittelst des Paukenhöhlenröhrchens, event. Entfernung von Granulationen. Erfolgt bei langer, fortgesetzter derartiger Behandlung keine Heilung, so schreitet K. zur Entfernung der Ossicula vom Gehörgange aus, aber auch nur dann, wenn anzunehmen ist, dass durch die Operation das Gehör gebessert werden kann, d. h., wenn eine Schädigung des schallempfindenden Apparates ausgeschlossen und das Gehör schlechter ist, als es in Fällen mit ausgeräumter und gut epidermisirter Paukenhöhle zu finden ist. Dasselbe Verfahren räth K. auch für jene Fälle an, bei welchen die Diagnose einer isolirten Caries zweifelhaft ist; ist aber Caries im Antrum mastoid. oder ein Cholesteatom daselbst neben der Erkrankung der Ossicula anzunehmen, so hält K. die sofortige Freilegung und Ausräumung des ganzen Mittelohres für indicirt. „Seitdem der Vortragende so verfährt, hat er viele überraschend schnelle und dauernde Heilungen gesehen, auch in Fällen, in denen er früher vielleicht nach Zaufal operirt hätte. Er glaubt, dass durch eine genauere Indicationsstellung für die Behandlung und Operation der Gehörknöchelchencaries und der sie begleitenden Eiterungen in den oberen Paukenhöhlenräumen vom Gehörgange aus die Zahl der eingreifenderen Operationen nach Zaufal oder Stacke bedeutend herabgesetzt werden kann.“ Keller.

Digitized by Google

Zwei Fälle von Pachymeningitis externa und Extraduralabscess bei acuter Erkrankung des Warzenfortsatzes. Von Dr. Preysing in Rostock. (Zeitschr. f. Ohrenheilkunde, XXXIII, 1.)

Die von verschiedenen Seiten gemachte Beobachtung, dass besonders nach acuten Entzündungen des Warzenfortsatzes ohne sonstige erhebliche Zerstörungen sich häufiger wie bei chronischen Processen extradurale perisinuöse Abscesse vorfinden, konnte P. ebenfalls in zwei, des Näheren mitgetheilten Fällen bestätigen. Keller.

Zwei neue Fälle von doppelseitiger, knöcherner Stapesankylose. Von Dr. E. Hartmann. Aus der oto-laryngologischen Klinik von Prof. Siebenmann in Basel. (Zeitschrift für Ohrenheilkunde XXXIII, 2.)

Aus der grösseren Arbeit sei hier als besonders wichtig die Beobachtung hervorgehoben, dass in beiden Fällen sich der Krankheitsprocess im Knochen nicht, wie dies nach den bisherigen Befunden fast stets der Fall war, auf das ovale Fenster nebst unmittelbarer Umgebung beschränkte, sondern weiter nach vorn zur Schnecke geschritten war und in einem der beiden Fälle sich sogar über die ganze knöcherne Schneckenwandung ausgedehnt hatte; in diesem Falle war es auch zu grösseren Veränderungen in der Schnecke gekommen (durch perineurale Bindegewebswucherung bedingte Compression der im Spiralblatt verlaufenden Nervenbündel, Corti'sches Organ jedoch gut erhalten). Grosse Bedeutung legt der Verf. auch dem in beiden Fällen constatirten Verhalten der Knochenkörperchen in den erkrankten Partien bei; dieselben waren sehr weit, plump, ungeordnet und besonders an der Grenze zum normalen Knochen sehr zahlreich und dicht gelegen; hieraus ergab sich der Beweis dafür, dass es sich nicht um directe Umwandelung des alten Knochens handele, sondern um neugebildeten metaplastischen, vom Periost ausgehenden Bindegewebsknochen nach Schwund des alten Knochens. Bezüglich der Therapie sei hier nur darauf hingewiesen, dass auf der Baseler Klinik die Thyreoidinbehandlung keine Erfolge ergeben hat. Keller.

---

b) Rhinologische:

Lymphosarcom des Naso-Pharynx. (Lympho-sarcome du naso-pharynx.) Von Dr. Pierre in Berck-sur-Mer. (Arch. internat. de laryngol. etc., Bd. XI, No. 4, Juli-August 1898.)

32 Jahre alter Abbé klagt über seit einiger Zeit bestehende Schwerhörigkeit, zeitweilige Schmerzen im linken Auge und behinderte linksseitige Nasenathmung. Die rhinoscopische Untersuchung ergiebt einen, die linke Choane verdeckenden, weissroten Tumor himbeerartiger Form von der Grösse einer Reineclaude, der Consistenz gewöhnlicher adenoider Vegetationen. Er sitzt seitlich dem Tubenwulste auf, die Tubenöffnung verschliessend. Allgemeinbefinden des Kranken vortrefflich. Der Tumor wird stückweise mit der Zange und der Curette abgetragen. Blutung gering. Indessen mehrten sich nach dem Eingriff die Beschwerden; eine schon vorher beobachtete, leichte linksseitige

Digitized by Google

Gaumenlähmung nahm zu; es folgte bald Parese der ganzen linken Gesichtshälfte und des Armes. Das Allgemeinbefinden verschlechterte sich zusehends, es stellte sich symptomatische Parotitis ein, der Tumor recidivirte und wuchs rasch bis zu enormer Grösse. Die Deglutition wurde behindert und zwei Monate nach der Operation ging Patient asphyctisch zu Grunde. Die histologische Untersuchung des Neoplasmas ergab: Lymphosarcom. Beschorner.

Abfluss von Liquor cerebrospinalis durch die Nase und Opticusatrophie, ein Symptomencomplex, wahrscheinlich verursacht durch eine in die Keilbeinhöhle durchgebrochene Geschwulst der Hypophysis cerebri. Von Prof. Körner in Rostock. (Zeitschr. f. Ohrenheilkunde, XXXIII, 1.)

Verf. weist unter Anführung eines eigenen Falles von chronischer, profuser, wässeriger Nasensecretion (circa 15 ccm in der Stunde) mit Opticusatrophie und acht ähnlicher Fälle aus der Literatur, unter welchen einer bei der Section den Durchbruch eines Hypophysistumors in die Keilbeinhöhle mit Compression des Opticus ergab, auf die Wahrscheinlichkeit hin, dass es sich auch in den anderen, nicht zur Section gekommenen Fällen um denselben Zusammenhang gehandelt haben wird und möchte die Aufmerksamkeit auf ähnliche Erkrankungen hinlenken. Keller.

Einfache Methode der Resection knorpeliger Septumdeviationen ohne Perforation der Nasenscheidewand. (Procédé simple permettant de réséquer le cartilage nasal dèvié sans perforer la cloison.) Von E. Escat in Toulouse. (Arch. internat. de laryngol. etc., Bd. XI, No. 4, Juli-August 1898.)

Das Verfahren besteht darin, dass nach gehöriger Cocainisirung mittelst Subcutanspritze zwischen Schleimhaut und Knorpel der concaven Seite der Deviation ca. 3 ccm abgekochten Wassers eingespritzt und dadurch die Schleimhaut vom Knorpel losgelöst und emporgehoben wird. Rasch, ehe die Resorption vor sich geht, führt man hierauf von der anderen, convexen Seite ein Bistouri ein und excidirt den vorgewölbten Knorpel, ohne die durch Injection emporgehobene Schleimhaut der anderen Seite zu verletzen. So vermeidet man die Perforation des Septums. Die Operation, welche E. „Hydrotomie" nennt, dauert nur fünf Minuten. Hierauf Tamponade. In vier mitgetheilten Fällen hatte E. besten Erfolg. Beschorner.

Chromsäure und Nasensynechien. (Acide chromique et synéchies intranasales.) Von Dr. Lavrand. (Revue hebdomadaire de laryngologie et d'otologie 1898, No. 27.)

Galvanocaustik und andere chemische Substanzen rufen trotz aller Vorsicht sehr leicht Verwachsungen hervor. Die nach der Heryngschen Methode an einem Silberstift durch Glühhitze angeschmolzenen Chromsäurecrystalle bringen diesen Nachtheil nicht, wenn man vorsichtig verfährt. Dr. P. K.

Digitized by Google

c) Pharyngo-laryngologische:

Histologische Beiträge zur Lehre von den gutartigen Neubildungen der Stimmlippen. Von Dr. A. Alexander in Berlin. (Arch. f. Laryngologie etc. 1898, Bd. VIII, pag. 217.)

Die vorliegende Arbeit bildet eine Fortsetzung der in Band VII, pag. 239 des Arch. f. Laryngologie etc. enthaltenen Abhandlung des gleichen Autors, welche sich vorwiegend mit dem Thema der Betheiligung der Drüsen an der Entstehung und dem Aufbau gutartiger Stimmlippentumoren beschäftigt[9]). Nach einem historischen Rückblick auf die Entwicklung der Lehre vom histologischen Bau der gutartigen Kehlkopfneubildungen, mit besonderer Berücksichtigung der sog. Fibrome und Myxome, geht A. auf den histologischen Bau der sog. Stimmlippenfibrome über, unter welchen er stecknadelkopf- bis haselnussgrosse und grössere, breitbasig oder gestielt am Rande der Stimmlippen oder auch etwas subglottisch inserirende, halbkugelige, kugelige oder birnförmige, bisweilen etwas höckerig erscheinende Neubildungen von im Ganzen weicher Consistenz, glatter Oberfläche und mehr oder weniger rother, bisweilen weisser, hin und wieder bläulicher Farbe versteht. Die meisten derselben sind sog. weiche Fibrome. Sie bestehen aus einem lockeren Bindegewebe, dessen einzelne Fasern die verschiedensten Dickenverhältnisse zeigen. Characteristisch ist das weite Auseinanderliegen der einzelnen Bindegewebszüge im Innern des Tumors und die Grösse der Maschen des von den Fasern gebildeten Netzwerkes. Die Räume zwischen den Fasern bezw. Maschen des Netzwerkes sind mit geronnenem Serum erfüllt, welches als seröses Transsudat aufgefasst werden muss. In seltenen Fällen stellen sich diese Fibrome als seröse Cysten dar, welche jedoch zumeist so klein sind, dass sie nur zufällig unter dem Microscope entdeckt werden. Neben dem Bindegewebe ist es vornehmlich das elastische Gewebe, welches die Grundmasse des noch nicht degenerirten Fibroms darstellt, und weist A. Fälle nach, in denen dieses das Bindegewebe an Mächtigkeit übertrifft. Das Epithel der sog. Kehlkopffibrome ist meist ziemlich dick, ja bisweilen so stark, dass man einen Tumor pachydermicus vor sich zu haben glaubt. In der Mehrzahl der Fälle sind zwei Epithelschichten zu unterscheiden, und zwar besteht die unterste aus polygonalen resp. cubischen Zellen, die andere aus einer peripherischen Lage eingetrockneter, glatter, der Abstossung geweihter, theilweise verhornter Epithelien. Ziemlich häufig sendet das Epithel Zapfen in die Tiefe, und zwar sowohl bei grösseren, wie auch bei ganz kleinen Tumoren. Von den atypischen Zapfen des Carcinoms unterscheiden sich die hier in Betracht kommenden schon durch den regelmässigen Aufbau ihrer Epithelien. Die Grenze zwischen den Epithelien und dem bindegewebigen Antheil des Tumors pflegt in der Regel eine Basalmembran zu markiren, bisweilen jedoch tritt das Bindegewebsnetz zugleich mit den elastischen Fasern an das Epithel heran. Zu den selteneren Bestandtheilen der Fibrome gehören Drüsen. Gefässe fehlen natürlich niemals. Die degenerativen Vorgänge im Gewebe der Kehlkopfpolypen anlangend, so findet sich zunächst seröse

[9]) Ref. in dieser Monatsschrift, Bd. XXXII, pag. 247.

Digitized by Google

Durchtränkung des Gewebes, auch seröse Durchweichung der Fasern selbst, und fällt hierbei der Reichthum an erweiterten Gefässen auf, welche derart Conglomerate bilden, dass sie mit dem in ihnen enthaltenen und sie umhüllenden Bindegewebe, also dem perivasculären Gewebe den Hauptbestandtheil an der Zusammensetzung jener Sängerknötchen bilden. Sie machen fast den Eindruck von Angiomen. Durch seine weiteren Beobachtungen kommt A. zu dem Schluss, dass, da sich die erweiterten Gefässe auch bereits im Stiele der Neubildung vorfinden, ferner da, wo ein Gefäss erweitert ist, die Wand desselben die Veränderungen zeigt, welche unter dem Namen der „hyalinen Degeneration" bekannt sind, und endlich, da das Bindegewebe der Tumoren dort, wo sich derartig veränderte Gefässe vorfinden, seröse Durchtränkung zeigt, die hyaline Degeneration der Gefässwände das Primäre ist und dass derselben die Erweiterung des Gefässes und dieser die Transsudation des Blutserums folgt. Bei weiterem Fortschritte des Degenerationsprocesses überträgt sich die Veränderung der Gefässwandung auch auf das dieselbe umgebende Bindegewebe, das perivasculäre Gewebe, ja auch auf die peripherische Schicht der Neubildung, so dass der ganze Tumor mehr oder weniger degenerirt erscheint. Betheiligt sich auch die Basalmembran an dem Degenerationsprocess, indem sie ein mehr homogenes Aussehen bekommt und sich erheblich verdickt, so ist besonders auffällig die degenerative Veränderung an den Epithelien. Man sieht hier dieselben Vorgänge, wie sie an den Bindegewebszellen beobachtet und von A. geschildert wurden. Noch unterwirft Verf. das microchemische Verhalten der sog. hyalinen Masse einer Besprechung, doch sind seine diesbezüglichen Untersuchungen noch nicht abgeschlossen, und war es ihm z. B. auch noch nicht möglich, zu entscheiden, ob es sich bei den Degenerationsproducten um Hyalin oder Colloid handelt. Den Versuch einer Beantwortung der Frage, ob es wahre Myxome an den Stimmlippen giebt, stellt er demnächst in Aussicht, bis jetzt haben die Untersuchungen aller ihm zur Verfügung stehenden Polypen auf ihren Schleimgehalt (mittelst Thionins) stets nur ein negatives Resultat ergeben. Beschorner.

Drei Fälle von totaler Aphonie mittelst der Stimmgabel geheilt. (Trois cas d'aphonie complète guérie à l'aide de diapasons.) Von Dr. Maljutin. (Archiv für Laryngologie und Revue hebdomadaire de laryngologie et d'otologie 1898, No. 27.)

Doppelseitige, totale Recurrenslähmung wurde vollständig geheilt durch das Vibriren verschieden hoher Stimmgabeln und Nachahmung dieser verschiedenen Töne seitens der Kranken; die betreffende Stimmgabel wird dann auf den Kopf, vor die Cartilago thyroidea oder, wie in diesen drei Fällen, auf den Thorax aufgestellt; die Stimmgabelvibrationen sollen mechanisch wirken, die Stimmbänder sollen theils activ, theils passiv mitschwingen. Jede Sitzung soll zehn Minuten dauern und wenigstens einmal täglich stattfinden. Sind die Stimmgabeln auf den Kopf aufgesetzt, so entsteht Kopfstimme; sind die Stimmgabeln aber auf die Brust aufgesetzt, so entsteht Bruststimme (?).

Dr. P. K.

Digitized by Google

Giebt es eine Ozaena trachealis? (Existe-t-il un ozène trachéal?) Von Dr. Zarniko. (Société médicale de Hambourg, juin 1897 und Revue hebdomadaire de laryngologie et d'otologie 1897, No. 47.)

Verf. giebt einen Fall von isolirter Trachealozäna, welche von Fraenkel bestritten wird. Dr. P. K.

Bemerkungen über die Phonation. (Remarques sur la phonation.) Von Dr. P. Bonnier. (Arch. internat. de laryngol. etc., Bd. XI, No. 4, Juli-August 1898.)

B. meint, dass fast alle Autoren, Physiologen wie Laryngologen, weil sie ihre Studien über Phonation zumeist nur an todten Kehlköpfen machten, vielfach die Bedingungen, unter denen sich die Phonation beim Lebenden vollzieht, ausser Acht liessen. Vor Allem unterschätzten sie den Werth der Aussenmusculatur und beschäftigten sich fast ausschliesslich mit der Wirkung der internen Kehlkopfmuskeln, so dass von den über 15 in Frage kommenden mindestens 10 vernachlässigt würden. Nehmen wir die Epiglottis hinzu, so sind bei den geringsten Phonationsleistungen des Kehlkopfes, die inneren und äusseren Muskeln zusammengerechnet, mindestens 20 gleichzeitig in Thätigkeit, d. h. der gesammte Muskelapparat befindet sich in Contraction, und die Vertheilung dieser allgemeinen Contraction wechselt gemäss der Intensität, der Höhe und dem Timbre des gebildeten Tones. Beschorner.

Ein Fall von Ansteckung chirurgischer Wunden durch Diphtheritisbacillen. (Sur un cas d'infection de plaies chirurgicales par le bacille de Loeffler.) Von Dr. de Lapersonne. (Bulletin de la société centrale de médecine du nord 1897, No. 4.)

Ein Fall von operirtem Staar und ein Fall von tiefer Verbrennung des Augenlides und des Zellgewebes der Orbita wurden diphtheritisch inficirt. Dr. P. K.

Fremdkörper der Trachea. (Un corps étranger de la trachée.) Von Dr. Cohen Fervaert. (Société néerlandaise de laryngologie et d'otologie, Mai 1897.)

Die Platte eines falschen Gebisses trennte sich von den Zähnen ab und verschwand im Munde. Als einziges Symptom bestand bei der Dame permanentes Hüsteln. Der Larynx war normal; an der hinteren Trachealwand nahe an der Bifurcation bemerkte man einen rothen Streifen, welcher an seinem unteren Ende einen Zahn hatte. Die tiefe Tracheotomie wurde ausgeführt und der Fremdkörper entfernt.

Dr. P. K.

Plötzliche Verengerung der Trachea, wahrscheinlich durch einen peritrachealen Abscess. (Un cas de rétrécissement brusque de la trachée par abcès péritracheal probable.) Von Dr. Texier. (Revue hebdomadaire d'otologie et de laryngologie 1898, No. 26.)

Nach einem plötzlich aufgetretenen Erstickungsanfall zeigte die Trachea eine Verengerung, welche durch eine von hinten in's Tracheal-

Digitized by Google

lumen hineinragende Geschwulst bedingt war. Die Geschwulst nahm zu, die Dyspnoe ebenfalls, die Tracheotomie half nicht, eingeführte Kautschukröhren wurden abgeplattet und Patient stirbt. Es konnte sich nur um einen acut verlaufenden Abscess handeln, welcher entweder von einem tuberculösen Wirbelabscess oder von einer Tracheobronchialdrüse herrühren musste. Da Schlingbeschwerden fehlten, wurde letzteres angenommen. Dr. P. K.

Fremdkörper der Trachea. (Corps étranger de la trachée.) Von Dr. van Anrooy und Dr. Pel. (Société néerlandaise de laryngologie et d'otologie, Mai 1897.)

van A. zeigt eine kleine Flöte, welche 32 cm (?) lang war, und welche trotz ausgeführter Tracheotomie nicht entdeckt werden konnte; selbe wurde nach fünf Jahren ausgeworfen.

P. erzählt einen Fall von Stenose des linken Bronchus mit Pneumonie und Lungenabscess bei einem 10jährigen Kinde; es war ein Milchzahn in den linken Bronchus aspirirt worden. Dr. P. K.

Laryngitis acuta rheumatica circumscripta seu nodosa. Von Dr. von Uchermann. (XII. internat. Congress in Moskau und Deutsche med. Wochenschr. 1897, No. 47.)

Die Krankheit tritt in Form von begrenzten, stark empfindlichen, röthlichen oder blauröthlichen, ziemlich festen Infiltraten auf; als Complication des Rheumatismus; einseitig oder doppelseitig; sieht der rheumatischen Recurrenslähmung ähnlich, wenn eins oder beide Cricoarytenoidalgelenke mitergriffen sind. Verf. giebt drei Fälle.
Dr. P. K.

Ueber den Pharynxreflex bei Epileptikern. (Du reflex pharyngien chez les épileptiques.) Von Dr. Féré. (Société de biologie de Paris, 13. novembre 1897 und Semaine médicale 1897, No. 54.)

Bei Untersuchung von 178 Epileptikern, auch von solchen, welche gar nicht behandelt wurden, fehlte dieser Reflex in 64 pCt.; bei solchen, welche Bromkalium nahmen, fehlte dieser Reflex sogar in 88 pCt. Andererseits bestand dieser Reflex bei Patienten, welche täglich 15 bis 20 g Bromkalium zu sich nahmen. Man kann also nicht annehmen, dass dieser Verlust des Reflexes der Einwirkung des Brompräparates zuzuschreiben ist. Dr. P. K.

Eine noch nicht beschriebene Complication des Anginafiebers. (Une complication non encore signalée de la fièvre angineuse.) Von Dr. Zilgien. (Revue médicale de l'Est, octobre 1897 und Semaine médicale 1897, No. 55.)

Bei vier vorher gesunden Patienten entstand nach einfacher acuter Angina catarrhalis während der Reconvalescenz eine Angina pectoris. Es bestand kein Herzfehler. Dieses ist wieder ein Beweis, dass eine klinisch als catarrhalisch und einfach zu bezeichnende Angina dennoch schwer und infectiöser Natur sein kann. Dr. P. K.

Digitized by Google

Sinusitis maxillaris bei Divertikel und Scheidewandbildung. (Sinusites maxillaires diverticulaires et cloisonnées.) Von Dr. M. Boulay. (Arch. internat. de laryngol. etc., Bd. XI, No. 4, Juli-Aug. 1898.)

Zwei einschlägige Krankengeschichten, einen 38jährigen und einen 40jährigen Mann betreffend, welche darthun, dass, wenn die Punction und Ausspülung des Sinus maxillaris bei begründetem Verdacht auf Empyem ein negatives Resultat ergeben, es nicht richtig ist, sofort an die Existenz einer Eiterbildung im Sinus frontalis oder ethmoidalis zu denken, sondern dass man sich die Möglichkeit einer Eiterung in einer abnormen Ausbuchtung (Sinus maxillaris accessorius) oder einem Divertikel vor Augen halten muss. Beschorner.

Macroglossitis. Lymphangiectasis des Bodens der Mundhöhle und der Cervicofacialgegenden. Conische Amputation der Zunge, Punction der Lymphangiome, Vorhandensein des Pneumococcus. Heilung. (Macroglossie, lymphangiectasie du plancher de la bouche et des régions cervicofaciales, amputation conoide de la langue, ponctions des lymphangiomes, présence du pneumocoque, guérison.) Von Dr. Brault. (Annales des maladies de l'oreille et du larynx 1897, No. 11.)

Verf. giebt die Photographie des Kindes vor und nach der Operation. Der Titel sagt alles. Dr. P. K.

Laryngitis subglottica acuta bei Influenza. (Laryngite sousglottique aigue dans la grippe.) Von Dr. Paul Tissier. (Annales des maladies de l'oreille et du larynx 1898, No. 5.)

Verf. beschreibt einen hierher gehörigen Fall, welcher gar nicht von den anderen Beispielen von Laryngitis subglottica sich unterscheidet und in Heilung ohne Tracheotomie vor sich ging.

Dr. P. K.

Ueber Tachycardie bei Tuberculösen; ihre Wichtigkeit in Bezug auf Diagnose, Prognose und Behandlung. (De la tachycardie chez les tuberculeux; son importance au point de vue du diagnostic, du prognostic et du traitement.) Von Dr. Faisans. (Semaine médicale 1898, No. 38.)

Die schon vor langer Zeit von Lasègue beschriebene Tachycardie der Tuberculösen ohne Temperatursteigerung ist eines der frühesten Symptome der bacillären Infection; besteht selbe, wenn noch keine anderen physikalischen Symptome nachgewiesen werden können, so kann man sich auf Tuberculose gefasst halten. In 75—80 pCt. Tuberculöser besteht diese Tachycardie; bei den übrigen 20—25 pCt. ist aber bei Weitem nicht der Puls normal den ganzen Tag durch; Ursachen, wie Gemüthsbewegungen, Körperanstrengungen, copiöse Mahlzeiten, erregende Getränke u. s. w., welche bei Gesunden den Puls nur mässig beeinflussen, bringen bei Tuberculösen eine ausserordentliche Pulsfrequenz hervor, welche dann auch die entsprechende Dyspnoe hervorbringt. Der continuirliche Husten ermüdet die Patienten so sehr, eben wegen der so leicht eintretenden Tachycardie und der endlich erfolgenden Dilatation des rechten Herzens; letztere ist sogar oft die Ursache

Digitized by Google

eines Oedems, welch' letzteres fälschlich als cachectisch geschildert wird: starker Husten bringt also Oedem hervor. Die geringe Stabilität des Pulses bei Tuberculösen ist also von grosser prognostischer Bedeutung und erfordert besondere hygienische Maassregeln. Man muss diese Tachycardie auf einen Reiz des Vagus zurückführen; hier sind die in in den meisten Fällen angeschwollenen Bronchialdrüsen mit im Spiel; in anderen Fällen ist die Vagusreizung als vom Centrum ausgehend und durch Intoxication hervorgerufen anzusehen. Jedesmal also, wo Tachycardie besteht bei auffallender, durch keine andere Ursache zu erklärender Abmagerung, muss man an latente Tuberculose denken, welche sich dann früh oder spät durch die gewöhnlichen physikalischen Zeichen manifestirt. In solchen Fällen ist das Creosot offenbar schädlich; Alcohol, Kola, Thee, Coca sind ebenso schädlich; die gewöhnlich gegen Tachycardie angewandten Mittel sind erfolglos. Bromkalium, frische Luft und Ueberernährung helfen am meisten. Das Fühlen des Pulses ist also bei solchen Kranken wichtiger als das Anlegen des Thermometers; in dieser Beziehung sind die Sanatoria den klimatischen Curorten vorzuziehen; Ruhe und mässige Bewegung, kein Sport ist anzurathen. Dr. P. K.

Die laryngotrachealen Pulsationen. (Les pulsations laryngo-tracheales.) Von Dr. Secchieri. (Gaz. degli ospedali und Annales des maladies de l'oreille et du larynx 1898, No. 5.)

Die Pulsationen können dem Larynx und der Trachea mitgetheilt werden durch Aortenaneurysma, durch Mediastinaltumoren, namentlich durch diejenigen, welche sich in der Höhe des zweiten Rückenwirbels befinden. Tiefe Inspirationen modificiren die durch Neubildungen hervorgebrachten laryngotrachealen Stösse, währenddem sie die durch Aortenaneurysma herorgebrachten Stösse nicht modificiren.

Dr. P. K.

Das therapeutische Bild der Geschwätzigkeit, des Schreiens, des Gesanges, des Lachens, des Stöhnens, des Gähnens. (Les aspects thérapeutiques de la causerie, des cris, du chant, du rire, des soupirs et du baillement.) Von Dr. Harry Campbell. (Lancet und Annales des maladies de l'oreille et du larynx 1898, No. 5.)

Diese philosophisch gehaltene Arbeit ist so interessant, dass man den Auszug nicht geben kann, ohne alles Interesse wegzunehmen. Die Arbeit verdient im Original nachgelesen zu werden. Dr. P. K.

Pseudodiphtheritische Angina und Rhinitis, ansteckend und von einer Infection durch den von der Septicämie des Schweines herrührenden Bacillus herrührend. (Angine et rhinite pseudodiphtéritiques contagieuses et dues à l'infection par le bacille de la septicémie du porc.) Von Dr. Y. Arslan. (Archiv. ital. di ot., rin. e laring. und Annales des maladies de l'oreille et du larynx 1898, No. 7.)

Sechs Familienmitglieder wurden eins nach dem anderen von Rhinitis und Angina mit Pseudomembranen, Fieber und schwerem Allgemeinleiden ergriffen; die bacteriologische Untersuchung ergab weder Löffler'sche, noch die anderen bisher bei Anginen beschriebenen

Digitized by Google

Bacillen. Endlich fand Verf., dass die Familie vier mit Septicämie behaftete Schweine, wovon eins starb, besass, und dass noch viele andere sich auf den benachbarten Gehöften befanden. Die Septicämie der Schweine muss also als eine Krankheit betrachtet werden, welche auf den Menschen übergehen kann, und gegen welche alle Vorsichtsmaassregeln getroffen werden sollen. Dr. P. K.

Zur Therapie der Larynx-Tuberculose. (Thérapeutique de la tuberculose du larynx.) Von Dr. Sarremone in Paris. (Arch. internat. de laryngol. etc., Bd. XI, No. 4, Juli-August 1898.)

S. plaidirt in diesem Artikel vornehmlich für Milchsäure und Curettement bei Kehlkopf-Tuberculose, womit Heilung dieser oder wenigstens Minderung der durch sie gesetzten Beschwerden erzielt werden kann. Stirbt Patient schliesslich doch an dem Lungenleiden, so sind ihm die Qualen, welche Larynxphthise mit sich bringt, durch genannte Behandlung erspart. Beschorner.

Epiglottispolyp; Pharyngotomia suprahyoidea; Section. (Cas de polype de l'épiglotte; pharyngotomie sushyoidienne; autopsie.) Von Dr. Priestley Leech. (Lancet und Annales des maladies de l'oreille et du larynx 1898, No. 5.)

Seltene Fälle. Die Todesursache konnte nicht festgestellt werden (?). Dr. P. K.

Leicht zu improvisirende Trachealcanüle. (Canule à trachéotomie facile à improviser.) Von Dr. Hofmann. (Centralblatt für Chirurgie und Annales des maladies de l'oreille et du larynx 1898, No. 5.)

Man nimmt ein gewöhnliches Drainrohr von 8 cm Länge und $^1/_2$ cm Breite, welches als Canüle eingeführt wird. Namentlich sind solche Canülen bei Larynxcarcinom anzurathen; das äussere Ende wird in einer Länge von $1^1/_2$ cm der Länge nach durchschnitten, und an die so entstehenden Canülenflügel werden die den Hals zu umgebenden Schnüre befestigt. Dr. P. K.

Fremdkörper des Larynx und Torticollis. (Corps étranger du larynx et torticolis.) Von Dr. F. Rueda. (Annales des maladies de l'oreille et du larynx und Académie médico-chirurgicale espagnole 1898, No. 6.)

Drei Tage nach dem Ereigniss wurde ein Etui mit vielen Anstrengungen mittelst der Fauvel'schen Zange entfernt. Heilung. Dr. P. K.

Rhythmische Contractionen des Gaumensegels. (Contractions rythmiques du voile du palais.) Von Dr. Bernhardt. (Berliner med. Gesellsch., Sitzung vom 20. Juni 1898 und Semaine médicale 1898, No. 35.)

Eine Frau zeigte 100—120 rhythmische Contractionen des Gaumensegels, der Zungenbasis und des Latissimus colli in der Minute; dabei bestand ein Geräusch, wie wenn zwei Fingernägel aneinander kratzen; die Frau war nicht hysterisch, und jede Medication blieb erfolglos. Dr. P. K.

Digitized by Google

Ein Fall von Basedow'scher Krankheit; Einfluss der Sympathicotomie (Jaboulay'sche Operation) auf den Exophthalmus und die Tachycardie. (Un cas de goitre exophtalmique; action de la sympathicotomie (opération de Jaboulay) sur l'exorbitisme et sur la tachycardie.) Von Dr. F. Combemale und Dr. H. Gaudier. (Bulletin de la société centrale de médecine du département du Nord 1898, No. 6.)

Die chirurgischen Eingriffe auf den Sympathicus sind relativ gutartig. Als practischen Nutzen dieser auch sehr gutartig verlaufenden Operation beschreiben Verff. das in einigen Stunden verschwindende Hervorstehen beider Augen und die in einigen Tagen aufhörende Tachycardie; diese beiden Effecte waren dauernd. Verff. kamen zu dem Schluss, dass bei gefährlicher Tachycardie und ausgesprochenem Exophthalmus die obengenannte Operation indicirt ist. Dr. P. K.

Latente Mandeltuberculose. (Tuberculose latente des amygdales.) Von Dr. Hugh Walsham. (Brit. Medical Journal und Revue hebdomadaire de laryngologie et d'otologie 1898, No. 26.)

Verf. fand die Tuberculose in relativ häufigen Fällen, ohne dass selbe irgend ein anderes Symptom hervorgerufen hatte; diese Tuberculose war in den meisten Fällen secundär, durch Autointoxication hervorgebracht. Dr. P. K.

Ueber den negativen Einfluss des Nervus facialis bei der Gaumensegellähmung. (De la nonnigérence du nerf facial dans la paralysie du voile du palais.) Von Dr. Marcel Lermoyez. (Annales des maladies de l'oreille et du larynx 1898, No. 6.)

Die Anatomie lehrt uns, dass die motorischen Nervenfasern des weichen Gaumens einzig und allein vom Facialis abstammen. Nach langen Auseinandersetzungen kommt L. zu dem Schluss, dass der Vagus mit dem Accessorius Willisii den weichen Gaumen innervirt, ebenso wie derselbe den Larynx selbst versorgt. Ist es denn nicht natürlich, dass der Larynx als Productionsorgan der Stimme von denselben Nerven versorgt wird wie die Resonatoren, welche beide in demselben Moment der Tonbildung genau zusammen wirken müssen?

Dr. P. K.

Sprechübungen bei der Behandlung der durch fehlerhaftes Sprechen entstandenen Halsleiden. Von Dr. W. P. Meyjes in Amsterdam. (Arch. f. Laryngologie etc. 1898, Bd. VIII, pag. 270.)

Fehlerhaftes Sprechen, d. h. falsche Art zu athmen, zu intoniren und zu articuliren kann zu Functionsstörungen als Ursache von Halsleiden führen, welche sich darstellen als einen allgemeinen congestiven Zustand der Schleimhaut des Pharynx und Larynx (zuweilen des Larynx allein), verbunden mit Paresen der Larynxmusculatur, besonders der Adductoren der Stimmbänder, und complicirt sowohl mit diffusen als circumscripten Hypertrophien der Mucosa und Submucosa. Neben mancherlei anderen tritt als Hauptsymptom die Veränderung der Stimme, von leichter Heiserkeit bis zu vollständiger Aphonie hervor. Zur Verhütung derartiger Krankheitszustände ist in erster Linie ein schon in

Digitized by Google

den untersten Schulklassen beginnender Sprechunterricht anzustreben und unzweckmässigem Gesangunterricht entgegenzutreten; ist aber das Leiden einmal schon da, so wird, natürlich nach Beseitigung allgemeiner Körperschwäche und jeder localen Abnormität, die ebenfalls zu Sprachstörungen Veranlassung geben kann, nur mit Hilfe zweckmässiger Sprechübungen dauernde und vollkommene Wiederherstellung zu erreichen sein. Bei diesen ist ein Hauptaugenmerk zu richten auf den durch die Athmung erzeugten Luftstrom, auf die Articulation, auf die Tonhöhe und auf die Resonanz der oberhalb der Stimmritze liegenden Cavitäten. M. hat 160 Patienten der gekennzeichneten Art nach diesen Principien behandelt und giebt einige genaue Krankengeschichten, welche für die Zweckmässigkeit seiner Methode sprechen.

Beschorner.

Mandelentzündung mit schnell tödtlich verlaufender Pyämie. (Une amygdalite suivie de pyohémie rapidement mortelle.) Von Dr. Wainwright. (Brit. medic. Journal und Annales des maladies de l'oreille et du larynx 1898, No. 7).

Eine 17jährige gesunde Bäuerin wurde von einer Amygdalitis mit schwerem Allgemeinbefinden befallen. Am dritten Tage schon fand Verf. eine eitrige Gelenkentzündung an der linken Hand und eine Phlebitis der linken Saphena; die Mandeln zeigen schmutzigen Belag, die Halsdrüsen sind geschwollen, es bildet sich eine rechtsseitige Phlebitis der Saphena aus, es treten eitrige Gelenkentzündungen an beiden Ellenbogen auf; Delirium, Cyanose, Tod trotz aller Behandlungsweise und trotz des Eröffnens aller Abscesse. Das Blut war mit Streptokokken überfüllt.

Dr. P. K.

Die Lehre des Gesanges bei taubstummen Kindern, welche noch etwas Gehörvermögen haben; ihr Nutzen vom orthophonischen Standpunkte aus. Allgemeine Betrachtungen über die Hauptursachen, welche die Sprache der Taubstummen unvollständig machen, und über die Mittel, dabei zu helfen. (De l'enseignement du chant aux enfants sourd-muets ayant conservé des restes d'audition; son utilité au point de vue orthophonique. Considérations générales sur les causes principales qui rendent la parole des sourd-muets imparfaite et sur les moyens d'y remédier.) Von Dr. Ramon du Fougeray. (Revue hebdomadaire de laryngologie et d'otologie 1898, No. 36.)

Die Sprachmethode muss als die einzig rationelle und physiologische angesehen werden, welche beim taubstummen Kinde anzuwenden ist. Diese Tonmethode ist aber noch mannigfacher Verbesserungen, namentlich durch den Gesang, unterworfen. Des Verf.'s gediegene Arbeit wird am besten im Original nachgelesen; am Schluss gelangt Verf. zu folgenden Grundsätzen: 1. Die bisher angewandte Tonmethode lehrt die Taubstummen zwar sprechen, aber diese Sprache weicht von der normalen Sprache ab, zuerst durch die übertriebene Articulation, dann aber auch durch ihre Monotonie, welche recht unangenehm klingt. 2. Diese Fehler können zwei Ursachen haben, erstens von Seiten des Taubstummen selbst, wie Idiotismus und rhinopharyngeale Fehler, zweitens von Seite des Lehrers, der eine fehlerhafte Methode anwendet.

Digitized by Google

Idiotismus und Nasenrachenkrankheiten müssen auf die gewöhnliche Methode behandelt werden. Was den anderen Fehler betrifft, so muss man erstens die Articulationsmethode verbessern, was auch bei ganz Tauben möglich ist; zweitens muss man den Ton der Sprache verbessern, und dieses lässt sich nur bei noch etwas Hörenden anwenden. Ueber letztere Belehrung und Methode handelt die Arbeit des Verf.'s, welche im Original nachzulesen ist und gute Erfolge aufzuweisen hat.

Die dem Referenten gediegen scheinende Methode soll, wenn auch nur versuchsweise, in den betreffenden Anstalten angewendet werden; dabei müssten aber die jetzt in diesen Anstalten behandelnden Professoren gehörig in die Physiologie der Stimme eingeweiht werden.

Dr. P. K.

Einseitige Stimmbandlähmung infectiösen Ursprunges. (Paralysie d'une corde vocale consécutive à la dothiénentérie.) Von Dr. G. A. Weill. (Union médicale du Nord-Est und Revue hebdomadaire de laryngologie et d'otologie 1898, No. 26.)

Während der Reconvalescenz eines Typhus trat Lähmung des linken Stimmbandes auf, dessen Ursache auf keinen anderen Grund zurückgeführt werden konnte. Dr. P. K.

Acuter Abscess der Epiglottis. (Abscès aigu de l'epiglotte.) Von Dr. Le Marchadour. (Arch. internat. de laryngol. etc., Bd. XI, No. 4, Juli-August 1898.)

67 Jahre alter Mann. Seit zwei Tagen Schlingbeschwerden, dann schwere Suffocations-Erscheinungen. Spiegeluntersuchung liess enorme ödematöse Infiltration der Epiglottis erkennen, links Eiteransammlung. Aetiologie dunkel. Incision. Heilung. Beschorner.

Epithelioma des Larynx, Totalexstirpation des Larynx ohne vorherige Tracheotomie nach der Périer'schen Methode. Heilung. (Epithelioma du larynx. Extirpation totale du larynx sans trachéotomie préalable par le procédé Périer. Guérison.) Von Dr. Jonesco. (Bulletin médical und Revue hebdomadaire de laryngologie et d'otologie 1898, No. 27.)

Der Titel sagt Alles. Die Heilung scheint dem Referenten zu frühzeitig angepriesen. Die Recidive waren zu der Zeit nicht ausgeschlossen. Dr. P. K.

Messung der Herzgrösse durch die Radiographie. (Mensuration de l'aire du coeur par la radiographie.) Von Dr. G. Variot und Dr. G. Chicolot. (Académie des sciences de Paris, 27. Juni 1898.)

Die Percussion ergiebt sehr oft einen undeutlichen Begriff von der Herzgrösse. Verff. machten Versuche mit den Röntgenstrahlen nach ihrer Methode, welche am besten im Original nachgelesen wird. Die Resultate, welche während des Lebens gefunden wurden, weichen kaum um 2—3 mm von den direct an den Leichen mittelst Zirkeln nachher vorgenommenen Messungen ab. Dr. P. K.

Digitized by Google

Persönliches Experiment über einen bösartigen Larynxtumor. (Expérience personnelle sur une affection maligne du larynx.) Von Dr. C. Fleming. (Lancet und Annales des maladies de l'oreille et du larynx 1898, No. 8.)

Ein 40jähriger Arzt litt an Heiserkeit ohne Dysphagie und ohne Schmerzen, welche als Ursache einen von Felix Semon und Butlin festgestellten Tumor des linken Stimmbandes ergab. Der Meinung anderer Aerzte und Freunde entgegengesetzt wurde dennoch durch Tracheotomie und Laryngotomie das ganze linke Stimmband entfernt. Die Heilung trat rasch ein. Die microscopische Untersuchung ergab das typische Larynxcarcinom. Dr. P. K.

Elephantiasis der Zunge. Theilweise Amputation. Heilung. (Eléphantiasis de la langue, amputation partielle, guérison. Von Dr. Marchal. (Gazette médicale de Picardie und Revue de laryngologie et d'otologie 1898, No. 29.)

Ein 13 Monate altes Kind zeigte eine doppeltgrosse, aus dem Munde hängende Zunge mit allen ihren ekelerregenden Symptomen. Es wurde eine conische Amputation der Hälfte der Zunge vorgenommen, und nach der Heilung waren Zunge, Aussehen des Kindes, Intelligenz und Dentition normal. Dr. P. K.

Linksseitige Larynxlähmung mit besonderer Tonstörung. (Deux cas d'hémiplégie laryngée gauche avec trouble dysphonique particulier.) Von Dr. G. Prota. (Congrès bisannuel de la société italienne de laryngologie, octobre 1897 und Annales des maladies de l'oreille et du larynx 1898, No. 8.)

Zwei Fälle von linksseitiger Stimmbandlähmung durch Kropf und Tracheobronchialdrüsendruck. Das linke Stimmband befand sich in Cadaverstellung; die dabei bestehende Dysphonie steigerte sich bis zur totalen Aphonie, wenn der Kopf nach links gedreht wurde, während bei Drehen des Kopfes nach rechts, also nach der gesunden Seite, die Stimme fast normal wurde. Die bei beiden Kopfbewegungen vorgenommene laryngoscopische Untersuchung ergab, dass bei nach rechts gedrehtem Kopfe das rechte Stimmband die unvollständige Bewegung des linken Stimmbandes compensirte, dass andererseits das linke Stimmband bei der Rotation des Kopfes nach rechts durch Compression der Halsmuskeln auf den Larynx einen Anhaltspunkt bekam und sich besser contrahiren konnte. Dr. P. K.

Ueber Schliessen der Glottis beim Schlucken. (De l'occlusion de la glotte pendant la déglutition.) Von Dr. Meltzer. (British Medic. Journal und Annales des maladies de l'oreille et du larynx 1898, No. 8.)

Die Versuche wurden an Ratten angestellt. Die Inspection der Glottis geschah durch die Trachea und direct durch den Mund. In allen Fällen war die totale Schliessung der Glottis gleich beim Beginn der Schluckbewegung vorhanden und geschah zugleich mit der Contraction der Musculi stylohyoidei; bekanntlich tritt die Contraction letzterer vor der der Pharynxconstrictoren ein, so dass es nicht gestattet ist, den Glottisverschluss als das Resultat der Contraction der

Digitized by Google

Pharynxconstrictoren anzusehen; übrigens tritt die Contraction der Pharynxmuskeln erst ein, wenn der Bissen die Höhe des Larynxeinganges überschritten hat, in einem Momente nämlich, wo die Verschliessung der Glottis keinen Zweck mehr hätte.

Einen zweiten interessanten Punkt hat Verf. nachgewiesen, nämlich den, dass bei unvollständigem Schlucken die Glottis auch nicht vollständig geschlossen ist. Die Arbeit verdient im Original nachgelesen zu werden. Dr. P. K.

Oedema laryngis unilaterale climactericum. Von Prof. von Uchermann in Christiania. (Arch. f. Laryngologie etc. 1898, Bd. VIII, pag. 287.)

Abgesehen von Urticaria finden sich die Oedeme unter dem Klimakterium augenscheinlich seltener, speciell hat U. sie für die Schleimhaut des Halses noch nicht beschrieben gefunden. Dass sie aber doch vorkommen, thut der Fall, eine 53 Jahre alte, im Klimakterium befindliche Dame betreffend, dar, über welchen U. ausführliche Mittheilung macht. Sie litt an Anfällen leichter Athemnoth und fand man ödematöse Geschwulst der linken Plica aryepiglottica in der Grösse eines Taubeneies. Plötzliches Auftreten, Fehlen von Entzündungsphänomenen, Einseitigkeit der Geschwulst, Zusammenhang mit den menstruellen Perioden, Verschlimmerung während derselben, successives Aufhören zusammen mit den übrigen nervösen Erscheinungen der Menopause, späterer Verlauf (keine Tuberculose oder Nierenleiden) lassen als zweifellos erscheinen, dass es sich um ein angioneurotisches Oedem handelte. U. glaubt, dass die Ursachen für diese vasomotorischen Phänomene in Störungen des Centralnervensystems zu suchen sind.

Beschorner.

Mandelexstirpation. (L'ablation des amygdales.) Von Dr. Phocas. (Revue internationale de médecine et de chirurgie 1898, No. 5 und Revue hebdomadaire de laryngologie et d'otologie 1898, No. 29.)

Die Indicationen sind folgende: Die betreffende Mandel muss wenigstens bis zur Mittellinie reichen; das Leiden muss chronisch und die letzte acute Entzündung muss wenigstens seit einem Monat vorüber sein. Die Contraindicationen sind folgende: Schlechtes Allgemeinbefinden, ein Alter unter 2 Jahren, acute Entzündung, eine herrschende Diphtheritis-Epidemie. Das Amygdalotom und die interstitielle Galvanocaustik sind die geeignetsten Methoden. Dr. P. K.

Entfernen eines Fremdkörpers aus den Luftwegen eines 4jährigen Kindes. (Enlévement d'un corps étranger des voies respiratoires d'un enfant de quatre ans.) Von Dr. Noltenius. (Archiv f. Laryngologie und Annales des maladies de l'oreille et du larynx 1898, No. 8.)

Eine dicke Perle war in einem Hauptbronchus sitzen geblieben und ergab das von v. Schrötter zuerst beschriebene pathognomonische Symptom. Am fünften Tage nach der Tracheotomie trat ein Erstickungsanfall ein, während dessen bei herabhängendem Kopfe der Fremdkörper herausgezogen wurde. Dr. P. K.

Digitized by Google

Rationelle Behandlung der Halswunden, bestehend in dem raschen Zusammennähen sämmtlicher durchschnittenen Gewebe. (Traitement rationnel des plaies du cou par la couture immédiate de toutes les parties sectionnées.) Von Dr. H. Morris. (Lancet und Annales des maladies de l'oreille et du larynx 1898, No. 8.)

Granulation und Narbenbildung sollen vermieden werden. Die vom Autor angerathene Operationsmethode macht die künstliche Ernährung, welche oft lange fortgesetzt werden muss, überflüssig; Husten, Aushusten der Speisen, Einfliessen des Speichels und der Speisen in die Bronchien, besonders die so verderbenbringenden Verschiebungen der Gewebe werden vermieden. Die blutigen Ränder der Trachea müssen sorgsam vernäht werden, ohne dass die Mucosa angestochen wird; auf ein ganz genaues Vernähen der beiden Winkel der Trachealwunde muss besonders geachtet werden. Die anderen Gewebe müssen durch tiefe Nähte vereinigt werden; im oberen und unteren Winkel der vereinigten Hautwunde wird ein kleines Drainrohr eingelegt, welches nicht bis an die Trachea reichen darf. Der Kopf muss, der alten Methode gemäss, während der Operation gebeugt sein. Dr. P. K.

Ruptur der Trachea; Section. (Un cas de rupture de la trachée; autopsie.) Von Dr. Alcock. (Lancet und Annales des maladies de l'oreille et du larynx 1898, No. 8.)

Starker Schlag auf den Hals. Cyanose, Stridulus, chirurgisches Hautemphysem, leicht eintretende Pneumonie. Behandlung exspectativ(!). Am zwölften Tage nach dem Unfall schrie Pat. laut auf, warf Blut aus und starb. Die Section ergab vollständigen Riss der Trachea zwischen dem neunten und zehnten Ringe. Die Wundränder waren 2 Zoll weit entfernt. Die Umgebung war mit Eiter und Blut angefüllt. Keine arterielle Verletzung; die Blutung war also venös.

Das allgemein angenommene und erprobte Princip, die Tracheotomie auch bei momentanem Fehlen gefahrdrohender Symptome auszuführen, scheint noch nicht überall Anklang gefunden zu haben. (Der Ref.) Dr. P. K.

Plötzlich auftretende Trachealstenose. (Sur un cas de rétrécissement brusque de la trachée.) Von Dr. Victor Texier. (Annales des maladies de l'oreille et du larynx 1898, No. 7.)

Pathologisch-anatomische Controle fehlt. Es handelte sich allem Anscheine nach um eine Trachealdrüseneiterung. Interessant ist der acute Verlauf und der nach 40 Stunden schon eintretende Tod.

Dr. P. K.

Bemerkungen über einen Fall von angeborener Missbildung des Gaumensegels. (Note sur un cas de malformation congénitale du voile du palais.) Von Dr. Raoult in Nancy und Finck. (Arch. internat. de laryngol. etc., Bd. XI, No. 4, Juli-August 1898.)

21 Jahre alter Infanterist zeigte bei zufälliger Untersuchung des Rachens eine Perforation des Gaumensegels von der Form eines 1 cm hohen, 8 mm breiten Dreiecks direct über dem Zäpfchen; zu beiden Seiten jenes einen ca. 1 cm langen und 2 mm breiten, zum Theil per-

Digitized by Google

forirenden Spalt. Die Athmung ist frei, der Schlingact nur dann möglich, wenn die Zunge nach oben und hinten gewölbt wird. Anderenfalls gelangen die Nahrungsmittel in die Nase. Es bestehen Sprechstörungen mässigen Grades, insbesondere beim Anlauten von i und o. K kann nur bei zugehaltener Nase ausgesprochen werden. Bei Abwesenheit aller Erscheinungen, welche auf Tuberculose oder Syphilis schliessen zu lassen gestatteten, und bei der bilateralen und symmetrischen Form der Missbildung nehmen R. und F. congenitalen Ursprung an.

Beschorner.

Anwendung der Anästhetica durch eine Trachealwunde. (Administration des anesthétiques à travers une plaie trachéale.) Von Dr. Annandale. (Lancet und Annales des maladies de l'oreille et du larynx 1898, No. 8.)

Die Vorzüge dieser Methode sind folgende: 1. Die Einfachheit. 2. Die Leichtigkeit, mit welcher das an die Trachealcanüle angeheftete Kautschukrohr entfernt werden kann, wenn es sich darum handelt, die Canüle zu reinigen. 3. Während der Operation kann man einschläfern, ohne letztere auszusetzen. 4. Das Anästheticum reizt die Trachea nicht so sehr, wie wenn es direct durch die Canüle inhalirt wird. Es folgt eine Abbildung.

Dr. P. K.

Ein neuer Fall von ausserordentlicher Beweglichkeit der Zunge. (Un nouveau cas de mobilité extraordinaire de la langue.) Von Dr. G. Ferreri. (Congrès bisannuel de la société italienne de laryngologie, octobre 1897 und Annales des maladies de l'oreille et du larynx 1898, No. 8.)

Ein 27jähriger Kranker kann mit seiner Zungenspitze das ganze Kinn bedecken und 6 cm weit über die Lippen hinaustreten, in den Nasenrachenraum eindringen und das Septum narium fühlen, die Zungenspitze hinunterschlucken bis in den unteren Pharynxtheil, ohne dass dabei das Athmen behindert wird. Photographien beweisen diese Manipulationen.

Dr. P. K.

Das farbige Sehen von Worten (farbiges Hören). (De la vision chromatisée des paroles (audition colorée). Von Dr. de Vescovi. (Archiv. ital. di ot., rin. e laring. und Annales des maladies de l'oreille et du larynx 1898, No. 7.)

Ein wunderbares physiologisches Phänomen, welches durch Verf.'s Arbeit das betreffende Capitel sehr beleuchtet. Es wird am besten im Original nachgelesen.

Dr. P. K.

Alle für die **Monatsschrift** bestimmten **Beiträge und Referate** sowie alle **Druckschriften, Archive** und **Tausch-Exemplare** anderer Zeitschriften beliebe man an Herrn Prof. Dr. **Gruber** in Wien I, Freiung 7, zu senden. Beiträge werden mit 40 Mark pro Druckbogen honorirt und die gewünschte Anzahl Separat-Abzüge beigegeben.

Verantwortlicher Redacteur: Prof. Dr. Ph. Schech in München!
Verlag von Oscar Coblentz. Expeditionsbureau: Berlin W. 35, Derfflingerstrasse 22a.
Druck von Carl Marschner, Berlin SW., Ritterstrasse 41.

Digitized by Google

Monatsschrift für Ohrenheilkunde

sowie für

Kehlkopf-, Nasen-, Rachen-Krankheiten.

Organ der Oesterr. Otologischen Gesellschaft.

(Neue Folge.)

Mitbegründet von weil. Prof. Dr. N. Rüdinger, Prof. Dr. R. Voltolini und weil. Prof. Dr. Fr. E. Weber-Liel

und unter Mitwirkung der Herren

Docent Dr. **E. Baumgarten** (Budapest), Hofrath Dr. **Bescherner** (Dresden), Prof. Dr. **Ganghofner** (Prag), Docent Dr. **Gomperz** (Wien), Dr. **Heinze** (Leipzig), Dr. **Hopmann** (Cöln), Prof. Dr. **Jurasz** (Heidelberg), Dr. **Keller** (Cöln), Prof. Dr. **Kiesselbach** (Erlangen), Prof. Dr. **Kirchner** (Würzburg), Dr. **Koch** (Luxemburg), Dr. **Law** (London), Docent Dr. **Lichtenberg** (Budapest), Dr. **Lublinski** (Berlin), Dr. **Michel** (Cöln), Docent Dr. **Moldenhauer** (Leipzig), Prof. Dr. **Onodi** (Budapest), Docent Dr. **Paulsen** (Kiel), Dr. **A. Schapringer** (New-York), Dr. **Schäffer** (Bremen), Dr. **E. Stepanow** (Moskau), Prof. Dr. **Störck** (Wien), Prof. Dr. **Strübing** (Greifswald), Dr. **Weil** (Stuttgart), Dr. **Ziem** (Danzig)

Herausgegeben von

Prof. Dr. JOS. GRUBER Wien. **Prof. Dr. v. SCHRÖTTER** Wien. **Prof. Dr. PH. SCHECH** München.

Prof. Dr. E. ZUCKERKANDL Wien.

Dieses Organ erscheint monatlich in der Stärke von 3 bis 3½ Bogen. Man abonnirt auf dasselbe bei allen Buchhandlungen und Postanstalten des In- und Auslandes.
Der Preis für die Monatsschrift beträgt 12 R.-M. jährlich; wenn die Monatsschrift zusammen mit der Allgemeinen medicinischen Central-Zeitung bestellt wird, nur 8 R.-M.

Jahrg. XXXII. Berlin, December 1898. No. 12.

I. Originalien.

Ueber Aristol in der Ohrenheilkunde.

Von

Dr. **Zaalberg.**

Seit ich im Monat März d. J. dieses Mittel als Probe in Gebrauch genommen habe, und zwar gemischt mit Borsäure zu gleichen Theilen, und damit zuerst Recidive chronischer Mittelohreiterungen mit grosser Perforation auffallend rasch zur Heilung brachte, habe ich das Mittel auch angewendet bei der Behandlung nach Radicaloperation.

Als ich es zuerst bei den älteren Fällen, die mit einfacher Tamponade behandelt waren, nach Reinigung des Knochentrichters einblies, fiel es mir auf, dass die Secretion sich auf's Minimum reducirte, die wunde Fläche beinahe glatt blieb, Granulationen äusserst wenig zur

Digitized by Google

Wucherung Veranlassung gaben, und die Epidermisation viel schnellere Fortschritte machte, wie ich das bei der einfachen festen Tamponade gewohnt war, Ausschabungen fast gar nicht mehr nötig waren, und Aetzungen sich auf eine einzelne beschränken liessen.

Ich habe dann nachher bemerkt, dass man die „feste“ Tamponade entbehren kann. Dass solches für den Kranken seine sehr angenehme Seite hat, leuchtet sofort ein.

Wenn man die operirten Fälle täglich behandelt, so wie das bei der einfachen Tamponade der Secretion wegen wohl öfter nöthig ist, so sieht man nach der Pulvereinblasung nach ein paar Tagen Behandlung dieses grösstentheils liegen bleiben und sich im Trichter eine Art Fliess über die wunde Fläche bilden.

Es mag dies von dem Eintrocknen der Secretion herrühren, oder diese mag sich mit dem Aristol zu einem Häutchen bilden, und bin ich geneigt, diesem die Eigenschaft zuzuschreiben, auf die wunde Fläche einen gelinden gleichmässigen, aber immerwährenden, überall wirkenden Druck auszuüben, wodurch die Granulation so spärlich bleibt und wenig erhebt. Nebenbei soll auch die adstringirende Wirkung des Aristol wohl eine Rolle spielen.

Als ich das Pulver gut sterilisirt in einem gleichfalls sterilisirbaren Pulverbläser anwenden konnte, habe ich es sofort beim ersten Verbandswechsel nach Stillung der Blutung eingeblasen. Auch die vom Collegen Posthumus Meyjes mir gütigst zur Nachbehandlung überwiesenen Fälle habe ich auf diese Weise behandelt, und wurde der erste Fall, den ich sofort nach der Operation mit Aristol behandelte, in der Versammlung holländischer Ohrenärzte im Mai d. J. $3^1/_2$ Wochen nach der Operation vorgestellt. Die Epidermisation war bis auf eine kleine Stelle in der Paukenhöhle nach der Tuba hin vollendet. Es hatte sich um einen Fall chronischer Mittelohreiterung mit Betheiligung des Antrums gehandelt, und war die retroauriculäre Oeffnung primär vernäht worden. In späteren 20 Fällen hat das Mittel nicht im Stich gelassen, und bin ich von der guten Wirkung so überzeugt geworden, dass ich es unterlassen habe, zum Vergleich einen Fall mit Aristol und einen Fall mit einfacher Tamponade, so wie ich das früher machte, nebeneinander zu behandeln. Der Versuch würde aber meiner Meinung nach unbedingt der Aristolbehandlung den Vorzug geben.

Wenn man nach der Passow'schen Operationsmethode im Durchschnitt eine schnellere Heilung erreicht, so mag dies wohl auf Rechnung der Methode gestellt werden.

Wo wir noch immer bei der Operationsbehandlung mit der langwierigen, lange dauernden Nachbehandlung chronischer Mittelohr-Eiterungen auf diese Weise die Behandlungszeit verkürzen können, die Behandlung an sich bequemer und für den Patienten bedeutend angenehmer machen können, da meine ich wohl die Behandlung mit Aristol den Collegen anempfehlen zu können.

Digitized by Google

Oesterreichische otologische Gesellschaft.

Sitzung vom 29. November 1898.

Vorsitzender: Prof. Gruber.
Schriftführer: Docent Dr. Pollak.

Zu Beginn der Sitzung, welche die erste in diesem Schul- und Vereinsjahre war, widmete der Vorsitzende Ihrer Majestät der Kaiserin Elisabeth einen tief empfundenen Nachruf, welcher von der Versammlung mit sichtbarer Theilnahme und Rührung angehört wurde.

Die Versammlung beschloss, dem unnennbaren Schmerze über den Verlust der „gütigsten Kaiserin, dieser hehren, idealen Frauengestalt, deren ganzes Leben nur dem Edlen und Guten geweiht war", in den Sitzungsberichten Ausdruck zu geben.

Weiter gedenkt der Vorsitzende des seinem Berufe zum Opfer gefallenen Dr. H. F. Müller. „Welche Tragik liegt darin," sagt er, „dass der Mann, welcher fern von seiner Heimath ungezählte Male mit Pestkranken in Berührung kam, wohlerhalten zurückgekehrt und mit der Ausarbeitung seiner Forschungsresultate beschäftigt, in Berührung mit dem ersten und einzigen derartigen Kranken, der sich in der Heimath seiner ärztlichen Pflege anvertraute, den Keim des Todes in sich aufnahm und diesem erlegen ist! Dr. Müller ist nicht blos seiner Pflicht als Arzt gefolgt und hat dadurch den Tod gefunden, sondern die Art, wie er in den Tod ging, namentlich wie er, fest überzeugt, dass sein Lebensende sehr nahe, noch immer an sich Beobachtungen anstellte, um sie gleichsam als Vermächtniss den Ueberlebenden zurückzulassen, das ist es, was ihn in die Reihe der grössten Helden aller Zeiten stellt. Ehre seinem Andenken für und für!"

In ehrendster Weise erwähnt der Vorsitzende auch die Wärterin Pecha, welche gleichfalls in ihrem Beruf den Tod fand.

Zum Schluss wurde noch den Herren Doctoren Pöch und Meyer, welche die Behandlung der beiden Verstorbenen mit der grössten Aufopferung und Selbstverleugnung leiteten, Dank und Anerkennung ausgesprochen.

1. Prof. Urbantschitsch stellt einen Knaben vor, der vor $1^1/_2$ Jahren sprachtaub wurde. Eine bekannte Ursache hierfür lag nicht vor, nur gab der Knabe an, dass er einige Tage vorher im Spiel zu Boden gestürzt sei und unmittelbar danach starken Kopfschmerz verspürt habe. Bei der ersten Untersuchung des Knaben im September 1897 ergab sich eine vollständige Sprachtaubheit. Dabei war gleichzeitig eine Perception für sämmtliche Harmonikatöne (sechs Octaven) vorhanden. Eine versuchsweise Katheterisation ergab ein negatives Resultat. Der otoscopische Befund ist normal. Der Hausarzt des Knaben, Herr Dr. J. Weiss, gab an, den Knaben seit seiner frühesten Kindheit zu kennen und niemals irgend welche nervöse Symptome bemerkt zu haben, die sich auch derzeit nicht vorfinden. Der Knabe ist als fleissiger, intelligenter Schüler bekannt. Der Vater des Kindes giebt an, dass derselbe zeitweise plötzlich einige Sätze verstände, ohne auf den Mund zu sehen. Eine Angabe, die auch darin ihre Bestätigung findet, dass der Knabe ihm wiederholt vorgesagte Sätze versteht. Dieser

Digitized by Google

Zustand blieb im Wesentlichen bis October vollkommen gleich. Seit dieser Zeit stellt Prof. Urbantschitsch Versuche an mit Sätzen, die dem Knaben vorher aufgeschrieben gezeigt und dann in's Ohr gerufen werden. Vorgenommene Veränderungen in der Wortstellung werden zeitweise erkannt, zeitweise nicht. U. wird über die weiter fortgesetzten Versuche berichten.

Dr. Alt stellt die Anfrage, ob in diesem Fall auf hysterische Stigmata untersucht wurde, da man bei dem Knaben keine anatomische Veränderung supponiren, vielmehr eine functionelle Neurose, Hysterie, annehmen müsste.

Prof. Urbantschitsch bejaht die Frage.

2. Prof. Politzer: Normales und Pathologisches über den Attic der Trommelhöhle.

P. demonstrirt zunächst eine Reihe von Lupenpräparaten des Gehörorgans von Neugeborenen, an welchen die verschiedenen Stadien der Rückbildung des embryonalen Schleimhautpolsters zu sehen sind. Am frühesten bildet sich das Schleimhautpolster des Promontoriums und des Trommelfells zurück, während der Attic von dem Polster noch so ausgefüllt ist, dass Hammer, Kopf und Amboskörper von ihm ganz eingehüllt erscheinen. Später beginnt, wie die demonstrirten Präparate zeigen, die Rückbildung des Polsters im inneren Abschnitt des Attic, welcher sich am Ligament. mallei super. und an der beim Neugeborenen mächtigen, vom Tegmen zum oberen Rand des Amboskörpers hinziehenden Schleimhautfalte abgrenzt. Zuletzt erfolgt die Rückbildung des Polsters im äusseren Attic und im Prussak'schen Raume.

P. glaubt aus den vorgezeigten Präparaten den Schluss ziehen zu können, dass der Attic, insbesondere der äussere Abschnitt desselben, bis zu einem gewissen Grade eine anatomische Selbstständigkeit zeigt, welche insbesondere in pathologischen Fällen zum Ausdruck kommt, insofern ja nicht selten auf den äusseren Attic beschränkte Eiterungen bei Intactsein der übrigen Theile der Trommelhöhle beobachtet werden.

Dass auch bei diffusen, die ganze Trommelhöhle betreffenden Mittelohreiterungen die pathologischen Veränderungen sich im äusseren Attic localisiren, beweist ein von P. demonstrirtes Lupenpräparat einer 30jähr. Frau, die 1897 an linksseitigem otitischen Hirnabscess starb und bei der rechts eine abgelaufene Mittelohreiterung mit persistenter Trommelfellperforation constatirt wurde. An den von P. demonstrirten Durchschnitten sieht man den Perforationsrand von einer geschichteten Epidermisschicht überwachsen, an der Schleimhautschicht der Trommelhöhle und des inneren Atticabschnittes nur eine mässige Massenzunahme der Schleimhautauskleidung, während der äussere Attic und der Prussak'sche Raum von verdickter, wuchernder Schleimhaut und Exsudat erfüllt ist.

3. Dr. F. Alt demonstrirt zwei Patienten der Klinik Politzer, einen 23jährigen Bäcker und einen 20jähr. Hilfsarbeiter, bei welchen im Verlaufe einer chronisch-eitrigen Mittelohrentzündung eitrige Thrombose des Sinus transversus auftrat.

Beide Patienten, welche seit Kindheit an rechtsseitigem Ohrenfluss litten, boten zur Zeit der Aufnahme in das Krankenhaus folgende Erscheinungen dar: Hochgradig verfallen und benommen, pyämisches

Digitized by Google

Fieber mit zahlreichen Schüttelfrösten, lebhafte Schmerzäusserung bei Drehung des Kopfes nach der kranken Seite, rechtsseitige Otorrhoe mit Granulationen und Cholesteatom im Mittelohr, Druckschmerzhaftigkeit hinter und unter dem rechten Warzenfortsatz. Es wurde die Diagnose auf Thrombose des rechten Sinus transversus gestellt. Bei der Radicaloperation zeigte sich Mittelohr, Antrum und eine grosse Höhle im Warzenfortsatz von cholesteatomatösen Massen erfüllt, welche bis nahe an den Sinus heranreichten. Bei der Freilegung des Sinus entleerten sich zunächst etwa zwei Esslöffel übelriechenden Eiters, welcher perisinuös angesammelt war. Die Wand des Sinus transversus, welcher weder Pulsations- noch Respirationsbewegungen aufwies, war missfarbig, wurde in ca. 5 cm Länge incidirt und sodann braunschwarze, missfarbige Thromben aus dem Sinus ausgeräumt, ohne dass hirn- oder herzwärts eine Blutung auftrat.

Der eine der beiden Kranken hatte noch am Morgen des folgenden Tages einen Schüttelfrost, am Abend bereits 36,6 Temperatur und war von da ab afebril; der andere zeigte als höchste Temperatur am Tage nach der Operation 37,8 und war gleichfalls fortan fieberfrei.

Der Vortragende bespricht hierauf die Umstände, welche ihn in diesen beiden Fällen veranlassten, von einer Unterbindung der Vena jugularis abzusehen, und beruft sich hierbei auf die von Leutert und Jansen aufgestellten Indicationen.

4. Dr. F. Alt demonstrirt ferner das anatomische Präparat von einem Kleinhirnabscess.

Ein 33jähriger Fleischer litt seit frühester Kindheit an linksseitiger Otorrhoe. Im 6. und 29. Lebensjahre trat bei ihm eine Fistel über dem linken Warzenfortsatz auf, die sich bald wieder schloss. Einige Wochen vor der Spitalsaufnahme kam es unter Fieber und heftigen Schmerzen, sowie Schwindel zu einer Schwellung hinter dem linken Ohre.

Bei der Radicaloperation waren grosse zusammenhängende Cholesteatom-Massen im Mittelohr, Antrum und in einer Knochenhöhle im Processus mastoideus.

Nach der Operation befand sich Patient relativ wohl, zeigte keinerlei Hirnsymptome, ebenso war der Augenhintergrund stets normal, doch wies der Kranke abendliche Temperatursteigerungen bis 38 auf.

Nach 14 Tagen trat plötzlich ein Schüttelfrost auf, Patient verfiel und wurde comatös. Gleichzeitig zeigte sich in der Wundhöhle hinten oben, median vom Sinus, eine kleine missfarbige Knochenparthie. Diese Stelle wurde eröffnet und auf etwa Zweihellerstückgrösse erweitert. Sofort entleerte sich unter hohem Druck stehender, übelriechender, mit schwarzen, krümeligen Massen vermengter Eiter in beträchtlicher Quantität. Durch die Knochenlücke konnte man durch eine Fistel in der Dura, welche noch erweitert wurde, gegen das Kleinhirn vordringen. Die Abscesshöhle wurde mit Drainrohr und Jodoformgaze offengehalten. Die im pathologisch-anatomischen Institut vorgenommene Untersuchung des Eiters ergab den Befund: Anwesenheit von Hirnmasse im Eiter höchst wahrscheinlich.

Schon am nächsten Tage war das Sensorium des Kranken frei; die Besserung des Zustandes hielt jedoch nicht lange an. Bei täglichem Verbandwechsel entleerte sich noch immer Eiter von beschriebener Be-

Digitized by Google

schaffenheit. Eine Woche nach der Operation trat beiderseitige Pneumonie auf, welche das Krankheitsbild wesentlich veränderte, auch den Exitus nach acht Tagen herbeiführte. Bei der Obduction fand sich ein nussgrosser, nach aussen durchbrochener Abscess der linken Kleinhirnhemisphäre. Die Durchbruchsstelle entsprach der Knochenparthie zwischen dem horizontalen und absteigenden Theile des Sinus, wo auch bei der Operation die Freilegung des Kleinhirns erfolgte. Das eingeführte Drainrohr erwies sich bei der Obduction bis in die Abscesshöhle des Kleinhirns reichend.

5. Dr. Biehl demonstrirt das Präparat eines Mannes, welcher wegen eines verjauchten Cholesteatoms und jauchigen Extraduralabscesses operirt wurde. Die in der weiteren Folge auftretende Thrombophlebitis des Sinus sigmoideus machte die Unterbindung der Vena jugularis nothwendig. Exitus letalis. Ausgedehnte Verschleppung von Thrombenmassen in die venösen Blutleiter der gesunden Seite. (Der Fall wird in dieser Monatsschrift ausführlich beschrieben werden.)

6. Dr. Arthur Singer: Erlauben Sie mir, im Anschlusse an die eben erfolgte Demonstration eines Falles von psychischer Taubheit seitens meines verehrten Chefs Herrn Prof. Urbantschitsch dieses Kind Ihnen vorzuführen.

Heinrich Beyer, 4 Jahre alt, hörte bis Mitte Juli d. J. vollkommen normal. An einem Tage dieses Monats bemerkte der Vater des Kleinen, dass sein Sohn alle Aufträge, die ihm gegeben wurden, verkehrt ausführe, dass er die eben auf der Strasse vorbeiziehende Militärmusikkapelle nicht mehr höre, auf deren klingendes Spiel er sonst mit grösster Lebhaftigkeit reagirte. Dieses auffällige Verhalten des Jungen führte den Vater desselben zu seinem Arzt, der ihn dann nach einigen Wochen an mich wies. Ich sah den Knaben Mitte August zum ersten Male. Derselbe soll immer gesund, früher sehr aufgeweckt und klug gewesen sein, für Alles das lebhafteste Interesse empfunden haben. Nunmehr befasste er sich selten mit irgend einer Beschäftigung, konnte Stunden lang ohne Interesse in's Leere stierend dasitzen. Bei der Untersuchung finde ich den seinem Alter entsprechend entwickelten und ziemlich gut genährten Jungen mit angeblich normalem internen Befund ohne Fiebererscheinungen, etwas ängstlich-scheu, der Beobachtung leichte Schwierigkeiten entgegenstellend. Der otoscopische Befund ergiebt die äusseren Gehörgänge vollkommen normal, die Trommelfelle hinsichtlich Farbe, Transparenz, Glanz, Wölbung vollständig normal. Die Lichtreflexe zeigen in Bezug auf Grösse und Gestaltung leichte Abweichungen, sie sind etwas enger und gespalten. Die Lage der Trommelfelle und deren Beweglichkeit sind unverändert. Die Eustachischen Ohrtrompeten scheinen gut durchgängig, denn das Geräusch beim Politzer'schen Verfahren ist breit und trocken. Catheter führte ich nicht ein. Nicht die geringste Andeutung einer Mittelohrerkrankung konnte entdeckt werden. Die Gehörsaufnahme war bei der Widerspenstigkeit des Jungen sehr erschwert, so die Aufnahme des Hörens der Uhr ganz unzuverlässig. Grobe Geräusche, wie starkes Pfeifen in seiner Nähe wurden percipirt, denn er wandte sich immer prompt nach der Schallquelle um. Bei wiederholter Stimmgabeluntersuchung machte

Digitized by Google

er ganz präcise Angaben. Er hört dieselben vor dem Ohr ganz gut, auch beim Abtönen. Dagegen scheint die Kopfknochenleitung herabgesetzt zu sein. Diese Untersuchung ist etwas schwieriger, da er das Auflegen der Stimmgabel auf den Scheitel oder sonst an irgend einer Stelle des Schädels unangenehm empfindet und sich dieser Untersuchung zu entziehen sucht. Hohe Töne hört er vor dem Ohre schlechter, als tiefe. Bei der Prüfung mit der Harmonika hört er ganz deutlich alle Töne, auch sehr schwach angezogene. Man sieht an dem Gesichtsausdruck ganz deutlich das Wahrnehmen des musikalischen Tones. Auch mit dem Hörrohr scheint er leise Gesprochenes zu vernehmen, und aus seinen heftigen Abwehrbewegungen vermuthete ich auch, dass der verstärkte Schall ihm ein unangenehmes, ja vielleicht schmerzliches Gefühl erzeuge. Wenn man sich allzu lange mit seinem Gehör beschäftigt, wird er unwillig, wendet sich energisch ab, versteckt sich und ist nicht zu bewegen, eine Antwort zu geben. Auch seine Aussprache wurde mit dem schlechten Hören zusehends undeutlicher. Bei der Untersuchung des Nasenrachenraumes entdeckte ich kleine, rasenförmig angeordnete adenoide Vegetationen. Ich entfernte dieselben, ohne daran zu denken, dass diese geringe Hypertrophie der Luschkaschen Tonsille, zumal dieselbe keinerlei Zeichen eines Tubencatarrhs hervorrief oder sonst auch nur objective Merkmale der so characteristischen Facies adenoidea, nasale Aussprache, behinderte Nasenathmung darbot, die Ursache der Erkrankung sein könnte, rein nur in der Absicht, durch einen physischen Eingriff eine psychische Alteration, und damit vielleicht einen Einfluss auf das Gehör auszuüben. Der Erfolg stellte sich sehr erwünscht ein. Von diesem Moment an hatte sich das Naturell des Jungen geändert, er wurde übermüthig, lustig, hörte die Musik durch die doppelt geschlossenen Fenster wieder, den Trompetenklang, die Radfahrglocken, nur verwechselte er letztere mit den Thürglocken, denn er rief: „Vater, es läutet Jemand“. Ebenso machte ihm die Mundharmonika grosse Freude, und das Kindergeschrei sowohl zu Hause, als auf unserer Abtheilung hört er sehr deutlich bei geschlossenen Thüren, überhaupt soll sich, wie der Vater angiebt, das Gehör bedeutend gebessert haben; auf gewisse ihm convenirende Fragen, wie: „Willst Du Maroni?“, „Willst Du Würstel?“, mässig laut in das Ohr gerufen, hört er, denn er giebt eine freudig bejahende Antwort. Ferner meint der Vater auf Grund seiner genauen Beobachtung, dass ihn der Junge höre, nur verstehe er nicht, er höre das Geräusch, verstehe aber den Auftrag nicht, den er ihm ertheile, ausser er sieht ihm auf den Mund. Münzenklirren hinter dem Rücken vernimmt er ganz deutlich, er blickt sich immer danach prompt um. Nunmehr höre er auch die Stockuhr wieder ticken, was er früher nicht vernommen. Leider hielt diese bedeutende Besserung nicht dauernd an, es traten wieder Verschlimmerungen auf, die allerdings nicht so weit gingen, wie der Gehörsverlust anfangs war. Auch das psychische Verhalten hat sich bedeutend gebessert erhalten, er spricht mit einer mässig lauten, ziemlich ruhigen Stimme, zeigt für Alles grosse Aufmerksamkeit, nur fürchtet er einigermaassen die Behandlung und sucht so schleunigst als möglich den Saal zu verlassen.

Diesen Fall sollte ich eigentlich nicht als psychische Taubheit auf-

Digitized by Google

fassen, denn so taub, wie der eben vorgestellte Knabe, ist der Kleine nicht. Er ist nur schwerhörig. Ueberhaupt müssen wir den Begriff „psychische Taubheit“ erweitern, den, wenn ich nicht irre, zuerst Director Dr. Heller für idiotische Sprachlosigkeit gebrauchte. Schon Dr. Konberger weist darauf hin, dass der Begriff psychische Taubheit nicht allein für idiotische passt. Wir sollten solche Fälle eigentlich als psychische Schwerhörigkeit bezeichnen. Wir können nicht von einem Fehlen der Wort- oder Schallperception sprechen, sondern nur von einem schwereren Erfassen. Von Fällen dieser Art, die bisher demonstrirt wurden, sind mir nur wenige bekannt. Prof. Urbantschitsch demonstrirte einen Fall auf dem letzten Naturforschercongress in Wien; Prof. Politzer hielt den von Dr. Alt in der Sitzung vom 28. April 1896 unserer otologischen Gesellschaft vorgeführten 9jährigen taubstummen Knaben für psychisch taub. Director Heller stellte einen Fall auf dem I. österreichischen Otologentag am 28. Juni 1896 vor. Einen zweiten Fall demonstrirte Prof. Urbantschitsch ebenfalls am I. österreichischen Otologentag; es war dies die 22jährige Lehrerin aus Russland. Bei der Discussion darüber erwähnte Prof. Gruber einen Fall seiner Privatpraxis, der einen damals 9jährigen Knaben betraf[1]).

Unser Casus von plötzlich entstandener, schmerzlos aufgetretener, schwerer Herabsetzung des Hörvermögens lässt sich vielleicht in die Gruppe von Erkrankungen reihen, von denen Prof. Politzer in seinem Lehrbuch schreibt, „dass zuweilen Lähmungszustände des Hörnerven zur Beobachtung kommen, die mit rascher Ertaubung eines oder beider Gehörorgane mit negativ objectivem Befunde erscheinen, welche mangels eines nachweisbaren causalen Momentes und wegen des Fehlens der sonst häufigen Labyrinthsymptome, wie subjective Geräusche, Schwindel und Gleichgewichtsstörungen, sich in keine bestimmte Erkrankungsform einreihen lassen. (Selbstverständlich fehlen alle diese Erscheinungen vollkommen bei unserem Jungen.) Ob es sich in solchen Fällen um greifbare anatomische Veränderungen oder blos um eine functionelle Lähmung des Acusticus handelt, lässt sich beim Mangel anatomischer Thatsachen nicht bestimmen. Für das Vorkommen rein functioneller Störungen würde das rasche Schwinden der Hörstörungen in einzelnen Fällen sprechen.“

Solche Fälle plötzlich entstandener Taubheit auf einem oder beiden Ohren mit dem Ausgang in Heilung, wo die Taubheit nur ganz kurze Zeit, Tage oder Wochen, bestand, sind des Oefteren beschrieben, so ein Fall von Dr. Ludwig Winternitz in Wien, bei dem Prof. Urbantschitsch die Diagnose auf Anaesthesia acustica stellte, und die in einem Zeitraum von einigen Wochen nach Galvanisation und Inhalation von Amylnitrit zurückging. Störungen, welche die fast totale Aufhebung des Hörvermögens nach sich ziehen, können auch durch depressive Affecte, durch Schreck oder hochgradige psychische Erregung bedingt sein, wie mir eben der zuerst von Prof. Urbantschitsch hier vorgeführte Fall aufzufassen zu sein scheint. Bei meinem Jungen fehlt

[1]) Der Knabe wurde im gebesserten Zustande Herrn Director Heller vorgeführt. (D. Red.)

Digitized by Google

hierfür jeder Anhaltspunkt. Cozzolino bespricht in der otologischen Section des XI. internationalen medicinischen Congresses in Rom im Jahre 1894 die Otoneurasthenie, die Gehörstörungen, welche in Folge der Neurasthenie auftreten, und spricht in seinem Vortrage von einer essentiellen Halbgehör-Neurasthenie. Er beschreibt deren klinische und subjective Kennzeichen und hebt im Interesse des allgemeinen psychischen Krankheitszustandes des Patienten die diagnostische Wichtigkeit vom therapeutischen Standpunkte hervor. Plötzlich bilaterale Taubheit kann auch durch eine rheumatische Lähmung des Acusticus hervorgerufen werden. Doch ist diese in der Regel rasch vorübergehend. In dem bekannten hysterischen Fall von Dr. A. Magnus von vollständig vorübergehender Taubheit wären aus der Anamnese mannigfaltige Traumen, auch Mumps, grosse Gaben von Chinin als Ursache derselben herbeizuführen gewesen; in unserem Falle sind natürlich keinerlei Anhaltspunkte hierfür gegeben. Ebenso waren gar keine Symptome zu beobachten, die auf eine meningeale Erkrankung hinwiesen; kein Schwindel, kein Erbrechen, keinerlei Krämpfe; ebenso sprechen bei unserem Jungen keinerlei Zeichen für eine Neuritis des Acusticus. Vielleicht könnte unser Fall mit einer primären Labyrinthaffection erklärt werden; Syphilis ist auszuschliessen, ebenso alle jene Ursachen, die sonst primäre Labyrintherkrankungen durch Hämorrhagien oder Exsudation in's Labyrinth hervorrufen, wie Leucämie, Diabetes oder irgend eine Infectionskrankheit.

Discussion.

Dr. Hammerschlag bemerkt, dass in dem vorgestellten Falle des Dr. Singer nach seiner Ansicht nicht jede Möglichkeit einer anatomischen Läsion als Grundlage der bestehenden Schwerhörigkeit ausgeschlossen sei. Zweitens könne man in dem vorliegenden Krankheitsbilde nicht mit genügender Klarheit das Symptomenbild der psychischen Taubheit erblicken. Das Symptom, auf das Herr Dr. Singer grossen Werth zu legen scheine, dass der Patient nämlich vorgesprochene Worte zwar höre, aber nicht verstehe, ist durchaus nicht nur der psychischen Taubheit eigen, sondern findet sich in dieser Form eigentlich bei jeder Art von Schwerhörigkeit, mag dieselbe in einer Affection des Schallleitungs-Apparates oder in einer solchen des schallpercipirenden Apparates begründet sein.

Dr. Biehl schliesst sich den Ausführungen Dr. Hammerschlag's an und wünscht, dass einmal speciell das Thema „psychische Taubheit" in einer Sitzung der otologischen Gesellschaft zur Discussion gebracht werde, da über diesen Gegenstand noch vielfach grosse Unklarheit herrsche.

Dr. Alt erinnert an das Symptomenbild der sensorischen Aphasie, bei der die Patienten ebenfalls hören, aber nicht verstehen.

Zum Schlusse der Discussion meint Prof. Gruber, es sei wohl nach dem heutigen Stande unserer Kenntnisse schwer möglich, ein vollständiges, klares klinisches Bild der psychischen Taubheit zu entwerfen. Das Capitel „psychische Taubheit" bedürfe nach seiner Ansicht noch sehr der klinischen Bearbeitung. Man dürfe auch nicht vergessen, daß es gewisse circumscripte Entzündungsvorgänge des Mittelohres gebe, die durch unsere diagnostischen Hilfsmittel sich nicht

Digitized by Google

erkennen lassen, daher auch Vorsicht bei Diagnose von primären Labyrinthleiden geboten sei.

Dr. Singer: Nur mit einigen kurzen Schlussworten möchte ich erwidern. Auf die von Prof. Gruber ausgesprochene Ansicht, es könnte sich doch um eine Mittelohraffection handeln und Luftdouchen von therapeutischem Nutzen gefolgt sein, muss ich entgegnen, dass wiederholte Politzer'sche Lufteintreibungen ganz ohne Erfolg blieben. Dr. Hammerschlag's Meinung, es sei dies eine neuritische Erkrankung des Acusticus, möchte ich die Frage entgegenhalten: Welcher Natur soll diese anatomische Läsion des Nerven sein? Denn bei Neuritis des Nervus acusticus müsste der Zustand dauernd bleiben, oder es tritt Heilung ein, oder schliesslich es kommt zu einer progressiven Verschlimmerung. Dass es aber bei anatomischen Veränderungen des Nerven zu zeitweisen Remissionen, Verschlechterungen und wieder Verbesserungen komme, gehört doch zu den allergrössten Seltenheiten. Dem von Regimentsarzt Dr. Biehl gebrauchten Worte Simulation muss ich entgegenhalten, dass daran in unserem Falle absolut nicht zu denken sei. Eine andere Frage, die ich an die Herren kraft ihrer reichen Erfahrung zu stellen hätte: Was soll ich mit dem Jungen machen, wie soll ich therapeutisch einwirken? blieb leider unbesprochen.

7. Weiter gestatten Sie mir, Ihnen eine Geschwulst an der linken Ohrmuschel in vivo und an der von Dr. Henning ausgeführten Moulage zu demonstriren.

Dieser Tumor der 19 Jahre alten Patientin soll als linsengrosse Erhebung an der Ohrmuschel im ersten Lebensjahre zur Beobachtung gekommen sein. Bis zum siebenten bis achten Jahre soll derselbe in gleicher Grösse geblieben und erst von dieser Zeit an allmählich gewachsen sein. Ganz insbesondere aber sei während der letzten vier Jahre die Geschwulst rapid grösser geworden und habe die heutige Gestalt angenommen. Patientin hört gut, hat keinerlei Beschwerden, keine Schmerzen, nur fürchtet sie, es könnte der Tumor grösser werden, und bittet um dessen Entfernung. Er betrifft die obere Hälfte der Hinterfläche der linken Ohrmuschel, füllt den Winkel hinter dem Ohr völlig aus und hat die Grösse eines kleinen Apfels; er ist von kugeliger Prominenz mit glatter Oberfläche, hat teigig-elastische Consistenz mit deutlichem Fluctuationsgefühl und drängt die obere Hälfte der Ohrmuschel vom Kopf ab nach vorn und innen. Der Hautüberzug ist an der Ohrmuschel straff gespannt, von der Schädeldecke leicht abziehbar, von der Ohrmuschel nicht abzuheben. Man schaut deutlich durch die Cutis hindurch, die von normaler Farbe und einigen ausgedehnten Venen durchzogen ist, den Balg, der den flüssigen Inhalt einschliesst. An dem unteren, hinteren und oberen Rande der Geschwulst kann man leicht einen Knochenwall fühlen. Die Geschwulst misst in ihrem grössten verticalen halben Umfang 7 cm; der horizontale halbe Umfang beträgt 4 cm.

Die Ohrmuschel gehört zu jenen Körpertheilen, welche im Verhältniss zu dem übrigen Integumentum commune von den Neubildungen sehr selten zum Sitze gewählt werden. Es kommen fast jede Art von Neoplasmen hier vor. Carcinome, Sarcome, Lipome, Fibrome, Atherome, Gummata, Lupus, aber sehr selten Cysten — die mit einem flüssigen

Digitized by Google

Inhalt gefüllten, durch eine bindegewebige Membran abgekapselten Hohlräume. Am häufigsten werden noch der Lobulus und die Concha von Neubildungen ergriffen; ausserordentlich selten sind die Neoplasmen an der hinteren Fläche der Ohrmuschel. An dieser beobachtete Haug ein Chondromyxom. Hartmann beschreibt fünf Fälle von Cystenbildung an der vorderen Fläche der Ohrmuschel, bei denen ohne vorhergegangenes Trauma sich langsam und schmerzlos ohne jedwede Entzünduugserscheinungen Cysten „mit einer reichlichen Menge klarer, leicht gelblicher, mässig viscider Flüssigkeit" entwickelt hatten. Eine nussgrosse Cyste an der rechten Ohrmuschel in dem Raum zwischen Helix und Antihelix beschreibt H. Seligmann in Frankfurt a. M. Zwei Fälle erwähnt Jacoby aus Magdeburg, Koll aus Bonn. Kessel hat vier Fälle beobachtet; es entleerte sich jedes Mal eine ölartige Flüssigkeit aus der Geschwulst, ähnlich der eines Hygroms. Die Cysten sassen immer in der Fossa triangularis. Eine weitere Beobachtung liegt von Prof. Lemcke in Rostock vor. Den Inhalt der taubeneigrossen Geschwulst bildete eine bernsteinfarbene, kaum etwas wolkig getrübte Flüssigkeit. Laurand beobachtete vier Fälle von Cysten der Ohrmuschel und fügt den Krankengeschichten die Empfehlung der Anwendung einer feinen und biegsamen, auf electrischem Wege glühend gemachten Platinschlinge an, um sowohl die Geschwulst zu eröffnen, als auch deren Innenfläche durchweg leicht zu cauterisiren. Schwartze sah nur ein einziges Mal bei einem Kinde von zehn Jahren eine Geschwulst, die er für eine Cyste halten konnte. Prof. Gruber beobachtete ebenfalls eine an der hinteren Fläche der Ohrmuschel aufsitzende Cyste. Prof. Politzer eine von so colossaler Grösse, dass dieselbe die doppelte Grösse der Ohrmuschel betrug; nach der Eröffnung derselben entleerte sich eine mit einer grieslichen Masse vermengte gelbliche Flüssigkeit. Schapringer beobachtete eine seröse Cyste der linken Ohrmuschel, und Weil theilt einen Fall bei einem $1^1/_4$jähr. Kinde mit. Unserem Fall am nächsten kommt der von Knapp beschriebene. Es handelte sich damals ebenfalls um ein 19jähr. Mädchen, bei welchem in dem Winkel zwischen Processus mastoideus und den oberen zwei Dritttheilen der Ohrmuschel sich ein umschriebener Tumor von der doppelten Grösse einer Lambertsnuss vorfand. Derselbe hatte sich innerhalb eines Jahres ohne bekannte Ursache und ohne Schmerz oder sonstige entzündliche Erscheinungen entwickelt. Er stand mit dem Ohrknorpel sowie dem Periost des Warzenfortsatzes in fester Verbindung. Die Haut war verschiebbar. Bei der Operation gelang es, die Geschwulst in toto herauszuschälen; ihre Hülle war sehr dünn, fleischfarben und halb durchscheinend, ihr Inhalt seröser Natur. Diese demonstrirte Cyste ist eine Dermoidgeschwulst, welche differential-diagnostisch einer Lymphcyste und einem Atherom gegenüberzustellen wäre. Gegen das letztere spricht das Nichterstarren seines Inhaltes beim Aufblasen von Aether, gegen Lymphcyste der Mangel der Durchscheinbarkeit und für Dermoid die Art der Entstehung und die lange Dauer des Tumors.

Schliesslich möchte ich mir noch erlauben, die 39 Jahre alte Bedienerin A. S. vorzustellen. Das linke Ohr der Patientin soll schon sehr lange erkrankt gewesen sein, ohne dass es der Patientin zum Bewusstsein gekommen wäre. Bereits in der Schule habe das linke

Digitized by Google

Ohr geflossen. Im Jahre 1891 wurde sie im Innern des Ohres an der Klinik des Herrn Prof. Gruber operirt, doch weiss sie die Art der Operation nicht anzugeben. Vor vier Jahren sei sie wieder durch sechs Monate hindurch Patientin obiger Klinik gewesen, und aus dieser Zeit stammt ihre Diagnosenkarte mit dem Befunde auf dem rechten Ohr: Cat. chr., cicatr. membranae tympani dextrae und Otitis media suppurativa chronica sinistra. Während dieser Zeit sei ihr die Ohrmuschel und die Haut vor und hinter dem Ohre entzündlich angeschwollen; sie habe zahlreiche Incisionen vor, hinter und in dem Ohre erhalten. Seit diesen vier Jahren habe sie aber immer Stechen im linken Ohre empfunden, ohne sich jedoch innerhalb dieses Zeitraumes in ohrenärztliche Behandlung zu begeben. Vor fünf Wochen sah ich die Patientin zum ersten Mal, als sie die Abtheilung des Herrn Prof. Urbantschitsch aufsuchte. Sie gab an, sie komme wegen Stechen im linken Ohr und Verlegtsein desselben. Bei der Untersuchung bot sich mir am rechten Ohr das Trommelfell vor dem Hammergriff an zwei Stellen vernarbt dar. Das linke Ohr bietet folgenden Befund: Der Gehörgang etwas eng, an demselben konnte ich keine besondere Veränderung wahrnehmen; hinten bemerke ich einen kleinen, angetrockneten Furunkel am Tragus. An der hinteren Hälfte des Trommelfelles, das sonst dunkelgrau getrübt erscheint und keine Details erkennen lässt, sah man eine über erbsengrosse, blasenförmige, wie weisse, perlmutterglänzende Vorwölbung, die eindrückbar und scheinbar lufthaltig war. Im Ruhezustand in der Mitte etwas eingesunken, baucht sich dieselbe beim Valsalva'schen Versuch mit glatter Oberfläche und schönem Glanz luftballonartig vor mit deutlichem Perforationsgeräusch, ohne aber dass man im Stande wäre, die Perforationsstelle zu sehen, denn dieselbe ist von der überhängenden Trommelfellblase überdeckt. Taschenuhr links = 0, rechts = 6 cm; Flüstersprache links = 0, laute Sprache = $^1/_5$ m; Flüstersprache rechts = $^1/_3$ m, laute Sprache = 3 m. Luft- und Kopfknochenleitung für C_2-Stimmgabel auffallend wenig herabgesetzt; hohe Stimmgabel wird bedeutend besser gehört als tiefe.

Von subjectiven Beschwerden empfindet sie starkes Sausen, das sie mit Blasen, Pfeifen und Papierrascheln vergleicht. Sie giebt an, abwechselnd das Gefühl des Frei- und Geschlossenseins des Ohres zu empfinden. Im ersteren Falle höre sie immer besser. Um nun das Ohr frei zu bekommen, machte Patientin jeden Augenblick den Valsalva-schen Versuch. So erkläre ich mir auch die colossale Ausdehnung des Trommelfells, das zur Blasenbildung führte. Um diese zu zerstören, wandte ich kräftige Luftdouchen, sei es durch das forcirte Politzer'sche Verfahren, theils durch den Katheterismus an. Mein Versuch gelang mir, denn Patientin hörte einen Krach, und ich konnte die fetzigen Theile der zerrissenen Blase zur Ansicht bekommen. Wäre mir dieses Experiment nicht geglückt, dachte ich daran, die Blase galvanocaustisch zu zerstören. Patientin fühlte sich wohler, die Gewebsfetzen begannen sich zu resorbiren. Nunmehr sieht man in dem die Details noch nicht erkennbar lassenden Trommelfell an der Grenze des hinteren unteren und oberen Quadranten eine über stecknadelkopfgrosse Perforationsöffnung, die gerade heute von Epithelschalen bedeckt ist. Beim

Digitized by Google

Valsalva baucht sich das Trommelfell ganz auffallend trichterförmig nach aussen, und an der Spitze des Kegels sieht man die Lücke klaffen. Das Hörvermögen hat sich bedeutend gebessert. Nunmehr hört sie die Taschenuhr links 7 cm, Flüstersprache links 4 Schritte und laute Sprache über 6 m. Doch das Stechen im Ohre liess nicht nach, und ich glaubte dasselbe mit einer leichten Otitis externa erklären zu müssen, weshalb ich dicke, den Gehörgang ordentlich ausdehnende Carbolglycerineinlagen einführte. Als ich vorigen Dienstag eine solche Einlage entfernte, spürte Patientin ganz deutlich ein Kratzen im Gehörgang; und als ich die Watte besah, war in derselben oberflächlich eingebettet in dem Theile derselben, welcher der oberen Gehörgangswand anlag, eine über 1 cm lange abgebrochene Nähnadelspitze, die stark verrostet war. Mit einem Male fühlte sich Patientin erleichtert. Vier Jahre lang habe sie das fortwährende Stechen im linken Ohre gehabt, viele schlaflose Nächte verbracht, sie konnte nur auf der rechten Seite liegen, und wenn sie sich Nachts unbewusst links lagerte, wachte sie vor Schmerz auf. Sie sei in diesen vier Jahren eine alte Frau geworden. Nunmehr empfand sie grosse Freude; sie musste immer wieder vor die Ohrmuschel greifen, um das freie Gefühl des fehlenden Stechens zu prüfen, und war voll Dankbarkeit. Auch ihre Umgebung fühlt sich erleichtert, die mit der „grantigen" Patientin kein Auskommen fand.

8. Dr. Hammerschlag demonstrirt das Gehirn einer 42jährigen Frau, die am 20. August d. J. in die Ohrenklinik aufgenommen worden war und am 24. August daselbst starb.

Aus der Anamnese ergab sich, dass die Patientin seit 16 Jahren an einer linksseitigen Ohreiterung litt. Vier Wochen vor der Aufnahme war die zu beschreibende Sprachstörung aufgetreten, und 14 Tage vor der Aufnahme stellten sich heftige Schmerzen in der linken Kopfseite ein.

Die Untersuchung ergab Folgendes:

Das rechte Ohr war vollkommen gesund, die Hörweite rechts war normal.

Links war der Gehörgang stark verengt, es bestand eine fötide Eiterung, der Warzenfortsatz leicht druckempfindlich, die Schläfebeinschuppe gegen Beklopfen äusserst empfindlich.

Hörweite links für Conversationssprache 1,5 m. Patientin kann vorgehaltene Gegenstände nicht mit Namen benennen, auch nicht, wenn man ihr diese Gegenstände in die Hand giebt. Wenn man ihr diese Gegenstände mit falschem Namen bezeichnet, so lässt sie sich durchaus nicht beirren. Sowie man ihr aber den richtigen Namen nennt, wiederholt sie denselben zustimmend, hat ihn aber gleich darauf wieder vergessen.

Beim spontanen Sprechen fehlen fast alle Gegenstandsbezeichnungen, für dieselben gebraucht die Patientin falsche, meist stereotype Ausdrücke, wie z. B. „Extrem", an einem anderen Tage „Apparat".

Patientin liest Gedrucktes und Geschriebenes, anscheinend mit Verständniss. Sie schreibt nach Copie, Dictat und auch selbstständig, wobei sie aber viele Fehler macht.

Im Gebiete der Hirnnerven bestanden keinerlei Störungen. Keine Differenz in der motorischen Kraft und Sensibilität beider Körperhälften. Keine Gesichtsfeldeinschränkung. Augenhintergrund normal.

Digitized by Google

Die Necropsie bestätigte die intra vitam gestellte Diagnose: sie ergab einen alten, etwa haselnussgrossen Abscess entsprechend dem hinteren Ende der zweiten linken Schläfewindung, eine Erweichung der Marksubstanz fast des ganzen linken Schläfelappens und eine frische eitrige Meningitis.

Aus den epikritischen Bemerkungen des Vortragenden geht hervor, dass sich die hier beobachtete Form der Aphasie in das übliche Schema nicht einreihen lässt.

---

70. Versammlung deutscher Naturforscher und Aerzte.

Abtheilung für Ohrenheilkunde.

(Schluss.)

III. Sitzung am 20. September 1898.

Gemeinsam mit der Abtheilung für Kehlkopfkrankheiten.

Vorsitzender: Hopmann (Köln).

1. A. Hartmann (Berlin): Die Anatomie der Stirnhöhle und ihre Ausmündung. Projection mit Kalklicht.

Der Vortragende sucht die Formverhältnisse der Stirnhöhle und ihrer Ausmündung auf Grund der entwicklungsgeschichtlichen Untersuchungen zu erklären, nach welcher die Stirnhöhle entweder aus der Stirnbucht der ersten Hauptfurche der seitlichen Nasenwand (Killian) sich entwickelt oder aus den aus den Nebenfurchen entstehenden Frontalzellen (indirecter Modus der Bildung der Stirnhöhle nach Killian). Die Präparate zur Illustration der Formverhältnisse der Stirnhöhle sind in der Weise angefertigt, dass durch den Schädel zur Seite der Nasenscheidewand sagittale Schnitte geführt und die medianen Wandungen der Hohlräume abgetragen werden. An 27 photographischen, mit dem Skioptikon projectirten Abbildungen werden die Verhältnisse gezeigt. Als ersten Grundtypus bezeichnet H. solche Präparate, bei welchen die Frontalzellen fehlen und sich die Stirnhöhle bis zur Anheftung der mittleren Muschel in die Nase herab erstreckt. Die Stirnhöhle mündet in diesen Fällen mit breitem Spalt oder mit einfacher Oeffnung. Es besteht kein Stirnhöhlencanal. Den zweiten Grundtypus bilden solche Präparate, bei welchen der nasale Theil der Stirnhöhle durch die Frontalzellen ausgefüllt ist. Die Zellen lassen einen Canal frei, der je nach der Entwicklung der einzelnen Zellen eine verschiedene Form hat. 3. demonstrirt H. Präparate mit medialen Zellen, bei welchen die Stirnhöhle aus den Frontalzellen hervorgegangen ist; 4. unregelmässige Bildung der Frontalzellen; 5. Präparate, bei denen keine Stirnhöhle vorhanden ist.

Um bei den operativen Eingriffen eine freie Communication der Stirnhöhle mit der Nasenhöhle zu erhalten, stellt H. zwei Oeffnungen her, erstens die übliche in der vorderen Wand der Stirnhöhle und zweitens eine solche seitlich der Nasenwurzel und des Nasenrückens. Durch die letztere Oeffnung werden die Frontalzellen freigelegt und mit der Knochenzange die Verbindung nach der Nasenhöhle hergestellt.

Digitized by Google

Nöthigenfalls muss auch die Verbindung zwischen dem oberen und unteren Stirnhöhlenraum freigelegt werden.

2. Dr. H. Gutzmann (Berlin): Ueber die normalen Bewegungen des Gaumensegels beim Sprechen. (Mit Demonstrationen von Glasdiapositiven.)

Nach einem kurzen Ueberblick über die Geschichte der physiologischen Untersuchungen am Gaumensegel berichtete Dr. Gutzmann über die von ihm an einer geeigneten Patientin unternommenen Versuche. Bei der betreffenden Patientin war ein Augapfel in Folge einer bösartigen Geschwulst entfernt worden, und wegen Ausbreitung der Geschwulstreste mussten auch die Seitenwandungen der Knochenhöhle beseitigt werden. Dadurch vermochte man von der leeren Augenhöhle aus einen freien Ueberblick auf das Gaumensegel zu gewinnen und konnte die normalen Bewegungen sorgfältig beobachten.

Der Vortragende hat nun die verschiedenen Stellungen des Gaumensegels und die verschiedenen Formveränderungen der Seitentheile des Nasenrachenraumes nach dem Leben modellirt und auf einen Idealdurchschnitt durch den menschlichen Kopf projicirt. Indem er alle übrigen Theile in gleicher Grösse darstellte und die Veränderungen in sehr genau aufeinander folgenden Stufen jedesmal in einen dieser Idealdurchschnitte hinein modellirte, ist es dem Vortragenden gelungen, eine kinematographische Serie für die normale Bewegung des Gaumensegels herzustellen. Wenn man nämlich die einzelnen Modelle photographirte und die so gewonnenen Photographien auf einen der bekannten stroboskopischen Streifen aufklebte, so sah man deutlich die normale Bewegung des Gaumensegels. Der Vortragende ging aber noch weiter, nahm die Modelle selbst und setzte sie in einen stroboskopischen Kreis. Die Versammlung konnte sich überzeugen, dass auf diese Weise der todte Gips zur lebendigen normalen Bewegung erwacht und dass es sich in der That hier um eine Art plastischer Kinematographie handelt.

Der Vortheil dieser plastischen Kinematographie liegt auf der Hand; denn durch verschiedene Beleuchtung der Modelle vermag man die Einzelheiten bei weitem besser zu sehen, als in den zwei dimensionalen Photographien. Es zeigt sich dabei, dass das Gaumensegel in der Bewegung ganz deutlich in zwei Abschnitte zerfällt, einen horizontalen Theil und einen von diesem horizontalen Theil herabhängenden verticalen. An dem Winkel, wo diese beiden Theile aneinanderstossen, findet die Berührung des Gaumensegels mit der hinteren Rachenwand statt, von welcher aus an der entsprechenden Stelle ein starker Wulst, der sogenannte Passavant'sche Wulst, dem Gaumensegel entgegentritt und der Berührung nach dichter macht. Der herabhängende Theil des Gaumensegels, das Zäpfchen und der etwas über dem Zäpfchen vorhandene Theil, hat mit dem Abschluss des Gaumensegels beim Sprechen nichts zu thun. Daher kann auch das Zäpfchen und sogar auch ein Theil des Velum pendulum bei einem normalen Gaumensegel ohne Gefahr abgeschnitten werden, ohne dass die Sprache darunter leidet.

Die weiteren physiologischen Resultate sind folgende:

1. Die im schlaffen Zustande bogenförmige Wölbung des Velum wird bei der Hebung deutlich winklig geknickt. An der Spitze des

Digitized by Google

Winkels ist die Hauptmasse des Levator veli eingelagert. Vom Munde aus sieht man bei der Erhebung eine scharfe Einziehung an dieser Stelle, welcher horizontal gegenüberliegend die Stelle genau entspricht, wo sich die Hinterfläche des Gaumensegels an die Rachenwand anlegt.

2. Der horizontale Theil des Gaumensegels, vom harten Gaumen aus direct nach hinten gehend, steigt bei stärkerer Erhebung über die horizontale Linie hinaus und bildet mit dem harten Gaumen einen mehr oder weniger grossen Winkel (10–20°). Gleichzeitig mit dem Aufsteigen des Levatorwulstes zwischen den Tubenschenkeln werden beide Tubenknorpel der Mittellinie genähert. Dadurch entstehen auf der oberen Fläche des Gaumensegels Längsfalten.

3. Der senkrechte (perpendiculäre) Theil des Gaumensegels legt sich für gewöhnlich nicht an die hintere Rachenwand, sondern hängt ruhig schräg nach vorn herab. Nur bei sehr starker Erhebung, z. B. bei sehr hohen Tönen, beim Leerschlucken wird durch die mit dem Levator gleichzeitige Contraction des Azygos uvulae noch eine Hebung bewirkt und Umständen der Anblick des Segels vom Munde aus spitzwinklig, so z. B. beim Bauchreden, wobei die Uvula die höchste Spitze, die Gaumenbögen die Schenkel des Winkels bilden.

4. Die Rachenwand zeigt stets einen in der Gegend des Musculus pterygo-pharyngeus gelegenen Querwulst, der mehr oder weniger gross, sich genau der Anlagerungsstelle des Gaumensegels gegenüber befindet. Auch hier zeigen sich durch das Aneinanderrücken der Tubenknorpel öfters Längswülste im Rachen, meist allerdings nur bei catarrhalisch veränderter Rachenschleimhaut.

5. Auch bei der höchsten Erhebung des Musculus levator wird die Tubenöffnung niemals ganz geschlossen, sondern nur mehr oder weniger verengert.

3. Röpke (Solingen): Weitere Berichte über die Radicaloperation bei chronischen Verschleimungen und Eiterungen der oberen Nasennebenhöhlen mit Krankenvorstellungen.

Vortr. verweist auf seine Publication im Archiv für Laryngologie, Bd. VIII, 2. Er hat jetzt im Ganzen 16 Fälle nach der dort angegebenen Methode operirt, von denen nur eine Patientin (ein anämisches, scrophulöses junges Mädchen) nicht geheilt worden sei. Recidive sind bis jetzt nicht beobachtet. Wegen der mannigfachen anatomischen Abnormitäten der Stirnhöhle macht er in allen Fällen vor der Radicaloperation eine Probeaufmeisselung. Zum Schluss stellt Vortr. folgende Thesen auf:

1. Durch die Radicaloperation können selbst veraltete Fälle von Stirnhöhlen- und Siebbeineiterungen in kurzer Zeit mit ziemlicher Sicherheit zur Ausheilung gebracht werden.

2. Selbst bei grossen Stirnhöhlen und in Fällen doppelseitiger Eiterung ist die Entstellung nicht derartig, dass die Operation aus diesem Grunde zu verwerfen sei. In den meisten Fällen ist das kosmetische Resultat ein gutes zu nennen.

Discussion.

Flatau beglückwünscht Vortragenden zu den schönen Erfolgen und stellt eingehende Fragen über die pathologische Anatomie und die Sicherstellung der Diagnose an den Vortragenden.

Digitized by Google

Levi wundert sich über die grosse Zahl der Patienten, die Vortragender einer Radicaloperation unterzogen hat. Er selbst sähe nur sehr selten Stirnhöhleneiterungen.

Hopmann hat auch Kammerbildungen in den Stirnhöhlen gesehen.

Hartmann antwortet auf die Fragen Flatau's und verwahrt sich gegenüber den Darlegungen Levi's, dass er die Indication zur Eröffnung der Stirnhöhlen zu weit ziehe.

Im Schlusswort giebt Vortr. auf die Fragen Flatau's Antwort und bemerkt zu den Ausführungen Levi's, dass die grosse Zahl der zur Operation gekommenen Fälle mit der in seinem Wirkungskreise bestehenden Industrie in Zusammenhang zu bringen sei. Im Uebrigen hätte er, wie im Vortrage bereits erwähnt, die Fälle, die zu dieser eingreifenden Operation geeignet wären, sorgfältigst ausgesucht.

Mittheilungen aus der Praxis.

Von

Prof. **W. Nikitin,** St. Petersburg.

1. Ein Fall von Hydrorrhoea nasalis.

Alexandra L., 11 Jahre alt. Leidet seit ihrer Kindheit an Schnupfen, der durch Secretion von eitrig-schleimiger Flüssigkeit, welche grösstentheils beide Nasenlöcher ausfüllte und an den Nasenöffnungen zu Borken eintrocknete, sich äusserte. Das Kind musste sich öfters schnäuzen, so dass 2—3 Taschentücher täglich verbraucht wurden. Gleichzeitig stellten sich häufige Kopfschmerzen ein, namentlich in der Stirn; der Appetit wurde geringer und es trat allgemeine Schwäche ein. Alle die genannten Erscheinungen nahmen vom August 1897 zu. Bis April 1898 liess sich Patientin bei anderen Specialisten behandeln, im April aber trat dieselbe in meine Behandlung. Die Hauptklage der Patientin bestand darin, dass sie genöthigt sei, fast jeden Augenblick sich die Nase zu wischen und sich zu schnäuzen, indem die Secretion bei Bewegung und Aufregung zunehme. Zeitweise kam ein Geruch aus der Nase. In der Nacht trocknete das Secret in der Nase zu Borken ein, was durch Verhinderung der Nasenathmung einen unruhigen Schlaf bedingte. Ausserdem klagte Patientin über häufige Kopfschmerzen. Im Ganzen erschien das Kind blass, schwach, heruntergekommen. Bei der Untersuchung der Nasenhöhle erschienen beide Nasenlöcher von schleimig-eitriger Flüssigkeit gefüllt, die beim Schnäuzen nicht vollkommen entfernt sein konnte. Die Schleimhaut der Nasenmuscheln war verdickt und geröthet; frei durch die Nase athmen konnte die Kranke nicht, denn immer erschien bald das eine, bald das andere Nasenloch, oder auch beide gleichzeitig, verlegt. Im Nasenrachenraum, nämlich am Gewölbe waren adenoide Wucherungen, aber in geringer Menge, vorhanden. An der hinteren Rachenwand eine ausgesprochene Pharyngitis granulosa.

Ich verordnete der Patientin alkalische Berieselungen der Nasenhöhle und ausserdem, um die Passage der Luft durch die Nase zu er-

Digitized by Google

leichtern, entfernte ich mit dem Gottstein'schen Messer die adenoiden Wucherungen. Als Resultat der angewandten Therapie ergab sich eine merkliche Erleichterung der Nasenathmung, wobei auch die Beschaffenheit des Nasensecrets sich änderte. Aus einem schleimig-eitrigen, nicht selten mit Blut beigemischten, entstand ein wässeriges Secret. Der Geruch verschwand auch, und es entwickelte sich ein vollkommenes Bild einer Hydrorrhoea nasalis. Die Patientin wischte sich fortwährend die Nase mit dem Taschentuch und wurde dadurch an jeder anderen Beschäftigung gehindert. Des Nachts entstanden immer auf dem Kissen der Patientin viele steife, farblose Flecken. Die Gesammtflüssigkeit, die im Laufe des Tages ausgeschieden wurde, konnte nicht aufgesammelt werden; die Patientin machte täglich etwa drei Taschentücher nass. Die geringe Menge der Flüssigkeit, die ich erhalten konnte, stellte eine schleimig-wässerige, ziemlich durchsichtige Flüssigkeit von schwach alkalischer Reaction vor und zeigte unter dem Microscop wenige Epithelzellen und Detritus.

Die Behandlung nach der Operation bestand in Mitteln zur Verbesserung des allgemeinen Ernährungszustandes (ausser nahrhafter Kost wurden Arsen- und Eisenpräparate verabfolgt), in Berieselung des Nasenrachenraumes mit schwacher Zinklösung (0,12—0,2 auf 200 Wasser) und in interner Anwendung von Extr. Hydrast. Canadensis fluid. abwechselnd mit Atropin. Wie das eine, so auch das andere von den beiden letztgenannten Mitteln habe ich zu dem Zweck verordnet, um die Hyperämie der Nasenschleimhaut herabzusetzen, die Energie der vasomotorischen Nerven zu heben und die Contraction der Gefässe hervorzurufen. Unter dem Einflusse dieser Therapie nahm die Menge der secernirten Flüssigkeit allmählich ab, und nach Verlauf von fünf Monaten nach der Operation wurde die Patientin von ihrem Uebel vollkommen befreit.

Bekanntlich sind Fälle von derartiger wässeriger Ausscheidung aus der Nase höchst selten. In der Literatur sind nur einige ähnliche Beobachtungen beschrieben, die von Dr. Lichtwitz[2]) zusammengestellt sind mit Beifügung seines eigenen Falles, in welchem ein gleichzeitiges Leiden des Sinus frontalis vorlag. Im Einklang mit Bosworth und Hardie sieht auch Dr. Lichtwitz die Ursache der wässerigen Ausscheidung aus der Nase in einer Parese der Vasomotoren der Nasenhöhle, wobei die Parese möglicher Weise eine reflectorische Erscheinung abgiebt in Folge der einen oder der anderen Erkrankung der Nasenhöhle oder der Adnexa derselben. In dem Falle von Lichtwitz scheint die Ursache in der Affection des Sinus frontalis zu liegen.

In der That, von allen Theorien, die zur Erklärung der Hydrorrhoea nasalis herangezogen wurden, muss auch meines Erachtens nach als die wahrscheinlichste diejenige bezeichnet werden, die die betreffende Ursache in der reflectorischen Parese der Vasomotoren der Nasenschleimhaut sucht. In meinem Falle z. B. ist es auch am allerwahrscheinlichsten, eine reflectorische Parese der vasomotorischen Nerven

---

[2]) L. Lichtwitz: Beitrag zum Studium der Hydrorrhoea nasalis. Prager med. Wochenschrift 1893, 7—9.

Digitized by Google

der Nasenschleimhaut anzunehmen, in Folge des Vorhandenseins der adenoiden Wucherungen im Nasenrachenraum. Wenigstens nach der operativen Entfernung dieser Wucherungen, besonders aber nach der Vernarbung der afficirten Schleimhaut, gab die eingeleitete Therapie sehr schöne Resultate, während vor der Operation jede medicamentöse Therapie erfolglos blieb. Der Umstand, dass vor der Operation das Secret ein schleimig-eitriges war, nach der Operation aber eine wässerige Beschaffenheit annahm, kann, wie mir scheint, dadurch erklärt werden, dass anfänglich dem wässerigen Secret der Nase das eitrige Secret der Rachenhöhle sich beimischte.

2. Primäre tuberculöse Affection der Epiglottis. Operation. Heilung.

N. N. S., 31 Jahre alt, ohne deutlich ausgesprochene hereditäre Prädisposition, bemerkte im Januar 1892 das Auftreten eines unangenehmen Gefühls im Halse beim Schlucken, trockenen Husten und leichte Athemnoth bei Bewegung. Fiebererscheinungen empfand Pat. nicht und wiederholte Messungen der Körpertemperatur ergaben nie höhere Zahlen als 37,0—37,2. Appetit war gut, keine Obstipation. Patient war starker Raucher und schrieb diesem Umstande seinen Husten und Schluckbeschwerden zu. So verhielt sich die Sache bis 1897, als die Hartnäckigkeit des Uebels den Patienten in Unruhe setzte, um so mehr, da im November und December 1897 der mit dem Husten zuweilen herausbeförderte spärliche Auswurf blutig gefärbt erschien. Gleichzeitig begann Patient auch abzunehmen, obgleich die Verdauung und der Appetit nichts zu wünschen übrig liessen. Als er im December 1897 mich zu Rathe zog, konnte ich keinerlei objective Veränderungen seitens der Lungen und anderer Organe nachweisen. Bei der Untersuchung der Nasen- und Rachenschleimhaut war nur eine unbedeutende Blässe derselben aufgefallen. Die Epiglottis stellte eine unregelmässig-höckerige Geschwulst, die zwar von unveränderter Schleimhaut überzogen war, vor. Ulceration war nirgends zu constatiren. Die wahren wie auch die falschen Stimmbänder, ebenso auch die hintere Larynxwand zeigten keine Veränderungen. Lymphdrüsen nirgends durchzufühlen. Die Temperatur übersteigt nie 37,2 Abends. Trockener Husten. Unangenehmes Gefühl und Schmerzen beim Schlucken. Keine reine Stimme. Der Appetit und das allgemeine Wohlbefinden befriedigend. Geringe Athemnoth bei Bewegung.

In Anbetracht des guten Zustandes des Patienten beschloss ich, die stark veränderte Epiglottis auf operativem Wege zu entfernen. Vor der Operation wurde der Geschwulst ein Stück entnommen zu microscopischer Untersuchung. Letztere ergab eine stark ausgesprochene Tuberculose der Epiglottis. Die Operation wurde mittelst der galvanocaustischen Schlinge ausgeführt nach vorausgeschickter Cocainisirung und mit nachfolgender Bepinselung der Operationswunde mit 50 pCt. Milchsäurelösung. Keine Blutung. Schmerzliche Empfindungen beim Schlucken belästigten nach der Operation Patienten wenig. Die weitere Behandlung bestand in täglicher Bepinselung der Wunde mit Milchsäure und Pulverisiren mit Morphium- und Cocainlösungen. Die Vernarbung ging ziemlich rasch vor sich, so dass zwei Wochen nach der Operation Patient die Klinik verliess. Die ganze Zeit nach der Ope-

Digitized by Google

ration blieb die Temperatur normal. Der Husten wurde viel schwächer, die Schmerzempfindungen beim Schlucken verschwanden allmählich. Dem Kranken wurde eine roborirende Therapie verordnet, und im Sommer, im Laufe von drei Monaten, machte Patient eine Kumiss- (Pferdemilch-) Cur durch.

Bei seiner Rückkehr nach St. Petersburg im Herbst, sechs Monate nach der Operation, hatte sich Patient merklich erholt. Das Körpergewicht hatte zugenommen. Patient hustete fast gar nicht und klagte über keinerlei unangenehme Empfindungen im Halse. Die Wunde im Kehlkopf ist vollkommen vernarbt.

Die Ursache seines Leidens schreibt Patient dem Umstande zu, dass er in seiner Berufsthätigkeit als Angestellter am Archiv die Gewohnheit sich zueignete, die Fingerspitzen zu lecken beim Durchblättern alter Documente und Urkunden.

3. Abscess der Nasenscheidewand.

Soja K., 13 Jahre alt. Seit Juli 1898 klagte Patientin über Schmerzen in der Nase, temporäres Verlegtsein der Nase und Ausscheiden von Borken. Die Bildung der Borken verursachte Jucken in der Nase, worauf Patientin dieselben herausriss und dadurch Blutungen hervorrief. Zwar traten Blutungen aus der Nase auch selbstständig auf. Im August machte Patientin eine fieberhafte Krankheit durch, welche mit Husten, Schnupfen, Schmerzen in der Nase und an anderen Körpertheilen vor sich ging. Diese Krankheit hielt etwa zehn Tage an, worauf Patientin genas, aber das Verlegtsein der Nase wurde stärker, häufiger und anhaltender. Ende August bemerkte die Mutter der Patientin, dass die Nase der letzteren breiter erscheint, als vordem, und dass die beiden Nasenlöcher durch gräulich-rothe, bei Berührung elastische, auf Druck unempfindliche Geschwülste ausgefüllt sind. Das Athmen durch die Nase wurde für die Kranke ganz unmöglich, aber Schmerzen in der Nase empfand sie nicht.

Als Patientin anfangs September sich an mich wandte, ergab die Untersuchung, dass die Nase der Patientin sehr breit ist und in den beiden Nasenlöchern Geschwülste von röthlich-grauer Farbe sichtbar sind, die die betreffenden Nasenlöcher, besonders rechterseits, ausfüllen. Beide Geschwülste liessen sich leicht mit der Sonde umgehen, waren elastisch, unempfindlich, bluteten nicht und gingen vom Knorpeltheil der Nasenscheidewand zu beiden Seiten aus. Im Bereich des Rachens, des Nasenrachenraumes und des Kehlkopfes keinerlei Veränderungen.

Ich machte beiderseits Einschnitte in die Geschwülste, wobei sich etwa ein Esslöffel Eiter, gemengt mit Blut, entleerte. Die Nasenscheidewand erwies sich beim Sondiren rauh, vom Perichondrium entblösst und bei Berührung empfindlich. Eine Perforation war nicht vorhanden. Nach der Incision wurde die Nasenhöhle mit Borsäurelösung (4 pCt.) ausgespült und mit Sublimatwatte tamponirt. Am folgenden Tage musste auf der rechten Seite ein Stück der den Abscess bedeckenden Schleimhaut excidirt werden, da sonst der Eiterabfluss erschwert war. Unter eingeleiteter antiseptischer Behandlung genas Patientin sehr rasch ohne jegliche Complicationen.

Bei Besprechung der Aetiologie der idiopathischen Perichondritis

Digitized by Google

der Nasenscheidewand nimmt Dr. Danziger[3]) als häufigste Ursache dieser Erkrankung eine traumatische Verletzung der Nase an (Schlag, Fall auf das Gesicht u. s. w.), eine Affection der Nasenschleimhaut mit Bildung von Erosionen, durch welche pathogene Microorganismen in die Tiefe eindringen können, oder schliesslich Infectionskrankheiten, namentlich Influenza.

Die letztgenannte Ursache wird aller Wahrscheinlichkeit nach auch dem von mir beschriebenen Falle zu Grunde liegen.

Eine neue Stativlampe für laryngo-rhinoscopische Zwecke.

Von

Dr. med. **R. Henke**, Clausthal.

Im Laufe einer langjährigen laryngo-rhinologischen Praxis habe ich in stets wachsendem Maasse die Unbequemlichkeiten empfunden, welche die Einstellung der mir bekannten Stativlampen-Modelle in das jeweilig zur Untersuchung erforderliche Niveau verursacht.

Die Trennung der die Lampen constituirenden Einzelcomponenten, welche zumeist weder mit dem Stativ, noch untereinander durch ein für alle Mal geschlossenen und doch amovibeln Verband zusammenhängen, die Feststellung der je für sich meist in knappen hemisphäroiden, resp. in kurzen cylindrischen Hülsenführungen mobilen Partialtheile durch zeitraubende und bei häufigen Wiederholungen in kurzen Fristen durch den dazu erforderlichen Kraftaufwand die Ruhe der Hand beeinträchtigende und trotzdem nur eine unvollkommene Stabilität garantirende, bei Benutzung von Gas- oder Petroleumlicht, welches eine unvermeidliche Erhitzung der zu handhabenden Theile bewirkt, im gewollten Moment oft unausführbare Klemmschrauben-Manipulationen, ferner die mehrfach ungenügende Verstellbarkeit und Solidität der Reflector-Armatur, die unter Umständen zu Ortsveränderungen der Lampenstellung oder der Position des Untersuchungsobjectes zwingt, liessen mich auf eine Construction sinnen, welche bei Vermeidung der gerügten Uebelstände die Möglichkeit gewähren sollte, mit einem einzigen, leicht und ohne Kraftanstrengung ausführbaren Handgriffe gleichzeitig Leuchtquelle, Blende, Linsensystem und Reflexvorrichtung in jedes beliebige, innerhalb der Bedarfsgrenzen liegende Niveau ohne Zeitverlust einzustellen und in ihm zu fixiren.

Das Ergebniss meiner Bemühungen ist die nachstehend abgebildete und beschriebene Stativlampe, welche zunächst zur Beleuchtung von Mund-, Rachen-, Kehlkopf- und Nasenhöhle bestimmt, doch auch für Ohren-Untersuchungen, insoweit dieselben Lampenlicht indiciren, tauglich ist.

Bei der Construction ist in erster Linie, und zwar durch Verwendung meines Wissens zu gedachtem Zwecke bisher noch nicht

[3]) Monatsschrift für Ohrenheilkunde etc. 1897, S. 16.

Digitized by Google

verwertheter mechanischer Mittel, auf Leichtigkeit, Schnelligkeit und Genauigkeit der Handhabung, sodann aber auf die optischen Verhältnisse behufs Erzielung grösstmöglicher Lichtstärke und Ausführbarkeit

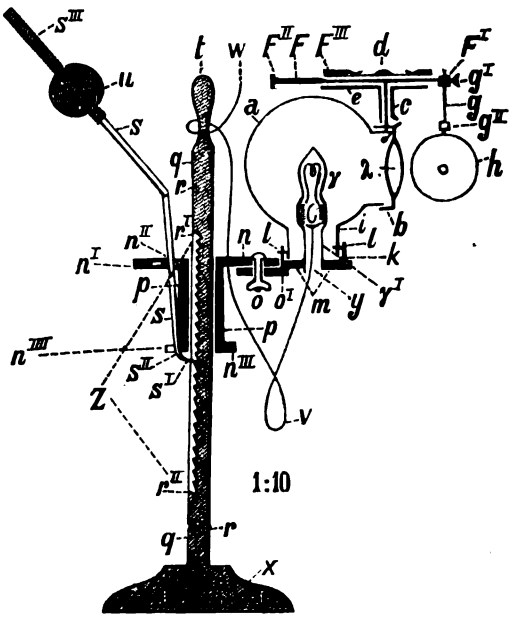

Es bezeichnen:

a. Hohlkugel. b. Linsenfassung. c. Stabdrehgelenk. d. dessen Kugelspitze. e. Hülse des horizontalen Reflectorarmes. F. Horizontaler Reflectorarm. F^{I}. dessen Kugelende. F^{II}. dessen Kopfschraube. F^{III}. Regulirfedern. g. Senkrechter Reflectorarm. g^{I}. Schraube zum Feststellen desselben. g^{II}. Doppeltes Kugelcharnier. h. Reflexspiegel. i. Tubus der Hohlkugel. k. Fassungsring. l. Doppelter Bayonnettverschluss. m. Gestellplatte für die Beleuchtungsvorrichtung. n. Anschlussplatte der Führungshülse zur Verbindung mit m. n^{I}. Schwanzstück von n, bei n^{II} zur Aufnahme des Hebels geschlitzt. o. Flügelschraube zur Verbindung von m und n. o^{I}. Die Verbindungsstelle. p. Führungshülse. n^{III}. deren unterer Rand. n^{IIII}. dessen Gabelschlitz zur Aufnahme der Sperrklinke. q. Stativrohr, von r^{I} bis r^{II} mit offenem Schlitze. r. Eisenstab im Inneren von q, bei Z zur Zahnstange geformt. s. Hebel. s^{I}. dessen Sperrklinkenende. s^{II}. Charniergelenk. s^{III} Schraubengang für: u. das Contregewicht. t. Knopf des oberen Stativendes. v. Kabel, bei w. zum Steckcontact führend. x. Lampenfuss. y. Loch des Gestellplattencentrums zur Aufnahme von γ^{I}, der Röhre für v, und der Glühlampe γ. λ. Linse.

der verschiedenen in Frage kommenden Beleuchtungsarten Rücksicht genommen.

Die Lampe ist aus fünf Haupttheilen zusammengesetzt: dem Stativ,

Digitized by Google

der Hülse, dem Hebel, der Beleuchtungsvorrichtung und der Reflector-Armatur.

1. Das Stativ von 70 cm Höhe ist aus einem starkwandigen Metallrohre angefertigt, in dessen Innerem ein mit der vorderen[4]) Rohrwand fest verbundener, solider, senkrecht gestellter Eisenstab verläuft, dessen über das Rohr hinausragendes oberes Griffende einen abnehmbaren, handlichen Metallknopf trägt und dessen unterer Theil in den schweren, breiten Fuss sicher eingeschraubt ist. Die Rückwand des Rohres ist behufs Aufnahme und Führung der Sperrklinke des Hebels mit einem Schlitz von halber Rohrlänge (= 35 cm) und 1,5 cm Breite versehen, in dessen ganzem Bereiche der Eisenstab zur Zahnstange mit einer gleichmässigen Zahnhöhe von je 0,5 cm entwickelt ist.

2. Die Hülse stellt einen etwa 12 cm langen, starkwandigen, oben und unten offenen Hohlcylinder aus Metall dar, welcher bei genauestem Anschluss an das Stativrohr dieses rings umfasst und auf ihm leicht und sicher in der Längsrichtung verschieblich ist, sobald die Sperrklinke des Hebels ausgelöst wird. Ihr oberer, breit ausladender Rand geht nach vorn mit geschweiften Contouren in ein sich verbreiterndes Anschlussstück zur Verbindung mit der die Beleuchtungsvorrichtung tragenden Gestellplatte, nach hinten in ein schmaleres, kürzeres, rectanguläres Schwanzstück über, welches den Rahmen eines rechtwinkligen, geradrandigen, rings geschlossenen Ausschnittes von 5,5 cm Länge und 1,5 cm Breite für die Excursionsbewegungen des durch ihn geführten Hebelarmes bildet. Der untere, in gleicher Breite wie der obere ausgelegte Hülsenrand ist nach rückwärts zu einem verjüngten, gabelförmigen, hinten offenen Endstücke gearbeitet behufs Aufnahme der Sperrklinke des unteren Hebelendes, welche hier vermittelst eines durch ihre eigene Substanz und diejenige beider Gabeläste hindurchgeführten Stiftes Charnierbewegung um eine zur Stativachse rechtwinklig gelegt gedachte, feste Horizontalachse erhält. Zur Verhütung lateraler Abweichungen (ad peripheriam) ist der Unterfläche des unteren Hülsenrandes eine Führungsplatte angeschraubt, welche in den Schlitz des Stativrohres in dessen ganzer Breite eingreift.

3. Der Hebel ist ein in die Ebene der Stativachse vertical gestellter, massiver Metallstab von ca. 60 cm Länge, dessen Stärkemaasse denjenigen der zu seiner Aufnahme und Führung bestimmten Schlitze der Hülse und des Stativs adäquat sind. Sein nach vorn entsprechend abgebogenes, am Querrande zugeschärftes und somit den Abmessungen der Zahnstangenstufen, in welche es als Sperrklinke eingreift, adaptirtes unteres Ende macht ihn zu einem in dem sub 2 genannten Charnier beweglichen Ausrückhebel der Hülse und deren Adnexa. Oberhalb seiner eigenen Längsmitte und der Ebene des oberen Hülsenrandes aus dem Vierkant in die Rundstabform übergehend und sich alsbald nach rückwärts wendend, endet der Hebel nach hinten und oben in einen langen Schraubengang, auf welchem ein Contregewicht in Form einer Metallkugel von berechneter Schwere und 8 cm Durchmesser zur Sicherung der jeweiligen Ruhestellung der Sperrklinke und Aequili-

[4]) Die Ortsbezeichnungen: vorn, hinten etc. verstehen sich von einem Standpunkte gegenüber der Linsenöffnung der Hohlkugel aus.

Digitized by Google

brirung des ganzen Apparates bei Hoch- resp. Tiefstand der Hülse mit ihren Adnexen läuft oder ruht.

4. Die Beleuchtungsvorrichtung ist auf einer metallenen, kreisförmigen Gestellplatte von 9 cm Durchmesser montirt, welche mit dem correlaten Anschlussstück der Hülse mittelst besonderer Unterplattung an der Verkuppelungsstelle durch eine starke Flügelschraube verbunden ist. Hierdurch wird, je nachdem electrisches Glüh-, Gas- oder Petroleumlicht als Leuchtquelle gefordert wird, die Auswechselung der entsprechenden Beleuchtungsarmatur unter Beibehaltung desselben Stativs ermöglicht.

Für electrisches Glühlicht ist die Einrichtung analog dem von Schadewaldt befolgten Princip getroffen: Eine Metall-Hohlkugel von 20 cm Durchmesser, innen polirt und vernickelt, ruht vermittelst eines ihr als Fuss dienenden cylindrischen, oben und unten offenen, niedrigen Tubus von 8 cm Durchmesser auf der Gestellplatte unter Einfügung in einen mit der letzteren fest verbundenen Fassungsring ohne Ansatz und Feststellung in ihm durch doppelten Bajonettverschluss. Durch eine Bohrung im Centrum der Gestellplatte ist senkrecht zu ihr ein hohler Metallcylinder geschoben, welcher zum Tragen der Glühlampe und zur Zuleitung des diese speisenden Kabels dient.

Die Vorderfläche der Kugel ist in ihrer Mitte von einem kreisförmigen Ausschnitt durchbrochen behufs Aufnahme einer Biconvexlinse sammt deren Fassung und Verschraubung.

Die Metallhohlkugel hat vor einer mit Spiegelfolie belegten Glasglocke den Vorzug grösserer Dauerhaftigkeit und geringerer Abnutzung, besonders der spiegelnden Fläche.

Für Gas- resp. Petroleumbeleuchtung sind die erforderlichen Utensilien ebenfalls auf einer Gestellplatte montirt, welche unten mit Luftzufuhrcanälen versehen ist, wie die Hohlkugel oben mit Schornstein.

5. Die Reflector-Armatur. Die Fassung der Linse trägt auf ihrer oberen Fläche einen senkrecht über dem Linsencentrum stehenden, drehrunden, unbeweglich fixirten Metallstab, über welchen seiner ganzen Länge nach eine ihm genau angepasste Metallhülse gestülpt ist. Beide Theile bilden somit ein Dreh- (Zapfen-) Gelenk mit verticaler, feststehender Achse. Die Hülse mit ihren Adnexen dreht sich willig um die Strebe auf leichten, gegen die Reflexspiegelfassung ausgeübten Fingerdruck hin und gestattet dergestalt auf die bequemste Weise Ausführung von Lateralbewegungen der gesammten Reflector-Armatur nach rechts und links in erforderlicher Excursionsbreite.

Die Zapfenhülse trägt als oberen Abschluss eine ihr aufgeschraubte, in horizontaler Richtung □-förmig durchbohrte Metallkugel, welcher sich nach vorn und hinten beiderseits je ein gleichfalls vierkantiger Hülsenansatz als horizontale Verlängerung anschliesst. In dem so gebildeten Canale läuft ein dessen Maass- und Formverhältnissen conformer Metallstab, der sich auf die nöthige Distanz nach vor- und rückwärts leicht verschieben lässt. Zur Sicherung dieser Schiebebewegung dienen, — obschon die Vierkantgestalt die Richtungs-Abweichungen, welche die Rundform etwa zulassen könnte, ausschliesst —, noch ausserdem zwei Regulirfedern, deren je eine auf der oberen Fläche jedes Hülsenkopfes aufsitzt, durch einen in der Hülse ausgesparten

Digitized by Google

Schlitz auf dem Stabe selbst direct schleift und in ihrer Spannung nach Belieben regulirbar ist. An seinem hinteren Ende ist der Stab durch eine Kopfschraube vor unbefugtem Herausziehen geschützt. Sein vorderes Ende dagegen läuft in eine mit ihm fest verbundene Kugel aus, durch deren centrale, senkrecht gestellte Bohrung sich ein dünner, runder Eisenstab schiebt, welcher durch eine Stellschraube festgehalten wird, die, weil die Stablänge eine ein für alle Mal gegebene ist[5]), nicht weiter in Function tritt. Dieser senkrecht herabhängende Stab trägt durch Vermittelung eines seinem unteren Ende angefügten, starken, doppelten Kugelcharniers den darin nach allen Richtungen beliebig verstellbaren Reflector, einen in seinem Mittelpunkt mit randgeschwärzter Durchbohrung versehenen, schmal gefassten Glashohlspiegel von circa 9 cm Durchmesser und 30 cm Brennweite.

Die ganz aus Messing und Eisen, unter Vermeidung aller Zierrathe, welche Reinhaltung und Desinfection erschweren, solide und musterhaft präcis ausgeführte Lampe ist durchweg polirt, stark — besonders auch an den Gelenktheilen — vernickelt und lässt sich leicht zerlegen, wie wieder zusammensetzen. Ihre bedeutende Schwere sichert sie vor dem Umfallen oder auch nur erheblichem Erschüttertwerden. Durch Vermeidung aller Schrauben in der Construction, besonders in derjenigen des Reflectormechanismus, ist ihre Handhabung gegenüber der sämmtlicher mir bekannten Typen nicht nur eine Zeit ersparende, leichte und bequeme, sondern auch die jedesmalige Stellung absolut sichernde.

Behufs Einstellung der Beleuchtungs- und Reflectorvorrichtung in die gewünschte Position umgreift man mit der vollen Faust den Hebel im Bereich der Hülse und, ihn dieser nähernd, gleichzeitig auch diese selbst. Die durch diese Manipulation erfolgte Auslösung der Sperrklinke gestattet nun die Führung der Hülse und ihrer Pertinenzen in die gewollte Stellung, in welcher angelangt man unter Lockerung des Handschlusses die Sperrklinke in die entsprechende Zahnstangenstufe nur einschnappen zu lassen braucht, um die genommene Position wieder zu sichern. Bei Hochstellung ist das Contregewicht entsprechend nach oben zu schrauben. Man ist somit im Stande durch einen einzigen Griff die Leuchtquelle sammt dem Linsen- und Reflectorsystem in das für jeden Fall erforderliche Niveau zu heben oder zu senken, welche Manipulation bei der Stufenfolge der Zahnstangenetagen in Distanzen von je 0,5 cm mit grosser Genauigkeit sich vollziehen lässt.

Die optischen Verhältnisse bezüglich der Leuchtquellenausnützung und der Linsen-Hohlspiegel-Combination sind in Kurzem diese: Die Innenfläche der Hohlkugel bildet um das in den Mittelpunkt der Kugel, welcher zugleich Brennpunkt der achromatischen Biconvexlinse von 6,50 cm Durchmesser bei 10 cm Brennweite ist, gerückte Lichtcentrum einen concentrisch angeordneten, sphärischen Hohlspiegel. Der Effect dieses Arrangements ist ein Reflexparallelismus der Lichtstrahlen und deren in vermehrter Anzahl erzwungener Austritt durch die Linse, mithin eine nach photometrischen Erfahrungen um etwa das Dreifache gesteigerte Lichtstärke. Dieser Zuwachs an Licht kann freilich bei Ver-

[5]) Cfr. pag. 562, * seqq.

Digitized by Google

wendung von Gas- oder Petroleumflammen nicht erzielt werden wegen der bei dieser Lichterzeugung nöthigen Unterbrechungen der Kugeloberflächen-Continuität und des dadurch aufgehobenen Concenterreflexes im Innern der Kugel.

Die aus der Linse passirenden Parallelstrahlen werden von dem sie auffangenden Reflector, dessen Mittelpunkt* in der Achse der Hohlkugel-, Licht- und Linsen-Centra liegt, in ca. 30 cm Distanz wieder zum Flammenbilde gesammelt. Ein im inneren Hohlraum der Linsenfassung eingesetztes, beliebig auszuschaltendes Diaphragma von 0,5 cm Randbreite dient, unbeschadet der Helligkeit, zur Abblendung von etwa störenden Randstrahlen bei Betrachtung kleinerer Objecte. Modificationen der Beleuchtung resp. der Lichtstärke sind durch Verstellungen der Reflector-Armatur bequem und schnell zu erzielen behufs Untersuchung mit Focallicht, dessen Wärme, bei electrischer Glühlampen-Installation wenigstens, nicht zu fürchten ist, oder mit dem Lichte präresp. postfocaler Zerstreuungskreise.

Durch die Verwendung des Princips einer um das electrische Glühlicht rings geschlossenen, kugelförmigen Hohlspiegelfläche entfällt zugleich auch der Zwang sich der kostspieligen Focuslampen, wie solche bei offener Blende nicht zu entbehren sind, als Leuchtquelle zu bedienen. Eine 10 Normal-Kerzen starke gewöhnliche Glühlampe, für die ich in besonderen Fällen eine 16-kerzige substituire, liefert eine Lichtfülle, wie ich solche bei meinen übrigen für electrisches Glühlicht adaptirten Stativen durch 25-normalkerzige Focusbügel nicht habe erreichen können. Vortheilhaft bleibt es allerdings immer, auch für das hier besprochene Modell Focuslampen zu installiren und möglich ist es, Glühlampen von so viel Kerzenstärken in Anwendung zu ziehen, als es die Raumabmessungen des auf directen Anschluss an den von einer Beleuchtungs-Centrale zu liefernden Strom von ca. 100—110 Volt Spannung berechneten Instrumentes überhaupt zulassen.

Selbstverständlich führt die Lampenfassung auf dem Träger in ihrem Kopfstück das Edison'sche Normalgewinde und hat das freie Ende des die beiden Leitungsschnüre vereinigenden Kabels von beliebiger Länge einen Steckcontact. Bei Einstellungen und Rückungen der Lampe hat man, wie bei allen portativen Glühlicht-Constructionen, im Interesse der Erhaltung sowohl des Kohlenfadens, als der aus Hartglas gefertigten Birne auf Vermeidung starker Erschütterungen durch brüske Handhabung Rücksicht zu nehmen.

Die für das Untersuchungs- resp. Operationszimmer bestimmte, im gewöhnlichen Sinne nicht transportable Stativlampe ist wegen ihrer bequemen Stellbarkeit und Lichtstärke, — alsdann ohne Reflector-Armatur —, auch für Diejenigen brauchbar, welche sich ausschliesslich des Stirnbandreflectors bedienen, von geringerem Interesse dagegen für Alle, welche Photophore oder Spiegel mit Mignonlampen-Armatur benutzen.

Es liegt nicht im Bereiche oder Plane dieser kleinen Publication, die verschiedenen Beleuchtungsmodi zu besprechen, oder gar zu kritisiren. Es soll jedoch zur Legitimation der Constructionsberechtigung des qu. Typs nicht unbetont gelassen werden, dass meines Erachtens die Beleuchtung auf eine der beiden oben zuletzt erwähnten Arten die

Digitized by Google

Resultate einer durch Stativlampe mit entsprechend lichtstarker Leuchtquelle bewirkten niemals erreichen kann. Dieses sowohl wegen der von den in Betracht kommenden Lampen von 1 bis höchstens 5 Normalkerzen-Stärken gelieferten Lichtmenge, als auch wegen des bei ihrer Verwendung nicht allein, aber hauptsächlich in Folge physikalisch gesetzwidriger Localisation unvermeidlichen Lichtverlustes. Dazu treten dann noch als weitere Uebelstände die Inconstanz der speisenden Primärbatterien einerseits, andererseits die Empfindlichkeit und baldige Erschöpfung der Accumulatoren. Die kleinen Lampen vertragen überhaupt nicht, oder doch nur nach Etablirung eines Vorschaltwiderstandes in Gestalt einer Glühlampe von meist 50 Normalkerzen-Stärke und Einschaltung eines Regulir-Rheostaten den Anschluss an Starkströme von Lichtcentralen. Derartige Installationen bedingen aber, abgesehen von den Kosten ihrer Anschaffung, eine bedeutende Energieverschwendung. Endlich fällt noch in's Gewicht, dass die Lämpchen trotz aller Abwehrvorrichtungen bei längerem Glühen doch unangenehm heiss werden und bei einer Gesammtleistung von höchstens 18—20 Brennstunden eine um das Sechs- bis Achtfache kürzere Lebensdauer, als Normal- oder Focal-Glühlampen besitzen.

Die Lampe ist von der Firma H. Pfau in Berlin, NW. Dorotheenstrasse 67, gefertigt und zum Preise von 120 Mark zu beziehen.

Die Priorität der aseptisch construirten galvanocaustischen Platinbrenner.

Von

Dr. **Bloebaum** in Köln.

In der Aprilnummer dieser Schrift veröffentlichte ich einen Aufsatz „Die submucöse Cauterisation mittelst meiner Glühnadel zur Behandlung der Rhinitis hypertrophicans nebst Beschreibung und Abbildung eines neu aseptisch construirten allgemeinen Platinbrenners".

Ich hatte bis dahin nur mit Brennern gearbeitet, bei welchen die Kupferschenkel zur Isolirung mit Seidenfäden umsponnen waren, auch nur solche bei Aerzten und Instrumentenmachern gesehen.

Die beschriebenen Uebelstände, welche bei solchen Brennern auftraten, veranlaßten mich, aseptische Brenner zu construiren und darauf hinzuweisen, man möge auch die electrolytischen bipolaren Instrumente ebenfalls aseptisch construiren.

Gleich nach Veröffentlichung dieser Arbeit erfuhr ich aber, dass bereits im Jahre 1892 Hirschmann in Berlin sich solche Brenner habe beim kaiserlichen Patentamte in Berlin schützen lassen.

Ferner theilte mir die Firma C. Erbe in Tübingen vor einigen Tagen mit, dass sie der Erfinder dieser Brenner sei und sich im Jahre 1894 einen Musterschutz bei demselben Patentamte darauf erworben habe.

Zu Anfang dieses Jahres wurde ein ertheilter Musterschutz wiederum

Digitized by Google

für solche Brenner der Firma Reiniger, Gebbert & Schall in Erlangen in der Deutschen Medicinalzeitung mitgetheilt.

Vor etwa vier Wochen kam noch ein fünfter Erfinder, ein Arzt, hinzu, welcher ebenfalls Musterschutz erhalten hatte.

In Wirklichkeit sind wir aber sämmtlich nicht die Erfinder, denn ein aseptischer Brenner ist bereits abgebildet im Jahre 1883 in dem Werke „Dr. von Lewandowsky, Electrotechnik in der practischen Heilkunde", S. 310, Fig. K. Wien.

II. Referate.

a) Rhinologische:

Ein Fall von Adeno-Carcinom der Nase. Von M. Thorner in Cincinnati. (Arch. f. Laryngol. etc. 1898, Bd. VIII, pag. 380.)

Es handelt sich um einen 47 Jahre alten Landwirth, dessen linke Nasenhöhle völlig durch eine Geschwulst verstopft war, welche vom Naseneingange sich nach hinten durch die ganze Nase erstreckte und aus der Choane herausreichend den Raum zwischen dieser und der hinteren Rachenwand beinahe ausfüllte und das linke Ostium tubae Eustachianae ganz verlegte. Die vielfach excidirte, aber immer wieder recidivirende Neubildung zeigte microscopisch das Bild eines Adenoma malignum, in welchem später carcinomatöse Degeneration nachgewiesen wurde. Da Patient eine Radicaloperation mit temporärer Resection des Oberkiefers verweigerte, so breitete sich die Geschwulst weiter aus und brach durch die Nasenwände nahe der Nasenwurzel, an welcher Stelle häufige Blutungen aus der Geschwulstmasse erfolgten, durch; die linke Augenhöhle wurde allmählich ganz von der Geschwulst ausgefüllt, bis etwa $2^1/_2$ Wochen vor dem Tode der linke Augapfel gänzlich zerstört war. Zur Zeit des Todes hatte die aus der Orbita weit hervorragende Geschwulst einen Breitendurchmesser von etwa $6^1/_2$ cm. Das Gehör war während der letzten zehn Tage gänzlich zerstört, das Sensorium während der letzten 5—6 Tage absolut benommen. Der ganze Verlauf der Krankheit erstreckte sich auf etwa zwei Jahre.

Beschorner.

Ein Fall von bösartigen Nasenpolypen. (Un cas de polype malin du nez.) Von Dr. H. Mackenzie. (British Medical Journal und Revue hebdomadaire de laryngologie et d'otologie 1898, No. 8.)

Der Fall ist insofern interessant, dass in dem einen Nasenloch gutartige, in dem anderen ein bösartiger Polyp sassen, ferner, dass letzterer von Anfang an, ehe chirurgisch eingegriffen worden war, bösartiger Natur war; der Uebergang einer gutartigen Neubildung in eine bösartige hatte also spontan stattgefunden. Dr. P. K.

Digitized by Google

Die Radicaloperation bei chronischen Verschleimungen und Eiterungen der oberen Nasennebenhöhlen. Von Dr. Röpke in Solingen. (Arch. f. Laryngol. etc. 1898, Bd. VIII, pag. 308.)

Die Erwägung, dass der Kuhnt'schen Operationsmethode der Nachtheil anhaftet, dass bei derselben das Siebbein nicht genügend berücksichtigt wird, dass aber bei den Methoden von Jansen, Killian und Luc-Ogston, die auf Ausräumung des Siebbeins grossen Werth legen, der Ueberblick über den Krankheitsherd in der Stirnhöhle und seine exacte Ausrottung unmöglich ist, veranlasste R. bei seinen Radicaloperationen der oberen Nasennebenhöhlen, genau nach Kuhnt'scher Angabe die vordere Stirnhöhlenwand abzutragen und die kranke Schleimhaut ganz exact zu entfernen. Dann aber bohrte er sich vom Stirnhöhlenboden aus einen breiten Weg zu den Siebbeinzellen und räumte diese, soweit sie sich krank erwiesen, aus; es wurde dabei stets eine breite Communication zwischen Stirnhöhle und Nebenhöhle angestrebt. Die so von R. operirten, theilweise recht complicirten Fälle (7 weibliche, 5 männliche Kranke im Alter von 17 bis 40 Jahren betreffend), deren Kranken- und Operationsgeschichten ausführlich mitgetheilt werden, boten nach jeder Richtung hin günstige Heilresultate.

Beschorner.

Ein Fall von subjectiver Parosmie. (Un cas de parosmie subjective.) Von Dr. Noquet. (Revue hebdomadaire de laryngologie et d'otologie 1898, No. 35.)

Im Allgemeinen sind solche Fälle cerebraler Natur, und dann fallen sie meistentheils nicht auf, weil sie Nebensymptom sind. Selbe kommen aber auch bei Schwangerschaft, Hysterie, Neurasthenie und Syphilis vor. In den Fällen, welche man als primär ansieht, besteht meistentheils ein ausgedehnter Contact zwischen den hypertrophischen Muscheln und der Nasenscheidewand, wie in dem vom Verf. beschriebenen Falle, welchen er in seinen Einzelheiten erzählt. Dr. P. K.

Ueber Xeroform. Aus dem Ambulatorium für Nasen- und Halskrankheiten des Prof. O. Chiari an der Wiener Allgemeinen Poliklinik. (Wiener klinische Wochenschrift 1898, No. 49.)

Dr. F. Hanszel berichtet über die an dem grossen Krankenmaterial dieser Klinik, jährlich 4000 bis 5000 Patienten, gemachten Erfahrungen mit Xeroform. Es bewährte sich besonders als Deckpulver auf Operationswunden gestäubt. In keinem Falle trat eine Infection der Wunde ein. Es zeigte sich eine Secretionsbeschränkung der Wunde, niemals irgend eine unangenehme reactive Erscheinung. Das Pulver lässt sich sehr gut zerstäuben, ballt sich nicht so leicht und bewährt sich in allen Fällen, in denen Jodoform nicht vertragen wurde. Ganz vorzügliche Dienste leistete das Mittel als 10proc. Xeroformgaze zur Tamponade nach Nasenoperationen; denn es ruft nicht, wie das bei Jodoformgaze so häufig der Fall ist, eine sehr starke Absonderung hervor, wirkt verlässlich antiseptisch — Tampons nach Operationen in der Nase lassen wir gewöhnlich 2—3 Tage liegen — und verursacht niemals ähnliche Reaction der Umgebung, wie es bei Jodo-

Digitized by Google

formgaze-Tamponade häufig der Fall ist. Ein gewaltiger Vorzug des Xeroforms vor dem Jodoform ist die Geruchlosigkeit und nicht in letzter Hinsicht der Umstand, dass niemals irgend eine unangenehme Nebenwirkung beobachtet wurde, was vom Jodoform nicht gesagt werden kann.

b) Pharyngo-laryngologische:

Beitrag zur Lehre der Trachealtumoren. (Contribution à l'étude des tumeurs de la trachée.) Von Dr. Hans Koschier. (Wiener klin. Wochenschrift und Annales des maladies de l'oreille et du larynx 1898, No. 8.)

Eine 41jährige, zum dreizehnten Male schwangere Frau zeigte die klinischen und laryngoscopischen Zeichen eines Trachealtumors, welcher nach verweigerter Laryngofissur auf endolaryngealem Wege glücklich in zwei Sitzungen entfernt wurde. Die microscopische Untersuchung ergab ein von den Lymphgefässen ausgehendes Endothelioma.

Dr. P. K.

Acute Dyspnoe, hervorgerufen durch Trendelenburg's Tamponcanüle. Von Prof V. Uchermann in Christiania. (Arch. f. Laryngol. etc. 1898, Bd. VIII, pag. 292.)

U. empfiehlt, den Kautschukballon bei der Trendelenburg'schen Tamponcanüle so klein herstellen zu lassen, dass er beim Aufblasen sich nicht unterhalb der Spitze der Canüle hervordrängen und das Lumen derselben verschliessen kann, wie ihm dies in einem Fall von Larynxkrebs passirt ist. Nach einem erneuten und stärkeren Aufblasen des Ballons während der Operation trat plötzlich in Folge des beschriebenen Vorganges stärkste inspiratorische Athemnoth mit Cyanose ein.

Beschorner.

Der Friedländer'sche Bacillus bei Pharyngitis und Amygdalitis. (Le bacille de Friedländer dans la pharyngite et l'amygdalite.) Von Dr. W. C. C. Pakes. (Brit. med. Journ. 1897 und Annales des maladies de l'oreille et du larynx 1897, No. 10.)

Die Untersuchungen ergaben zweideutige Resultate. Dr. P. K.

Fremdkörper im Oesophagus. Von Dr. Feige. (Deutsche medicinische Wochenschrift 1898, No. 27.)

Ein etwa 35 Jahre alter Arbeiter kam des Morgens zu Verf. mit der Angabe, er habe am Abend vorher einen Knochen verschluckt; wie gross derselbe sei, konnte er auch nicht ungefähr angeben. Zu fühlen war derselbe weder von aussen, noch als Verf. mit dem Finger einging, geschweige denn war er zu sehen. Ein zweimaliger Versuch mit dem Fergusson'schen Grätenfänger misslang. Verf. nahm hierauf den Münzenfänger und stiess beim Hinaufziehen desselben auf einen

Digitized by Google

scheinbar unüberwindlichen Widerstand unterhalb des Kehlkopfes. Der Patient wurde blau im Gesicht und drohte zu ersticken, so dass Verf. mit dem Instrument wieder zurückgehen musste, um den gefassten Gegenstand wieder loszulassen, da er den Larynx gefasst zu haben glaubte. Das war indessen nicht möglich, und Verf. war gezwungen, durch forcirten Zug die Operation zu beendigen, was denn schliesslich unter Anwendung grosser Kraft gelang. Zu Verf.'s grösstem Erstaunen befand sich fest im Münzenfänger steckend ein glattes Knochenstück, welches sich im Münzenfänger gefangen hatte und nur unter Gewalt aus demselben befreit werden konnte; die grösste Länge betrug 5 cm, die Breite 2½ cm. Dass es überhaupt möglich war, dass der Mann diesen grossen Knochen verschlucken konnte, erklärt sich nur aus der Gefrässigkeit und Gier, mit der diese Leute das Essen hinunterschlingen. Es ist hiernach nicht wunderbar, wenn es so oft vorkommt, dass Leute der Arbeiterklasse beim Verschlucken grosser Bissen ersticken; derartige Todesfälle werden dann vielfach als Herzschlag angesehen. Irgend welchen Schaden hat der Patient übrigens nicht davongetragen.

Dass aussergewöhnlich grosse Bissen, namentlich in betrunkenem Zustande und bei Geisteskranken, den Rachen passiren können, ist eine alte Erfahrung. Bekannt ist aber auch, dass plötzlicher Tod bei Geisteskranken und Betrunkenen ein nicht seltenes Ereigniss ist und dass von diesen unerwarteten Todesfällen eine nicht geringe Zahl auf Erstickung durch Fremdkörper im Halse zurückzuführen ist. (Der Referent.)

Dr. P. K.

Eine Münze während zweier Monate im Oesophagus eines Kindes. (Un cent dans l'oesophage d'un enfant durant deux mois.) Von Dr. E. King. (Canadian practitioner und Annales des maladies de l'oreille et du larynx 1898, No. 8.)

Ein 3—4jähriges Kind verschluckte die besagte Münze und nahm während zweier Monate an Kräften ab. Die Röntgenstrahlen ergaben den Sitz der Münze in der Höhe der Verbindung der fünften Rippe mit dem Sternum. Die Extraction gelang. Dr. P. K.

Fremdkörper während neun Jahren in den Luftwegen; Operation, Entfernen desselben, Heilung. (Corps étranger enclavé dans les voies aériennes pendant neuf ans; opération, extraction, guérison.) Von Dr. J. L. Buluk und Dr. R. Lake. (Lancet und Annales des maladies de l'oreille et du larynx 1898, No. 8.)

Ein Stück Hammelsknochen im rechten Bronchus. Nach dem immer beim Ereigniss sich einstellenden Erstickungsanfall trat eine Pause von acht Jahren ein, nach welcher Husten und Bluthusten sich zeigten. Der Fremdkörper wanderte in der Trachea; rauhe Stimme, Dyspnoe zeigten sich, und es wurde die Diagnose trachealer Syphilis gestellt. Die Tracheotomie ergab den Fremdkörper. Der von den Autoren aufgestellten Bibliographie gemäss bestehen seit Anfang des Jahrhunderts 31 ähnliche Fälle, von welchen aber blos drei länger als neun Monate dauerten. Dr. P. K.

Digitized by Google

Fremdkörper im Larynx, Tod durch Ersticken. (Un cas de corps étranger du larynx, mort par suffocation.) Von Dr. Guy Hinsdale. (Internat. med. Magazine und Revue hebdomadaire de laryngologie et d'otologie 1897, No. 47.)

Ein 5jähriges Kind starb plötzlich ohne nachweisbare Ursache. Bei der Section fand man einen 55 mm langen Bleistift im Larynx, welcher 7 mm dick den Larynx gänzlich verschloss, über die Stimmbänder nach oben und tief in die Trachea hineinragte. Kein Laryngealsymptom konnte auf einen Fremdkörper schliessen lassen.

Dr. P. K.

Tachycardie, hervorgerufen durch einen Fremdkörper der Speiseröhre. (Tachycardie, déterminée par un corps étranger de l'oesophage.) Von Dr. Lehmann. (Société anatomique de Paris und Annales des maladies de l'oreille et du larynx 1898, No. 8.)

Am Ende seines Lebens bot ein Tuberculöser die Zeichen einer ausgesprochenen Tachycardie dar. Die Section ergab ein Zwanzigfrankenstück in dem Oesophagus, welche Münze den Vagus verdrängte und gegen sich ebendaselbst befindende angeschwollene Lymphdrüsen andrückte. Dr. P. K.

Beitrag zur pathologischen Histologie des Antrum Highmori. Von Dr. F. Grossmann in Berlin. (Arch. f. Laryngol. etc. 1898, Bd. VIII, pag. 350.)

Bei der microscopischen Untersuchung mehrerer polypöser Wucherungen, die der Kieferhöhle eines an Empyema antri Highmori Operirten entstammten, fand G. anstatt der erwarteten Eiterkokken besonders bei Färbung nach Weigert äusserst zahlreiche hyaline Körperchen, sog. Fuchsinkörperchen, wie sie zuerst von Russel beschrieben worden sind. Dergleichen wurden zwar schon von Lubarsch in der Oberkieferhöhle nachgewiesen, aber nur immer in der normalen Schleimhaut und in sehr geringer Anzahl. Beschorner.

Ereigniss nach Entfernen eines Larynxpapilloms. (Complication grave après l'ablation d'un papillome laryngien.) Von Dr. Grazzi. (Congrès bisannuel de la société italienne de laryngologie, octobre 1897 und Annales des maladies de l'oreille et du larynx 1898, No. 8.)

Starke Blutung nach oben genannter Operation, ohne dass ein schlechter Schnitt geführt worden wäre. Die Blutung wurde auf Hämophylie zurückgeführt. Concentrirte Lösung von Cocain half.

Dr. P. K.

Untersuchungen der Lungen und Bronchialdrüsen auf Silicate. Von Dr. Woskressensky. (Centralblatt für allg. Pathologie und patholog. Anatomie, IX. Band, No. 8/9 und Wiener med. Presse 1898, No. 35.)

Die Untersuchungen an 54 Leichen von Leuten in allen Altersklassen, deren Lebensweise der Verunreinigung der Lungen nicht be-

Digitized by Google

sonders günstig war, führten zu folgenden Resultaten: 1. Der Sand findet sich ebenso wie die Kohlenpartikelchen in der Lunge aller Menschen. 2. Die Sandkörnchen gelangen aus der Luft in die Lungen, und die Quantität ist dem Alter proportional. Bei Neugeborenen findet sich der Sand nicht. 3. Die Quantität der Kieselerde hängt von der Beschäftigung des Menschen ab. 4. Die Quantität der Kohlenkörperchen überwiegt die Quantität der Kieselerde bei Erwachsenen, bei Kindern ist das Gegentheil der Fall. 5. In den Lungen ist immer weniger Kieselsäure enthalten, als in den Bronchialdrüsen. Ueberhaupt muss man sagen, dass die Chalicosis und die Anthracosis in physiologischen Grenzen ganz analoge und eng miteinander verbundene Erscheinungen sind. Dr. P. K.

Ueber die Ursachen des Stotterns. Von Dr. Holger Mygind in Kopenhagen. (Arch. f. Laryngol. etc. 1898, Bd. VIII, pag. 294.)

M. machte seine Beobachtungen und Untersuchungen an 200 Kindern und jungen Leuten. Dabei zog er in Betracht: Einfluss des Geschlechts und des Alters, Erblichkeit; ferner gewisse Krankheiten der Nase, des Nasenrachenraumens und Rachens; gewisse constitutionelle Krankheiten und schliesslich einige andere fernerliegende Ursachen; von den näherliegenden: die sogenannte „psychische Ansteckung", die acuten Infectionskrankheiten, Trauma und gewisse psychische Einflüsse. Als Resultat seines Studiums ergiebt sich, dass das Stottern als eine ausgesprochene Neurose betrachtet werden muss, welche in ätiologischer Beziehung verwandt ist mit den sogenannten Degenerationsneuropathien; diese Verwandtschaft tritt namentlich dadurch hervor, dass die Neuropathien auffallend häufig bei Verwandten der Stotterer auftreten, dass Stotterer einige von den Stigmata dieser Neuropathien darbieten; dass ferner das Stottern, ähnlich wie die meisten der erwähnten Neuropathien, an ein bestimmtes Geschlecht und an eine bestimmte Altersperiode geknüpft ist. Mit den erblichen Neuropathien hat das Stottern ferner gemein, dass die rein unmittelbar wirkenden (occasionellen) Ursachen an Bedeutung weit hinter den fernerliegenden (disponirenden) Ursachen zurückstehen. Das Stottern stimmt endlich seinem Wesen nach mit den erblichen Neuropathien überein; denn wie diese wird es durch ein starke, hervortretende Functionsstörung des Nervensystems characterisirt, während die pathologisch-anatomische Grundlage unbekannt ist. Bei alledem verwahrt sich M. vor der Annahme, dass er einen jeden Fall von Stottern als Ausdruck für eine neuropathische Familien-Disposition oder Degeneration betrachte. Beschorner.

Larynxlähmung nach Tracheotomie bei Croup. (Paralysie laryngienne postopératoire dans le croup.) Von Dr. G. Masini. (Congrès bisannuel de la société italienne de laryngologie, octobre 1897 und Annales des maladies de l'oreille et du larynx 1898, No. 8.)

Die Canüle konnte wegen Posticuslähmung nicht entfernt werden. Heilung nach geeigneter Behandlung. Dr. P. K.

Digitized by Google

Retropharyngealer Streptokokkenabscess bei einem 13monatlichen Kinde; Serotherapia antistreptococcica. Heilung. (Abcès retropharyngien à streptocoques chez un enfant de 13 mois; sérothérapie antistreptococcique. Guérison.) Von Dr. Boucheron. (Revue hebdomadaire de laryngologie et d'otologie 1898. No. 29.)

Der Titel sagt Alles. Dr. P. K.

Beitrag zur Statistik der die Trachea und den Larynx umgebenden Abscesse bei Kindern. (Contribution à la statistique des abcès péritrachéo-laryngiens chez les enfants.) Von Dr. Egidi. (Congrès bisannuel de la société italienne de laryngologie, octobre 1897 und Annales des maladies de l'oreille et du larynx 1898, No. 8.)

Massei hat zuerst auf die häufige Verwechselung obigen Leidens mit Larynxcroup hingewiesen. Verf. bringt drei neue hinzugehörige Fälle. Dr. P. K.

Von der Stellung des Kehlkopfes beim Singen. Von Dr. P. Hellat in St. Petersburg. (Arch. f. Laryngol. etc. 1898, Bd. VIII, pag. 340.)

Untersuchungen am eigenen Kehlkopfe und an den Kehlköpfen einer grösseren Anzahl von Sängern während des Singens führten H. zu folgenden Resultaten: Die Hebung des Kehlkopfes bei hohen und die Senkung bei tiefen Lauten darf innerhalb der für den Gesang zugänglichen Grenzen nicht als physiologisches Gesetz angesehen werden. Das Singen aller Vocale ist möglich bei hoher, beweglicher und tiefer Lage. Nur bei der tiefen Lage kann sich der Kehlkopf vollständig ruhig verhalten. Für die Mehrzahl der Stimmen, d. h. für Bass, Baryton, Tenor, Contraalt und dramatischen Sopran giebt die Tieflage aller Wahrscheinlichkeit nach bessere Resultate. Die Sanglichkeit der Sprache wird durch die Abwesenheit der schwer aussprechbaren Consonanten erhöht. Für das Sprechen haben im Allgemeinen dieselben Gesetze wie für den Gesang Giltigkeit. Beschorner.

Aortenaneurysma die Thoraxwand durchbrechend und linksseitige Recurrenslähmung. (Anévrysme de l'aorte perforant la paroi thoracique et paralysie recurrentielle gauche.) Von Dr. J. W. Gleitsmann. (Académie de médecine de New-York, février 1898 und Annales des maladies de l'oreille et du larynx 1898, No. 7.)

Der Titel sagt Alles. Dr. P. K.

Was ist der sogenannte typische, inspiratorische Stridor der Säuglinge? Von Dr. G. Avellis in Frankfurt a. M. (Arch. f. Laryngol. etc. 1898, Bd. VIII, pag. 326.)

A. glaubt, dass nach seinen Beobachtungen der chronische Stridor der Säuglinge nicht, wie vielfach angenommen wird, durch eine corticale Neurose, sondern durch eine einfache anatomische Stenose der Trachea hervorgerufen wird, und dass diese bedingt sei durch Druck der Thymusdrüse. Wenn die Spontanheilung in diesem Falle gewöhnlich nach 6—14 Monaten einträte, so geschähe dies bei Tracheostenos. thymica

Digitized by Google

nicht durch allmähliches Kleinerwerden der Thymus, sondern durch ein der freien Athmung günstigeres Raumverhältniss der in der Brust liegenden Organe, vielleicht auch durch eine allmähliche Zunahme der Elasticität und Widerstandskraft der Trachealknorpel. Ob auch vergrösserte Bronchialdrüsen die Trachealstenose der Säuglinge bewirken können, diese Frage sei nicht ohne Weiteres von der Hand zu weisen, die Differentialdiagnose gestalte sich jedenfalls nicht leicht. In den von Thomson und ihm selbst beobachteten und den von Rehn und König operirten Fällen war jedenfalls kein einziges Zeichen von Bronchialdrüsenvergrösserung zu finden und nimmt er daher in diesen Fällen ein Asthma thymicum, d. h. eine Tracheostenosis thymica an.

Beschorner.

Tödtliche Blutung bei hämophilischem Kinde nach der Exstirpation adenoider Vegetationen. (Hémorrhagie mortelle consécutive à l'ablation des végétations adénoides chez un enfant hémophilique.) Von Dr. C. H. Knight und Dr. J. A. Kenefic. (Académie de médecine de New-York, février 1898 und Annales des maladies de l'oreille et du larynx 1898, No. 7.)

Ein 4jähriges Kind verblutete trotz aller localer und allgemeiner Behandlung. Die starken, oft sogar tödtlichen Blutungen auch bei nicht hämophilischen Leuten sind viel häufiger, als allgemein angenommen wird. Dr. P. K.

Ueber Heredität der organischen und functionellen Störungen der Sprache. (De la transmission héréditaire des troubles organiques et fonctionels de la parole.) Von Dr. H. Gutzmann. (Deutsche medicinische Wochenschrift 1898, No. 29 und Revue hebdomadaire de laryngologie et d'otologie 1898, No. 37.)

Verf. giebt statistische Angaben über die Heredität bei Taubstummheit, bei angeborenen Gaumensegelanomalien, bei lateralem Sigmatismus, bei Stottern, bei Stummheit und dennoch normalem Gehör. Die Arbeit verdient im Original nachgelesen zu werden. Dr. P. K.

Studie über die Vocale durch Photographiren der manometrischen Flammen. (Etude des voyelles par la photographie des flammes manométriques.) Von Dr. Marage. (Académie de médecine de Paris und Annales des maladies de l'oreille et du larynx 1898, No. 8.)

Sehr interessante Experimente, welche mit den Resultaten von Hermann, Grassmann und Helmholtz übereinstimmen, obgleich die Untersuchungsmethoden ganz verschieden sind. Dr. P. K.

Zur pathologischen Anatomie der Tonsille. Von Dr. G. Finder in Berlin. (Arch. f. Laryngol. etc. 1898, Bd. VIII, pag. 354.)

F. fand, dass die eminent chronisch verlaufenden käsigen Abscesse, welche häufig, besonders an hyperplastischen Tonsillen beobachtet werden, nichts Anderes sind, als durch Retention ihres Inhaltes cystisch erweiterte Lacunen. Ferner: Bei einem grossen, gutartigen Tumor

Digitized by Google

(Fibro-Adenoma pendulum) der Gaumentonsille, der einer 27 Jahre alten Frau angehörte, stellte F. fest, dass er in seiner histologischen Structur eine genaue Wiederholung der Tonsille, welche von zahlreichen Abscessen durchsetzt ist, darstellt. Der bindegewebige Antheil des Tumors war hyalin entartet. (Die Zahl der histologisch untersuchten wirklichen Mandelgeschwülste gutartigen Characters, die in der Tonsille selbst ihren Ursprung nehmen, ist übrigens gering.) Schliesslich: Die einer Frau zugehörigen, colossal hyperplastischen Tonsillen, welche von zum Theil miteinander confluirenden Condylomen ganz bedeckt waren, liessen — abgesehen von den gewöhnlichen, für die Hyperplasie characteristischen Veränderungen — entsprechend den Stellen, die klinisch als Plaques muqueuses imponirt hatten, eine subepitheliale Infiltration und eine sehr erhebliche Epithelverdickung erkennen, so dass man auf den ersten Blick, da enorme epitheliale Zapfen in die Tiefe gingen, hätte versucht sein können, zu glauben, es handele sich um Carcinom.

Beschorner.

Fünf neue Fälle von Angina und Rhinitis pseudomembranacea contagiosa, durch den Bacillus der Septicämie der Schweine hervorgerufen. (Cinq nouveaux cas d'angine et rhinite pseudomembraneuses dues au bacille de la septicémie des porcs.) Von Dr. Arslan. (Congrès bisannuel de la société italienne de laryngologie, octobre 1897 und Annales des maladies de l'oreille et du larynx 1898, No. 8.)

Kamen alle in der Familie eines Arztes vor: Fieber, geschwollene Halsdrüsen, Mandelexsudat; letzteres macroscopisch gelatinös zum Unterschiede von Diphtheritis. Die bacteriologische Untersuchung ergab den der Schweinediphtheritis zukommenden Microben. Dr. P. K.

Prolapsus des Sinus Morgagni. (Prolapsus du Sinus de Morgagni.) Von Dr. Koschier. (Wiener klinische Wochenschrift und Annales des maladies de l'oreille et du larynx 1898, No. 8.)

Die Untersuchung von 19 an der Stoerk'schen Klinik im Zeitraum von 6 Jahren beobachteten Fällen ergab dem Verfasser, dass 4 Fälle doppelseitig, 3 linksseitig und 11 rechtsseitig waren. In keinem Falle handelte es sich um einen einfach mechanischen Prolapsus gesunden Gewebes, sondern immer um zugleich vorhandene pathologische Processe.

Dr. P. K.

Chirurgische Behandlung des Morbus Basedowii. (Traitement chirurgical du goître exophthalmique.) Von Dr. Jonesco. (Congrès français de chirurgie und Annales des maladies de l'oreille et du larynx 1898, No. 8.)

Nachdem Verf. alle Behandlungsmethoden des Basedow'schen Kropfes erwähnt, kommt er zu dem Schlusse, dass die totale Resection des Halssympathicus mit dem Cervicalganglion die beste Operation ist und sich durch ihre Einfachheit, ihre Gutartigkeit und ihren sicheren Erfolg auszeichnet. Dr. P. K.

Digitized by Google

Phlegmone glosso-epiglottica. Von Dr. J. Caz in Petersburg. (Archiv f. Laryngol. etc. 1898, Bd. VIII, pag. 374.)

Diese Benennung soll auf den acuten phlegmonösen Character der Krankheit einerseits, andererseits auf die Localisation des Krankheitsprocesses in dem Zellgewebe, welches sich zwischen der Zungenwurzel und dem Kehldeckel befindet, entsprechend der Lage der sog. Fossae glosso-epiglotticae hinweisen. C. theilt zwei hierher gehörige Fälle, eine 21jährige Dienstmagd und einen 45 Jahre alten Mechaniker betreffend, mit, und giebt die Analysirung der Erscheinungen ihm zu folgenden Schlusssätzen Veranlassung: Es giebt Fälle in der Pathologie der Halsorgane, welche vom laryngoscopischen Standpunkte aus als Phlegmone glosso-epiglottica betrachtet werden können. Ferner: In einigen Fällen können die Fossae glosso-epiglotticae eine wichtige diagnostische Bedeutung haben; schliesslich müssen die Fossae glosso-epiglotticae immer sorgfältig untersucht werden, besonders in Fällen, wo Beschwerden beim Schlucken und dyspnoeische Erscheinungen vorhanden sind. Beschorner.

Zunahme der Diphtheritis in London. (Augmentation de la diphthérie à Londres.) Von Dr. Saint Clair Thompson. (Lancet und Annales des maladies de l'oreille et du larynx 1898, No. 8.)

Trotz aller Vorsichtsmaassregeln nimmt die Krankheit immer zu. Im jetzigen Augenblick ist die Todeszahl fünf Mal stärker als bei Scharlach. Verf. schreibt die Ursache dem späten Stellen der richtigen Diagnose zu. Dr. P. K.

Die Mandeln als Eingangspforte ernster infectiöser Allgemeinerscheinungen. (Des amygdales considérées comme porte d'entrée pour des infections générales graves.) Von Dr. F. Jessen. (Münchener med. Wochenschrift 1898, No. 23 und Revue hebdomadaire de laryngologie et d'otologie 1898, No. 37.)

Verf. hat vier Fälle von allgemeiner Infection nach Angina beobachtet: acuten Gelenkrheumatismus, acute Pyämie, Streptokokken- und Staphylokokkenpneumonie. Dabei wird der behandelnde Arzt oft in Irrthum geführt; in zweifelhaften Fällen, wenn die Mandeln auch gesund erscheinen, soll man mittelst einer Hohlnadel eine Aspiration in der Mandel machen. Nur muss man sie nicht mit metastatischen secundären Mandelabscessen verwechseln. Dr. P. K.

Intubation wegen Croup bei einem 7monatlichen Kinde mit 390stündigem Verbleiben der Röhre im Larynx in 14 Zwischenräumen. Heilung. (Intubation pour croup d'un enfant de sept mois avec séjour de 390 heures en neuf reprises dans l'espace de 22 jours du tube dans le larynx. Guérison.) Von Dr. A. Bonin. (Société française de laryngologie, Mai 1898, und Revue hebdomadaire de laryngologie et d'otologie 1898, No. 36.)

Das Alter des Kindes, die Zahl der Intubationen und das lange Liegenbleiben des Rohres machen den Fall interessant. Man soll also nicht zu früh die Tracheotomie ausführen, besonders wenn nach Ent-

Digitized by Google

fernen der Röhre das sehr langsame Wiedereintreten der beängstigenden Stenose den Adductorenkrampf und die Posticuslähmung ausschliessen lassen; dieses langsame Eintreten der Stenose beweist eine bei aufhörendem Röhrendruck von innen sich wieder langsam entwickelnde Schwellung der Larynxgewebe, welche Schwellung nach Verschwinden der primären Erkrankung doch nachlassen muss. Dr. P. K.

Prophylaktische Tracheotomie behufs endolaryngealer Ausrottung eines grossen Papilloms der rechten Stimmlippe. Von Dr. B. Retzlaff in Berlin. (Arch. f. Laryngol. etc. 1898, Bd. VIII, pag. 388.)

Bei einer Frau, welche im fünften Monat schwanger war, bestand seit ca. drei Monaten Heiserkeit und Hustenreiz, später Athemnoth. Als Grund hierfür fand sich bei der laryngoscopischen Untersuchung ein Tumor mit grobhöckeriger Oberfläche, welcher $^2/_3$ der Kehlkopfhöhle ausfüllt und zum Theil in deren oberen Raum sich befindet, zum Theil subglottisch herabhängt. Letzterer Theil ist kleinwallnuss-, ersterer haselnussgross. Hinter dem Tumor bleibt ein schmaler Spalt von etwa 2 mm für die Respiration übrig. Man entschloss sich zu einer prophylaktischen Tracheotomie, um mit Ruhe und Sicherheit endolaryngeal operiren zu können. Hierauf wurde in drei Sitzungen mittelst Zange der ganze Tumor entfernt. Die microscopische Untersuchung ergab Papillom. Volle Heilung. R. glaubt im vorliegenden Falle an einen Einfluss der Schwangerschaft auf das Entstehen der Neubildung.

Beschorner.

Laryngitis subglottica acuta während Influenza. (Laryngite sous-glottique aigue dans la grippe.) Von Dr. Paul Tissier. (Annales des maladies de l'oreille et du larynx 1898, No. 5, und Revue hebdomadaire de laryngologie et d'otologie 1898, No. 35.)

Kommt bei Kindern in acuten Fällen öfters, bei Erwachsenen selten und meistens in chronischen Fällen vor. Dr. P. K.

Transformation gutartiger Larynxgeschwülste in bösartige. (De la transformation des tumeurs bénignes du larynx en tumeurs malignes.) Von Dr. E. Barth. (Archiv f. Laryngologie, VII, 2 u. 3, und Revue hebdomadaire de laryngologie et d'otologie 1898, No. 36.)

Verf. giebt die genaue Krankengeschichte eines solchen Falles, welcher für die Möglichkeit dieser Transformation spricht.

Dr. P. K.

Ueber Schilddrüsengeschwülste im Innern des Kehlkopfes und der Luftröhre. Von Dr. A. Baurowicz in Krakau. (Arch. f. Laryngol. etc. 1898, Bd. VIII, pag. 362.)

Es existiren nach B. in der Literatur nur sieben genau beobachtete Fälle der oben gekennzeichneten Art. In der vorliegenden Arbeit wird ein achter eingehend beschrieben. Er betrifft eine 21jährige Kranke. Der Beginn ihres Leidens datirt ein Jahr zurück, wo sie eine Geschwulst an der linken Seite des Halses bemerkte, zu welcher sich $^1/_2$ Jahr später

Digitized by Google

Athemnoth gesellte, welche die Tracheotomie nothwendig machte. Die laryngoscopische Untersuchung ergab die Anwesenheit einer unterhalb des Stimmbandes breit aufsitzenden Geschwulst, welche derart das Lumen des unteren Kehlkopfabschnittes ausfüllte, dass zwischen der Geschwulst und der rechten Seitenwand kaum eine sichelförmige, schmale Spalte übrig blieb. Es wurde die Laryngotomia partialis ausgeführt und eine $2^1/_2$ cm lange, $1^1/_2$ cm hohe, höckerige, blass- bis bläulichrothe Geschwulst excidirt, welche vom unteren Rande des Ringknorpels bis zum vierten Trachealringe herabreichte und der linken Seiten-, sowie hinteren Wand breitbasig aufsass. Glatte Heilung. Die microscopische Untersuchung der Geschwulst bestätigte die Annahme, dass es sich um einen strumösen Tumor handelte, und die Bemerkungen, welche man bei der Operation selbst gewann, die frühe Art des Beginnes des Leidens und der Verlauf desselben, dann die überzeugende Arbeit Paltauf's über diesen Gegenstand, liessen B. zu der Gewissheit gelangen, dass es sich im vorliegenden Falle nicht um embryonal versprengte Keime handelte, welche in dem Pubertätsalter der Kranken zur Entwicklung gelangt waren, sondern dass auch hier wie in den meisten Fällen die Struma von aussen her hineingewuchert war.

Beschorner.

Ueber langdauerndes, schmerzhaftes Schlucken als Symptom, welches Syphilis in ihren drei Perioden zu diagnosticiren gestattet. (De la dysphagie douloureuse prolongée de l'arrière gorge comme signe permettant de diagnostiquer la syphilis à ses trois périodes.) Von Dr. Garel. (Semaine médicale, juillet 1898, und Revue hebdomadaire de laryngologie et d'otologie 1898, No. 36.)

Mandelsteine, Mandelcysten, Tuberculose und Krebs, welche alle dasselbe Symptom auch zeigen, sind selten im Vergleich mit Syphilis, so dass man bei Vorhandensein dieses Symptoms fast immer Syphilis annehmen kann.

Verf. scheint etwas zu exclusiv vorzugehen; man findet die lange andauernden, schmerzhaften Schlingbeschwerden bei Neurasthenie, Hysterie etc., ebenso wie man selbe bei wirklich bestehender Syphilis sehr oft nicht finden kann.

Dr. P. K.

Arsenbehandlung der bösartigen Tumoren des Larynx, der Zunge und der Nase. (Le traitement des tumeurs malignes du larynx, de la langue et du nez par l'acide arsénieux.) Von Dr. A. Costiniu. (Revue hebdomadaire de laryngologie et d'otologie 1898, No. 38.)

Drei Fälle, wo die Arsenikbehandlung günstig wirkte. Czerny und Trunecek sind aber nicht die Einzigen, welche diese Methode anwandten. Paul Heymann und Ref. wenden die Lösung von arseniksaurem Kali längst mit demselben vom Autor erwähnten günstigen Erfolge innerlich und äusserlich (als interstitielle Injectionen in das kranke Gewebe) an.

Dr. P. K.

Digitized by Google

Ein neuer cachirter Aetzmittelträger für den Kehlkopf. Von Dr. Wolff in Metz. (Arch. f. Laryngol. etc. 1898, Bd. VIII, pag. 387.)

Besteht aus einem Führungsrohre, welches am hinteren Ende mit einer grösseren Bohrung versehen ist, die einer Spiralfeder als Lager dient, und dem Führungsstabe, an welchem vorn der eigentliche Aetzmittelträger von Silber angeschraubt, mit einer vorderen unteren, sowie seitlichen Ausfräsung versehen ist und sich nach allen Seiten drehen lässt. Die Spiralfeder bewirkt das Zurückziehen des Aetzmittelträgers in die Schutzhülse. Das Instrument ist zu bequemer Handhabung mit Fingerringen versehen. Beschorner.

Chronischer eingeschlossener Abscess der rechten Mandel ohne Fistel; Eröffnen und Zerstören mittelst Galvanocaustik. Heilung ohne Recidive. (Un cas d'abcès enkysté chronique de l'amygdale droite sans fistule; ouverture et destruction au galvanocautère. Guérison sans récidive.) Von Dr. M Sargnou. (Lyon médical, juillet 1898, und Revue hebdomadaire de laryngologie et d'otologie 1898, No. 36.)

Gespannte, mit glatter Oberfläche, cryptenlose, schmerzlose, eher blasse als geröthete Mandel. Spaltung mittelst Galvanocauters, Heilung. Mit Unrecht nannte man bis jetzt „chronische die Mandel umgebende Abscesse" dieses Leiden, welches den Arbeiten von Prof. Moure gemäss nur eine „eingeschlossene latente, lacunäre Mandelentzündung" ist.

Ref. hat vor sehr langer Zeit in einem ähnlichen, jedoch mit bedeutender Mandelhypertrophie bestehenden Falle die beiderseitige Amygdalotomie ausgeführt; bei der rechtsseitigen Exstirpation kam ohne Erwarten ein bedeutender Eiterausfluss, welcher einen beängstigenden Erstickungsanfall hervorrief. Dr. P. K.

Notiz.

Das „Centralblatt für Nervenheilkunde und Psychiatrie", redigirt von Dr. Hans Kurella in Breslau, Verlag von W. Groos, Königl. Hofbuchhandlung in Coblenz, erfährt am 1. Januar eine neue Erweiterung durch Beigabe eines ausschliesslich der Electromedicin gewidmeten Vierteljahrsheftes.

Vier solcher Hefte bilden einen selbstständigen Band, der unter dem Titel „Zeitschrift für Electrotherapie und medicinische Electrotechnik" auch separat zum Abonnementspreise von 8 Mark jährlich zu beziehen sein wird.

Alle für die Monatsschrift bestimmten Beiträge und Referate sowie alle Druckschriften, Archive und Tausch-Exemplare anderer Zeitschriften beliebe man an Herrn Prof. Dr. Gruber in Wien I, Freiung 7, zu senden. Beiträge werden mit 40 Mark pro Druckbogen honorirt und die gewünschte Anzahl Separat-Abzüge beigegeben.

Verantwortlicher Redacteur: Prof. Dr. Ph. Schech in München.

Verlag von Oscar Coblentz. Expeditionsbureau: Berlin W. 35, Derfflingerstrasse 22a.

Druck von Carl Marschner, Berlin SW., Ritterstrasse 41.

Digitized by Google

Digitized by Google

Digitized by Google

Digitized by Google

Digitized by Google

Digitized by Google

Digitized by Google

Digitized by Google

Digitized by Google